

# CARCINOMA ANAPLÁSICO DA TIRÓIDE

## Análise Retrospectiva de 12 Casos

TERESA D. MARTINS, FRANCISCO CARRILHO, PATRÍCIA LEITÃO, MANUEL C. LEMOS, MARIA V. CAMPOS,  
ELIZABETE GERALDES, MANUELA CARVALHEIRO

Serviço de Endocrinologia Diabetes e Metabolismo. Hospitais da Universidade de Coimbra. Coimbra

### RESUMO

O carcinoma anaplásico da tiróide é um tumor muito raro, constituindo cerca de 5 a 10% dos tumores da tiróide. Trata-se provavelmente do tumor sólido mais agressivo. O prognóstico é inexoravelmente fatal, com sobrevida média de 3 a 7 meses. As armas terapêuticas disponíveis são escassas e ineficazes.

Procedeu-se a uma análise retrospectiva de 12 casos clínicos de carcinoma anaplásico da tiróide, observados no Serviço de Endocrinologia, Diabetes e Metabolismo dos Hospitais da Universidade de Coimbra. Foi efectuada recolha e análise de dados relativos à idade, sexo, antecedentes de patologia da tiróide, clínica, data do diagnóstico e sobrevida.

Nesta série o carcinoma anaplásico da tiróide mostrou ser um tumor altamente maligno, com uma taxa de mortalidade de 100% e com uma sobrevida que variou de quinze dias a nove meses após o diagnóstico.

*Palavras chave: tiróide, carcinoma anaplásico, mortalidade.*

### SUMMARY

#### ANAPLASTIC THYROID TUMOR

#### Retrospective Analysis of 12 Cases

Anaplastic thyroid tumor is a rare tumor and constitutes 5 to 10% of thyroid carcinomas. It is one of the most aggressive solid tumors and the prognosis is always fatal with a mean survival of 3 to 7 months. The current therapeutics are scarce and inefficacious. A retrospective analysis was performed in 12 clinical cases of anaplastic thyroid tumor observed at the Department of Endocrinology, Diabetes and Metabolism of the University Hospital of Coimbra. We analysed data relative to sex, previous thyroid pathology, clinical signs and symptoms, date of diagnosis, treatment and outcome. In this series, the anaplastic thyroid carcinoma showed to be a highly malignant tumor with a mortality rate of 100% with a survival after the diagnosis between 15 days and 9 months.

*Key-words: thyroid, anaplastic tumor, mortality*

## INTRODUÇÃO

Os carcinomas anaplásicos da tiróide são tumores muito raros, constituindo cerca de 5 a 10% dos carcinomas da tiróide<sup>1-3</sup>. Surgem habitualmente após os 60 anos de idade, havendo um ligeiro predomínio pelo sexo feminino na maioria das séries (1,3 a 1,5:1)<sup>1,3-7</sup>. A incidência parece ser maior nas áreas de bócio endémico<sup>2,6</sup>. É um tumor altamente maligno, sendo provavelmente o tumor sólido mais agressivo<sup>1,4-7</sup>. Estes tumores têm uma proliferação muito rápida (com tempos de duplicação celular muito curtos) e uma resistência à apoptose (provavelmente conferida pela mutação do gene supressor p53)<sup>1,4</sup>. Invadem rapidamente as estruturas adjacente, com metastização rápida e generalizada. As metástases cervicais estão presentes na maioria dos casos, na altura do diagnóstico<sup>1</sup>. A invasão traqueal está presente em 25% dos doentes e as metástases pulmonares encontram-se em 50% dos doentes no momento do diagnóstico<sup>1</sup>.

Trata-se de um tumor não capsulado que distorce rapidamente a forma da tiróide, apresentando-se à palpação como uma massa de dureza pétrea, imóvel à deglutição<sup>3</sup>. Clinicamente, caracterizam-se por um aumento rápido e doloroso de uma massa muitas vezes pré-existente, disfagia, estridor inspiratório e dispneia.<sup>3,6-7</sup>

Histologicamente, caracterizam-se por numerosas células atípicas, múltiplas mitoses e aneuploidia do ADN<sup>5</sup>. São frequentes áreas de necrose e infiltração por polimorfonucleares<sup>5</sup>. É comum, também, a presença de áreas de carcinoma papilar ou folicular da tiróide, o que sugere que estes tumores possam resultar da desdiferenciação dos carcinomas diferenciados<sup>2,4,7</sup>. Mutações do gene supressor p53 estão presentes em cerca de 75% dos carcinomas anaplásicos da tiróide, mas não no componente diferenciado, o que sugere que estas mutações ocorram após o desenvolvimento do tumor original e possam ter um papel importante na desdiferenciação<sup>1,4-5</sup>. A mutação mais frequente é a substituição da arginina em histidina no codão 273<sup>1</sup>. As células indiferenciadas perdem as funções específicas das células tiroideias, o que tem como consequência um aumento da proliferação celular com um crescimento tumoral rápido<sup>5</sup>. Verifica-se nessas células uma perda da expressão do transportador sódio/iodeto, com perda da capacidade de concentrar eficazmente o iodo, e também uma diminuição dos receptores da TSH, com um crescimento independente desta<sup>5</sup>.

Do ponto de vista terapêutico, não há tratamento eficaz<sup>1,3,5</sup>. A cirurgia e a radioterapia externa têm um efeito mais paliativo do que propriamente curativo<sup>1,5</sup>. No entanto a cirurgia, sempre que possível, deve ser efectuada pois permite um melhor controlo local da doença, diminuindo a

necessidade de traqueostomia e de morte por asfixia, embora não prolongue a sobrevida<sup>2,6</sup>. O maior dilema são os doentes com tumores irressecáveis e que não concentram iodo. Os agentes da quimioterapia clássica não são eficazes, mas, está em estudo um novo fármaco denominado paclitaxel, que tem sido usado no tratamento do cancro do ovário, mama, pulmão, pescoço e cérebro, e tem mostrado actividade antineoplásica no carcinoma anaplásico quer *in vitro* quer em alguns ensaios clínicos<sup>4,5</sup>. Um produto natural derivado do *Streptomyces parvulus*, designado por manumicina A parece potenciar a actividade antineoplásica do paclitaxel ao induzir a apoptose e inibir a angiogénese<sup>1,4</sup>.

Estão ainda em investigação várias terapêuticas alternativas, nomeadamente fármacos capazes de restaurar a captação do iodo aumentando a expressão do ARNm do transportador sódio/iodeto, como é exemplo o ácido 13 cis-retinoico e a 5-azacitidina<sup>5</sup>. Estão também em estudo terapêuticas genéticas, que consistem na transfecção do gene do transportador sódio/iodeto em células tiroideias de forma a restaurar a captação do iodo 131 ou na transfecção do gene supressor p53 de forma a diminuir o crescimento tumoral, possibilitando a resposta à quimioterapia e a reversão parcial para o fenótipo diferenciado<sup>1,5,8,9</sup>. Estas terapêuticas podem ser uma nova esperança na abordagem futura destes tumores.

O prognóstico é inexoravelmente fatal com sobrevida média de 3 a 7 meses<sup>1,2,4,5</sup>. A prevenção primária destes tumores envolve o tratamento bem sucedido dos tumores bem diferenciados da tiróide<sup>2,5</sup>.

## MATERIAL E MÉTODOS

Foram estudados retrospectivamente 12 casos com recolha e análise de dados relativos à idade, sexo, antecedentes de patologia tiroideia, clínica, data do diagnóstico, terapêutica e sobrevida (quadro I).

Quadro I - Características clínicas e sobrevida

Casos	Idade/Sexo	Antecedentes de patologia tiroideia	Data do diagnóstico	Terapêutica	Data de morte
1	71 / F	BMN	11/11/95	Sem critérios	06/01/96
2	69 / F	BMN	22/06/92	Sem critérios	03/07/92
3	63 / M	Nódulo	15/10/93	Sem critérios	30/12/93
4	61 / F	Nódulo	03/03/95	Tiroidectomia total+ <sup>131</sup> I	08/01/96
5	78 / F	-	12/02/99	Sem critérios	25/02/99
6	83 / M	-	25/06/93	Sem critérios	02/08/93
7	69 / M	Nódulo	04/10/00	Tiroidectomia total+ <sup>131</sup> I+Radioterapia	16/07/01
8	76 / F	-	03/02/00	Tiroidectomia total	03/05/00
9	78 / F	-	06/09/00	Radioterapia	-----
10	56 / F	BMN	13/12/95	Tiroidectomia total+ <sup>131</sup> I	03/03/96
11	46 / M	-	21/06/02	Tiroidectomia total	01/08/02
12	74 / F	-	19/07/02	Sem critérios	12/11/02

Legenda: - = desconhecido  
BMN= Bócio multinodular  
I131 =terapêutica com iodo 131

## RESULTADOS

Dos 12 doentes estudados 66,6% eram do sexo feminino e 44,4% eram do sexo masculino. À data do diagnóstico 83% dos doentes apresentavam idade superior a 60 anos, sendo a idade média de 69 anos (mínima=46; máxima=83). Nesta série 50% dos doentes apresentavam antecedentes de patologia da tiróide, nomeadamente de bócio multinodular de longa evolução ou de carcinoma diferenciado da tiróide. Todos apresentavam doseamentos tiroideus normais excepto um, que apresentava hipertiroidismo sub-clínico. Os sinais e sintomas de apresentação foram por ordem decrescente de frequência: aumento de massa cervical, rouquidão, dispneia, disfagia, dor local e nódulo da tiróide, incidentalmente diagnosticado durante um estudo imagiológico efectuado por outro motivo que não o estudo da tiróide (figura 1).

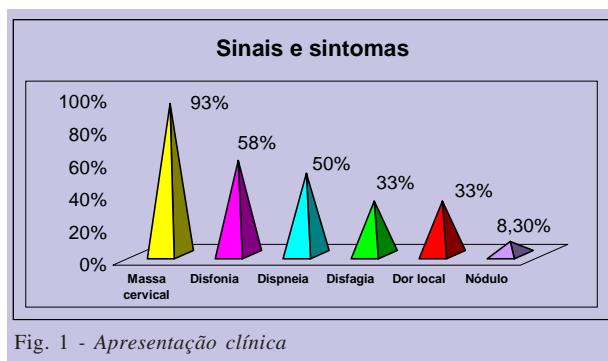


Fig. 1 - Apresentação clínica

O diagnóstico foi efectuado um a nove meses após a apresentação clínica. No estudo imagiológico por TAC, seis doentes (50%) apresentavam metastização pulmonar, quatro (33,3%) invasão da laringe e carótidas, quatro (33,3%) desvio da traqueia e um (8,3%) metastização cerebral. Do ponto de vista terapêutico cerca de 50% dos doentes não apresentavam critérios cirúrgicos na altura do diagnóstico. Foram submetidos a tiroidectomia total cinco doentes (41,7%) dos doentes. Foi administrado iodo 131 a dois doentes (16,6%), e fizeram radioterapia igualmente dois doentes (16,6%). No entanto, todos os doentes apresentaram recidiva local após a terapêutica. Todos os doentes acabaram por falecer, tendo a sobrevida variado de 15 dias a nove meses no momento do diagnóstico.

## CONCLUSÃO

O carcinoma anaplásico da tiróide constitui um dos tumores mais malignos da clínica oncológica. A maioria destes tumores surge em doentes com antecedentes de patologia

benigna ou de tumores bem diferenciados da tiróide<sup>5,6</sup>.

Nesta série, tal como em outras, verificámos que 50% dos doentes apresentavam antecedentes de patologia da tiróide e que este carcinoma mostrou ser um tumor altamente maligno, em que a maioria dos doentes apresentava na altura do diagnóstico disseminação metastática.

As medidas terapêuticas (cirurgia, radioterapia, iodo 131), efectuadas quando possível, foram totalmente ineficazes, com recidivas rápidas e frequentes e com uma taxa de mortalidade de 100%. A sobrevida foi curta, de 15 dias a nove meses após o diagnóstico, o que também está de acordo com outras séries.

A terapêutica genética e novos agentes de quimioterapia parecem fazer surgir novas esperanças no universo destes tumores tão malignos<sup>4,5</sup>. No entanto, a investigação de outras modalidades terapêuticas contra este tipo de tumor é extremamente necessária e deverá continuar.

## BIBLIOGRAFIA

1. PORTELLA G, SCALA S, VITAGLIANO D et al: Onyx-015, amE1B Gene-defective adenovirus, induces cell death in human anaplastic thyroid carcinoma cell lines. *J Clin Endocrinol Metab* 2002; 87: 2525-31
2. HERON D, KARIMPOUR S, GRIGSBY P: Anaplastic thyroid carcinoma: Comparison of conventional radiotherapy and hyperfractionation chemoradiotherapy in two groups. *Am J Clin Oncol* 2002; 25: 442-46
3. LARSEN PR, DAVIS TF, HAY ID: The Thyroid Gland. In: Jean Wilson MD, Daniel Foster MD, editors. *Williams textbook of Endocrinology*. Philadelphia: Saunders 2002: 428-93
4. YANG H, PAN JX, SUN L et al: P21 Waf-1 enhances apoptosis induced by manumycin and paclitaxel in anaplastic thyroid cancer cells. *J Clin Endocrinol Metab* 2003; 88: 763-72.
5. KENETH B. Ain: Management of undifferentiated thyroid cancer. *Endocrinol Metab Clin -Thyroid nodules and thyroid cancer* 2000; 14: 615-29
6. REED NS: Anaplastic thyroid carcinoma. *Clin Endocrine Oncol* 1997; 18:127-30.
7. BURMAU K, MATHEW MD: Unusual types of thyroid neoplasms. *Endocrinol Metab Clin-Thyroid cancer II* 1996; 35 (1): 49-68.
8. BARZZON L, BONAGURO R, CASTAGLIUOLO I et al: Transcriptionally targeted retroviral vector for combined suicide and immunomodulating gene therapy of thyroid cancer. *J Clin Endocrinol Metab* 2002; 87: 5304-11
9. HABERKORN U, ALTMANN A, JIANG S et al: Iodide uptake in human anaplastic thyroid carcinoma cells after transfer of the human thyroid peroxidase gene. *Eur J Nucl Med* 2001; 28: 633-8



