

Aneurisma da Aurícula Direita - Caso Clínico [67]

PAULO V. AFONSO, MANUEL J. ANTUNES

Serviço de Cirurgia Cardioráica, Hospitais da Universidade de Coimbra, Coimbra, Portugal

Rev Port Cardiol 2007; 26 (10): 1049-1052

RESUMO

Relata-se o caso de um paciente de 49 anos de idade, com início recente de cansaço, a quem foi detectada fibrilação auricular, cardiovertida electricamente.

Na altura, foi-lhe diagnosticado um aneurisma da aurícula direita, sem outra patologia cardíaca. Foi submetido a intervenção cirúrgica para aneurismectomia.

A cirurgia e o pós-operatório decorreram sem complicações.

Palavras-Chave

Aurícula direita; Aneurisma; Cirurgia cardíaca

ABSTRACT

Right Atrial Aneurysm: Case Report

We report the case of a 49-year-old patient, with recent onset of fatigue, who was diagnosed with atrial fibrillation, which was cardioverted electrically. A diagnosis of right atrial aneurysm, with no other cardiac pathology, was made. An aneurysmectomy was performed. Both surgery and postoperative recovery were uneventful.

Key words

Right atrium; Aneurysm; Cardiac surgery

INTRODUÇÃO

O aneurisma auricular é uma forma muito rara de aneurismas cardíacos, sendo ainda menos frequente o da aurícula direita. Pode ser de origem congénita ou adquirida, considerando-se de origem congénita primária na ausência de factores etiológicos predisponentes, tais como doença valvular tricúspide, hipertensão arterial pulmonar, ou alterações inflamatórias adquiridas do miocárdio. Com excepção de dois de nove casos que conseguimos recolher da literatura, todos os pacientes apresentavam taquiarritmia supraventricular. A ressecção cirúrgica do aneurisma da aurícula direita, de baixo risco, está indicada em todos os pacientes, mesmo nos assintomáticos, pelas possíveis complicações que se lhes podem associar, tais como taquiarritmias supraventriculares, formação de trombos e risco de embolia pulmonar, e ruptura do aneurisma com tamponamento cardíaco.

INTRODUCTION

Atrial aneurysms are a rare form of cardiac aneurysm, and those of the right atrium are even less common. They may be congenital or acquired; they are considered to be of primary congenital origin in the absence of other predisposing etiological factors, such as tricuspid valve disease, pulmonary hypertension, or acquired inflammatory changes in the myocardium. In seven of the nine cases we found in the literature, the patients presented supraventricular tachyarrhythmia. Surgical resection of right atrial aneurysms is a low-risk procedure and is indicated in all patients, even those who are asymptomatic, given the complications that may arise, such as supraventricular tachyarrhythmia, thrombus formation, and the risk of pulmonary embolism or rupture of the aneurysm with cardiac tamponade.

CASO CLÍNICO

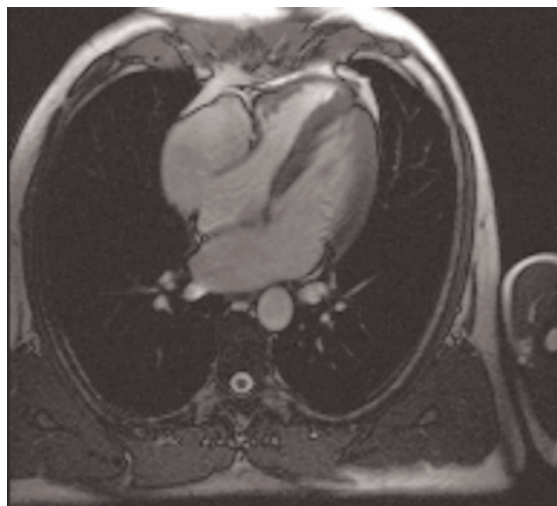
Homem de 49 anos de idade que recorreu à consulta de cardiologia por início recente de cansaço após exercício habitual. O ECG efectuado na altura demonstrou uma fibrilhação auricular que foi cardiovertida electricamente, ficando em ritmo sinusal desde então. Sem antecedentes patológicos relevantes. Subsequentemente foi sujeito a avaliação cardiológica. Ao exame físico, a pressão arterial sistémica (130/80 mmHg), e a auscultação cardíaca e pulmonar eram normais. Não se observou distensão venosa jugular. O RX do tórax era normal, tal como o ECG, com ritmo sinusal de cerca de 90 bpm. O ecocardiograma transtorácico (ETT) revelou a existência de uma dilatação “estranha” na aurícula direita, sem anomalias da válvula tricúspide. A RMN demonstrou a existência de um prolongamento aneurismático em continuidade com a parede livre da aurícula direita (5.2x5.8x5.2 cm), comunicando com a cavidade auricular por um orifício de cerca de 1.7 cm. O aneurisma prolongava-se ao longo da aurícula direita, de que estava separado por um fino septo, até ao ventrículo direito, a que causava ligeira compressão (Fig 1).

Figura 1

A RMN (cortes horizontal e transversal) mostra um prolongamento aneurismático em continuidade com a parede livre da aurícula direita (5.2x5.8x5.2 cm), com cuja cavidade comunica, na base, por um orifício de cerca de 1.7 cm. Na porção mais distal (mais próxima do ventrículo) existe um fino septo a separar o aneurisma da aurícula.

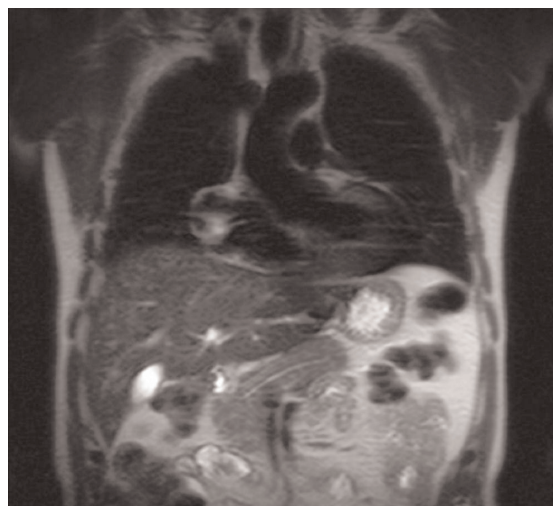
Figure 1

MRI (horizontal and transverse sections) showing an aneurysm, measuring 5.2x5.8x5.2 cm, continuous with the right atrial free wall, and communicating with the atrial cavity at the base through a 1.7 cm orifice. There is a thin septum in the distal portion (closest to the ventricle), separating the aneurysm from the atrium.



CASE REPORT

A 49-year-old man was referred for cardiology consultation for recent onset of fatigue following normal exertion. The ECG revealed atrial fibrillation, which was cardioverted electrically, and the patient has remained in sinus rhythm. He had no relevant history of disease. He subsequently underwent cardiological assessment. Physical examination showed systemic blood pressure of 130/80 mmHg and normal cardiac and pulmonary auscultation, and no jugular venous distension was observed. The chest X-ray was normal, as was the ECG, with sinus rhythm of around 90 bpm. Transthoracic echocardiography revealed an abnormal dilatation in the right atrium, with no tricuspid valve anomalies. Magnetic resonance imaging (MRI) showed an aneurysm, measuring 5.2x5.8x5.2 cm, continuous with the right atrial free wall, communicating with the atrium through an orifice of around 1.7 cm. The aneurysm extended all along the right atrium, from which it was separated by a thin septum, up to the right ventricle, where it was causing slight compression (Fig. 1).



Tendo em conta a história natural, especialmente a ocorrência frequente de arritmias, optou-se pelo tratamento cirúrgico. Sob CEC, procedeu-se à auriculotomia direita. A inspecção da anatomia revelou o volumoso aneurisma, com presença de miocárdio auricular a separar a aurícula da zona aneurismática. Procedeu-se à ressecção do aneurisma e reconstituição da parede auricular por aproximação directa dos bordos do colo do aneurisma.

A operação e o período pós-operatório decorreram sem incidentes e o doente teve alta no 5º dia. Mantém-se bem e assintomático ao fim de 6 meses, pelo que se considera curado.

DISCUSSÃO

O aneurisma da aurícula direita é uma situação extremamente rara, de etiologia desconhecida, mas provavelmente de origem congénita, e pode ocorrer em diferentes grupos etários, desde neonatos até adultos^(1,2). Tem sido descrito de diversas formas, desde aneurisma a divertículo ou dilatação idiopática. Baily et al.⁽³⁾ foram os primeiros a descrever esta situação e Morrow e Behrendt⁽⁴⁾ os primeiros a relatar a ressecção de um aneurisma auricular direito. É ligeiramente mais frequente no homem que na mulher^(5,4). Os pacientes podem apresentar-se assintomáticos^(2,5), mas frequentemente têm arritmias supraventriculares e/ou sinais de insuficiência cardíaca^(4,5) e o diagnóstico é geralmente despoletado pela arritmia auricular. A formação de um trombo mural na aurícula direita, que constitui um risco potencial de embolia pulmonar, também está descrita⁽⁶⁾.

O aneurisma da aurícula direita pode estar associado a outras malformações cardíacas congénitas, tais como defeitos dos septos auricular e ventricular e a divertículos do seio coronário⁽⁷⁾. As arritmias auriculares serão provavelmente secundárias à dilatação auricular e desorientação estrutural das fibras do sistema especializado de condução⁽⁸⁾. A etiopatogenia deste defeito é bastante desconhecida, mas deverá existir um defeito congénito da estrutura da parede auricular, promotor das dilatações. Estão descritas alterações degenerativas lipomatosas e redução dos elementos musculares na parede aneurismática⁽¹⁾.

O Ecocardiograma é o método preferido para

Bearing in mind the natural history of such aneurysms, particularly the frequent occurrence of arrhythmias, surgical treatment was decided upon. An atriotomy was performed with extracorporeal circulation (ECC). Anatomical inspection revealed a large aneurysm, separated from the atrium by atrial myocardium. An aneurysmectomy was performed and the atrial wall reconstructed by directly joining the borders of the neck of the aneurysm.

Both surgery and postoperative recovery were uneventful and the patient was discharged on the fifth day. He remains well and asymptomatic after six months and is therefore considered cured.

DISCUSSION

Right atrial aneurysms are extremely rare; their etiology is unknown but they are probably congenital, and can occur in all age-groups, from newborns to adults^(1, 2). Various forms have been reported, from aneurysm to diverticulum or idiopathic dilatation. Bailey et al.⁽³⁾ first described this entity, while Morrow and Behrendt⁽⁴⁾ were the first to report the resection of a right atrial aneurysm. They are slightly more common in men than in women^(5,4). Patients may be asymptomatic^(2,5), but often have supraventricular arrhythmias and/or signs of heart failure^(4,5), with diagnosis generally being prompted by atrial arrhythmia. Thrombus formation in the right atrial wall, which constitutes a risk for pulmonary embolism, has also been described⁽⁶⁾.

Right atrial aneurysms can be associated with other congenital cardiac malformations, such as atrial or ventricular septal defects or diverticula of the coronary sinus⁽⁷⁾. Atrial arrhythmias are probably secondary to dilatation and structural disarray of the fibers of the specialized conduction system⁽⁸⁾. The etiopathology of this defect is unclear, but there is probably a congenital defect in the atrial wall structure that favors dilatation. Lipomatous degeneration and reduction of muscular elements in the aneurysmal wall have been described⁽¹⁾.

Echocardiography is the preferred technique for diagnosis and exclusion of associated conditions. Distinguishing between atrial aneurysms and tumors or adjacent structures can be difficult⁽⁶⁾. Cardiomegaly is a frequent finding on chest X-ray. The ECG may be normal or reveal

o diagnóstico e para exclusão de condições associadas. A distinção entre aneurismas auriculares e tumores ou estruturas contíguas pode ser difícil⁽⁶⁾. A cardiomegalia é um achado frequente no RX do tórax. O ECG pode ser normal ou mostrar arritmias supraventriculares. A TAC, a RMN do tórax e a angiocardiografia são úteis para o diagnóstico definitivo e para a caracterização a extensão^(5,6).

A análise da literatura não permite estabelecer o prognóstico desta anomalia sem intervenção cirúrgica, nem o risco de recorrência da dilatação auricular e arritmias após a cirurgia. No entanto, os pacientes sintomáticos respondem bem à cirurgia^(4,6) e o controle das arritmias tem sido bem sucedido com a excisão cirúrgica do aneurisma. Uma vez que este procedimento está associado a um baixo risco operatório, a ressecção deverá ser também opção para os doentes assintomáticos, atendendo ao risco de complicações acima descritas.

A cirurgia é feita sob CEC, mas quando é isolado a ressecção do aneurisma pode ser feita sem CEC, com o uso de clamps vasculares⁽³⁾. Em qualquer caso, dever-se-á proceder à ressecção do aneurisma e plastia de redução da aurícula. Se um trombo estiver presente no interior do saco aneurismático, a artéria pulmonar poderá ser ocluída temporariamente a fim de prevenir a embolização, enquanto se procede à ressecção⁽⁴⁾. A conservação do apêndice auricular é útil na preservação do factor natriurético auricular e para canulação, caso seja necessário futura intervenção cirúrgica cardíaca⁽⁸⁾.

supraventricular arrhythmias. Chest CT and MRI and angiocardioigraphy are useful for definitive diagnosis and characterization of the extent of the aneurysm^(5,6).

An analysis of the literature sheds little light on the prognosis of these anomalies without surgical intervention, nor on the risk of recurrence of atrial dilatation and arrhythmias after surgery. Nevertheless, symptomatic patients respond well to surgery^(4,6) and arrhythmias have been successfully controlled following surgical resection of the aneurysm. Since operative risk with this procedure is low, resection should also be the option for asymptomatic patients in view of the risk of the complications mentioned above.

The surgery is usually performed with ECC, but aneurysmectomy alone is also possible without ECC with vascular clamping⁽³⁾. In any event, the aneurysm should be resected and reduction atrioplasty performed. If a thrombus is found inside the aneurysmal sac, the pulmonary artery can be temporarily occluded to prevent embolization during resection⁽⁴⁾. Preservation of the atrial appendage is useful for maintaining atrial natriuretic peptide levels and for catheterization should further cardiac surgery be required in the future⁽⁸⁾.

Pedido de separatas para:
Address for reprints:

MANUEL J. ANTUNES
Serviço de Cirurgia Cardiorácica
Hospitais da Universidade de Coimbra
3000-075 Coimbra
e-mail: antunes.cct.huc@sapo.pt

REFERÊNCIAS / REFERENCES

1. Binder TM, Rosenhek R, Frank H, Gwechenberger M, Maurer G, Baumgartner H. Congenital malformations of the right atrium and the coronary sinus: an analysis based on 103 cases reported in the literature and two additional cases. *Chest* 2000; 117:1740-1748.
2. Arfiero S, Casarotto D, Castellani A, D'Emilio A, Fabbri A, Ometto R, Vincenzi M. Aneurisma diverticolare dell'atrio destro. *G Ital Cardiol* 1986; 16: 599-603.
3. Bailey CP. *Surgery of the heart*. Philadelphia, PA: Lea & Febiger; 1955, p. 413.
4. Morrow AG, Behrendt DM. Congenital aneurysm (diverticulum) of the right atrium. *Circulation* 1968; 38: 124-128.
5. Kozelj M, Angelski R, Pavenik D, Zorman D. Idiopathic enlargement of the right atrium. *Ped Cardiol* 1998; 19: 420-421.
6. Kim YJ, Kim H, Choi JY. Right atrial aneurysm. *Cardiol in the Young* 1995; 5: 354-356.
7. Chatrah R, Turek O, Quivers ES, Driscoll DJ, Edwards WD, Kanielson GK. Asymptomatic giant right atrial aneurysm. *Tex Heart Inst J* 2001; 28: 301-303.
8. Joshi P, Pohlner P. Right atrial aneurysm treated with atrioplasty without using cardiopulmonary bypass in an infant. *Eur J Cardiothorac Surg*. 2005 Aug; 28:343-5.