

# IMPLANTES EM CIRURGIA ORTOPÉDICA

***Fernando Judas\*, Rui Dias,\*\* Helena***

***Figueiredo\*\*\****

**2008**

Chefe de Serviço de Ortopedia dos HUC; Professor Auxiliar da FMUC\*

Assistente Hospitalar Graduado de Ortopedia dos HUC\*\*

Professora Associada da FMUC\*\*\*

## 1. BIOMATERIAIS EM ORTOPEDIA E SUA INTERACÇÃO COM O TECIDO ÓSSEO

A Ortopedia era em meados do século XX, em muitos países, pouco mais do que um termo no glossário médico-cirúrgico, uma vez que as poucas intervenções cirúrgicas que se realizavam ao nível do aparelho locomotor, tinham lugar nos Serviços de Cirurgia Geral. Todavia, a Ortopedia e Traumatologia registou um desenvolvimento notável, condicionada por acontecimentos históricos que aceleraram o seu curso, a primeira e a segunda guerra mundial, afirmando-se, desde então, como uma especialidade médico-cirúrgica autónoma, com um território de acção próprio e em contínua evolução, ocupando-se do estudo, desenvolvimento, conservação e restabelecimento da morfologia e da função das extremidades, da coluna vertebral, e bem assim das estruturas anatómicas associadas.

O emprego de biomateriais tornou-se um procedimento de rotina em cirurgia reconstrutiva do aparelho locomotor, particularmente os aloenxertos ósseos e osteocartilagíneos, as ligas metálicas, os polímeros, os cerâmicos de origem sintética ou natural e os biomateriais compostos, entre outros.

Um biomaterial deve substituir uma parte ou uma função do organismo de forma segura, económica e fisiologicamente aceitável. A capacidade de um biomaterial desempenhar esse papel está ligada ao seu grau de biocompatibilidade e de biofuncionalidade que, por sua vez, estão dependentes das suas propriedades físico-químicas e mecânicas, da sua configuração macroscópica e microscópica e do

ambiente biológico onde é implantado. Para além disso, uma indicação clínica correcta, a qualidade técnica do acto operatório e, bem assim, a vigilância do pós-operatório a curto, médio e longo prazo, representam factores da maior importância para se alcançar o melhor resultado.

A implantação de um biomaterial numa estrutura óssea vai provocar, de um modo geral, uma lesão tecidual local que é caracterizada, nas primeiras horas, pela formação de um hematoma e por uma resposta de tipo inflamatória aguda, com adsorção de água e macromoléculas na superfície do implante (principalmente proteínas e glicoproteínas plasmáticas), e uma invasão celular.

Os neutrófilos são as primeiras células a aparecer no local da implantação, cuja função é fagocitar fragmentos de tecido ou partículas do biomaterial. Segue-se um influxo de outros tipos de células, incluindo eosinófilos, monócitos e macrófagos. Os macrófagos para além da sua capacidade fagocitária, libertam vários tipos de moléculas bioactivas que podem influenciar a actividade de outras células, tais como linfócitos, fibroblastos, osteoclastos e osteoblastos.

Esta resposta inflamatória aguda estimula a angiogénese, activa a secreção de citocinas (IL-1 e IL-6) e de factores de crescimento (TGF- $\beta$ , PDGF, IGF, BMPs) que conduzem à proliferação e diferenciação das células mesenquimatosas pluripotenciais em osteoblastos, os quais por sua vez, sintetizam matriz óssea. Após alguns dias, na presença de condições locais favoráveis, processa-se a fase de reparação/regeneração através da formação de um tecido ósseo na interface implante-osso.

A diferenciação do tecido que assegura a incorporação e, concomitantemente, a estabilidade do implante está dependente de um conjunto de factores relacionados com: o tipo de biomaterial, o seu desenho, o tratamento de superfície, uma perfeita adaptação ao osso, a troficidade do tecido ósseo receptor, o traumatismo dos tecidos envolventes na altura da implantação, variáveis de técnica cirúrgica e o estado geral do receptor, entre outros.

*Os enxertos ósseos* podem ser classificados de acordo com a sua origem (autoenxertos, aloenxertos, xenoenxertos), a sua organização estrutural (corticais, esponjosos, cortico-esponjosos, osteocartilagíneos), o método usado no seu processamento (calcificados ou mineralizados, descalcificados ou desmineralizados) e na sua preservação (frescos, congelados, liofilizados) e, ainda, quanto ao suprimento

sanguíneo (vascularizados ou desvascularizados) e quanto à sua exposição a agentes físicos, visando uma esterilização complementar (óxido de etileno, irradiação ionizante) (Fig. 1).

Um autoenxerto refere-se a um tecido que é transferido de uma parte para outra no mesmo indivíduo, sendo denominado por isoenxerto se o tecido for transferido entre dois indivíduos geneticamente idênticos. Por sua vez, designa-se por aloenxerto o tecido que é transferido entre dois indivíduos geneticamente diferentes, da mesma espécie. No caso dos indivíduos pertencerem a espécies diferentes o enxerto é designado por xenoenxerto.

A incorporação de um enxerto ósseo implica a sua revascularização. Se o enxerto não for revascularizado não é incorporado e, conseqüentemente, não tem capacidade para responder às solicitações mecânicas fisiológicas (lei de Wolff), podendo, eventualmente, sofrer uma fratura por fadiga.

A primeira fase da incorporação dos enxertos ósseos desvascularizados está dependente das qualidades tróficas do leito receptor. Inicia-se com a formação de um hematoma e de uma reacção inflamatória, com libertação de citoquinas e factores de crescimento ósseo, muito semelhante ao que acontece no mecanismo de reparação de uma fratura óssea. Forma-se, posteriormente, um tecido fibro-vascular que infiltra o hematoma e o enxerto. Os estádios posteriores diferem consoante o tipo de enxerto aplicado.

A incorporação de um autoenxerto ósseo esponjoso é rápida e completa, devido à sua revascularização precoce e ao processo de osteogénese que é muito activo. Este processo é favorecido pela presença de osteoblastos, provenientes quer do próprio enxerto quer do osso receptor. O processo de incorporação dos aloenxertos ósseos esponjosos é semelhante ao dos autoenxertos, com um tempo de duração mais prolongado e com um resultado menos completo.

Assim, a fase de revascularização está retardada devido à intensidade do processo inflamatório e pelo facto de, praticamente, todas as células do enxerto estarem necrosadas. As células formadoras de tecido ósseo provêm unicamente do hospedeiro. Numa acção combinada, os osteoblastos depositam tecido osteóide sobre as trabéculas ósseas do enxerto que, uma vez mineralizado, forma osso novo imaturo, e os osteoclastos procedem à reabsorção das trabéculas desvitalizadas do enxerto. Por seu turno, o osso novo imaturo formado entra no ciclo de remodelação óssea, segundo uma sequência imutável de activação-reabsorção- formação óssea. No final do

processo, o enxerto ósseo é reabsorvido e substituído por osso novo lamelar proveniente do hospedeiro.

A incorporação de um aloenxerto ósseo cortical é muito mais longa e incompleta do que a de um aloenxerto esponjoso. Numa fase inicial são envolvidos por um tecido conjuntivo-vascular, que não consegue penetrar nos seus interstícios, não se verificando, como acontece nos esponjosos, a deposição de matriz osteóide. A fase de revascularização é significativamente mais difícil e prolongada. Devido à estrutura densa do osso cortical, a fase inicial da incorporação é dominada, não pela deposição de osso novo, mas antes pela actividade das células da linha osteoclástica, que criam cones de reabsorção óssea localizados na periferia do enxerto, que vão sendo progressivamente preenchidos por osso novo formado pelos osteoblastos.

A formação de osso novo na periferia do enxerto e sua posterior remodelação, constitui um factor impeditivo da reabsorção do osso necrótico subjacente. Por isso, a incorporação de um enxerto cortical é sempre incompleta. Este processo é semelhante nos aloenxertos e autoenxertos, embora com um tempo de revascularização mais longo nos aloenxertos.

Os autoenxertos vascularizados (crista ilíaca, perónio) não estão sujeitos ao mecanismo de reabsorção osteoclástica inicial observada nos enxertos corticais desvascularizados. A consolidação óssea processa-se seguindo os mecanismos fisiológicos, permanecendo as suas propriedades mecânicas inalteráveis, após a transplantação. Por seu turno, os aloenxertos frescos vascularizados são pouco usados devido às intensas respostas imunológicas que provocam. Os enxertos osteocartilagíneos frescos desvascularizados encontram, actualmente, indicação no tratamento de defeitos osteocondrais, particularmente, a nível do joelho.

Um dos factores que pode ser determinante na incorporação ou falência de um aloenxerto é a reacção imunológica que o enxerto pode desencadear no organismo. A reacção imunitária matricial, induzida pelos elementos constituintes da matriz óssea (minerais, colagénio, proteínas não colagénicas, proteoglicanos, mucopolissacáridos) parece ser praticamente inexistente nos enxertos alógenos maciços. Pelo contrário, a reacção imunitária celular induzida pelas células contidas na medula e tecido ósseo é significativa, mas para isso, essas células têm que estar vivas. As células da medula óssea são a fonte principal, senão exclusiva, do comportamento imunológico do tecido ósseo. Por isso, os aloenxertos desprovidos de medula e de células ósseas, removidas

durante a sua preparação, não levantam questões de ordem imunológica clinicamente relevantes.

Na prática clínica as reacções de rejeição nos aloenxertos são pouco importantes, ou mesmo inexistentes, apesar da aplicação de enxertos maciços de grandes dimensões, de que são exemplo os diáfiso-metáfiso-epifisários. Verifica-se que os enxertos são incorporados progressivamente no osso receptor, sob ponto de vista radiológico e clínico. O mesmo não acontece com os aloenxertos osteoarticulares. Neste caso, existe o risco de desencadearem fenómenos de rejeição imunológica, devido à presença de tecidos imunologicamente competentes (sinovial, cápsula articular).

Por último, importa referir que apesar da homeocinésia óssea estar controlada por uma variedade de factores endócrinos e factores de regulação locais autócrinos e parácrinos, os efeitos provocados por agentes exógenos farmacológicos (imunossuppressores, anti-inflamatórios não esteróides) e físicos (radioterapia) e tóxicos (nicotina, álcool, narcóticos), podem exercer uma influência deletéria significativa no metabolismo ósseo envolvido na incorporação de enxertos ósseos e, conseqüentemente, comprometer o resultado clínico das transplantações ósseas.

Os *biomateriais metálicos* usados actualmente em Ortopedia, as ligas metálicas à base de cobalto e crómio, as ligas de titânio e os aços inoxidáveis, apresentam uma excelente biocompatibilidade.

A resposta biológica à implantação das ligas metálicas à base de cobalto e crómio e dos aços inoxidáveis, expressa a formação de uma camada de tecido fibroso na interface osso-implante, enquanto que no titânio e suas ligas existe uma ligação íntima entre o tecido ósseo receptor, as partes moles e o implante, isto é, não se observa uma encapsulação fibrosa. Com efeito, a superfície rugosa das ligas de titânio facilita a fixação, aderência, proliferação e disseminação das células osteoformadores conduzindo a uma formação óssea directa sobre o biomaterial, sem a interposição de tecido fibroso. A principal questão relacionada com os biomateriais metálicos, pretende-se com a libertação sistémica dos iões metálicos e os riscos biológicos inerentes, inclusivamente nos implantes revestidos por biocerâmicos, os quais não se encontram suficientemente conhecidos.

No *grupo dos polímeros* destacamos os polietilenos e o cimento ósseo/acrílico (metacrilato de polimetilo). Um material pode ser muito bem tolerado sob uma forma

maciça, mas a sua utilização numa superfície de atrito pode produzir partículas de desgaste, que ocasionam um comportamento biológico diferente. É o que acontece com as partículas de desgaste do polietileno nas artroplastias totais, que estão na origem de reacções do tipo corpo estranho (Fig. 2).

Com efeito, as partículas de polietileno, provenientes do desgaste provocado pelo contacto tribológico dos componentes protéticos, são fagocitadas pelas células macrofágicas, que não as conseguem destruir, conduzindo à libertação de citocinas inflamatórias (interleucina 1 e 6, factor de necrose tumoral alfa), que por vez promovem a osteoclastogénese. A acção dos osteoclastos produz perdas de substância óssea (osteólises), as quais causam um desprendimento da prótese do suporte ósseo levando, a médio ou longo termo, à falência da artroplastia.

Outras partículas de desgaste podem, também, interferir na fixação mecânica das artroplastias, como são exemplos as partículas do cimento ósseo, as metálicas, as da hidroxiapatite e da alumina. Todavia, as reacções de intolerância biológica que provocam são muito menos intensas, quando comparadas com as provocadas pelas partículas de polietileno estando, porém, condicionadas pelo perfil imunogenético de cada doente.

Por sua vez, a implantação do cimento ósseo provoca uma necrose do tecido ósseo receptor secundária à reacção exotérmica ligada à sua polimerização, com uma libertação de calor que pode atingir mais de 100° C, se a espessura do cimento for de 10 mm. Apesar disso, alguns estudos mostraram a presença de um tecido fibroso na interface entre o cimento e o osso, o qual foi progressivamente substituído por uma fibrocartilagem, e, ocasionalmente, focos de ossificação. Mais, em próteses femorais da anca é possível observar um contacto directo entre o cimento e o osso cortical sem a presença de tecido fibroso, segundo a nossa experiência em revisões cirúrgicas de artroplastias da anca, situação impropriamente designada, por nós, por “corticalização do cimento”. Por outro lado, as linhas de transparência radiológica existentes entre a interface osso-cimento, interpretadas porventura como descolamento do implante, podem corresponder a um processo de remodelação óssea adaptativa, que produz uma fina camada de osso novo.

Logo após a implantação de um *cerâmico fosfocálcico* inicia-se um processo de biodegradação do material, mecanismo que associa uma reabsorção ligada à solubilidade do material, por um processo precoce fisico-químico, a uma degradação,

por um processo de fagocitose celular. Nas primeiras horas após a implantação, certos cristais do cerâmico dissolvem-se e combinam-se com íons de cálcio e fósforo, produzindo-se uma precipitação que conduz à formação de cristais de apatite biológica, semelhantes aos da fase mineral do osso. Estes íons podem ser provenientes, quer do fluxo sanguíneo, quer do próprio processo de reabsorção do cerâmico e, desta forma, são utilizados na formação de osso novo.

A natureza química, a estrutura e a porosidade do cerâmico influenciam a sua biodegradação. Esta é mais ou menos completa segundo o tipo de fosfato em questão, sendo total para o fosfato tricálcico  $\beta$ .

Por sua vez, a reacção celular é desencadeada, também, precocemente, por um mecanismo de fagocitose, fazendo intervir células macrofágicas e da linha osteoclástica, que contribuem para a degradação do cerâmico. Conjuntamente com estes eventos celulares, forma-se uma matriz osteóide em contacto com o implante, sintetizada pelos osteoblastos. Assim sendo, nos locais de reabsorção do cerâmico forma-se osso novo imaturo que, entrando no ciclo de remodelação óssea, conduz ao desenvolvimento de osso novo trabecular no seio do implante. A regeneração óssea segue o mecanismo clássico de aposição-reabsorção, concorrendo, deste modo, para a incorporação do cerâmico, que é sempre um processo demorado.

Outros biomateriais cerâmicos usados em Ortopedia são os *biovidros* e os *vitrocerâmicos*. Quando o biovidro entra em contacto com os tecidos, sofre um processo de degradação progressiva, por hidrólise, cedendo gradualmente ao meio biológico envolvente os seus próprios constituintes. Forma-se, então, uma camada gelatinosa na superfície do biovidro, cuja composição é semelhante à frente de ossificação formada durante o processo fisiológico de remodelação óssea, que é reconhecida pelas células da linha osteoblástica como um substrato físico para a deposição de matriz óssea.

A interacção entre as fibras de colagénio, a matriz de polissacáridos e a camada gelatinosa, é caracterizada pela formação e precipitação de cristais hidroxiapatite (apatite carbonada) de neoformação, que estabelecem uma união estável entre a superfície do cerâmico e o tecido ósseo. Esta hidroxiapatite pode ser qualificada como biológica, com uma individualidade específica, dado que é formada no interior do próprio organismo, e é estruturalmente semelhante à que constitui a matriz óssea mineralizada. No final do processo de degradação sequencial, o biovidro é reabsorvido e substituído por osso novo trabecular.

Assim sendo, um melhor conhecimento do tipo de resposta desencadeada pelo tecido receptor permitiu classificar os biomateriais em três grupos: biotolerados, bioinertes e bioactivos. Os derivados do cimento ósseo, o aço inoxidável e as ligas de cobalto-crómio pertencem ao primeiro grupo e os cerâmicos densos (alumina e zircónia), carbono, titânio e suas ligas, ao segundo grupo. O terceiro grupo inclui os compósitos de hidroxiapatite e fosfato tricálcico, os biovidros e os vitrocerâmicos.

Nos materiais biotolerantes, uma membrana de tecido fibroso, de espessura variável, separa o implante do osso, originando uma osteogénese à distância. Nos bioinertes a interface osso/implante é constituída por um contacto ósseo directo, num processo de osteogénese directa, conduzindo à osteointegração do implante. Nos implantes bioactivos existe uma osteocoalescência, ou seja, uma forte ligação química entre o implante e o osso, uma osteogénese de união.

## 2. APLICAÇÕES CLÍNICAS

A orientação actual da cirurgia ortopédica é para o restabelecimento integral da função do sistema musculoesquelético usando, para isso, um vasto leque de técnicas cirúrgicas.

As *transplantações de órgãos e tecidos* impuseram-se, progressivamente, como soluções terapêuticas em quase todos os campos da cirurgia. Depois do sangue, o tecido ósseo é, de longe, o tecido de origem humana mais transplantado.

A eficácia clínica dos *aloenxertos do aparelho locomotor* foi demonstrada em numerosos trabalhos na literatura ortopédica. Prova disso, é a crescente procura e aplicação de aloenxertos ósseos e osteocartilagíneos, particularmente, na reconstrução de defeitos ósseos causados por descolamentos de artroplastias e por excisão tumoral, apesar da validade de outras soluções terapêuticas.

Os *xenoenxertos ósseos*, geralmente de origem bovina e porcina, podem constituir uma alternativa interessante aos aloenxertos ósseos, porque não colocam questões de ordem ética, estão disponíveis sem limitações quanto à quantidade, mostram um alto nível de segurança microbiológica e provaram, também, serem eficazes na reconstrução de defeitos ósseos.

Neste contexto, torna-se importante referir que, devido aos progressos alcançados pela Engenharia de Tecidos, a transplantação xenógena, ou seja, a utilização em



humanos de células, tecidos e órgãos funcionantes de animais vivos (porco), poderá passar, a curto prazo, do Laboratório para a prática clínica, se os avanços previstos na área da manipulação genética de animais (clonagem, transgênicos) se tornarem uma realidade. A perfusão sanguínea extracorporeal através do fígado ou do rim do porco, como método de suporte até à realização de uma transplantação alógena, já foi praticada com resultados conseguidos.

Por sua vez, as propriedades osteoindutoras demonstradas pelos *factores de crescimento ósseo* a nível experimental, abriram novas perspectivas para o tratamento de afecções de difícil solução em Ortopedia e Traumatologia, tais como, sequelas de fracturas, pseudartroses dos membros, necroses da cabeça femoral e artrodeses da coluna vertebral. As proteínas morfogenéticas BMP-7 e a BMP-2 recombinantes humanas mostraram ser eficazes no tratamento de perdas de substância óssea de pequenas dimensões, em artrodeses da coluna vertebral (posterolateral e intersomática) e, também, no tratamento de fracturas expostas da tíbia e pseudartroses dos membros.

Os *concentrados de plaquetas autógenas* têm sido aplicados na nossa instituição, como medida terapêutica complementar, em artrodeses do punho reumatóide, mosaicoplastias do joelho, ligamentoplastias do joelho e em tenorrafias do tendão de Aquiles, com o propósito de acelerar o processo de regeneração tecidual - regeneração óssea, cartilágnea e tendinosa -.

Com efeito, as plaquetas libertam factores de crescimento (PDGF, TGF- $\beta$ , IGF, FGF, VEGF) que demonstraram possuir capacidade osteoindutora e interferir também na condrogénese podendo, por isso, favorecer a regeneração óssea e cartilágnea. Os concentrados de plaquetas autógenas tem vindo a ser aplicados, não só na cirurgia ortopédica, mas também na cirurgias maxilo-facial, vascular e plástica-reconstrutiva, com resultados encorajadores.

A *medula óssea autógena* tem sido usada, na condição de medida terapêutica complementar e na forma isolada ou associada a aloenxertos ósseos/substitutos ósseos, para estimular a formação óssea em defeitos ósseos e no tratamento de atrasos de consolidação/pseudartroses de fracturas dos membros ou, ainda, em artrodeses. A medula óssea, aspirada do íliaco por via percutânea, pode ser injectada no local da afecção esquelética, igualmente, por via percutânea e sob controlo do intensificador de imagem.

A eficácia desta técnica está, presumivelmente, mais dependente da presença das

células estaminais, do que na acção dos factores de crescimento e osteoblastos viáveis. Uma das 100.000 células nucleadas presentes num aspirado de medula óssea é, aproximadamente, uma célula estaminal. A centrifugação do aspirado ilíaco ao permitir a separação dos elementos celulares reduz-se o volume do material osteogénico a transplantar, o que representa, só por si, uma mais valia. Neste contexto, uma intensa investigação terapêutica está em curso, no sentido de injectar directamente nos tecidos lesados células estaminais mesenquimatosas, na qualidade de células progenitoras, para favorecer o processo de reparação tecidular, ou usando-as como um veículo para a libertação de genes.

Por último, as *ligas metálicas*, os *polímeros* e os *biocerâmicos* encontram-se largamente difundidos em Ortopedia.

## 2.1. ENXERTOS ÓSSEOS

Os autoenxertos ósseos caracterizam o implante cirúrgico ideal porque possuem, simultaneamente, os três pré-requisitos necessários para a formação de osso novo. Assim, apresentam uma matriz osteocondutora que suporta e orienta o processo de regeneração óssea, expressam factores osteoindutores que induzem a formação óssea e contêm células osteogénicas pluripotenciais, que têm a capacidade de se diferenciarem em células osteoformadoras, ou seja, em células da linha osteoblástica. Nenhum dos aloenxertos ósseos possui, simultaneamente, estas três propriedades. Todavia, os autoenxertos mostram limitações quanto à quantidade disponível, bem como quanto ao carácter iatrogénico ligado à sua colheita, o que não acontece com os aloenxertos.

Os aloenxertos ósseos apresentam-se em diversos tipos e formas: grânulos ou blocos maciços de esponjoso, blocos de corticoesponjoso, tiras ou diáfises de osso cortical, matriz óssea descalcificada, blocos osteocondrais, superfícies articulares e segmentos ósseos completos. Para além destes, estão disponíveis, também, aloenxertos tendinosos, meniscos do joelho e fascia lata.

Para o tratamento de pequenas/médias perdas de substância óssea do aparelho locomotor, pode-se recorrer a autoenxertos ou a aloenxertos de cabeças femorais (resíduos cirúrgicos) ou, eventualmente, a substitutos ósseos sintéticos ou de origem animal, a implantes metálicos ou à distracção óssea progressiva. No entanto, para a reconstrução de grandes defeitos ósseos, e se a opção do cirurgião for a aplicação de

biomateriais biológicos, é necessário dispor de enxertos de grande dimensão e em quantidade bastante. Para isso, os enxertos têm que ser, necessariamente, colhidos em dadores humanos não vivos e conservados em estruturas funcionais adequadas, isto é, nos Bancos de Ossos e Tecidos, cujo objectivo nuclear é disponibilizar estruturas biológicas de origem humana, em elevadas condições de integridade e de segurança microbiológica.

O Banco de Ossos e Tecidos dos Hospitais da Universidade de Coimbra iniciou a sua actividade em 1982 e até ao final do ano de 2005 disponibilizou 4699 aloenxertos para a cirurgia reconstrutiva do aparelho locomotor, Neurocirurgia e cirurgia maxilo-facial.

Os enxertos são colhidos em dadores humanos vivos, (cabeças femorais excisadas durante a implantação de artroplastias da anca na condição de resíduo cirúrgico), em morte cerebral (no contexto da colheita multiorgânica) e em paragem circulatória.

A selecção de um dador obedece a rigorosos critérios epidemiológicos, clínicos e laboratoriais, recomendados pela Organização Portuguesa de Transplantação.

O rastreio laboratorial realizado ao dador, bem como aos enxertos colhidos, tem como objectivo detectar a presença de agentes infecciosos transmissíveis. Os enxertos só são validados após o conhecimento do seu resultado. Durante esse período de tempo permanecem em quarentena. Por sua vez, o conhecimento do resultado da autópsia anatomopatológica constitui um importante elemento suplementar de segurança.

O Banco de Ossos e Tecidos dos HUC tem disponibilizado: enxertos ósseos, osteocartilagíneos e tendinosos criopreservados (de todos os tipos, dimensões e formas), fascia lata criopreservada, enxertos corticais descalcificados e, também enxertos ósseos liofilizados (esponjosos e corticais) esterilizados com raios gama na dose de 25 kGy (Fig. 1).

Os enxertos são conservados no vapor do azoto líquido, em cubas adequadas, até à temperatura de  $-196^{\circ}$  C, ou seja, os enxertos são conservados pelo método da criopreservação (Fig. 2). Os enxertos liofilizados não precisam de conservação (são acondicionados sob condições de vácuo e conservados à temperatura ambiente), e têm um prazo de validade de 4 anos. Por sua vez, os enxertos descalcificados são preparados a partir das diáfises do fémur e da tibia, são descalcificados em ácido clorídrico e conservados numa solução aquosa de formaldeído à temperatura de  $4^{\circ}$  C ou criopreservados (Fig. 3).

O osso esponjoso sob a forma de grânulos (“triturado”) é o aloenxerto mais utilizado, em situações em que não é necessário uma capacidade de suporte, uma vez que não possui capacidade estrutural, devido à sua fraca resistência mecânica. Assim, está indicado, como modalidade terapêutica complementar, no tratamento cirúrgico de: recolocações de próteses da anca e do joelho; fracturas dos membros; perdas de substância óssea de causa tumoral e traumática; atrasos de consolidação e não consolidação (pseudartroses) de fracturas dos membros; artrodeses da coluna vertebral realizadas para o tratamento de fracturas, escolioses e de situações degenerativas; artrodeses dos membros e alongamentos dos membros, entre outros.

Os aloenxertos maciços (osteocartilagíneos, esponjosos e corticais) estão indicados no tratamento de perdas ósseas e osteocartilagíneas causadas por excisão tumoral (Fig. 3) ou de origem traumática, em recolocações de próteses, em artrodeses intersomáticas da coluna cervical e lombar, em osteotomias de adição (joelho), ou seja, na reconstrução de defeitos ósseos que requeiram um enxerto com capacidade estrutural.

A matriz óssea desmineralizada (aloenxerto cortical descalcificado) não oferece capacidade estrutural, actua como um biomaterial osteocondutor e osteoindutor. A descalcificação do osso cortical, sob a acção do ácido clorídrico, expõe as proteínas morfogenéticas (BMPs), as quais contribuem para o efeito osteoindutor que é reconhecido a este aloenxerto.

Sob a forma de pequenos fragmentos ou tiras, aplicados isoladamente ou em associação com outro tipo de enxerto ósseo, com a intenção de aumentar a massa óssea, preencher perdas de substância óssea, estimular a osteogénese local e acelerar a consolidação óssea, a matriz óssea desmineralizada apresenta indicações clínicas similares às dos aloenxertos esponjosos granulados. Todavia, os aloenxertos diafisários maciços descalcificados em superfície mantêm a sua capacidade estrutural e, por isso, são usados no tratamento de perdas extensas de substância óssea dos membros de origem traumática, recolocações de próteses da anca (reforço da cortical femoral) e necrose asséptica da cabeça femoral (diáfise peronial descalcificada).

A matriz óssea descalcificada pode apresentar-se, também, sob a forma de uma pasta injectável (Grafton<sup>®</sup>), método que facilita a sua aplicação e moldagem no local da lesão óssea. A associação de medula óssea ou de autoenxerto esponjoso com o aloenxerto esponjoso granulado ou, em vez deste, com a matriz óssea descalcificada, é uma prática corrente em cirurgia ortopédica, com a intenção de se conseguir um

composto que exiba propriedades osteogénicas, osteoindutoras e osteocondutoras, e desta forma promover a regeneração óssea.

Por sua vez, os aloenxertos tendinosos (tendão patelar, tendão de Aquiles e tendões dos isquiotibiais) e meniscais são usados na cirurgia reconstrutiva do joelho (roturas dos ligamentos cruzados e laterais, do aparelho extensor do joelho e substituição dos meniscos).

## 2.2. LIGAS METÁLICAS

As ligas metálicas, particularmente os aços inoxidáveis, as ligas à base de cobalto e cromo e as ligas à base de titânio, encontram uma larga área de aplicação em Ortopedia, quer na composição de próteses de substituição articular e de sistemas de fixação/osteossíntese de fracturas ósseas e correcção cirúrgica de situações do tipo degenerativo, quer na composição de grampos (cobalto-cromo), de cabos e de fios metálicos (aços inoxidáveis) (Fig. 4).

No grupo dos *aços inoxidáveis* (ferríticos, martensíticos, austeníticos), os austeníticos são, actualmente, os mais utilizados em cirurgia ortopédica, por não serem magnéticos. Os aços martensíticos são usados na fabricação de instrumentos cirúrgicos em razão da sua dureza, a qual está associada ao seu elevado teor em carbono.

Os aços austeníticos 316 e 316 L do grupo denominado ASTM (American Society for Testing Materials) são os mais usados em Ortopedia. As especificações para o aço 316L são tipicamente de 17% a 20% para o cromo, 12% a 14% para o níquel, 2% a 4% para o molibdeno, com um máximo de 0,03% para o carbono.

Para melhorar a resistência à fadiga, desenhou-se um grau especial, o ASTM F 138 ou 316 LVM que uma vez fundido em ambiente de vácuo, oferece uma maior homogeneidade na estrutura e composição. O aço 23Cr 13Ni 5Mo apresenta uma grande resistência e oferece perspectivas superiores em relação ao 316 L. Todas estas ligas de aço apresentam um módulo de elasticidade entre dez a treze vezes superior ao osso cortical e um elevado grau de ductilidade.

Os aços de fase dupla “duplex” possuem microestruturas austeníticas-ferríticas com um alto teor em Cr (22-25%), Mo (3-4%), N (0,15-0,30%) e um baixo teor em níquel, apresentando melhores propriedades mecânicas que os aços austeníticos, com o mesmo grau de deformação plástica a frio. Um exemplo é o 25Cr 7Ni 4Mo 0,3N.

Pelas suas características, os aços inoxidáveis austeníticos são utilizados, principalmente, na manufatura de placas e parafusos, cavilhas endomedulares e endopróteses articulares, nomeadamente o 316 e o 316L, este com menor taxa de carbono e maior capacidade de resistência à corrosão.

As ligas metálicas à base de cobalto ou ligas de cobalto-crómio são usados há muitos anos em odontologia. A ASTM recomenda quatro tipos de ligas metálicas à base de cobalto para a confecção de implantes cirúrgicos: a liga Co-Cr-Mo (F 76) que é fundida; a liga Co-Cr-W-Ni (F 90) que é forjada; a liga Co-Ni-Cr-Mo (F 562) e a liga Co-Ni-Cr-Mo-W-Fe (F 563), igualmente forjadas. As ligas que presentemente são mais utilizadas na fabricação de implantes ortopédicos integram as ligas de Co-Cr-Mo e Co-Ni-Cr-Mo. O F 75, denominado comercialmente por Vitallium<sup>®</sup> demonstrou propriedades mecânicas insuficientes para resistir a condições de carga e ciclos altos.

As propriedades ao desgaste abrasivo da liga Co-Ni-Cr-Mo são semelhantes às da liga Co-Cr-Mo (0,15mm/ano). A liga Co-Ni-Cr-Mo é usada na composição das hastes femorais das artroplastias da anca, nomeadamente nas hastes cimentadas, porque possui uma boa resistência à fadiga e à rotura em tracção. Por sua vez, a liga Co-Cr-Mo é usado na composição nas superfícies articulares das próteses da anca (Metasul<sup>®</sup>).

O titânio e as suas ligas têm mostrado, nos últimos anos, uma grande utilização na implantologia oral, maxilo-facial e ortopédica. A sua resistência à fadiga-corrosão é nitidamente superior à de outras ligas metálicas utilizadas em implantologia. Sob o ponto de vista clínico, os produtos de corrosão do titânio são geralmente bem tolerados e não desencadeiam reacções imunológicas desfavoráveis.

O módulo de elasticidade do titânio é de 110 MPa, cerca de metade do aço inoxidável ou das ligas à base de cobalto, aproximando-se do osso (5 a 10 vezes superior à rigidez do osso cortical).

O titânio mais utilizado em aplicações ortopédicas é o denominado titânio comercial puro (Ti 160) e o Ti 318. O Ti 160 contem pequenas quantidades de O<sub>2</sub> (<0.5%), ferro, nitrogénio e carbono.

O Ti 318 ou F 136 (Ti6Al4V) é uma liga composta por titânio, alumínio (6%) e vanádio (4%). A incorporação de alumínio e vanádio em baixas proporções aumenta a resistência mecânica da liga e mantém inalteradas outras propriedades. As preocupações relacionadas com os efeitos biológicos do vanádio, estimularam o

desenvolvimento das ligas Ti5Al2,5Fe, as quais possuem, entre outras, propriedades mecânicas superiores.

Recentemente foram introduzidos o Ti 550 (Ti-Mo 4-Al 2-Sn), o Ti-Al 6-Nb 7 e o Ti-Zr 13-Nb 13 que possuem uma maior resistência à tracção e à fadiga (620 MPa em contraste com 100 MPa), pelo que são preferíveis para a composição de próteses articulares. No entanto, a dureza e a resistência ao desgaste destes materiais tem colocado algumas dificuldades nas superfícies de contacto das endopróteses e nos implantes cimentados. Estes problemas têm sido resolvidos com a utilização de técnicas de implantação iónica de azoto, permitindo a estabilização e endurecimento da camada superficial.

O *titânio e as suas ligas* são usados na composição de endopróteses articulares e de material de osteossíntese (placas, parafusos, cavilhas endomedulares, fixadores externos e internos) (Fig.4 ).

Outro metal que tem sido aplicado na composição de cúpulas acetabulares em próteses totais da anca é o *tântalo*, que mereceu a designação de metal trabecular. Este biomaterial é bastante poroso, com uma porosidade cerca de 80% e com poros com cerca de 550 µm, apresentando propriedades físicas e mecânicas muito semelhantes às do osso esponjoso humano, incluindo o módulo de elasticidade. Daí, permite o crescimento ósseo na sua superfície o que pode levar à fixação biológica do implante cirúrgico durante um longo tempo. A difusão de antibióticos e de factores de crescimento a partir da sua superfície é muito eficaz.

*As ligas metálicas com capacidade de memória* na forma são conhecidas desde 1932. O efeito memória consiste na possibilidade de a liga voltar a apresentar a forma inicial, memorizada, pela simples elevação da temperatura a partir de um estado deformado a frio, isto é, após um esforço predeterminado tem a capacidade de voltar à mesma forma devido à reorganização dos seus átomos. Estas ligas apresentam, também, o efeito super-elástico: a capacidade de deformação puramente elástica de cinco a dez vezes superior a toda outra liga metálica.

O sistema de memória mais usado em implantologia integra a liga de titânio e de Níquel (TiNi), com a possibilidade de regular a modificação da forma do implante sob a acção de uma temperatura próxima da do corpo humano. Este grupo de biomateriais inclui outros tipos de ligas à base de cobre (Cu-Zn-Al, Cu-Al-Ni) ou de ferro (Fe-Mn-Ni). No entanto só o sistema Ti-Ni é utilizado em implantologia, em virtude das suas

superiores propriedades mecânicas e sobretudo pela sua satisfatória biocompatibilidade.

Os implantes cirúrgicos constituídos por ligas metálicas de memória da forma são utilizados em Ortopedia, em Cardiologia (“stent” cardio-vascular) e na cirurgia do ouvido (prótese super-elástica reconstrução da cadeia dos ossículos). Em Ortopedia são representados pelos grampos (agrafos) utilizados nas osteossínteses a nível da mão e do pé. Descrevem-se dois tipos de grampos: os designados por “frios”, os mais antigos e os denominados por “quentes” (Memoclip<sup>®</sup>). Sob o ponto de vista mecânico estes implantes vão exercer uma compressão dinâmica e retentiva sobre os dois fragmentos ósseos, com a intenção de se conseguir a consolidação.

Em suma, os implantes metálicos são usados em Ortopedia, na grande maioria das situações, com o finalidade de substituir estruturas ósseas e osteocartilagíneas lesadas e na condição de materiais de osteossíntese/fixação.

A substituição das articulações por endopróteses é uma rotina em Ortopedia tanto no tratamento de doenças de tipo degenerativo (artrose), inflamatória (artrite reumatóide) quanto de causa tumoral. Embora historicamente a prótese da anca seja a mais divulgada e estudada, hoje em dia muitas articulações podem ser substituídas por endopróteses, tais como joelho (a segunda mais utilizada depois da anca), tornozelo, ombro, cotovelo, punho, metacarpofalângica e interfalângica e articulações intervertebrais cervicais e lombares.

Nas endopróteses articulares, certas modificações das características das superfícies dos implantes metálicos, tais como a presença de poros, rugosidades, malhas, fenestrações, podem favorecer a sua fixação e estabilidade mecânica. Essas modificações podem ser alcançadas durante a manufactura dos implantes ou por uma soldadura de placas porosas ou malhas perforadas e, ainda, pelo método de pulverização plasmática de partículas de metais (titânio) ou de biocerâmicos (hidroxiapatite, biovidro), com a intenção de se conseguir uma estrutura semelhante à do tecido ósseo esponjoso e, assim, favorecer a formação de osso novo nas superfícies protéticas.

Assim sendo, os implantes acetabulares e femorais das artroplastias da anca não cimentadas (biológicas) podem ser constituídos por ligas metálicas à base de cobalto-crômio e à base de titânio, expressando uma superfície porosa ou rugosa, que pode ser revestida por biocerâmicos. Para além disso, estes tipos de próteses podem, também,



ser revestidas por antibióticos ou péptidos antimicrobianos (defensinas), para reduzir o risco de infecção ou a sua superfície constituir um meio físico para a difusão de factores de crescimento ósseo, com a intenção de se conseguir uma melhor integração dos implantes.

Os novos aços inoxidáveis austeníticos, com elevado conteúdo de nitrogénio, podem ser uma alternativa interessante às ligas metálicas à base de cobalto-crómio e à base de titânio. Estes aços apresentam vantagens em relação às ligas à base de titânio, assim como as ligas à base de cobalto nas próteses cimentadas da anca, uma vez que possuem um elevado módulo de elasticidade. Contudo, no caso das próteses não cimentadas, as ligas à base de titânio são as mais indicadas, com superfícies porosas, rugosas e revestidas com biocerâmicos (hidroxiapatite e biovidros).

Nas artroplastias cimentadas do joelho, o componente tibial é composto, habitualmente, por ligas à base de titânio e o femoral por ligas à base de cobalto-crómio, com os pratos tibiais em polietileno de muito alta densidade. O componente femoral, numa prótese total do joelho, pode ser composto, também, por um cerâmico denso, como é o caso da zircónia.

No que concerne às ligas metálicas usadas na reparação de fracturas ósseas, apresentam uma grande variedade morfológica, tais como placas, parafusos, cavilhas endomedulares e fixadores externos. Assim, o material mais usado é o aço 316L, que embora não oferecendo as propriedades mecânicas e de biocompatibilidade das ligas de Ti-6Al-4V, apresenta um baixo custo e cumpre a sua biofuncionalidade com eficácia e de modo temporário. Com efeito, na maior parte das situações clínicas os implantes de osteossíntese são posteriormente removidos, uma vez alcançada a consolidação da fractura.

Importa dizer que os avanços registados na osteossíntese das fracturas através de placas e parafusos, deveu-se não só à melhoria dos biomateriais usados na sua composição, mas também ao seu desenho e à técnica cirúrgica, no sentido de minimizar o dano causado na vascularização óssea e tentar respeitar, ao máximo, a integridade dos tecidos perifraturários.

Assim, a placa tubular com orifícios redondos foi substituída pela placa de compressão dinâmica (DCP<sup>®</sup>) com orifícios de deslizamento semicilíndricos. Depois, surgiu a placa de compressão dinâmica de reduzido contacto (LC-DCP<sup>®</sup>) e, mais recentemente, surgiram as placas de baixo perfil e as placas bloqueadas (LISS<sup>®</sup> - *less invasive stabilization system* -, LCP<sup>®</sup> - *locking compression plate* -, Philos<sup>®</sup> ) que

permitem a redução e a osteossíntese das fracturas com pequenas incisões cutâneas e um dano vascular reduzido.

### 2.3. POLÍMEROS

Este grupo de materiais, vulgarmente conhecidos como plásticos, são usados na fabricação e fixação de endopróteses de substituição articular e, também, em ortóteses/exopróteses da coluna e dos membros (resinas sintéticas). Assim, o cimento ósseo (polimetacrilato de metilo) assegura de forma aceitável a fixação óssea das endopróteses articulares, e pode ser usado, também, no preenchimento de defeitos ósseos. Os polietilenos, polietileno de muita alta densidade (UHMWPE) ou os recentes polietilenos altamente reticulados (“cross-linking UHMWPE”), encontram a sua principal indicação, na condição de superfície de fricção articular, em artroplastias totais, e o silicone na composição de endopróteses flexíveis, utilizadas na cirurgia de substituição das articulações da mão e do pé (Fig. 5).

Os polímeros reabsorvíveis/biodegradáveis são usados, sob a forma de fios de sutura, parafusos, âncoras ou pinos, com o propósito de assegurarem a fixação primária imediata de uma reconstrução cirúrgica. Uma vez obtida a reparação dos tecidos, continua a processar-se a sua reabsorção/biodegradação, não sendo necessário, deste modo, uma segunda intervenção cirúrgica para sua remoção o que, por si só, representa uma grande vantagem em relação aos implantes metálicos. A grande maioria são variações do ácido poliláctico (PLA), ácido poliglicólico (PGA), polidioxanona (PDS) e policaprolactona (PCL).

Seja como for, o polietileno e o cimento ósseo são os polímeros mais usados em cirurgia ortopédica. Para além de fazer parte da composição de drenos, bolsas de fluidos, cateteres e tubos cirúrgicos, o polietileno encontra a sua maior aplicação nas próteses articulares, como são exemplos as próteses do ombro, cotovelo, anca, joelho, tornozelo e as do disco intervertebral cervical e lombar.

O polietileno de muita alta densidade (UHMWPE) mostrou uma alta resistência ao impacto, uma boa biocompatibilidade e estabilidade química, estando as suas propriedades na dependência das condições de fabricação e de esterilização. A esterilização com raios gama produz um processo de oxidação com libertação de radicais livres, os quais reforçam a oxidação e a degradação polimérica. Por outro lado, a fricção entre os diversos biomateriais constituintes das endopróteses articulares

e o polietileno de muita alta densidade (metal-polietileno, cerâmico denso-polietileno) provoca um desgaste do polietileno, que é traduzido pela presença de partículas, as quais, por sua vez, estão na origem de reacções locais de intolerância biológica (osteólises), que conduzem à falência mecânica da prótese. Mesmo assim, o sucesso clínico a longo prazo das próteses com superfícies de fricção metal-polietileno foi demonstrado em numerosas séries de artroplastias da anca.

Com o propósito de diminuir as partículas de desgaste do polietileno resultantes do contacto tribológico articular surgiram, recentemente, os polietilenos altamente reticulados (“cross-linking UHMWPE”) que expressam uma modificação da estrutura intrínseca, por irradiação. Os resultados no laboratório e clínicos, particularmente em próteses da anca e do joelho, apontam no sentido de uma melhoria em relação ao polietileno de muita alta densidade, muito embora não haja tempo de recuo suficiente para confirmar estas primeiras impressões. De facto, a reticulação (“cross-linking”) do polietileno reduz, também, as suas propriedades mecânicas, incluindo a resistência à propagação de fissuras de fadiga.

O cimento ósseo foi introduzido por John Charnley, em 1960, para a fixação dos componentes protéticos da anca. Desde então foram muito escassas as alterações introduzidas na sua composição, registando-se, contudo, um aperfeiçoamento na sua preparação e na técnica da sua aplicação intraoperatórias. Assim, na técnica de terceira geração procede-se: à centrifugação e mistura dos monómeros em vácuo; ao controlo da temperatura ambiente; à utilização de restritores femorais e de centralizadores da haste femoral; a uma preparação óssea cuidadosa e à pressurização do cimento.

A maioria dos cimentos ósseos, actualmente disponíveis para aplicação clínica, tem composições semelhantes. O monómero líquido (97% de metilmetacrilato, 2,6% de dimetil-p-toluidina, como activador, e pequenas quantidades de hidroquinona, como estabilizador) mistura-se com um pó constituído por esferas prepolimerizadas (88% de polimetilmetacrilato, 10% de sulfato de bário ou óxido de zircónia radiopacos e um iniciador, como o peróxido de benzoilo).

Existem algumas diferenças entre os diferentes cimentos existentes no mercado que podem modificar as suas propriedades: as modificações do tamanho das partículas do pó, que alteram tanto a viscosidade como o tempo de manipulação (cimentos de baixa viscosidade); a introdução de butilmetacrilato que melhora a resistência à fadiga e à propagação de fissuras; o reforço das suas propriedades mecânicas mediante a

inclusão de fibras metálicas ou de outros polímeros e, ainda, a inclusão de partículas de hidroxiapatite, com a intenção de melhorar a sua fixação biológica à estrutura óssea. De qualquer forma, nenhuma destas modalidades têm apresentado repercussões clínicas significativas.

Neste contexto, importa dizer que antibióticos (gentamicina, vancomicina) e antimitóticos (metotrexato, cisplatina) têm sido adicionados ao cimento acrílico com a intenção de se conseguir uma libertação destes princípios activos no microambiente biológico em que o cimento for implantado, dito por outras palavras, conseguir uma antibioterapia local ou uma quimioterapia tumoral local.

Para além da fixação das próteses de substituição articular, o cimento acrílico é, também, usado no preenchimento de perdas de substância óssea e no tratamento da osteonecrose asséptica da cabeça femoral.

Por último, refere-se o colagénio que é um polímero natural. O colagénio quando aplicado isoladamente não tem interesse clínico. Mas, fibras de colagénio purificado, de origem bovina, combinadas com hidroxiapatite e fosfato tricálcico sob a forma de pasta ou de tiras (Collagraft<sup>®</sup>) associadas, ainda, a medula óssea autógena aspirada do osso ilíaco, formam um composto com propriedades osteogénicas, osteoindutoras e osteocondutores, o qual tem sido usado no tratamento de fracturas e pseudartroses dos ossos longos.

## 2.4. BIOCERÂMICOS

As limitações e complicações relacionadas com a colheita de autoenxertos ósseos, bem como o risco potencial de transmissão de doenças de infecciosas ligadas ao aloenxertos ósseos, favoreceram a pesquisa e desenvolvimento de substitutos ósseos naturais ou sintéticos.

Os cerâmicos bioinertes densos (alumina, zircónia) encontram a sua maior aplicação na constituição de próteses articulares devido à sua alta resistência ao desgaste e às suas propriedades tribológicas. Os cerâmicos bioactivos (a hidroxiapatite e o fosfato tricálcico ou a combinação de ambos, e os biovidros) devido às suas propriedades osteocondutoras, são utilizados no preenchimento de perdas de substância óssea e no revestimento de implantes metálicos articulares ou de fixação óssea (cravos, pinos).

A alumina de alta densidade é usada em próteses articulares da anca por apresentar uma boa biocompatibilidade, imunocompatibilidade, uma elevada resistência

mecânica ao desgaste e uma excelente resistência à corrosão. O coeficiente de desgaste de uma articulação alumina-alumina é 4000 vezes inferior ao que apresenta uma articulação metal-polietileno. Como se sabe, a redução do número de partículas de desgaste dos biomateriais resultantes da fricção entre as superfícies articulares dos implantes, constitui um dos factores contributivos para o aumento da longevidade de uma artroplastia. Em doentes jovens e activos, a cúpula de fricção alumina-alumina, na sua concepção actual, representa uma alternativa interessante às próteses convencionais, do tipo metal-polietileno. A principal desvantagem é a sua fragilidade, que se traduz pelas fracturas da cabeça femoral. A alumina tem, também, sido utilizada na constituição de próteses do joelho, de parafusos e em reconstruções de perdas de substância óssea.

A zircónia foi introduzida na fabricação de cabeças femorais para próteses totais da anca devido à sua elevada resistência e dureza, permitindo a produção de implantes de pequenas dimensões, com um baixo risco de fractura. A articulação zircónia-polietileno apresenta taxas de desgaste similares às da alumina-polietileno. A superfície de atrito zircónia-zircónia liberta uma quantidade significativa de partículas não sendo, por isso, recomendada na composição de uma artroplastia. As cabeças das próteses femorais constituídas por alumina ou zircónia libertam menor quantidade de partículas de polietileno do que as de aço inoxidável, cobalto-crómio e titânio.

Os biomateriais cerâmicos derivados do fosfato de cálcio mais amplamente estudados e aplicados em Ortopedia são a hidroxiapatite ( $\text{Ca}_{10}(\text{PO}_4)_6(\text{OH})_2$ ), o fosfato tricálcico ( $\text{Ca}_3(\text{PO}_4)_2$ ) ou a combinação de ambos.

A hidroxiapatite pode ter uma origem sintética ou natural. Com efeito, o tratamento térmico a altas temperaturas do osso bovino (cerca de 1200 a 1300° C), elimina todos os componentes orgânicos, conservando unicamente a parte mineral e a porosidade do osso original, processo que é conhecido por ceramização do osso xenógeno (Endobon<sup>®</sup>). Constitui-se, deste modo, um cerâmico de fosfato de cálcio de origem biológica, constituído, essencialmente, por hidroxiapatite (> 90%), fosfato tricálcico, magnésio e outros oligo-elementos metálicos, não existindo o risco de transmissão de doenças devido ao tratamento térmico a que são submetidos.

A aplicação clínica dos cerâmicos de fosfato de cálcio está limitada pela sua fragilidade e fraca resistência mecânica, que interdita a sua implantação em zonas sujeitas a carga, sem uma osteossíntese ou imobilização complementares. Têm sido usados no tratamento de tumores ósseos benignos, em fracturas traumáticas, na

reconstrução de lises ósseas em recolocações artroplásticas da anca e em artrodeses da coluna vertebral, sendo consensual que são portadores de propriedades osteocondutoras, constituindo deste modo, implantes colonizáveis por tecido ósseo do receptor.

A hidroxiapatite tem sido, também, largamente utilizada no revestimento de próteses articulares, com a intenção de melhorar a fixação e longevidade dos implantes, e evitar as complicações relacionadas com o cimento ósseo. Outro campo de crescente interesse clínico é a utilização dos fosfatos de cálcio na composição de cimentos ósseos bioactivos, para preenchimento de defeitos ósseos e na fixação de próteses articulares, como alternativa ao cimento acrílico.

Com efeito, os cimentos bioactivos ou hidráulicos/iónicos (Cementek LV<sup>®</sup>, Biobon<sup>®</sup>, Eurocer<sup>®</sup>) têm vindo a ser aplicados no tratamento de fracturas do rádio (Norian SRS<sup>®</sup>), da extremidade proximal do fémur, dos pratos da tíbia, do calcâneo, no tratamento de fracturas do corpo vertebral na osteoporose, e na condição de fixação complementar de parafusos. Eles são preparados de forma semelhante ao cimento acrílico. Uma combinação de fosfato de monocálcio, fosfato tricálcico e carbonato de cálcio, sob a forma de pó, é misturada numa solução de fosfato de sódio formando-se, uma substância pastosa, através de uma reacção não exotérmica, que pode ser injectada ou moldada no defeito ósseo. Após 24 a 48 horas, este cimento apresenta uma resistência às forças de compressão similar ou mesmo superior à do osso esponjoso, sendo a sua reabsorção e substituição por osso novo muito lenta. A sua presença é observada após 2-3 anos de implantação, como acontece nas fracturas do rádio e dos pratos da tíbia.

Mais recentemente, os cerâmicos sintéticos de fosfato de cálcio têm sido objecto de estudos experimentais e clínicos, com vista a serem utilizados como sistemas de libertação de princípios activos e prevê-se que, num futuro próximo, a sua associação com células mesenquimatosas pluripotenciais permita acelerar o processo de regeneração óssea.

No final da década de 60, Larry Hench introduziu os primeiros vidros com fins biomédicos, tendo sido designados, posteriormente, por biovidros ou vidros bioactivos, porque apresentavam a capacidade de ligação aos tecidos vivos sem a interposição de tecido fibroso. Existem dois tipos de vidros que podem ser usados como dispositivos médicos, os vidros à base de sílica (vidros silicatados) e os vidros à base de fosfato (vidros fosfatados).

Os vitrocerâmicos, ou vidros bioactivos cerâmicos, derivam de modificações físico-químicas dos biovidros, conseguidas geralmente pela precipitação de fases cristalinas, utilizando para isso, tratamentos térmicos adequados. Estão indicados nas reconstruções de zonas submetidas a solicitações de carga, como por exemplo na reconstrução de um corpo vertebral.

Com a intenção de aumentar a bioactividade dos biovidros, foram, mais recentemente, desenvolvidos os biovidros “sol-gel” no sistema  $\text{SiO}_2\text{-CaO-P}_2\text{O}_5$ . Estes materiais sofrem um processo de hidrólise à temperatura ambiente, têm propriedades osteocondutoras semelhantes às dos biovidros silicatados, mas possuem uma maior degradação. A baixa temperatura usada na sua fabricação, permite a sua utilização como material de revestimento de substratos de alumina, abrindo, deste modo, novas perspectivas para aplicação clínica.

Na clínica, os biovidros têm sido aplicados no preenchimento de perdas de substância óssea, sob a forma de grânulos e de blocos, e na reconstrução cirúrgica do ouvido médio. Contudo a sua baixa resistência mecânica não permite, se utilizados isoladamente, a sua implantação em zonas de sustentação de cargas. Por isso, as limitações que apresentam são essencialmente de natureza mecânica. Podem, ainda, ser utilizados como revestimento de implantes de ligas metálicas, assim como na composição de cimentos ósseos bioactivos. A vitrocerâmica A-W, tem apresentado excelentes resultados como sistema de libertação de antibióticos, no tratamento de osteomielites da tíbia e em infecções de próteses da anca.

Certos corais têm uma estrutura porosa regular e interconectada, muito semelhante à do osso esponjoso (*Porites*, *Goniopora*, *Acropora*). Outros, possuem, pelo contrário, uma estrutura mais compacta fazendo lembrar o osso cortical (*Favites*, *Lobophyllia*).

O coral natural utilizado na clínica é constituído por carbonato de cálcio sob a forma de cristais de aragonite, numa percentagem superior a 97% (Biocoral<sup>®</sup>), mostra uma arquitectura porosa e possui propriedades que permitem a sua colonização por tecido ósseo. Apresenta, contudo, um comportamento mecânico frágil devendo, por isso, ser implantado de um modo particularmente rigoroso, em condições de estabilidade, viabilidade e proximidade com o osso receptor, recomendando-se evitar o seu contacto com o líquido sinovial.

Se o coral for submetido a um tratamento hidrotérmico particular, origina a formação de uma hidroxiapatite coralina, que é o resultado da transformação do carbonato de cálcio em hidroxiapatite biológica, apresentando, assim, uma estrutura

porosa interconectada, biocompatível, osteocondutora, bioactiva e reabsorvível. As dimensões dos poros variam de 180 a 650 µm, consoante a sua origem (Pro Osteon®).

As primeiras aplicações humanas do coral, em cirurgia ortopédica e traumatológica reconstrutiva, foram efectuadas em 1979 com resultados satisfatórios. As séries comparativas entre enxertos ósseos autógenos e implantações de coral revelaram resultados sobreponíveis. Os implantes de hidroxiapatite coralina preparados a partir da *Goniopora* e da *Porites*, provaram ser eficazes no preenchimento de defeitos ósseos traumáticos ou adquiridos.

Dentre os substitutos ósseos osteocondutores importa, também, referenciar, embora de modo sumário, o sulfato de cálcio.

O sulfato de cálcio ou gesso de Paris (Osteoset®, Boneplast®), usado na reconstrução de defeitos ósseos ou associado a enxertos ósseos nas artrodeses da coluna vertebral, apresenta uma fraca porosidade, sendo completamente reabsorvido em poucas semanas (2-5 semanas no homem) e substituído por osso novo originado pelo hospedeiro. A experiência clínica é muito limitada e pouco referenciada, muito embora a sua introdução date do ano 1892. Poderá no futuro ser usado, eventualmente, como sistema de transporte de factores de crescimento ósseo.

### 3. PERSPECTIVAS FUTURAS

Grande parte dos materiais actualmente disponíveis para aplicação em Ortopedia são conhecidos desde longa data e deram provas de um elevado desempenho na indústria metalúrgica, naval, aeronáutica ou cerâmica. Graças a uma relevante incursão da Ciência e Engenharia dos Materiais no âmbito das Ciências da Vida, esses materiais foram tratados, por forma a serem usados como dispositivos biomédicos. Apesar de os biomateriais terem alcançado um elevado nível de biocompatibilidade e de biofuncionalidade, os investigadores continuam a procurar novos materiais e novas modalidades biológicas para a regeneração óssea. Torna-se, assim, importante proceder à pesquisa de novos biomateriais com fins exclusivos biomédicos, à biomimetização dos materiais, onde é suposto que a Engenharia de Tecidos venha a desempenhar um papel nuclear.

Assim, espera-se que sejam desenvolvidas novas ligas metálicas, novos polietilenos, novos cimentos ósseos, novas superfícies de fricção articular que, uma vez comparados com os actualmente existentes, apresentem melhores propriedades físicas,



mecânicas e biológicas e, conseqüentemente, suportem a qualidade dos resultados da sua aplicação clínica a longo termo ou, mesmo, que não haja a necessidade de os substituir. Na área dos implantes temporários usados na osteossíntese de fracturas, os biomateriais compostos bioactivos, biodegradáveis, assumirão certamente um lugar de crescente importância.

A próxima década será, certamente, dominada pela pesquisa de novos biomateriais compostos e em avanços na biomodelação. A associação de biomateriais osteocondutores com células estaminais mesenquimatosas pluripotenciais, previamente cultivadas, provenientes do próprio hospedeiro e, ainda, com moléculas bioactivas, de que são exemplos as proteínas morfogenéticas e outros factores de crescimento ósseo, permitirá a disponibilização de biomateriais que possuam, simultaneamente, capacidade osteogénica, osteoindutora e osteocondutora, características que no seu conjunto e em sinergismo de acção, os aproximarão dos tecidos e órgãos que se propõem regenerar ou substituir.

O futuro passará, certamente, pela Medicina Regenerativa, com o suposto potencial de substituir tecidos e órgãos lesados ou doentes, por novos tecidos e órgãos funcionantes, usando para isso as células estaminais, as quais possuem a capacidade de se auto-renovar, de se dividir indefinidamente e de se diferenciar em muitos diferentes tipos de tecido. Sendo certo que esta área de pesquisa apresenta actualmente perspectivas bastantes promissoras, não é, porém, menos verdadeiro que é e será fortemente influenciada por questões de ordem científica, ética, moral e política

#### BIBLIOGRAFIA RECOMENDADA

Lee EH, Hui JHP. The potential of stem cells in orthopaedic surgery. *J Bone Joint Surg [Br]*, 2006, 88-B: 841-851.

Langlais F. Bearing surfaces in total hip replacement: wich type to choose?. *Prothèse Total de Hanche Les Choix*, 2005, Cahiers d'enseignement de la SOFCOT:132-145.

Delloye C, Cnockaert N, Cornu O. Bone substitutes in 2003: an overview. *Acta Orthop Belg*, 2003, 69:1-8.

Proubasta J, Mur JG, Planell JA. *Fundamentos de Biomecânica y Biomateriales*, 1997, Ediciones Ergon, Madrid.

Les substituts osseux em 2001. Monographie éditée par GESTO sous la direction de D. Mainard, 2001, Éditions Romillat, Paris.

Bucholz RW. Nonallograft osteoconductive bone graft substitutes, Clin Orthop, 2002, 395: 44-52.

Masson B. Ceramics. Prothèse Total de Hanche Les Choix, 2005, Cahiers d'Enseignement de la SOFCOT:63-82.

Munuera L. Biomateriales y sus interacciones tisulares. In Artroplastia de Rodilla, 1998, pp. 17-36, Edited by Ordóñez-Munuera, Editorial Medica-Panamericana.

Guide to safety and quality assurance for organs, tissues and cells. Council of Europe, 2006 version, Strasbourg.

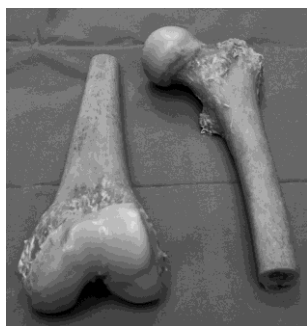Keating JF, Mcqueen MM. Substitutes for autologous bone graft. J Bone Joint Surg [Br] 2001, 83-B, 3-8.

Judas F. Contribuição para o estudo de enxertos ósseos granulados alógenos e de biomateriais, 2002, Tese de Doutorado, Coimbra.

Finkemeier CG. Substitutes for autologous bone graft current concepts review – bone-grafting and bone-graft substitutes. J Bone Joint Surg [Am], 2002, 84-A: 454-64.

Meneghini RM, Hallab NJ, Jacobs JJ. The biology of alternative bearing surfaces in total joint arthroplasty. Instructional Course Lectures, AAOS, 2005, Vol 54: 481-493.

Chauveaux D. Bone cements: properties, development and current cementing techniques. In Prothèse Total de Hanche Les Choix, 2005, Cahiers d'Enseignement de la SOFCOT:107-115.



a)



b)



c)



d)



e)

Fig. 1. Tipos de aloenxertos osteocartiláceos e ósseos de origem humana: a) enxertos osteocartiláceos maciços; b)e c) enxerto esponjoso granulado, triturado em moinho de osso; d) tiras de ossos cortical descalcificado em ácido clorídrico; e) contentores com azoto líquido onde se conservam os enxertos (criopreservação).

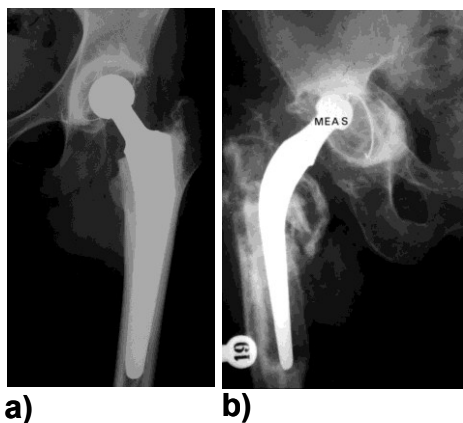


Fig. 2. As partículas de desgaste do polietileno podem causar lesões osteolíticas que, por sua vez, estão na origem da falência de uma artroplastia: a) prótese total da anca cimentada estável; b) falência mecânica de uma prótese total da anca cimentada, onde são bem visíveis as lesões osteolíticas.

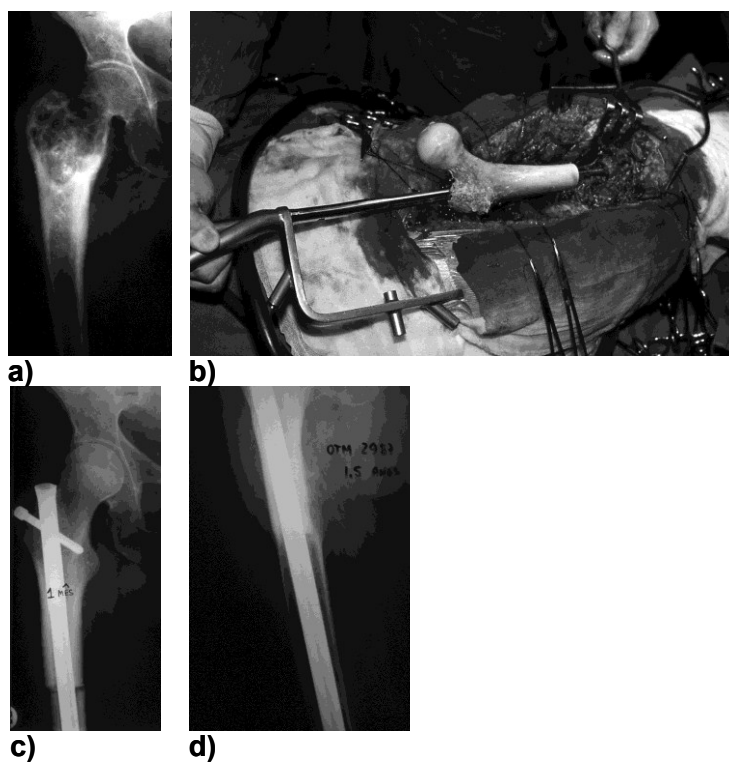


Fig.3. Tumor da extremidade proximal do fêmur direito (condrossarcoma): a) exame radiológico pré-operatório; b) aspecto per-operatório da aplicação do enxerto osteocartiláceo

d) exame radiológico pós-operatório com 1 mês de evolução; d) Aos 18 meses é possível observar uma consolidação óssea na zona entre o enxerto e o osso receptor.

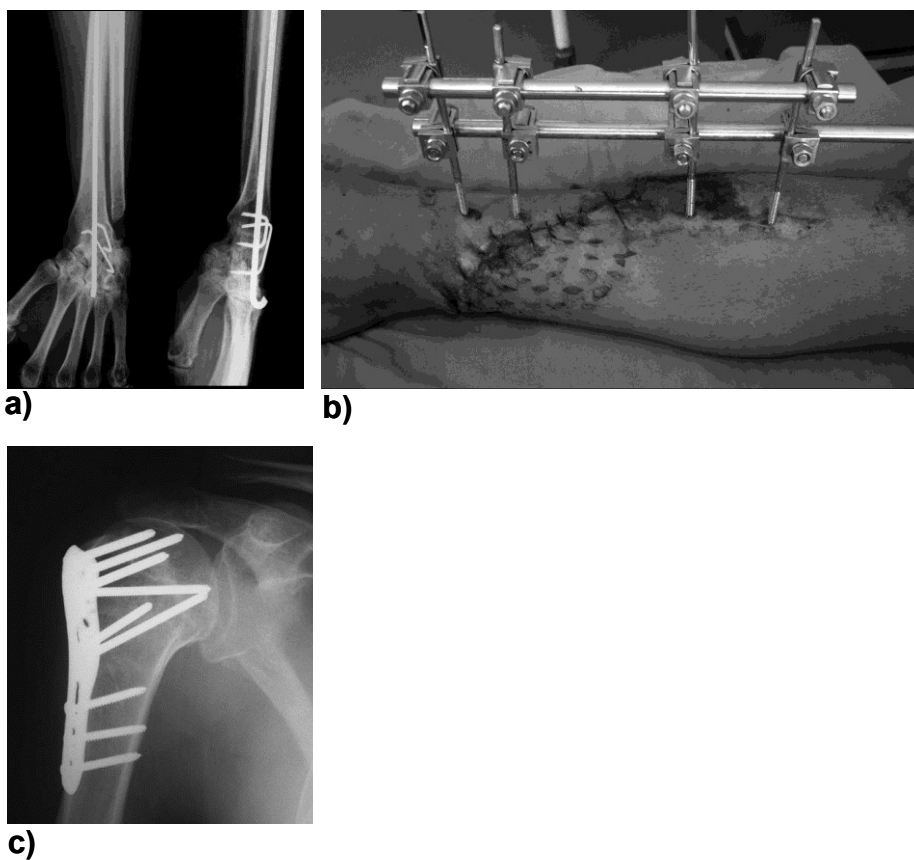


Fig. 4. Aplicação de ligas metálicas em Traumatologia: a) artrodese de punho com fios e grampos metálicos (aço inoxidável); b) fractura exposta dos ossos da perna estabilizada com fixadores externos metálicos, em aço inoxidável; c) osteossíntese de uma fractura do úmero proximal com placa e parafusos (liga de titânio Ti-6Al-7Nb).

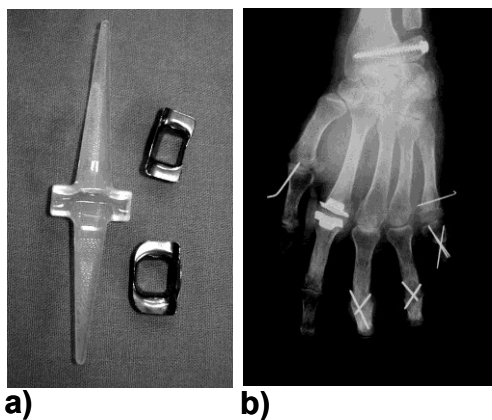


Fig. 5 a) e b). Prótese metacarpofalângica composta por silicone, com protectores metálicos em titânio, usada na cirurgia reconstrutiva na mão reumatóide.