

Morbilidade da zona dadora após ligamentoplastia do LCA

Dr. João Pedro Oliveira^(1,2), Prof. Doutor Fernando Fonseca^(2,3)

⁽¹⁾Interno de Ortopedia dos HUC/CHUC; ⁽²⁾Mestre em Medicina do Desporto pela Faculdade de Medicina da Universidade de Coimbra; ⁽³⁾Chefe de Serviço de Ortopedia dos HUC/CHUC; Professor Assistente da Faculdade de Medicina da Universidade de Coimbra. Serviço de Ortopedia, Hospitais da Universidade de Coimbra

RESUMO ABSTRACT

Após ligamentoplastia do cruzado anterior, a dor anterior do joelho e o défice de força muscular e sensitivo são das mais importantes variáveis a influenciar o resultado final de uma cirurgia tecnicamente correta, estando estas intrinsecamente relacionadas com o tipo e localização do enxerto utilizado.

After anterior cruciate ligamentoplasty, anterior knee pain, sensibility and muscular strength deficits are the most important variables affecting the final outcome of the well positioned neo-ligament, being these outcomes intrinsically related to the type and location of the graft utilized.

PALAVRAS-CHAVE KEYWORDS

Ligamento cruzado anterior, ligamentoplastia, dor, sensibilidade, morbilidade da zona dadora.

Anterior cruciate ligament, ligamentoplasty, pain, sensibility, donor site morbidity.

a deterioração das suas propriedades mecânicas e poderem ser sede de resposta imunológica por parte do hospedeiro^{4,5}.

Na década de 80 verificou-se grande tendência na utilização de ligamentos sintéticos, quer como substitutos do LCA, quer como reforço do neo-ligamento, para evitar a morbilidade da zona dadora, como por exemplo os ligamentos em Dacron (Leeds Keyo)⁶, as fibras de carbono⁷, o Gore-Tex⁸ e o Proplast⁹. Praticamente todos foram progressivamente abandonados uma vez que não conseguiam duplicar o comportamento mecânico do LCA. Mais recentemente, e com o advento da engenharia de tecidos, têm surgido relatos na literatura da utilização de uma matriz biodegradável, mecanicamente similar ao LCA nativo, que promove a formação e proliferação de tecido ligamentar¹⁰.

Numa ligamentoplastia do LCA sem complicações e tecnicamente correta, para além da laxidez residual, o que mais pode afetar o resultado final são as queixas álgicas e o défice de força muscular e sensitivo, sendo estes os problemas mais importantes a interferir no resultado final pós-cirúrgico^{11, 12, 13, 14}.

Queixas Álgicas

A análise das queixas álgicas após a ligamentoplastia do LCA é um tema de interpretação delicado pela falta de consenso na sua definição. Em 1999, no Congresso da Sociedade Francesa de Artroscopia, foi dado especial destaque ao aparecimento da dor anterior do joelho após reconstrução do LCA. Numa revisão de 1058 casos operados, e com um recuo médio de 18 meses de pós-operatório, as queixas álgicas estiveram presentes em 43% das ligamentoplastias artroscópicas com OTO e 25% com ST-G e, mesmo que mínimas, a longo prazo interferiram no decurso das atividades de vida diária.

Durante uma ligamentoplastia do LCA que utilize como plastia OTO observa-se dor anterior do joelho numa frequência que varia de 4 a 60% dos casos, estando essa morbilidade relacionada com a escolha do enxerto¹¹, sendo que a incidência de dor anterior do joelho no

Introdução

É reconhecida a importância do ligamento cruzado anterior (LCA) no funcionamento normal do joelho, principalmente nos desportos que requerem movimentos de rotação¹. Em caso de rotura ligamentar, nomeadamente em desportos com marcada solitação dos movimentos de rotação do joelho (futebol, rãguebi, basquetebol), se após o período de reabilitação os episódios de instabilidade persistirem é justificada a necessidade de reconstrução daquele ligamento em grande número de casos.

Nos Estados Unidos da América calcula-se que todos os anos sejam diagnosticadas cerca de 200,000 roturas do LCA por ano^{2,3}, o que salienta a importância do seu correto tratamento. O LCA funciona como estabilizador em todos os movimentos do joelho nas três dimensões (antero-posterior, medial-lateral e proximal-distal) e nas três rotações (flexão-extensão, adução-abdução e rotação axial interna-externa). No entanto, a sua principal função como estabilizador consiste em prevenir a translação anterior da tibia em relação ao fémur. A reconstrução do LCA tem

por objetivo criar uma réplica do LCA original o que, devido à sua textura tridimensional, não é possível. No entanto, é possível a sua reconstrução aproximada, tendo em conta os avanços no conhecimento da biomecânica, o respeito pela anatómofisometria, a escolha de enxertos ligamentares com estruturas mais próximas da do LCA original e a recuperação mais cuidadosamente apoiada durante o processo de ligamentização.

Escolha do Enxerto para a Reconstrução do LCA

A escolha do enxerto tem evoluído ao longo dos anos, sendo que tradicionalmente têm sido utilizados autoenxertos (osso - tendão patelar - osso [OTO]), tendão do semitendinoso e do gracilis (ST-G), tendão quadricipital, fásia Lata), em detrimento dos aloenxertos, xenoenxertos e enxertos sintéticos. As plastias atualmente mais utilizadas são a OTO e a ST-G em feixe duplo. Se em relação aos autoenxertos a maior desvantagem tem sido relacionada com a morbilidade da zona dadora, nos aloenxertos persiste a "dificuldade" na aquisição, o preço elevado,

pós-operatório é menor com o uso da plastia ST-G (14%) do que com o uso de OTO (47%)¹⁵. Gaudot F. et al. (2007)¹⁶ referem que a presença de dor no pós-operatório, mesmo que ligeira, diminui significativamente os valores observados nas diversas escalas de avaliação (*International Knee Documentation Committee - Subjective Knee Form (IKDC-SKF)*, *score Lillois*, *SF-36* e *Knee Walking Test (KWT)*). Segundo Corry et al.¹⁷ 6% dos doentes apresentam queixas álgicas no KWT aos 2 anos de pós-operatório após a reconstrução com ST-G versus 31% com OTO.

Num estudo efetuado pelos autores¹⁸ numa população com motivação desportiva, observou-se que às duas semanas de pós-operatório 32,0% dos atletas do grupo OTO e 21,7% do grupo ST-G manifestavam queixas álgicas; aos 2 anos de *follow-up* apenas 1 (4%) atleta do grupo OTO mantinha essas queixas. Naqueles em que foi realizada a ligamentoplastia ST-G, observou-se recuperação mais precoce das queixas álgicas e os atletas do grupo OTO apresentaram percentagem de KWT doloroso superior (OTO 72% vs ST-G 28%; $p=0,002$).

No sentido de evitar as queixas álgicas no pós-operatório e manter a proprioceptividade, diversos autores^{1, 19, 20} recomendam uma cirurgia minimamente desbridativa. Segundo Gohil S.²¹ esta técnica parece acelerar a revascularização do neo-LCA, que é indicada pelo aumento do sinal em RMN, mas não há evidência que isso fosse acelerar a recuperação da resistência do enxerto.

Kartus et al.^{12,13} demonstrou através de estudos por RMN que as queixas álgicas ao agachar e na marcha

sobre os joelhos não estava diretamente relacionadas com a zona dadora do tendão patelar. Dados correspondentes foram referidos por Kiss²² através do uso de Ecografia.

Alterações da Sensibilidade

A lesão neurológica como complicação da ligamentoplastia tem sido bastante documentada na literatura, mas a maioria dos trabalhos apenas foca a vulnerabilidade do ramo infrapatelar do nervo safeno (RIPNS)^{14,23}. Segundo Eriksson²⁴, após ligamentoplastia do LCA com ST-G pode surgir localizada mais distalmente uma área de défice sensitivo, que está relacionada com a lesão do ramo sartorius do nervo safeno (RSNS). A zona de défice sensitivo referida à face antero-medial do joelho pode estar em relação com a lesão (completa ou parcial) do RIPNS ou das fibras proximais do nervo safeno que comunicam com o RIPNS, lesadas durante a fase de *stripping* e/ou da incisão cutânea. Alterações da sensibilidade referidas à face medial da perna e do tornozelo estão relacionadas com a lesão neurológica do RSNS aquando da disseção e/ou identificação da inserção distal do ST-G no *pes anserinus* e/ou sua tenotomia. Neste contexto, a identificação da proximidade do nervo safeno com o ST-G sugeriu a “posição de 4”, com o joelho fletido e a anca em rotação externa, para a fase de recolha do enxerto (ST-G), no sentido de relaxar a tensão do nervo safeno à medida que este passa sobre o *Gracilis*^{25, 26}. Boon et al.²⁷ descreve uma “área segura” para colheita do ST-G, por meio de uma

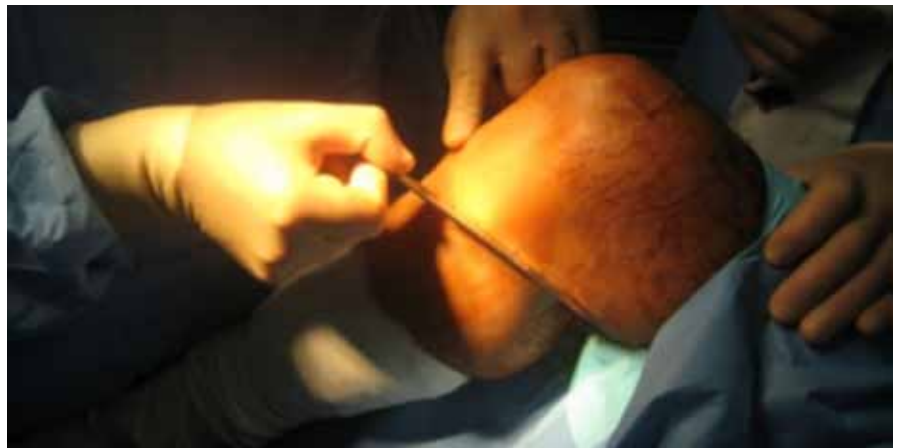

Figura 1. Abordagem para colheita de ST-G

incisão oblíqua. A literatura concorda que os défices de sensibilidade após a ligamentoplastia do LCA se possam dever ao posicionamento do membro aquando da colheita da plastia, à orientação da incisão cutânea, à exposição inicial dos tendões, à lesão iatrogénica durante a fase de *stripping* e/ou ao túnel tibial.

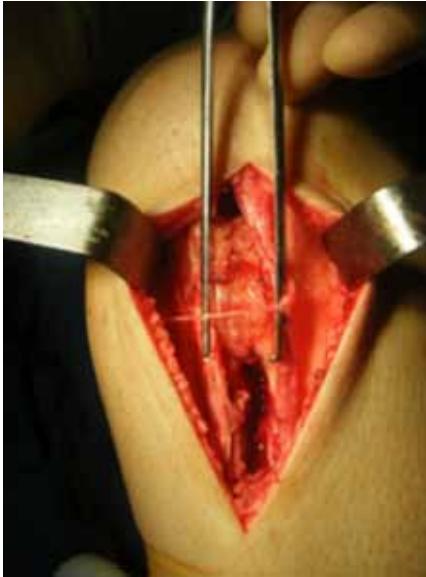


Figura 2. Preservação do RIPNS após colheita OTO

Drain O. *et al.*¹¹ referem uma relação estatisticamente significativa entre o desconforto na marcha sobre os joelhos e as alterações sensitivas locais. Num trabalho desenvolvido pelos autores¹⁸, observou-se que ao fim de 2 anos de pós-operatório 70% dos atletas (84% OTO vs 56% ST-G; $p=0,031$) referem, mesmo que transitoriamente, algum tipo de défice sensitivo. Nessa série observou-se também que o tempo médio de persistência das queixas sensitivas esteve estatisticamente relacionado com a técnica de ligamentoplastia utilizada, sendo inferior para o grupo ST-G. Segundo Kjaergaard J.²⁸ os doentes com défices sensitivos não diferem dos restantes em termos do *Lysholm Knee Scoring Scale* (LKSS). Resultados semelhantes foram observados na série dos autores¹⁸ e para ambos os grupos (OTO vs ST-G), havendo ausência de correlação entre as alterações sensitivas e um KWT doloroso e/ou o valor médio do IKDC-SKF e do LKSS. Segundo o autor, o mesmo número de lesões sensitivas na região do joelho após plastia com ST-G causa menor dificuldade ao agachar e na

marcha sobre os joelhos que quando utilizado para plastia OTO. Isto pode-se dever ao facto de, após ligamentoplastia com OTO, no agachamento a pressão ser exercida diretamente sobre ou perto do local onde o nervo lesionado se encontra, o que já levou alguns cirurgiões a optarem por uma abordagem mais parapatelar ou oblíqua em vez da clássica abordagem longitudinal médio-patelar. Os autores¹⁸ referem ainda que dos doentes com défice sensitivo no pós-operatório, uma percentagem significativa (38% OTO vs 28,6% ST-G) apresenta queixas álgicas.

Restauração da Amplitude Articular e da Força Muscular

Parece haver concordância na literatura que a restauração da extensão máxima é essencial para evitar queixas álgicas no pós-operatório. Nesse sentido, deve-se ter desde logo atenção e corrigir qualquer défice na extensão, bem como a presença de sinais inflamatórios, antes de se realizar a ligamentoplastia do LCA, sob risco de aparecimento de défices na amplitude articular no pós-operatório²⁹. Diversos autores^{12, 29, 30} referem que o défice na extensão contribui para a dor anterior do joelho após ligamentoplastia do LCA. No entanto, a influência da perda de flexão nas queixas álgicas já não é unânime. Stapleton³¹ e Kartus J.¹² referem que a perda de flexão causa significativamente mais dor que o défice na extensão. Há séries^{23, 30} que indicam que a perda de flexão superior a 10° pode estar relacionada com dor anterior do joelho e que o retorno da amplitude articular, incluindo da hiperextensão e da força muscular, são essenciais para reduzir as queixas álgicas após reconstrução do LCA. Para Aglietti *et al.*³², os défices na extensão do joelho são mais comuns na ligamentoplastia com OTO e os défices na flexão e rotação interna, particularmente em mulheres, são mais comuns com a plastia ST-G. Só após ter sido atingida a recuperação da amplitude articular, exercícios de fortalecimento muscular devem ser iniciados³³.

A colheita de ST-G não afeta a força do quadricípite, mas a sua

colheita reduz a força dos Ísquio-Tibiais (IT) por cerca de 12 meses, sendo que a força isométrica dos IT retorna ao nível pré-operatório ao final de 3 meses e a força isocinética aos 12 meses. Observa-se ainda uma redução da força dos IT em 60% durante a flexão máxima após ligamentoplastia com ST-G. Um ano após ligamentoplastia com OTO há redução da força quadricípital inferior a 80% em 65% dos doentes e défices de extensão superiores a 5° em 44%³⁴.

Yasuda H.J. *et al.*³⁴ descrevem que as queixas álgicas, após ligamentoplastia com ST-G do joelho contra-lateral, estavam ausentes aos 3 meses de pós-operatório. Já Rubinstein *et al.*³⁵ referem que a morbidade da zona dadora após ligamentoplastia do LCA com tendão patelar contralateral era negligenciável. Tal facto, segundo o autor, deve-se a menor perda da força muscular e do grau de flexão/extensão no pós-operatório, uma vez que o enxerto para plastia pertence total/parcialmente ao joelho contra-lateral, o que pode permitir a reabilitação e o retorno à atividade mais precoce e com menores défices. Esta linha de pensamento é reforçada pelo trabalho de Adachi N. *et al.*³⁶ que referem que a ligamentoplastia do LCA com ST-G leva a maior perda do grau de flexão ativa e força de torção do joelho que a reconstrução apenas com semitendinoso.

Reabilitação

Freeman M.A.³⁷, num estudo anatómico e histológico realizado em gatos, chamou à atenção para a necessidade da re-educação proprioceptiva após ligamentoplastia do LCA, apoiado em estudos neurofisiológicos sobre os receptores Golgi, Ruffini e Pacini. Já para Gohil S.²¹, o sucesso da reconstrução do LCA depende da revascularização do enxerto, devendo o protocolo de reabilitação ser adequado à fase de ligamentização do neo-LCA.

Conclusão

Após a compreensão da anatómico-fisiometria do LCA e a cada vez mais anatómica orientação, um dos

problemas atuais da ligamentoplastia do LCA, para além da laxidez residual, é a “inevitável” morbilidade da zona dadora com a utilização de autoenxertos, o que tem levado a inúmeros trabalhos de investigação nessa área, sendo de prever que a engenharia de tecidos nos traga grandes avanços a médio/longo prazo.

Agradecimentos

Ao Prof. Doutor José Carlos Noronha pelas fotografias cedidas para a iconografia deste artigo

Bibliografia

- Noronha, J.C., *Ligamento Cruzado Anterior*. Merck Sharp&Dohme. 2000
- Beynon, B.D., Fleming, B.C., *Anterior cruciate ligament strain in vivo: a review of previous work*. J. Biomech. 1998, 31:519-25
- Albright, J.C., Carpenter, J.E., Graf, B., Richmond J.C., *Knee and leg: soft-tissue trauma*. Orthopaedic knowledge, update 6. American Academy of Orthopedic Surgery. 1999
- Snook, G.A. *A short history of the anterior cruciate ligament and the treatment of tears*. Clin Orthop. 1983, 172:11-3
- Miller, M.D., *Review of orthopaedics*. Philadelphia, PA: W.B. Saunders Company. 1996
- Fujiikawa, K., *Clinical study of cruciate ligament reconstruction with Leeds Keyo artificial ligament*. 2nd annual symposium on prosthetic ligament reconstruction of the knee, Philadelphia. 1988, pp. 132-134
- Jenkins, D.H.R., Mckibbin, B., *The role of flexible carbonfibre implants as tendon and ligament substitutes in clinical practice*. J bone Joint Surg (Br). 1980, 62: 497-499
- Bolton, C.W., Brickman, W.C., *The Gore-Tex expanded polytetrafluoroethylene prosthetic ligament*. Clin Orthop. 1988, 196:202-213
- Woods, G.W., Homsy, C.A., Prewitt, J.M. et al., *Proplast leader for use in cruciate ligament reconstruction*. Am J Sports Med. 1979, 7: 314-320
- Laurencin, C.T., Freeman, J.W., *Ligament tissue engineering: An evolutionary materials science approach*. Biomaterials 26. 2005, pp. 7530-7536
- Drain, O. et al. *Prélèvement du transplant patellaire par double voie mini invasive dans la reconstruction du ligament croisé antérieur*. Rev Chir Orthop Reparatrice Appar Mot. 2007, pp. 836-841
- Kartus, J., Magnusson, L., Stener, S., Brandsson, S., Eriksson, B.I., Karlsson, J. *Complications following arthroscopic anterior cruciate ligament reconstruction. A 2-5 year follow-up of 604 patients with special emphasis on anterior knee pain*. Knee Surg Sports Traumatol Arthrosc. 1999, 7: 2-8
- Kartus, J. et al. *Donor-Site Morbidity and Anterior Knee Problems After Anterior Cruciate Ligament Reconstruction Using Autografts*. Arthroscopy. 2001, 17: 971-980.
- Kennedy, J.C., Alexander, I.J., Hayes, K.C. *Nervy supply of the human knee and its functional importance*. Am J Sports Med. 1982, 10: 329-335
- Bertram, C., Porsch, M., Hackenbroch, M.H., Terhaag, D., *Saphenous neuralgia after arthroscopically assisted anterior cruciate ligament reconstruction with a semitendinosus and gracilis tendon graft*. Arthroscopy. 2000, 16(7):763-6
- Gaudot, F. et al. *Douleurs antérieures et ligamentoplastie du ligament croisé antérieur*. Révue de chirurgie orthopédique et réparatrice de l'appareil moteur. 2008, 945: 5372-5374
- Corry, I.S., Webb, J.M., Clingeffer, A.J., Pinczewski, L.A. *Arthroscopic reconstruction of the anterior cruciate ligament: a comparison of patellar tendon autograft and four-strand hamstring tendon autograft*. Am J Sports Med. 1999, 27: 444-454
- Oliveira, J.P., Noronha, J.C., Fonseca, F., *Alterações Álgicas e da Sensibilidade na Reconstrução do Ligamento Cruzado Anterior: Osso-Tendão-Osso versus Ísquio-Tibiais*. Tese de Mestrado. Faculdade de Medicina da Universidade de Coimbra. 2011
- Clancy, W.G. et al. *Anterior and posterior cruciate ligament reconstruction in rhesus monkeys: a histological, microangiographic, and biomechanical analysis*. J Bone Joint Surg. 1981, 63-A, pp. 1270-1274
- Müller, W. *The Knee. Form, function and ligament reconstruction. Our current technique of anterolateral femorotibial reconstruction*. Springer-Verlag. 1983
- Gohil, S. et al. *Anterior cruciate ligament reconstruction using autologous double hamstrings: a comparison of standard versus minimal debridement techniques using MRI to assess revascularisation*. J Bone Joint Surg (Br). 2007, 89-B: 1165-1171
- Kiss, Z.S., Kellaway, D.P., Cook, J.L., Khan, K.M., *Postoperative patellar tendon healing: An ultrasound study*. VIS Tendon Study Group. Australas Radiol. 1998; 42: 28-32
- Tsuda, E., Okamura, Y., Ishibashi, Y., Otsuka, H., Toh, S., *Techniques for reducing anterior knee symptoms after anterior cruciate ligament reconstruction using a bone-patellar tendon-bone autograft*. Am J Sports Med. 2001, 29: 450-456
- Eriksson, K., Hamberg, P., Jansson, E., Larsson, H., Shalabi, A., Wredmark, T., *Semitendinosus muscle in anterior cruciate ligament surgery: Morphology and function*. Arthroscopy. 2001, 17(8): 808-17
- Pagnani, M.J., Warner, J.J., O'Brien, S.J., Warren, R.F. *Anatomic considerations in harvesting the semitendinosus and gracilis tendon and a technique of harvest*. Am J Sports Med. 1993, 21: 565-571
- Bertram, C. et al. *Saphenous Neuralgia After Arthroscopically Assisted Anterior Cruciate Ligament Reconstruction With a Semitendinosus and Gracilis Tendon Graft – Case Report*. Arthroscopy. 2000, 16: 763-766
- Boon, J.M., Van Wyk, M.J., Jordan, D., *A safe area angle for harvesting autogenous tendons for anterior cruciate ligament reconstruction*. Surg Radiol Anat. 2004 26: 167-171
- Kjaergaard, J. et al., *Sensitivity Loss after ACL Reconstruction with Hamstring Graft*. Int J Sports Med. 2008, 29: 507-511
- Sachs, R.A., Daniel, D.M., Stone, M.L., Garfein, R.F., *Patellofemoral problems after anterior cruciate ligament reconstruction*. Am J Sports Med. 1989, 17(6):760-5
- Irrgang, J.J., Harner, C.D., *Loss of motion following knee ligament reconstruction*. Sports Med. 1995, 19: 150-159
- Stapleton, T.R., *Complications in anterior cruciate ligament reconstructions with patellar tendon grafts*. Sports Med Arthrosc. 1997, 8: 286-289
- Aglietti, P. et al., *Anterior Cruciate Ligament Reconstruction: Bone-Patellar Tendon-Bone compared with Double Semitendinosus and Gracilis Tendon Grafts*. JBJS Am. 2004, 86: 2143-2155
- Shelbourne, K.D., Lawrance, S., Noy, R., *Anterior Knee Pain and Patellar Instability*. Springer. 2006, pp. 283-293
- Yasuda, K. et al., *Graft Site Morbidity with Autogenous Semitendinosus and Gracilis Tendons*. Am J of Sport Med. 1995, 23: 706-714
- Rubinstein, R.A. Jr., Shelbourne, K.D., Van Meter, C.D. et al., *Extensor mechanism function after patellar tendon graft harvest for anterior cruciate ligament reconstruction*. Am J Sports Med. 1992, 20: 519-525
- Adachi, N., Ochi, M., Uchio, et al., *Harvesting hamstring tendons for ACL reconstruction influences postoperative hamstring muscle performance*. Arch Orthop Trauma Surg. 2003, 123: 460-465
- Freeman, M.A., Wyke, B.D., *The innervations of the knee joint. An anatomical and histological study in the cat*. J Anat. 1967, 101: 505-532