

INTRODUÇÃO

Os tumores de células germinativas primários extra-gonadais (EGCTs) são extremamente raros, localizados sobretudo no mediastino e retroperitонеu, correspondendo a apenas 1-5% de todos os tumorais de células germinativas. São caracterizados pela transformação maligna de células germinativas na ausência de um tumor gonadal primário. Os EGCTs primários da próstata são extremamente raros, com menos de 20 casos descritos na literatura.

CASO CLÍNICO

Identificação

- ♂ 47 anos
- Nacionalidade: Portuguesa
- Raça: Caucasiana

Motivo de admissão

Admitido no Serviço de Urgência do Centro Hospitalar e Universitário de Coimbra (CHUC) no contexto de **dor lombar e febre**.

História da doença atual

- Em lista de espera para cirurgia endoscópica da próstata por presumida hiperplasia benigna da próstata.
- Admitido no SU do CHUC no contexto de dor lombar e febre.
- Realizou, nesse episódio, ecografia abdominal que mostrou **volumosa massa pélvica** condicionando hidronefrose bilateral. Analiticamente apresentava **lesão renal aguda** (Creatinina 9,45 mg/dl).
- Submetido a derivação urinária de urgência com colocação de **nefrostomias percutâneas bilaterais** e internado para monitorização clínica e esclarecimento diagnóstico.
- **Avaliação analítica:** aumento ligeiro da beta-HCG (3,2 mUI/mL), elevação da AFP (288 ng/mL) e da neuroenolase específica (36 ng/mL). PSA pré-operatório de 1,42 ng/ml.

Tratamento

- Após estabilização clínica foi submetido a ressecção endoscópica da massa pélvica identificada em ecografia.

- Histologia: "coloca-se a hipótese diagnóstica de **sarcoma indiferenciado** com a imunohistoquímica a revelar positividade

apenas para vimentina".

- Encaminhado para a Unidade de Sarcomas Ósseos e de Tecidos Moles do CHUC, tendo feito quimioterapia neoadjuvante com **doxorubicina e dacarbazina** seguida de **cistoprostatectomia radical**.

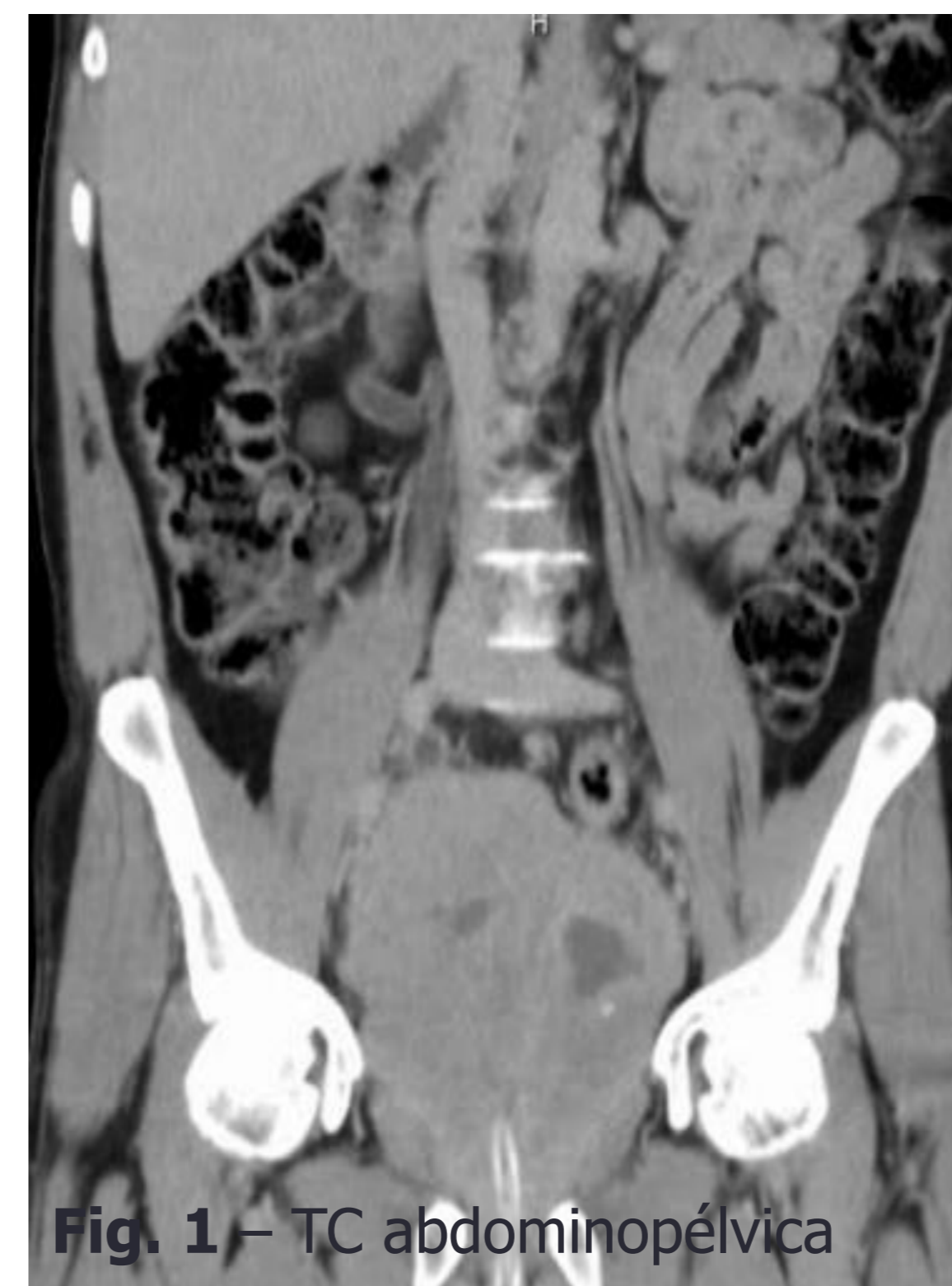


Fig. 1 – TC abdominopélvica

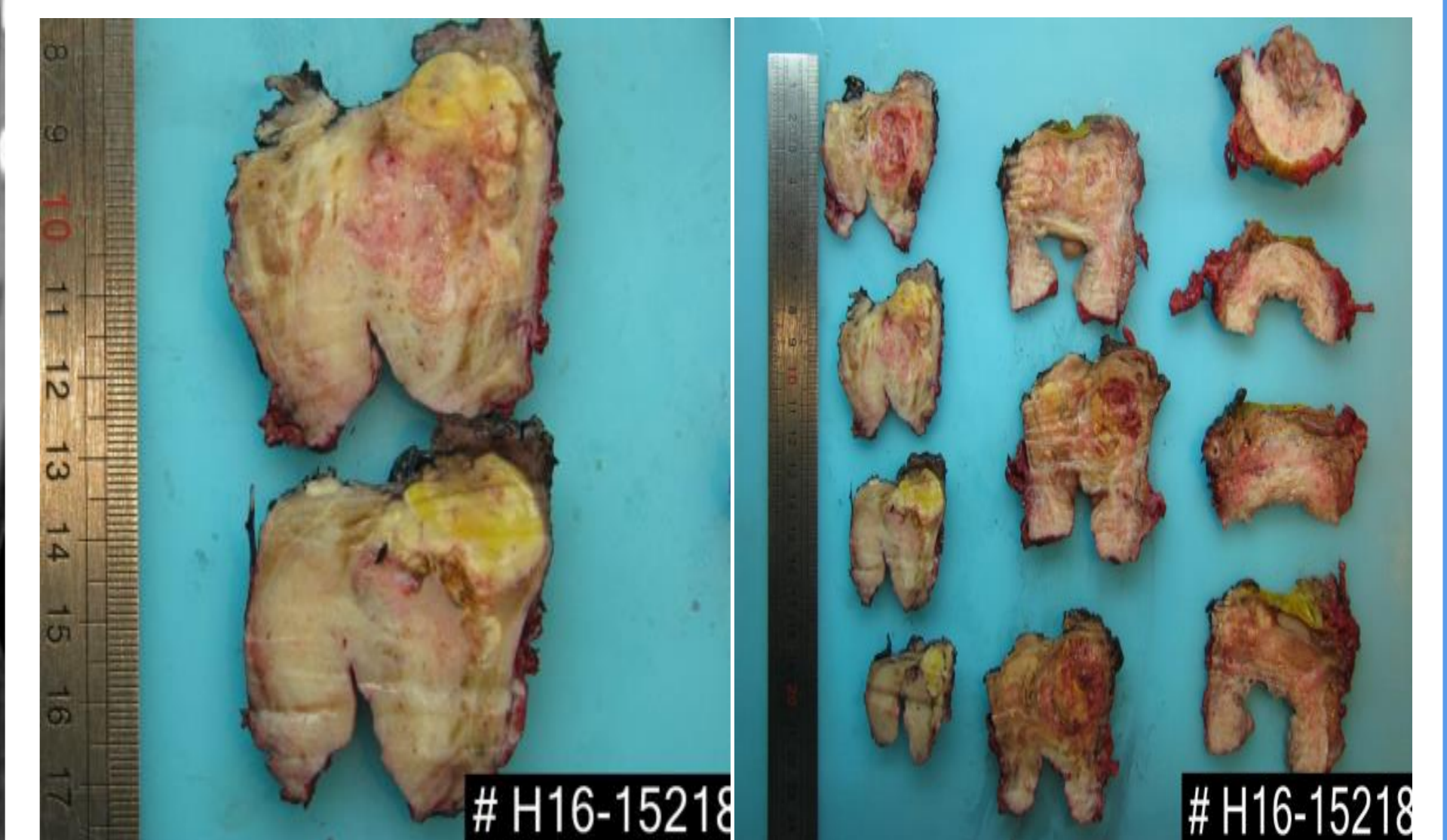


Fig. 2 – Macroscopia da próstata

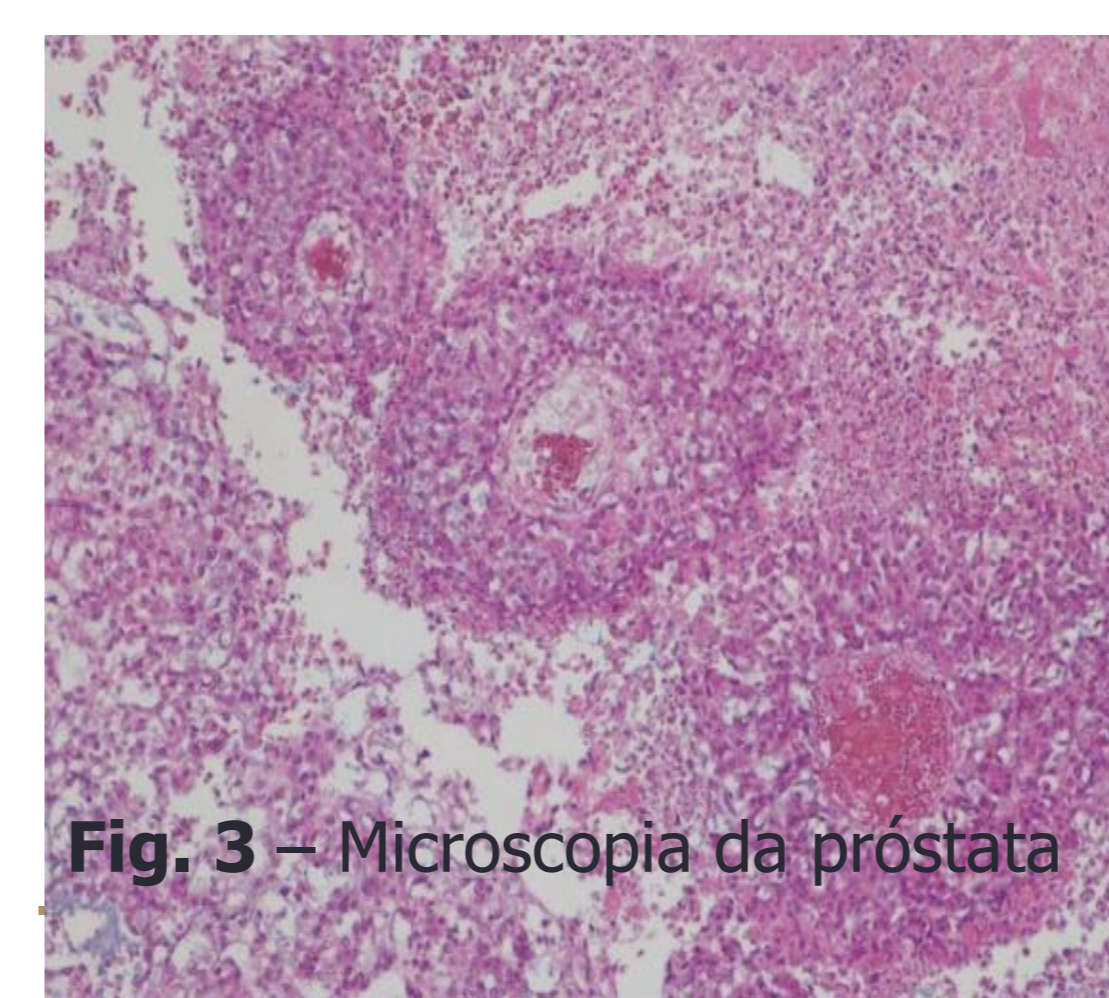


Fig. 3 – Microscopia da próstata

- Histologia final: **neoplasia germinativa mista da próstata** com extensa necrose e fibrose e com componentes viáveis de tumor do saco vitelino/tumor do seio endodérmico e de seminoma que interessava ambos os lobos da próstata.

momento a 2 ciclos de quimioterapia com BEP. Até à data sem sinais de recidiva da doença, tendo cerca de 3 meses de seguimento pós cistoprostatectomia radical.

CONCLUSÃO

Os EGCTs são tumores extremamente raros, sendo a apresentação primária da próstata ainda mais rara. Pretendemos com este caso alertar para uma possível causa rara de massa pélvica, que deverá ser colocada de forma a proporcionar um tratamento dirigido e adequado o mais precocemente possível.

BIBLIOGRAFIA

Schmoll HJ: Extragonadal germ cell tumors. Ann Oncol 2002;13(Suppl 4):265-272; Stang A, Trabert B, Wentzensen N, Cook MB, Rusner C, Oosterhuis JW, McGlynn KA: Gonadal and extragonadal germ cell tumours in the United States, 1973-2007. Int J Androl 2012;35:616-625; McKenney JK, Heerema-McKenney A, Rouse RV: Extragonadal germ cell tumors: A review with emphasis on pathologic features, clinical prognostic variables, and differential diagnostic considerations. Adv Anat Pathol 2007;14:69-92.