NORBERTO JAIME RÊGO CANHA

EXPLORAÇÃO LINFÁTICA DOS MEMBROS INFERIORES

LINFOGRAFIA DIRECTA
LINFOGRAFIA INDIRECTA

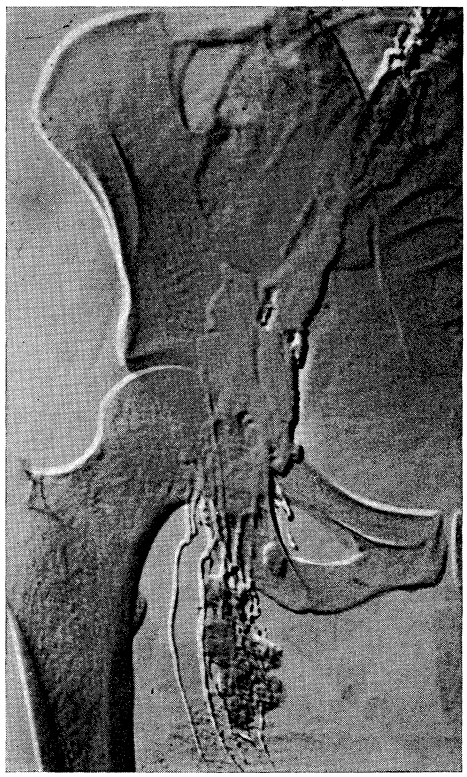

COIMBRA — 1967

EXPLORAÇÃO LINFÁTICA DOS MEMBROS INFERIORES

IMPRESSÃO SUBSIDIADA PELA
FUNDAÇÃO CALOUSTE GULBENKIAN

NORBERTO JAIME RÊGO CANHA

EXPLORAÇÃO LINFÁTICA DOS MEMBROS INFERIORES

LINFOGRAFIA DIRECTA
LINFOGRAFIA INDIRECTA

COIMBRA
1967

A Faculdade de Medicina de Coimbra, não aceita qualquer responsabilidade em relação à doutrina e à forma desta dissertação.

(Reg. da Fac. Med. de Coimbra, 1931. Art. 108.º, § único).

DISSERTAÇÃO DE DOUTORAMENTO APRESENTADA À FACULDADE DE MEDICINA DE COIMBRA

TRABALHO REALIZADO NOS:

SERVIÇOS DE PATOLOGIA CIRÚRGICA DA FACULDADE DE MEDICINA DE COIMBRA (PROF. DR. FERNANDO DE OLIVEIRA)

LABORATÓRIO DE RADIOISÓTOPOS DA FACULDADE DE MEDICINA DE COIMBRA (PROF. DR. VAZ SERRA)

HOSPITAL MILITAR REGIONAL N.º 2 DE COIMBRA (TEN. COR. MÉDICO CASTRO E SOUSA)

MISSÃO DA DOENÇA DO SONO E OUTRAS ENDEMIAS DA GUINÉ PORTUGUESA (Chefe da Missão DR. FERNANDO COUTINHO DA COSTA)

À MEMÓRIA SEMPRE PRESENTE DE MEUS PAIS — MARIA INÁCIA RÊGO E ADRIANO AUGUSTO CANHA, QUE COM AMOR, INAPRECIÁVEIS SACRIFÍCIOS PESSOAIS E UM TRABALHO INSANO CRIARAM, PARA OS FILHOS, CONDIÇÕES MUITO DIFERENTES DAS SUAS — E A ANGOLA E SEUS HABITANTES, POR MOTIVOS PARTICULARES E DE ORDEM AFECTIVA, DEDICO ESTE TRABALHO.

A MINHA MULHER E MEUS FILHOS

A TODOS OS MEUS

AOS MEUS MESTRES

AOS MEUS AMIGOS

À MANEIRA DE «CORRIGENDA»

Este livro tem, infelizmente, — como a maioria dos de índole semelhante — alguns erros, quer ortográficos e de pontuação, quer, mesmo, de redacção. Também não faltam uma ou outra gralha tipográfica.

Como, porém, o sentido que se pretendeu dar à exposição não foi alterado, preferimos pedir aos leitores a benevolência de procederem às correcções necessárias.

Página	*Linha*	*Onde se lê*	*Leia-se*
IV (*Preâmbulo*)	19	conjutiva	conjuntiva
192	21	5	4
360-1	1	Quadro XXIV	Quadro XXV
363	13	» XXVIII	» XXIX
364-5	1	» XXV	» XXVI
368-9	1	» XXVII	» XXVIII
370-1	1	» XXVIII	» XXIX

478 a Figura 323 está invertida.

PREÂMBULO

Preparávamo-nos para iniciar a nossa dissertação de doutoramento subordinada ao tema Cancro Gástrico *quando, inesperadamente, fomos mobilizados como Chefe do Serviço de Cirurgia do Hospital Militar 241, na Guiné Portuguesa. Desde logo nos surpreendeu o número extraordinàriamente elevado de indivíduos portadores de Edema Crónico dos membros inferiores de causa filariásica.*

Ao trocar impressões com o chefe da Missão da Doença do Sono, Dr. FERNANDO COUTINHO DA COSTA, *fomos, por este colega, informados que na zona de Bissau, onde nos encontrávamos esta afecção era relativamente rara mas que em Teixeira Pinto e certas ilhas dos Bijagós, «mais de metade da população» apresentava manifestações externas desta doença. Como a terapêutica, médica ou cirúrgica, era pouco mais do que inoperante, resolvemos dedicar a nossa atenção a esta afecção, procurando ver em que medida, sob o ponto de vista médico ou cirúrgico, poderíamos beneficiar estes doentes, pois que ao inteirar-mo-nos da literatura mundial, por intermédio da O.M.S., verificamos que a posição em todos os outros países do mundo era pràticamente a mesma, que a observada na Guiné.*

A curiosidade despertada por um assunto de patologia exótica, que pràticamente desconhecíamos, e o absorvente interesse por uma situação com tão amplas implicações médicas, cirúrgicas e sociais, foram as determinantes que nos decidiram a eleger definitivamente o tema da nossa dissertação de Doutoramento. Fizemos milhares de esfregaços sanguíneos humanos, muitos de animais, captámos centenas de mosquitos, tratámos durante ano e meio quarenta e cinco indivíduos com Hetrazan e executámos inúmeras intervenções.

Entretanto tivemos conhecimento de que FRIDHEIM *tinha sintetizado um produto macrofilaricida, o Mel-W, droga que o autor considerava específica e eficaz contra a macrofilária. Entrámos em contacto com este cientista, por intermédio do Governo Geral da Província da Guiné e do Chefe da Missão do Sono e elaborámos, mesmo, um plano de ensaios da referida substância na Província, tendo* FRIDHEIM, *muito gentilmente, acedido em vir à Guiné para iniciar, com a nossa colaboração, o referido ensaio.*

Porém, mudou o timoneiro da Missão do Sono e com ele o rumo dos acontecimentos!

Por especial deferência do Exmo Governador Geral da Província e do Comandante da Força Aérea, foram-nos dadas facilidades para trazer à Metrópole alguns doentes portadores desta afecção, afim de serem estudados com radioisótopos, no intuito de esclarecermos algumas das interrogações levantadas sobre a fisiopatologia destes edemas filariásicos. Do Ilustre Ministro do Ultramar, ao tempo, Comandante PEIXOTO CORREIA, *recebemos também manifestações de apreço e de entusiasmo. Não nos foi porém possível vencer as dificuldades levantadas no Ministério da Saúde para o internamento destes doentes nos Hospitais da Universidade de Coimbra.*

Entrementes, ensaiávamos no Laboratório de Radioisótopos da Faculdade de Medicina as técnicas de exploração vascular com substâncias marcadas. Se ao fim e ao cabo nem tudo se perdeu, o facto deve-se à circunstância da utilização destas substâncias se nos ter mostrado tão útil e prometedora que, desprezando o material anterior, e sacrificando inglòriamente todo o esforço até aí dispendido, iniciámos novo trabalho, trabalho que neste momento apresentamos à apreciação do Douto Júri das nossas provas de Doutoramento Académico.

*

No decurso dos exames linfográficos a que procedemos em doentes portadores de edemas crónicos dos membros inferiores de causa filariásica, desde logo chamou a nossa atenção a discordância entre o volume do membro, provocado pelo edema, e as alterações linfográficas encontradas. De facto, havia casos em que a alterações linfográficas profundas correspondiam edemas discretos e, outros nos quais, a alterações linfográficas reduzidas correspondiam, por vezes, edemas volumosos. Isto fez-nos pensar que deveria passar-se alguma coisa de especial tanto no que diz respeito aos capilares sanguíneos e linfáticos, como ao tecido conjuntivo de ligação no desencadeamento e na manutenção dos linfoedemas.

A, por nós, desejada vinda dos doentes a Coimbra, tinha, sobretudo, a

finalidade, de procurar esclarecer algumas destas incógnitas as quais pela bibliografia consultada, eram assuntos mal tratados e algo nebulosos, particularmente no que diz respeito ao homem.

De facto desde a descoberta dos linfáticos por ASELLIUS, *em 1627, o estudo do sistema linfático tinha, em termos genéricos, passado pelas seguintes fases fundamentais.*

THOMAS BARTHOLINUS *e* OLAUS RUDBECK, *em 1652, reconheceram a unidade de todo o sistema linfático e, o último destes A.A. atribuiu o edema e a ascite à oclusão dos vasos linfáticos.*

ANTON NUCK, *em 1692, com a injecção de mercúrio tornou possível a observação dos canais linfáticos, o que permitiu a* MASCAGNI, *em 1787, e a* CRUIKSHANK, *em 1789, executarem trabalhos fundamentais sobre a topografia dos vasos linfáticos do corpo humano.*

Entretanto, era geralmente admitido que a linfa passava directamente da corrente sanguínea para os linfáticos e que estes se encontravam directamente em comunicação com o sangue, por meio dos «Vasa serosa». Esta teoria, só veio a ser refutada com a descoberta, por SCHWANN, *da célula como estrutura fundamental do organismo.*

VIRCHOW, *em 1851, discorda da existência dos «Vasa serosa» e admite que existe comunicação entre os sistemas circulatório e linfático através de canalículos intra-celulares.*

RECKLINGHAUSEN, *em 1863, nega a comunicação directa entre os dois sistemas e sugere que as extremidades dos capilares linfáticos são abertas passando o fluido através destas extremidades, ou então, de estomas (stomata) dos espaços intersticiais para o interior dos linfáticos. Parece ter sido* HIS, *em 1863, quem pela primeira vez admitiu constituir o sistema linfático um sistema tubular fechado.*

LUDWIG *explica a formação da linfa considerando o endotélio capilar como uma membrana filtrante, em que a pressão necessária para a filtração era fornecida pela pressão arterial — «teoria da filtração de Ludwig».*

HEIDENHAIN, *em 1891, discorda da teoria da filtração no que diz respeito à formação da linfa mas aceita, no entanto, a existência dos espaços intersticiais admitidos por* RECKLINGHAUSEN, *e considera a formação da linfa como sendo devida a uma função vital, activa, dos capilares — «teoria da secreção» de* HEIDENHAIN.

STARLING, *por sua vez, em 1895, equaciona a teoria da filtração-absorção, admitida ainda hoje nas suas linhas gerais. Nesta teoria aceita-se que existe um estado de equilíbrio entre as forças que tendem a expulsar os fluidos para fora dos capilares e aquelas que tendem a reabsorvê-los.*

Daqui se infere que este estado de equilíbrio pode romper-se e portanto formar-se o edema, por alterações da condução e da reabsorção. Deste modo os edemas podem classificar-se, em:

Edemas de condução
- *por perturbação arterial*
- *por perturbação venosa*
- *por perturbação linfática*

Edemas de reabsorção
- *por perturbações da pressão coloidosmótica*
- *por perturbação venosa*
- *por perturbação linfática*

Edemas *por perturbação da condução conjutiva* (?)

A responsabilidade da perturbação da condução arterial na formação dos edemas procurámos esclarece-la utilizando sòmente os radioisótopos, uma vez que a angiografia por penúria dos recursos técnicos no nosso Hospital, ficava muito aquém do que necessitávamos. Para isso, procedemos, com radionuclídeos aos seguintes estudos:

1 — *Determinação do tempo de circulação e do fluxo sanguíneo, injectando numa veia da flexura hipuran ou albumina humana* I^{131} *(RISA).*

2 — *Avaliação do volume total de sangue do membro, do volume residual e do sangue contido nos pequenos vasos.*

3 — *Determinação do calibre dos pequenos vasos dos membros com a injecção intra-arterial de Macroagregados de albumina humana* I^{131} *(M.A.A.* I^{131}*).*

A responsabilidade da condução e da reabsorção venosas, tentámos aprecia-la.

1 — *Injectando na veia dorsal do 1.º dedo do pé, hipuran ou RISA, e determinando o tempo de chegada às regiões inguinais e precordial. Estas determinações foram efectuadas, nas posições erecta, horizontal e com o membro levantado.*
2 — *Injectando no 1.º espaço inter-digital do pé hipuran e determinando não só a rapidez com que este atingia a bexiga e a região precordial mas também as respectivas actividades, determinações feitas, também, nas posições erecta, horizontal e com o membro na vertical.*

A responsabilidade da condução e da reabsorção linfáticas foram estudados pelos seguintes processos:

1 — *Pela linfografia.*
2 — *Pela injecção subcutânea de substâncias radioactivas.*
3 — *Pela injecção intralinfática de substâncias radioactivas.*

Porém, dado que este programa era excessivamente ambicioso resolvemos pôr de lado parte do material que possuíamos, relacionado com a exploração arterial e venosa, para apresentarmos, apenas, alguns dos aspectos desta exploração que se relacionam com o estudo do sistema linfático, objectivo final do nosso trabalho.

*

O sistema linfático tem sido estudado, duma maneira geral, segundo dois métodos diferentes: pela linfografia ou pela injecção intravenosa ou subcutânea

de substâncias radioactivas, como a RISA e o Au^{198} *coloidal, ou sintéticas, como o dextran de peso molecular progressivamente elevado ou ainda de corantes, como o azul de Evans. Em qualquer dos casos, a eficiência linfática infere-se pela rapidez com que os indicadores aparecem no sangue ou na linfa, sendo esta, em regra, colhida por cateterismo do canal torácico ou dum dos linfáticos eferentes da zona em exploração.*

A avaliação do comportamento do sistema linfático perante diversos estímulos faz-se, por via de regra, seguindo a mesma técnica, diferindo apenas em que os exames são efectuados em dois grupos de indivíduos, servindo um de testemunha, ou em zonas simétricas do mesmo indivíduo, servindo neste caso uma delas de referência.

Duma maneira geral, estes métodos eram aplicados exclusivamente em estudos feitos no animal, pois que, por excessivamente incómodos e inadequados, a sua aplicação no homem não era aconselhada.

As substâncias radioactivas por nós ensaiadas e utilizadas, particularmente a RISA e os seus derivados (micro e macroagregados de albumina I^{131}*) injectadas por via subcutânea ou intralinfática parecem-nos, como resultado dos nossos trabalhos, constituir aquilo que poderá vir a preencher as lacunas, até aqui deixadas em aberto, no estudo do sistema linfático do Homem.*

Assim, o nosso trabalho será constituído por cinco partes:

Na primeira (Introdução) *trataremos dos compartimentos líquidos do organismo, da constituição das suas membranas e das leis físico-químicas e biológicas que regem as trocas entre os diversos compartimentos.*

A segunda será dedicada à linfografia humana, *segundo a técnica de* KINMONTH — SHEEAN — WALLACE, *mas, dada a insatisfação deste meio de exploração e na tentativa de conseguirmos um método radiológico simples, inócuo e efectivo trataremos, ainda, da* linfografia animal.

A terceira parte do nosso trabalho destina-se ao estudo do sistema linfático pelos radioisótopos. *Após uma breve revisão do estado actual da sua utilização na exploração vascular, trataremos das técnicas por nós utilizadas, dos resultados com elas obtidos e das suas indicações.*

Na quarta, pretende-se correlacionar os dados fornecidos pela linfografia *obtida pelos meios radiológicos (linfografia directa) e a obtida por meios isotópicos (linfografia indirecta) para o que apresentaremos alguns exemplos que permitirão observar as semelhanças e as diferenças destes dois métodos de exploração.*

Finalmente a quinta e última parte é dedicada às conclusões *do nosso trabalho.*

Este, apesar de ter ficado muito aquém dos planos iniciais e do estímulo e exemplo dos nossos Mestres, não teria sido possível sem a ajuda e a dedicação de todos aqueles que trabalham no Laboratório de Radioisótopos da Faculdade de Medicina de Coimbra, que pela sua amizade e dedicação o tornaram viável, indo, pois, para eles o nosso primeiro agradecimento, pondo em destaque o seu Ilustre Director, Senhor Professor AUGUSTO VAZ SERRA, *de quem só ouvimos palavras de estímulo e de quem sempre recebemos o indispensável apoio e o Doutor* JOAQUIM RODRIGUES BRANCO *cuja amizade, conselhos, dedicação e colaboração fazem com que, neste trabalho, se encontre presente em todas as suas páginas.*

Ao Professor FERNANDO DE OLIVEIRA, *Ilustre Director dos Serviços de Patologia Cirúrgica, onde somos assistente, devemos, além da amizade com que sempre nos distinguiu e dos conselhos que nunca nos regateou, uma orientação segura e esclarecida sem o que as dificuldades, obstáculos e escolhos deste trabalho teriam sido maiores.*

A todos os colegas que trabalham nos Serviços de Patologia Cirúrgica devemos um sentido agradecimento. Se a sua colaboração não se fez sentir directamente na feitura deste trabalho, ele talvez não tivesse sido possível, se a seu cargo não tivessem tomado, parte do trabalho que nos competia realizar. Perdoem-nos, no entanto, que entre todos salientemos o Dr. ÁLVARO PAIS

Aos Excelentíssimos Directores dos Serviços de Medicina e Cirurgia dos Hospitais da Universidade de Coimbra, do Serviço de Anatomia Patológica, da Delegação em Coimbra do Instituto Português de Oncologia e do Hospital Militar n.º 2, Professores VAZ SERRA, MÁRIO TRINCÃO, BRUNO DA COSTA,

ANTUNES DE AZEVEDO, MORAIS ZAMITH, BARTHOLO PEREIRA, FERNANDO DE OLIVEIRA, LUÍS JOSÉ RAPOSO, IBÉRICO NOGUEIRA, RENATO TRINCÃO, *Doutor* POIARES BAPTISTA *e Tenente Coronel Médico* FRANCISCO DE CASTRO E SOUSA *reconhecidos agradecemos o terem sempre e, com a melhor boa vontade, posto à nossa disposição os respectivos Serviços.*

Aos Professores CRUZ FERREIRA *e* AYRES DE SOUSA, *do Instituto de Medicina Tropical, devemos além da gentileza com que sempre nos distinguiram o terem posto à nossa disposição todas as possibilidades ao seu alcance.*

Ao Doutor MARTINS DA ROCHA, *introdutor da linfografia no nosso país, segundo os novos moldes, pessoa dotada de uma afabilidade e espírito de colaboração inexcedíveis, manifestamos a maior gratidão pela paciência com que sempre nos recebeu e pelos ensinamentos que nos transmitiu.*

Para o Mestre e Amigo Professor LUÍS RAPOSO *fica a manifestação do meu imperecível agradecimento pelo exemplo de trabalho, de humanidade e honestidade intelectual que procurou incutir a todos os seus discípulos.*

Num agradecimento final com vénia dos nomes que involuntàriamente omitimos, permitam-nos ainda citar:

Os Drs.: RIBEIRO DA CRUZ (MINAS), A. POLICARPO, SIMÕES PEREIRA e MATOS BEJA *e os Srs.* AGNELO FERREIRA, VICTOR DE ALMEIDA, MANUEL ANTUNES, MÁRIO GRAÇA, EDUARDO LUÍS, *credores também dos nossos agradecimentos.*

Aos doentes, com cujo conhecimento e consentimento foi realizado cada um destes exames, (dos quais, aliás, nunca resultou o mais pequeno perigo para a sua saúde), manifesto, a minha gratidão e a esperança de que tais estudos tenham contribuído para minorar o seu sofrimento.

I PARTE

INTRODUÇÃO

O estudo do sistema linfático pode considerar-se indissociável do estudo dos edemas (aumento do líquido intra e extracelular) e da reabsorção das proteínas existentes nos espaços intersticiais, motivo que nos leva a abordar nesta Introdução os compartimentos líquidos do organismo e a forma como, entre si, se processam as trocas.

* * *

No organismo vivo tudo é movimento; as substâncias são integradas e desintegradas, absorvidas e eliminadas, num permanente vaivém que nem a morte parece suster completamente. Mas, nos mamíferos, e especialmente no Homem, as estruturas que condicionam ou determinam esse movimento permanente, resumem-se a bem pouco e podem, fàcilmente, ser observadas num campo de microscópio (Fig. 1 A e B). Estas estruturas são constituídas por células, substância intersticial e capilares sanguíneos e linfáticos, tendo a água como meio de interligação, comunicação e transporte. À água correspondem 50 a 65% do peso total do corpo (aceita-se 57% como valor médio), e distribui-se de tal modo que forma dois grandes compartimentos líquidos: o compartimento intracelular, que abrange toda a água contida dentro das células, e o compartimento extracelular, o qual, como o seu nome indica, compreende a água existente fora das mesmas.

A distribuição deste líquido no organismo não é uniforme, sabendo-se que 62% se encontra dentro das células e 38% fora das mesmas, o que equivale, aproximadamente, a 25 litros para o compartimento intracelular e 15 litros para o extracelular, do qual, 3 litros pertencem ao plasma e 12 ao espaço intersticial.

O compartimento extracelular é designado desde CLAUDE-BERNARD, por «meio-interior», designação com a qual o referido autor quis significar que a sua função primordial era a de manter um meio interno relativamente constante, onde as funções celulares pudessem ter lugar, constituindo, também, uma grande via de comunicação entre as células e o meio exterior.

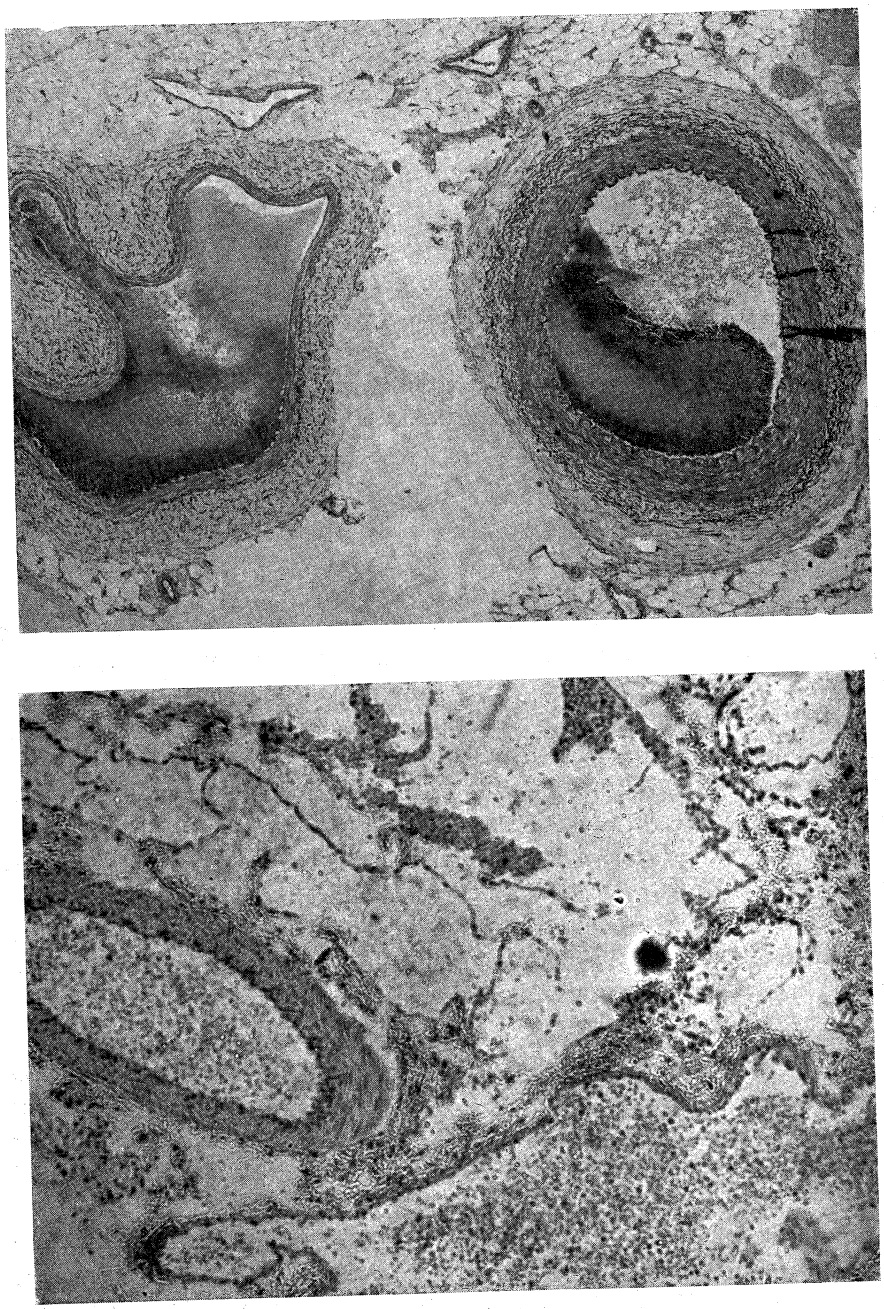

FIG. 1: A — Artéria, veia, capilar sanguíneo e substância intersticial.
B — Artéria, veia, capilar linfático e substância intersticial.

O compartimento extracelular pode, por sua vez, dividir-se em dois: o plasmático e o intersticial, distinguindo-se um do outro pelo alto conteúdo proteico do primeiro.

Todavia, para maior rigor, o compartimento plasmático, deve ainda ser subdividido em compartimento plasmático pròpriamente dito e compartimento linfático.

Assim, EDELMAN e LEIBMAN (1959), citados por HARPER (1965), consideram o compartimento extracelular mais heterogéneo e subdividem-no em quatro compartimentos: 1) plasma; 2) fluido e linfa intersticial; 3) tecido conjuntivo denso, cartilagem e osso e 4) fluido transcelular — com a seguinte distribuição média da água no corpo do adulto jovem normal.

DISTRIBUIÇÃO DA ÁGUA NO HOMEM

ORIGEM	ml/kg DE PESO CORPORAL	% DO TOTAL DE OH_2 DO CORPO
Intracelular	330	55%
Extracelular	270	45%
Plasma	45	7,5%
Fluido intersticial e linfa	120	20 %
Tecido conjuntivo denso e cartilagem	45	7,5%
Osso	45	7,5%
Transcelular	15	2,5%
Água total do corpo	600	100%

Conhecidos os compartimentos líquidos do organismo, torna-se indispensável avaliar as suas importâncias absoluta e relativa, isto é, calcular o seu volume.

Para determinar o valor de cada um destes compartimentos pode utilizar-se o princípio da diluição que se enuncia do seguinte modo: «Se num

determinado compartimento líquido injectarmos uma quantidade conhecida de substância que se distribua uniformemente pelo mesmo, para calcular o volume deste compartimento basta dividir a quantidade de substância injectada pela sua concentração na unidade de volume: $V = \frac{Q}{C}$ sendo V o volume do compartimento líquido, Q a quantidade do indicador injectada, e C a concentração por unidade de volume».

Assim, para determinarmos o volume total da água do organismo, podem utilizar-se como indicadores o deutério, o trítio, a tioureia, etc., indicadores estes que se distribuem uniformemente pelos dois grandes compartimentos referidos.

Na determinação do fluido extracelular, injectam-se nuclídeos do Na, Cl e Br ou substâncias como a inulina ou o tiocianato, que se difundem uniformemente pelo compartimento extracelular, não penetram no compartimento intracelular e levam cerca de trinta minutos a distribuir-se homogèneamente. Todavia, como os valores encontrados com cada uma destas substâncias são diferentes, o que leva a admitir que haja uma certa quantidade de indicador que passa para dentro das células, é indispensável referir a substância utilizada na determinação do valor do compartimento respectivo. Por isso se diz compartimento sódio, inulina, tiocianato, etc.

O volume do «compartimento plasmático» determina-se aplicando o mesmo princípio, utilizando, agora, uma substância que não abandone o leito vascular durante o tempo necessário para a sua uniforme distribuição. Estão neste caso, por exemplo, o Azul de Evans e a Albumina Humana I^{131} (RISA), esta última por nós utilizada neste tipo de determinações.

Calcula-se o «volume intersticial» deduzindo do volume extracelular o volume plasmático.

Para determinar o «volume sanguíneo» podemos utilizar a seguinte fórmula:

$$\text{Vol. Sanguíneo} = \frac{100}{100\text{-Hematócrito}} \times \text{Vol. Plasmático}$$

Sabe-se que o valor do hematócrito obtido por leitura directa do tubo de Wintrobe não traduz a verdadeira relação glóbulos vermelhos/sangue total. Para que tal suceda é indispensável considerar dois factores de correcção: o primeiro (0,91) devido à circunstância dos capilares sanguíneos conterem mais plasma que os grossos vasos, salvo em situações de esplenomegalia, e o segundo (0,96) por existir pequeníssima quantidade de plasma aderente

aos eritrócitos, quantidade que é dependente do tempo de centrifugação e da altura da coluna dos glóbulos vermelhos.

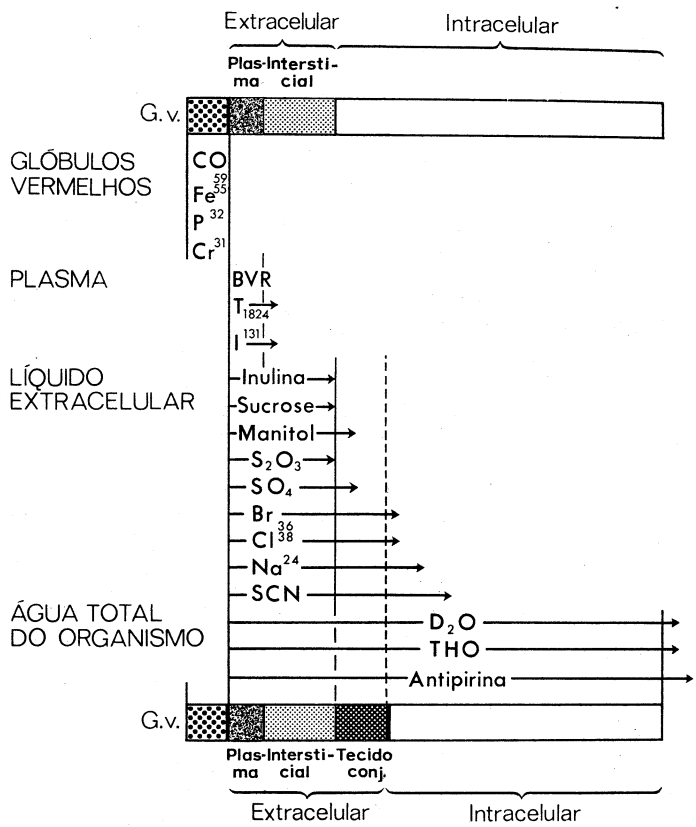

FIG. 2 — Substâncias utilizadas na determinação dos compartimentos líquidos do organismo.

O esquema de ELKINTON e DANOWSKI (Fig. 2) indica sucintamente as principais substâncias utilizadas na determinação do volume dos diversos compartimentos do organismo. As setas traduzem a difusão dos indicadores utilizados, pelo que os resultados obtidos são anormalmente elevados em relação aos verdadeiros valores dos compartimentos.

Se atentarmos na composição dos diversos compartimentos do organismo, verificamos que são constituídos pelas mesmas substâncias, mas em quanti-

---

Na gravura onde se lê Cr^{31}, leia-se Cr^{51}.

dades muito diversas. Estas quantidades expressam-se frequentemente pelo peso das substâncias existentes por unidade do volume de sangue, ou segundo as respectivas percentagens. Estes modos de traduzir a composição do organismo não são completamente satisfatórios, uma vez que é difícil comparar a força iónica das diferentes substâncias. É preferível, portanto, traduzir a constituição química do organismo em mEq/litro, tal como

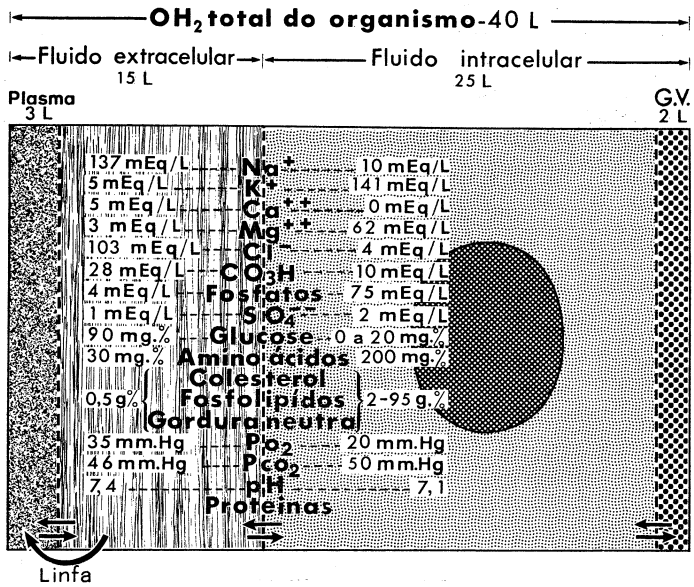

FIG. 3 — Composição, distribuição e movimento dos fluidos no organismo.

apresentamos na Fig. 3, inspirada em GUYTON, onde é fàcilmente evidenciável a diferença dos vários componentes intra e extracelulares.

*

As substâncias que compõem o organismo estão em permanente movimento e as trocas entre os compartimentos, isto é, os movimentos de solvidos e solventes, realizam-se graças à energia resultante da actividade específica ou potencial químico do solvente que determina cinco tipos básicos de movimento ou transferência, responsáveis por muitas, se não por todas, as trocas de fluidos entre o organismo e o meio ambiente. Estes tipos de transferência são a difusão, a osmose, o transporte activo, o movimento em massa devido à pressão hidrostática e a pinocitose.

1) *A difusão por diferenças de concentração* é o tipo mais simples do movimento de fluidos, e podemos defini-lo da seguinte forma: quando duas fases ou porções de uma solução estão diferenciadas exclusivamente pela concentração produzida como resultado da adição ou subtracção de um soluto

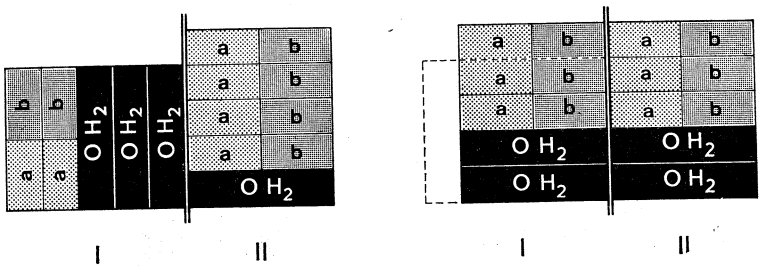

FIG. 4 — Difusão por diferenças de concentração.

ou solvente, os solutos ou solventes difundem-se no sentido da menor concentração ou *através das suas diferenças*, até que se estabeleça o equilíbrio (Fig. 4).

2) Chama-se *osmose* à transferência de um fluido de uma fase para outra, em consequência da pressão osmótica criada pela restrição da passagem

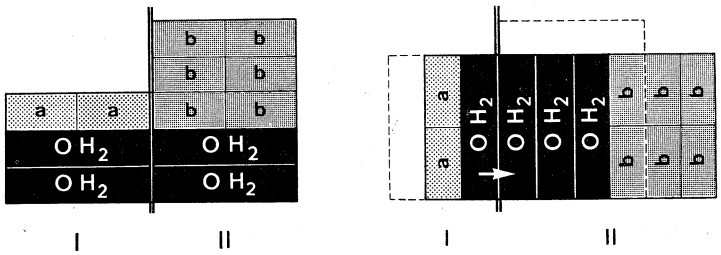

FIG. 5 — Osmose.

de um soluto, restrição devida à existência de uma membrana semi-permeável. Ilustra-se na Fig. 5 e define-se do seguinte modo: «Quando duas fases fluidas estão diferenciadas não apenas pelas desigualdades em concentração de solvidos ou solventes, mas também pela restrição ou impossibilidade da passagem de solvido, o solvente transfere-se entre as duas fases até que as respectivas concentrações estejam uniformizadas».

A força exercida por esta transferência do solvente designa-se por pressão osmótica e pode ser expressa em unidades equivalentes à pressão hidrostática, com a qual se pode equilibrar.

A energia para tal desnível osmótico provém do processo que levou à variação de concentração dos solutos restringidos.

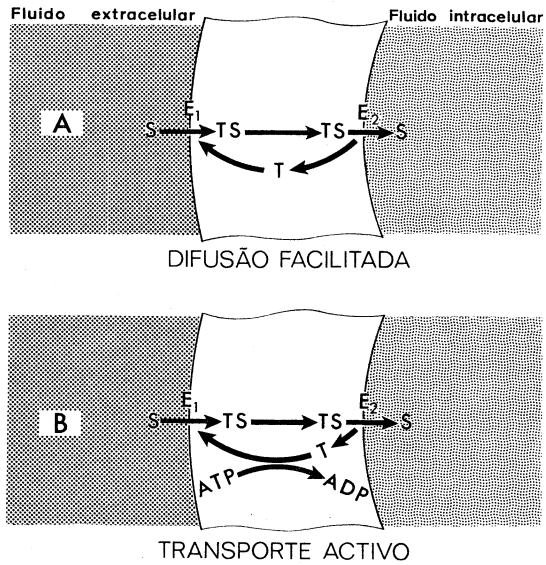

FIG. 6: A — Difusão facilitada.
B — Transporte activo.

3) *Transporte activo* é o movimento de um soluto contra um desnível de concentração. Um tal transporte é designado por activo, porque requer um dispêndio de energia, em regra proveniente de uma reacção metabólica oxidativa (Fig. 6 B).

4) *O movimento em massa dos fluidos devido a uma diferença de pressão hidrostática*, representa-se na Fig. 7.

Quando duas porções ou fases de um soluto se diferenciam, não pela concentração ou transferência de solvidos e solventes, mas por diferença de pressão hidrostática, todos os constituintes do fluido se movem simultâneamente, de uma para a outra fase, até as pressões se igualarem.

A energia deste sistema é fornecida pelo processo que originou a diferença de pressão hidrostática.

5) GUYTON define *pinocitose* como o processo pelo qual a célula capta para o seu interior pequenas quantidades de fluido por invaginação da membrana celular.

A pinocitose — a que, actualmente, se atribui o transporte de substâncias, tanto para o interior como para o exterior das células — seria desencadeada quer por um estímulo proteico quer por grandes variações da composição electrolítica dos fluidos que rodeiam a célula.

Por este processo, seriam transportadas as proteínas dos tubos renais para o epitélio renal, do plasma para as células que limitam os capilares, e, provàvelmente também, as hormonas proteicas e as proteínas para dentro das células.

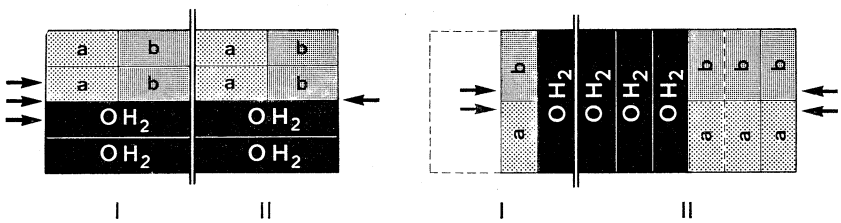

FIG. 7 — Pressão hidrostática

Juntamente com as substâncias proteicas seriam captadas grandes quantidades de líquidos. Porém, ao comparar as quantidades de líquidos que entram nas células por este mecanismo e pela difusão, GUYTON considera que esta é um milhão de vezes mais rápida, sendo, pois, a pinocitose um processo verdadeiramente destinado ao transporte de moléculas de grandes dimensões.

Para BESSIS são distintas a pinocitose, a fagocitose e a rofeocitose. Na realidade, são todos mecanismos de absorção. Porém, a fagocitose diz respeito à absorção de partículas sólidas, a pinocitose à absorção de pequenas gotas de fluidos (fenómeno já observado ao microscópio óptico por LEWIS em 1931) e a rofeocitose é o mesmo fenómeno da pinocitose, mas apenas visível ao microscópio electrónico.

A fagocitose processar-se-ia, segundo BESSIS, em três fases: na primeira haveria aderência da partícula sólida (glóbulo vermelho, por exemplo) à superfície do fagócito, embora se desconheça o mecanismo dessa aderência; na segunda, o fagócito rodearia completamente a partícula, formando um vacúolo e, na terceira, o vacúolo subdividir-se-ia em vacúolos cada vez mais pequenos até, finalmente, desaparecerem por digestão.

Na pinocitose haveria sòmente duas fases: na primeira formar-se-iam pequenos véus citoplasmáticos que, ao juntarem-se, aprisionariam uma pequena gota de líquido, com diâmetro variável, podendo, no entanto, atingir as dimensões de 5-15 mμ. Posteriormente, na segunda fase, dar-se-ia a fragmentação do vacúolo no interior da célula. Por este processo haveria introdução duma parte do meio ambiente directamente dentro do citoplasma, sem selecção, pelo que todos os componentes do meio seriam incorporados.

A rofeocitose é o processo demonstrado com o auxílio do microscópio electrónico em relação a substâncias de alta densidade, tal como a ferritina e certas partículas de prata, não se excluindo, porém, a possibilidade de, pelo mesmo processo poderem ser incorporadas outras substâncias, em relação às quais o fenómeno não seria visível, dado o pequeno contraste das partículas. A rofeocitose verificar-se-ia também por fases, na primeira das quais haveria aderência das partículas à membrana celular e na segunda formar-se-ia uma invaginação no local de adesão da partícula, constituindo-se, pouco depois, por aderência da membrana, um vacúolo com uma membrana semelhante à citoplasmática; na última fase, o vacúolo desapareceria e assim as partículas libertar-se-iam no interior do citoplasma.

É possível que existam todos os estados intermediários entre a fagocitose e a pinocitose e entre esta e a rofeocitose.

BESSIS aceita que a rofeocitose (e provàvelmente também a pinocitose), se encontra dependente do retículo endoplasmático, composto por um sistema canalicular submicroscópico, uma vez que é possível observarem-se comunicações entre os canalículos do retículo endoplasmático e a pequena invaginação da membrana celular. Por esta razão, e em virtude de o retículo endoplasmático variar de momento para momento, é de admitir a sua comunicação com o meio extracelular.

FAWCETT, em 1961, observou vesículas desde a sua formação até à justaposição de duas ou mais, constituindo cordões que se projectavam pelo interior das células endoteliais do capilar. Este autor considera que a pinocitose é um mecanismo celular extremamente importante e difundido, para retirar a água e substâncias nutritivas do fluido extracelular, embora possa estar, ou não, relacionada com o transporte através do endotélio capilar. Assemelha igualmente a fagocitose à pinocitose, mas crê que naquela o objecto envolvido é sólido e aprisionado por franjas «ruffle-like projections» da superfície celular.

Por sua vez FRIEDERICI e PIRANI, em 1964, ao procederem ao estudo da fina estrutura dos capilares periféricos no edema nefrótico experimental, observaram alterações das células endoteliais, desde o aumento das vesículas e aparecimento de cavidades largas e irregulares até ao edema citoplasmático com rarefacção. O aumento progressivo da actividade de transporte

das células endoteliais traduzir-se-ia pelo aumento das vesículas; a descompensação do transporte, pelo aparecimento de espaços grandes e irregulares e a lesão citoplasmática e o edema intracelular pela rarefacção e pela tumefacção da célula, com diminuição da capacidade funcional. Todos estes factos seriam favoráveis à hipótese de que na permeabilidade vascular, a via transcelular predomina nos capilares e na formação dos transudatos, enquanto que a via intercelular tem lugar predominante nas vénulas pós-capilares e na génese dos exsudatos. São também favoráveis a esta hipótese as observações de STEHBENS e PATH que, ao estudarem a reacção do endotélio venoso às agressões (por meio de uma solução de sais de prata actuando na superfície endotelial), verificaram a delimitação das células pelas linhas de prata e a existência de orifícios, estigmas e estomas, nas referidas linhas.

Os estigmas correspondiam a engrossamentos nodulares dessas linhas, sendo habitualmente mais pequenos que os leucócitos, se bem que por vezes se estendessem por todo o comprimento da célula.

Os estomas eram semelhantes aos anteriores mas muito mais largos e continham uma área clara, incolor, semelhante a um poro.

Já ARNOLD, em 1875, sustentava que os estomas provinham dos estigmas, representavam áreas de separação da célula endotelial e eram mais abundantes nos estados inflamatórios, explicando deste modo, o aumento da permeabilidade. Embora mais recentemente, DUFF e cols. (1957), tenham considerado os estomas como artefactos, a verdade é que MAJNO e PALADE, em 1961, apoiaram o ponto de vista de ARNOLD. Efectivamente, ao microscópio electrónico, durante estudos sobre a permeabilidade vascular, observaram que os estigmas e os estomas correspondiam a fendas intercelulares através das quais partículas indicadoras e quilomicrons tinham acesso ao espaço periendotelial, representando, por isso, vias para perdas proteicas e para a emigração leucocitária. Estas formações não eram visíveis nos verdadeiros capilares (cujo diâmetro é de 3 a 5 μ), mas encontravam-se nos vasos mais largos (de 7 ou mais μ).

Os movimentos acabados de referir são os processos elementares que traduzem as trocas entre as células e o meio ambiente. Se quisermos considerar essas trocas, global e independentemente do modo como se efectuam, teremos de atender ainda aos conceitos do fluxo e de «turnover».

Fluxo é o valor do movimento de um ião ou molécula, soluto ou solvente numa direcção, entre duas fases, por um dos movimentos acima descritos.

Os iões e as moléculas de um mesmo componente fluido podem movimentar-se simultaneamente em direcções opostas e, se o fluxo numa determinada direcção excede o fluxo observado noutra, há nítida transferência ou nítido fluxo naquela direcção; se o fluxo em cada direcção é

exactamente o mesmo, não há nítida transferência ou nítido fluxo; nestas circunstâncias a verdadeira transferência é nula, enquanto o «turnover» pode ser elevado.

«Turnover» define-se, portanto, como a soma absoluta do fluxo em ambas as direcções.

* * *

Ao considerarmos a Fig. 1 verificamos que há duas membranas: a celular e a capilar (sanguínea e linfática), às quais, juntamente com a substância intersticial, cabe a maior responsabilidade na troca das substâncias entre os diversos compartimentos.

Estas trocas têm apenas, como limite, as características morfológicas e físico-químicas das referidas membranas, de que referiremos as principais.

1) *A membrana celular* tem uma estrutura finamente elástica, de cerca de 75 a 100 A° de espessura. Na sua composição entram, essencialmente, proteínas e lípidos (na proporção de 60% dos primeiros e 40% dos segundos), distribuidos da seguinte forma: o interior e o exterior da membrana são proteicos, ocupando os lípidos o espaço compreendido entre as proteínas.

Dos lípidos, 65% são fosfolípidos, 25% colesterol e 10% correspondem a lípidos não caracterizados.

Deste modo se verifica que há uma parte da membrana celular que é hidrófila, a proteica, e outra que é hidrófuga, a lipídica.

Os fosfolípidos estabelecem a união entre as proteínas e os lípidos pela porção fosfolipídica, que se dissolve nos lípidos, e a porção ionizada, que se encontra electro-quìmicamente ligada às proteínas.

Esta membrana celular apresenta inúmeros poros que a atravessam, poros que têm as dimensões de 7 A° e carga eléctrica positiva.

2) *A substância intersticial* representa apenas uma parte do tecido conjuntivo, o qual, esquemàticamente, é constituído por células (fibroblastos, macrófagos e «mast-cells») e substância intercelular formada na sua maior parte, segundo CATCHPOLE, JOSEPH e ENGEL (1963), por colagéneo, reticulina, elastina, mucopolissacáridos e mucoproteínas, organizados como colóides heterólogos, contendo elementos fibrilhares e não fibrilhares.

Dos componentes fibrilhares fazem parte o colagéneo, a reticulina e a elastina, os quais, bàsicamente, têm a estrutura de uma molécula linear proteica agregada em protofibrilhas, fibrilhas e fibras. O componente não fibrilhar encontra-se a envolver o primeiro, constituindo aquilo que se designa por substância amorfa, substância fundamental ou substância intersticial pròpriamente dita.

A substância fundamental foi pela primeira vez posta em evidência, embora indirectamente, por SYLVIA BENSLEY, em 1934, pois ao injectar um fluido na substância intercelular do tecido conjuntivo não verificou o aparecimento nem de vesiculação nem de uma corrente da substância, facto tradutor da absorção do fluido. Por outro lado observou, ainda, que uma paramécia introduzida dentro de uma bolha subcutânea (bolha de edema de Ranvier) não atravessava o tecido conjuntivo circundante, mas comportava-se como se tivesse entrado num meio gelatinoso. A ausência de vesiculação no primeiro caso e a impossibilidade da paramécia atravessar o tecido conjuntivo, no segundo, são devidas à existência de um componente com características especiais, componente que se designa por substância fundamental.

Por sua vez CLARK e CLARK, em 1933, haviam demonstrado a existência de uma substância intercelular transparente e contínua, diferente do fluido tecidular patológico (transudato ou exsudato) na qual não era possível observarem-se movimentos brownianos.

Os constituintes mais importantes da substância fundamental do tecido conjuntivo foram classificados por GERSH e CATCHPOLE (1960), levando em linha de conta a sua composição e proveniência, da seguinte forma:

- De provável origem local
  - Mucopolissacáridos ácidos
    - Ácido hialurónico
    - Condroitino Sulfato A
    - » » B
    - » » C
    - Kerato sulfato
    - Heparina sulfato
  - Heteropolissacáridos neutros
  - Proteínas
  - Colagéneo solúvel
  - Água
  - Enzimas
  - Anticorpos
  - Metabólitos
  - Albumina
  - Globulinas
  - Vitaminas
  - Hormonas
  - Iões

  (Água, Enzimas, Anticorpos, Metabólitos: De provável origem local; Albumina, Globulinas, Vitaminas, Hormonas, Iões: Origem plasmática)

Como se vê, entre os componentes coloidais formados pela actividade das células mesenquimatosas locais estão o colagéneo, os mucopolissacáridos e as mucoproteínas. Moléculas como as da albumina e globulina provêm,

principalmente, do plasma. Incluem-se, também, como componentes da substância fundamental, formas de colagéneo solúvel ainda não incorporadas dentro do sistema fibrilhar.

Para CATCHPOLE, JOSEPH e ENGEL, os colóides de alto peso molecular da substância fundamental têm propriedades anfotéricas resultantes da coexistência de grupos de proteínas e mucopolissacáridos carregados positiva e negativamente.

Uma vez que a carga é função do pH, esta será negativa acima do ponto isoeléctrico, nula no ponto isoeléctrico e positiva abaixo deste. O ponto isoeléctrico do tecido conjuntivo situa-se entre pH 2 e 3 e, para valores fisiológicos do pH, a carga coloidal é negativa; os mucopolissacáridos e as mucoproteínas, como componentes ácidos, contribuem acentuadamente para a negatividade da carga deste tecido.

Para SCHWARZ (1964) as fibras dos diferentes tecidos conjuntivos têm, ao microscópio electrónico, a mesma composição química, mas mostram diferenças notáveis quanto ao diâmetro, ao período da sua estrutura e à coloração pelos métodos argênticos. A substância fundamental tem diferenças apreciáveis nas variedades conjuntivas, especialmente no que respeita aos mucopolissacáridos ácidos.

Para este autor, a síntese do colagéneo e dos mucopolissacáridos seria tarefa dos fibroblastos, distinguindo-se na fibrilogénese dois territórios: um intracelular, que englobaria a biossíntese do colagéneo e dos mucopolissacáridos da substância fundamental (cimento interfibrilhar) e outro, extracelular, onde se passariam os fenómenos que conduziriam à formação das fibrilhas estriadas extracelulares.

A biossíntese do colagéneo realiza-se no retículo endoplasmático dos fibroblastos, conforme foi demonstrado por LOWTER e cols. em 1961, servindo-se de aminoácidos marcados com C^{14}. Por sua vez GROSSFELD, em 1957, provou, com culturas de tecidos, que a síntese dos mucopolissacáridos era igualmente tarefa deste tipo celular.

Ainda para SCHWARZ, a síntese do colagéneo processar-se-ia por etapas até à formação decolagéneo monómero ou tropocolagéneo que é constituido por três cadeias polipeptídicas de 2 800 A° de comprimento por 15 A° de largura, enroladas em hélice.

Estas fibrilhas seriam excretadas pela célula por mecanismo ainda não totalmente esclarecido, formando-se os primeiros filamentos por agregação extracelular em contacto com a membrana celular. Para o autor citado, estes filamentos têm um comprimento de 50 a 120 A° e formam feixes englobados por uma substância muito opaca. A fibrilogénese, para ele, não seria mais do que uma cristalização dos filamentos da substância interfibrilhar em fibras de colagéneo.

YARDLEY e BROWN, em 1965, ao estudarem ao microscópio electrónico o comportamento dos fibroblastos em culturas de tecidos, procurando localizar as ultra-estruturas de mucopolissacáridos ácidos pela técnica do ferro coloidal, mostraram uma imagem fortemente sugestiva da íntima associação de mucopolissacáridos ácidos com a condensação marginal dos fibroblastos, com o material extracelular, habitualmente amorfo e ainda com fibrilhas colagéneas. O tratamento das culturas com hialuronidase, antes da coloração, reduziu ou eliminou a deposição do ferro coloidal nos locais acima referidos, o que sugere, como referimos, uma associação íntima entre o ácido mucopolissacárido e o colagéneo, particularmente nos estados mais activos da formação do tecido conjuntivo.

KAISER, em 1963, afirma que, em determinadas condições, pode produzir-se uma desintegração da substância fundamental do tecido conjuntivo. Nestas circunstâncias relaxar-se-ia o elo que une as células e, ao mesmo tempo, encontrar-se-ia facilitada a difusão dos líquidos nos tecidos. Esta desintegração resultaria de dois mecanismos fundamentais: o primeiro proviria duma cisão enzimática e o segundo dum processo inespecífico de despolimerização.

FAVILLI (1940-41) designou por *mesomucinases* as enzimas que actuam sobre a substância mesenquimatosa do tecido conjuntivo, mas esta designação não se limita a um só substrato. KAISER utiliza para as *mesomucinases* de Favilli a designação de *factores de difusão enzimática* e para os *despolimerizadores não específicos* a expressão de *factores de difusão não enzimáticos.*

Para este último autor, os factores de difusão enzimáticos efectuariam, por etapas, uma desintegração hidrolítica, dos mucopolissacáridos. Não se trataria de uma única enzima, mas dum sistema enzimático que compreenderia, pelo menos, quatro enzimas diferentes; uma *despolimerase* que provocaria, em primeiro lugar, uma cisão das ligações anidro e acarretaria, depois, uma diminuição da grande viscosidade das soluções de mucopolissacáridos, levando à formação de polímeros, não dialisáveis. Em seguida, actuaria uma *mucopolissacarase* que transformaria os polímeros em monossacáridos os quais, por seu turno, seriam cindidos em aminoglícidos e em ácido glicurónico por uma muco-oligossacarase. Por sua vez, os mucopolissacáridos, dado que possuem ácido sulfúrico, sofreriam a acção de uma sulfatase específica.

Saliente-se que nem todos os *factores enzimáticos de difusão* têm a mesma especificidade em relação a um mesmo substrato. Assim, os extractos testiculares não purificados actuam sobre o ácido hialurónico, sobre o seu éster sulfúrico, assim como sobre o ácido condroitino-sulfúrico das cartilagens, parecendo que não exercem acção sobre o ácido condroitino-sulfúrico

da pele. Os factores de difusão de proveniência pneumocócica agem ùnicamente sobre o ácido hialurónico e sobre o éster sulfúrico resultante deste ácido, enquanto que os provenientes dos estreptococos actuam exclusivamente sobre o ácido hialurónico.

KAISER entende que o aumento da difusão evidenciado no decurso do «Spreading test» (que consiste na determinação da difusão acelerada ou intensificada nos tecidos de soluções injectadas por via intradérmica ou subcutânea, em relação a um indicador apropriado, utilizado simultâneamente), provocado pelos factores não enzimáticos, como a glicerina, peptona e lecitina, se deve ao facto desses factores actuarem fixando os inibidores ácidos do sistema e não como verdadeiras mesomucinases.

Os inibidores do sistema mesomucinase foram classificados, por GIBIAN em:

1. Substâncias químicas bem definidas
2. Anti-hialuronidases séricas específicas
3. Anti-hialuronidases séricas inespecíficas.

Entre as substâncias inibidoras químicas bem definidas, sobressaem os colóides lineares, como o ácido hialurónico sulfonado, a heparina e as pectinas sulfonadas.

Os factores enzimáticos de difusão comportam-se como um antigénio e, assim, após injecções repetidas, provocam o aparecimento no soro, de anticorpos específicos, (gama globulina termoestável a 56º durante 1/2 hora). Os inibidores séricos inespecíficos encontram-se, pelo contrário, na fracção albumínica do soro.

Apesar de todos os progressos verificados na bioquímica da substância intersticial, continuam incompletamente esclarecidas as relações entre o fluido tecidual que é, em condições normais, um dialisado do plasma sanguíneo e a substância fundamental. São responsáveis neste atraso as limitações técnicas que impedem *com altas resoluções* do microscópio electrónico a observação fácil, da substância fundamental.

A afirmação de que existiam fendas ou espaços no tecido conjuntivo que continham fluido movendo-se livremente, foi posta de lado desde as investigações de HÜLSE, em 1918, e HUECK, em 1920. Por sua vez os trabalhos de MCMASTER (1918), ANITSCHKOW (1924), parecem demonstrar que não há fluido livre no tecido conjuntivo, e dado que as fibras deste tecido representam uma enormíssima superfície de absorção, seria através delas que se operaria o transporte dos líquidos e das substâncias dissolvidas.

CATCHPOLE e cols., 1952, consideram a substância fundamental como um sistema de duas fases, uma das quais rica em colóides e pobre em água

e a outra pobre em colóides e rica em água, ambas em equilíbrio com o plasma sanguíneo. Desta forma os tecidos mais densos seriam aqueles em que houvesse predomínio dos colóides sobre a água, enquanto que nos menos densos dar-se-ia o contrário. Os autores citados mencionam, como contraprova morfológica do seu sistema de duas fases, as investigações de BONDAREFF e as de CHALE, ambas ao microscópio electrónico.

BONDAREFF verificou, no tecido conjuntivo da cauda do rato em desenvolvimento, congelado a seco e corado por diversos metais, um sistema de vacúolos brancos com paredes escuras. Por sua vez CHALE, com injecção de ferrocianeto e visualização ao microscópio electrónico pela reacção do azul da Prússia, observou que o ferrocianeto se agregava em vacúolos cujo diâmetro se situava entre 600-1000 A°, representando, provàvelmente, a fase rica em água; estes vacúolos encontrar-se-iam rodeados por fendas que não fixavam o ião ferrocianeto, correspondendo à fase pobre em água.

3) A *estrutura do capilar sanguíneo*, que tem a maior importância nas trocas entre a rápida circulação arterial e a extremamente lenta circulação intersticial, apresenta-se diferente, conforme é observada ao microscópio óptico ou ao electrónico.

Ao microscópio óptico a parede do capilar sanguíneo é constituída por uma única camada endotelial ligada pelo cimento intercelular, que reduz os sais de prata, tendo na sua face externa uma bainha pericapilar de tecido conjuntivo, que representa o seu suporte mecânico.

DANIELLI previu a existência de uma camada endocapilar acelular formada, possìvelmente, à custa das proteínas plasmáticas. Esta camada influenciaria a permeabilidade capilar, pois, como demonstrou o referido autor ao perfundir os membros posteriores da rã com colóides isosmóticos, surgiram alterações da permeabilidade, traduzidas pela formação de edema. CHAMBERS e ZWEIFACH confirmaram este ponto de vista ao observarem, em perfusões feitas com solutos de cristalóides, o efeito protector de um colóide.

Para PAPPENHEIMER haveria no cimento intercelular poros que seriam uniformes e de dimensões compreendidas entre 60 e 90 A°.

Nem todos os autores aceitaram o critério da uniformidade dos poros. LANDIS, por exemplo, ao administrar intravenosamente diversos compostos pirrolidónicos com pesos moleculares progressivamente maiores, verificou que o seu aparecimento na linfa variava na razão inversa do peso molecular. Por outro lado, considerou ainda, em abono do seu ponto de vista, que há substâncias, como as beta-lipoproteínas, com o peso molecular de 1 300 000, de estrutura esférica e de diâmetro superior a 100 A° que passam através da membrana capilar, contràriamente ao que fazia supor a existência de poros com as características referidas.

Os exames efectuados com o microscópio electrónico permitiram considerar a existência de dois tipos de capilares: um com membrana endotelial contínua, outro com membrana fenestrada, como sucede nos rins e glândulas endócrinas.

No entanto, nem todos os autores estão de acordo com este ponto de vista. Para RODHIN (1962), por exemplo, todos os capilares possuiriam poros ou fenestrações que se encontravam ocluidos por um diafragma membranoso. Estes poros seriam mais frequentes nos capilares peritubulares do rim, no córtex supra-renal e no pâncreas exócrino e caber-lhes-ia grande responsabilidade na passagem das diversas substâncias para dentro e para fora do capilar, seleccionando-as segundo o seu tamanho molecular. Deste modo, na selecção das trocas através da parede capilar, dever-se-á responsabilizar este diafragma e não a membrana basal.

O capilar sanguíneo não fenestrado apresenta-se ao microscópio electrónico, segundo PALADE (1961), constituído por um endotélio ou túnica interna, membrana basal ou túnica média e adventícia, podendo, no entanto, faltar todas as túnicas, com excepção da média ou membrana basal. A importância concedida a cada túnica leva-nos a considerá-las separadamente:

a) No tipo de capilar mais frequentemente difundido como o dos músculos esqueléticos, do miocárdio e dos músculos lisos do tracto gastro-intestinal, a túnica interna é caracterizada por um endotélio contínuo de 0,5 a 0,2 μ de espessura e a membrana basal é igualmente contínua. As células endoteliais são planas, possuem núcleo oval, região centro-esférica com dois centríolos, retículo endoplasmático mais ou menos desenvolvido, partículas de ribonucleoproteínas (RNP) e um retículo citoplasmático onde, por vezes, é possível ver fibrilhas. Estas já tinham sido observadas ao microscópio óptico por RIO ORTEGA, em 1917, e descritas ao microscópio electrónico por PALADE (1953), FAWCETT (1959) e mais recentemente por HAN e AVERY, em 1963.

O que verdadeiramente permite distinguir, segundo PALADE, este tipo celular é a existência de inúmeros vacúolos ou vesículas justapostas à membrana celular, quer do lado do sangue quer do lado dos tecidos, ou disseminadas pelo próprio citoplasma. A observação atenta permite ver que umas se abrem para a superfície celular, enquanto outras permanecem fechadas. As abertas são tidas como invaginações da membrana celular, uma vez que a sua membrana limitante se continua com aquela. Deste modo, por seu intermédio, a célula encontra-se em contacto com o fluido extracelular — plasma sanguíneo num dos lados da célula e fluido intersticial no outro. O número de vesículas é de 120 a 140 por μ^2 e o seu volume deve corresponder a cerca de 1/3 do volume total da célula. A gama de

aspectos observados levou PALADE a admitir que se trata de invaginações cortadas, tornando-se elementos fechados no citoplasma, carregando e aprisionando gotículas de fluido. Pode admitir-se igualmente o inverso e, neste caso, as vesículas fechadas aderem à membrana celular e o seu conteúdo é descarregado para o meio extracelular por um orifício criado no local da coalescência. A combinação dos dois processos leva a pressupor que a célula é capaz de transportar, dum lado para outro, quantidades iguais de substância. O diâmetro de cada uma das vesículas é de 650 a 750 A° e o seu volume de 100 000 a 180 000 μ^3. Estas vesículas são assim consideradas como um transportador de fluidos através das células endoteliais, fluidos que estas fagocitam junto de uma das membranas para transportarem para a outra, constituindo afinal a pinocitose.

HAN e AVERY observaram nos capilares da polpa dentária da marmota, múltiplas vesículas de pinocitose, de 60 a 70 mμ de diâmetro e com as mais variadas localizações, abrindo no lúmen capilar ou no seu exterior ou ainda situadas em pleno citoplasma. Mas o facto mais importante consistiu na observação de poros de 50 a 70 mμ, nos locais onde o endotélio tinha a espessura inferior a 100 mμ, enquanto que nos pontos onde o citoplasma era mais espesso, os poros eram incompletos, assemelhando-se a invaginações das vesículas citoplasmáticas. De facto, em certas destas áreas, as invaginações de um lado pareciam unir-se a vesículas e, por intermédio destas, esvaziarem-se no outro lado da célula.

SHEILA DONAHUE (1964) ao estudar a fina estrutura e função dos vasos sanguíneos do SNC de fetos de coelho, verificou que os prolongamentos ou franjas celulares (flags) constituiam um mecanismo suplementar adicionável aos processos habituais de pinocitose, permitindo a extracção do material *traçador* (dióxido de tório nas suas experiências) da corrente sanguínea, quando havia grande actividade dos tecidos, como sucedia nos períodos de crescimento.

POLICARD e cols. observaram no pulmão que as células endoteliais eram constituidas por duas partes: uma central de forma oval e achatada, onde se encontrava o núcleo com dimensões de 2 μ e outra periférica, formada por expansões citoplasmáticas, espécie de véus muito finos, cobrindo toda a superfície interior do capilar e com espessura de 1000 a 1 500 A°.

O local por onde duas células endoteliais entram em contacto, designa-se por junção e aceita-se que existe fusão entre as células endoteliais contíguas, próximo do lúmen do capilar, constituindo-se, por semelhança com o descrito por FARQUHARD e PALADE para as células epiteliais, a «*Zonula Occludens*».

Só neste ponto, espécie de cinto de ligação a rodear o capilar, há fusão das membranas celulares; nos outros, estas aproximam-se, mas deixam entre

si um espaço de 100 A°. É de admitir, segundo HAM e LEESON, a possibilidade do aparecimento de fendas entre duas células endoteliais contíguas que permitam a passagem de algum fluido.

POLICARD, ao observar, no pulmão, um espaço vazio entre as zonas de contacto das células endoteliais, foi levado a admitir a possível inexistência de cimento intercelular, ou, então, que este não possuiria espessura superior a 40 A°.

Este espaço não é, para PALADE, uma passagem livre entre o lúmen e os espaços pericapilares, já que é ocupado por material de densidade moderada, frequentemente condensado, dentro de uma camada intermediária ou lâmina. Este material, na opinião do referido autor, não representa o cimento do microscópio óptico, uma vez que a individualidade desse cimento era dada pela faculdade que possuia de reduzir os iões de prata metálica e ficar impregnado por ela. A verdade, porém, é que ao microscópio electrónico, os depósitos de prata se encontram espalhados por uma banda centrada na junção celular, frequentemente situada dentro das zonas de densificação do citoplasma adjacente.

HAN e AVERY, no trabalho atrás referido, verificaram que as células endoteliais se juntavam por simples contacto, imbricamento ou interdigitação. No lúmen do capilar formavam-se pequenas proeminências que podiam atingir, por vezes, grandes dimensões, e designaram-nas, então, por franjas ou prolongamentos. Estes ao dirigirem-se para a célula oposta, pareciam criar um obstáculo à saída das células circulantes, ou então constituiam vesículas de pinocitose.

Os mesmos autores encontraram uma zona transparente de 10 a 12 mμ, entre as células endoteliais, em continuação com o lúmen vascular num dos lados e a membrana do outro, onde lhes foi possível ver dilatações, às vezes com vesículas e zonas estreitadas mais densas, constituindo os pratos de adesão de BENNET e cols. (1959).

É digno de interesse o facto das fibrilhas intracelulares entrarem em contacto com esta zona que designaram por «attachement zone», zona de ligação, local onde não observaram dilatações.

MAJNO e PALADE (1961), ao estudarem os efeitos da serotonina e histamina na permeabilidade vascular do músculo cremaster do rato utilizando como indicador o SHg coloidal, verificaram a separação das junções celulares do endotélio por onde observaram a saída de glóbulos vermelhos e dos constituintes do plasma.

b) A túnica média ou membrana basal representa uma pequena fracção da espessura da célula endotelial e mostra-se, ao microscópio electrónico, como uma faixa aparentemente sem estrutura (amorfa) circundando o capilar. Para PALADE, apresenta-se nos músculos como uma camada contínua de

material moderadamente denso, de 200 a 500 Aº de espessura. A camada basal está bastante bem delimitada do endotélio, do qual se encontra separada por um estreito espaço sub-endotelial, ao contrário do que sucede com os espaços pericapilares. A membrana basal permanece deste lado em contacto com os vários elementos adventiciais — fibras colagéneas e elásticas, células de vários tipos (pericitos, macrófagos, fibroblastos, etc.).

Para este autor a membrana basal aparece como uma camada amorfa de densidade mais ou menos homogénea, fixada pelo tetróxido de ósmio.

Nas preparações coradas pelos metais pesados, podem observar-se dois tipos de elementos finamente fibrilhares de alta densidade: uns, os mais finos, fortemente entrelaçados nas partes internas da camada; os outros, um tanto grossos e menos entrelaçados, na outra parte da estrutura. Nada se sabe quanto à natureza química destas fibrilhas; assim, na opinião de PALADE, a membrana basal é um feltro de finas fibrilhas em que as malhas se encontram cheias de um material que, para o poder de resolução dos microscópios actuais, parece amorfo. POLICARD verificou, no pulmão, que a sua espessura era de 400-750 Aº e que, em cortes transversais, esta membrana não se mostrava regular em todos os pontos, estando cheia de saliências, tanto na sua superfície interior como na exterior. As saliências mais frequentes são curtas e espessas, aparecendo quer dirigidas para a célula endotelial, onde penetram, quer para o revestimento alveolar; as outras, 10 a 20 vezes mais longas que espessas, parecem entrar, com certa frequência, no interior das células endoteliais.

c) A túnica externa ou adventícia é bastante descontínua nos capilares, para que possa ser considerada uma verdadeira barreira. Constituem-na elementos do tecido conjuntivo que rodeiam o capilar, tal como fibras elásticas e colagéneas e células de vários tipos (pericitos, macrófagos, fibroblastos, etc.).

A estrutura do capilar linfático diverge ligeiramente da do capilar sanguíneo.

Assim, ao microscópio óptico, *a membrana do capilar linfático* apresenta-se constituída por células endoteliais, em regra maiores que as do capilar sanguíneo, de limite irregularmente denteado. Este denteado é visível com a impregnação dos sais de prata e corresponde a uma substância designada por cimento intercelular que, de acordo com ZHDANOV, se continua com a substância intersticial do tecido conjuntivo que rodeia os capilares linfáticos. Este ponto de vista foi confirmado pelas observações histológicas de EULLINGER e FLOREY (1935), ao mostrarem que os vasos linfáticos se encontram em íntima conexão com as fibras do tecido conjuntivo que os rodeia e que as células endoteliais estão pràticamente fundidas com as fibras do tecido conjuntivo.

Esta disposição estrutural teria uma importância funcional extraordinária, pois seria devido a ela que, com a subida da pressão tecidual, os linfáticos se dilatariam em vez de ficarem comprimidos.

CARLETON e FLOREY, em 1927, mostraram que os vasos de calibre médio, de diâmetro compreendido entre 100-200 micra, contêm fibras musculares, mas que os vasos mais pequenos do que estes são destituídos destas fibras.

Os capilares linfáticos constituem um sistema tubular avalvular, em contacto com o espaço intersticial, fechado na extremidade como defende SABIN, e não aberto, como inicialmente era defendido por RECKLINGHAUSEN.

Ao microscópio electrónico, a estrutura do capilar linfático é para HAM e LEESON (1965), em tudo semelhante à do capilar sanguíneo, diferindo apenas por ser destituída de membrana basal.

MOE afirma que alguns vasos linfáticos possuem fenestrações intercelulares e que os linfáticos do fígado e da medula são destituídos de membrana basal.

CASLEY-SMITH (1965) descreve os capilares linfáticos da orelha do rato e da cobaia como sendo muito maiores que os sanguíneos, com endotélio muito semelhante mas um pouco mais espesso e possuindo uma matriz citoplasmática menos densa.

A membrana basal, quando visível, seria menos evidente do que a dos capilares sanguíneos.

As junções intercelulares encontrar-se-iam fechadas e destituídas de placas de adesão (desmosomas ou cintos de ligação), sendo possível ver um reduzido número de junções abertas, em parte ou na totalidade do seu trajecto. Excluindo estas diferenças, o endotélio linfático assemelha-se ao sanguíneo possuindo todos os organelos celulares normais destes capilares, tais como inúmeras pequenas vesículas (cerca de 50), pequeno retículo endoplasmático parcialmente coberto com partículas de RNA, complexo de Golgi, matriz citoplasmática e mitocôndrias.

4) *Anatomia do leito capilar*

Segundo CHAMBERS e ZWEIFACH (1944-47), a estrutura do leito capilar (Fig. 8) constituir-se-ia a partir de um canal artério-venoso central, que se iniciaria na extremidade arterial por uma arteríola cujo diâmetro seria de 30 a 40 micra, e rodeada de uma espessa camada muscular; à arteríola seguir-se-ia a meta-arteríola, de 15 a 20 micra de diâmetro e com uma camada muscular descontínua, a qual se prolongaria até à extremidade venosa deste eixo central arteríolo-venoso. O prolongamento da meta-arteríola até à extremidade venosa do eixo central designar-se-ia por canal preferencial.

Os verdadeiros capilares iniciar-se-iam por um esfíncter muscular a partir do eixo artério-venoso central, constituindo o chamado esfíncter pré-capilar.

As meta-arteríolas e os esfíncteres pré-capilares seriam sede de contracções e dilatações periódicas e espontâneas as quais CHAMBERS e ZWEIFACH designaram por vaso-motricidade.

Normalmente o fluxo sanguíneo manter-se-ia uniformemente constante, através deste canal artério-venoso, mas a vaso-motricidade dos esfíncteres

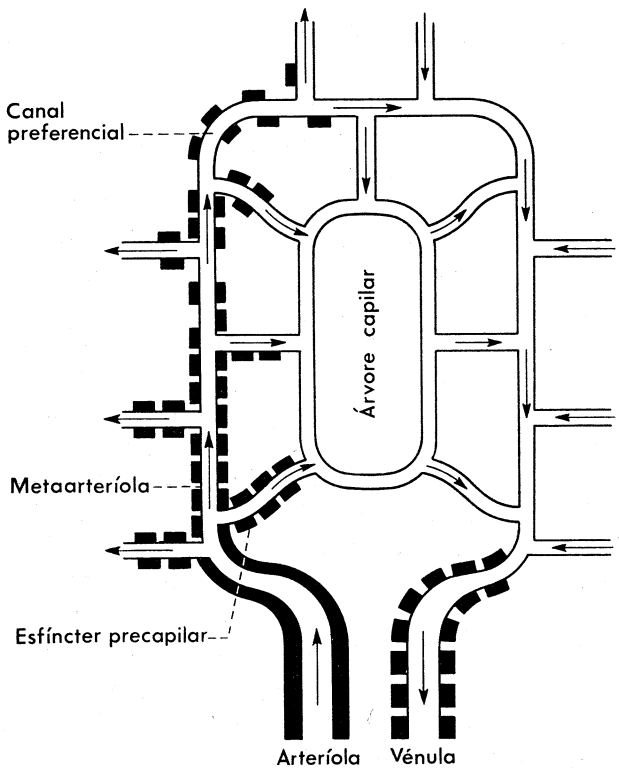

FIG. 8 — Anatomia do leito capilar.

pré-capilares alteraria, de momento para momento, tanto o fluxo como a pressão nos capilares. Os músculos das meta-arteríolas e dos esfíncteres pré-capilares seriam controlados, na sua maior parte, pelas condições metabólicas locais dos tecidos. Por exemplo, a perda de oxigénio levaria os músculos a relaxarem-se, o que aumentaria o fluxo sanguíneo através do leito capilar e consequentemente a chegada de oxigénio às estruturas teciduais. Quando as necessidades metabólicas dos tecidos forem diminutas, o sangue circulará pelo chamado canal preferencial, isto é, pelo canal central, que

estabelece a conexão entre a parte arterial e a parte venosa, excluindo o eixo capilar, sendo assim menor a oferta de oxigénio aos tecidos.

* * *

Já atrás referimos os princípios gerais que presidem ao movimento dos fluidos entre os diversos compartimentos, reservando-nos agora para focar, mais pormenorizadamente, algumas dessas trocas através das estruturas fundamentais acabadas de considerar.

1) *Passagem através da membrana celular*

Os processos de travessia da membrana celular, pelas diversas substâncias, não podem diferir grandemente das linhas gerais atrás enunciadas. Na verdade vamos encontrar aqui os mesmos fenómenos gerais do movimento, ou seja: a difusão, a osmose, o transporte activo, a pressão hidrostática e a pinocitose.

A difusão pode ser simples, facilitada e por diferença de concentração.

Difusão simples significa deslocação, ao acaso, de todas as moléculas ou iões, devido à energia cinética acumulada nestas partículas, que assim se movem na mesma direcção até chocarem com outra estrutura, passando então a deslocar-se em nova direcção.

Esta difusão pode fazer-se através dos poros ou da matriz da membrana, representando a área total dos poros 1/600 da área total da célula. Difundem, através dos poros, a água e outras substâncias, desde que sejam neutras e o diâmetro das suas partículas inferior às dimensões dos poros.

Os iões, se forem electro-negativos, difundem com a mesma facilidade que a água, mas, se forem electro-positivos, encontram extraordinária dificuldade em fazê-lo, por serem repelidos pelas paredes do poro, cuja carga é também electro-positiva.

A difusão através da matriz da membrana faz-se fàcilmente, desde que a substância seja lipossolúvel. Estão nestas condições o oxigénio, o CO_2 e o álcool. A glucose, porém, substância indispensável ao metabolismo celular, ficaria impossibilitada de penetrar no interior da célula, por não ser lipossolúvel e ter um diâmetro superior ao do poro, se não entrasse em causa um mecanismo especial de difusão. Esta difusão facilitada (Fig. 6 A) consiste essencialmente na combinação da glucose com o transportador, na face externa da membrana, sob a influência duma enzima específica, tornando-se, assim, a glucose lipossolúvel. O transportador leva a substância até ao interior da membrana, libertando-a ao chegar ao contacto da mesma; o transpor-

tador, uma vez liberto, dirige-se para a superfície exterior da membrana, repetindo-se o ciclo. É de salientar que não há dispêndio de energia neste transporte e que cada substância tem um transportador e uma enzima específicos.

No tocante à difusão por diferenças de concentração, à osmose, ao transporte activo, à pressão hidrostática e à pinocitose, já nos referimos circunstanciadamente ao tratarmos dos movimentos internos dos fluidos, salientando agora, apenas, o facto de que a energia necessária a estes mecanismos de transporte é obtida pela transformação do ATP (adenosino-trifosfato) em ADP (adenosino-difosfato). O sódio, o potássio, o cloro, o hidrogénio, o fósforo, o magnésio, o ácido úrico, a creatinina, etc., são movimentados por estes mecanismos.

2) *Passagem através da membrana do capilar sanguíneo*

Teòricamente há dois caminhos susceptíveis de explicar a travessia da barreira endotelial capilar: por entre as células, ou através das células, podendo então fazer-se por poros, organelos celulares ou penetração directa na matriz citoplasmática. Esta passagem pode ser consequência da difusão, da osmose, da pressão hidrostática e da pinocitose.

As trocas através da membrana capilar têm sido diferentemente interpretadas, um pouco ao sabor dos conhecimentos histológicos e fisiológicos do momento.

Por volta de 1896, STARLING aventou a hipótese de que a força que movimenta os fluidos para fora ou para dentro dos vasos capilares resulta da diferença entre as pressões hidrostática e osmótica do plasma sanguíneo.

Segundo PALADE (1962), no entanto, as trocas efectuadas por este mecanismo são modestas, sendo, contudo, mais importantes para a manutenção do volume sanguíneo do que, pròpriamente, para a realização de permutas adequadas entre o sangue e os tecidos. Concorda-se, duma maneira geral, que à difusão cabe o maior papel, mas encontra-se dificuldade quando se pretende interpretar os resultados em termos estruturais.

PAPPENHEIMER e cols., pelo contrário, sustentam que se podem explicar as características da permeabilidade da parede do capilar supondo-a rígida e com poros permanentes de 60 a 90 A° de diâmetro efectivo.

CHINARD e cols. consideram essa mesma parede semelhante a um gel laminar permeável à fase aquosa contínua, sendo as fibrilhas e espaço interfibrilhares do gel de dimensões moleculares.

Todas estas considerações sustentam que a parede do capilar consta de uma única camada celular, o endotélio, mas o microscópio electrónico, como já vimos, mostrou haver três camadas.

Na hipótese de PAPPENHEIMER, os poros ocupam uma pequena porção da superfície da parede, aproximadamente 0,1 %, e encontram-se, presumìvelmente, localizados ao longo das junções celulares, isto é, no cimento intercelular, substância mal caracterizada que preenche todo o espaço intercelular do endotélio. A hipótese de que as trocas se efectuam através do cimento intercelular foi levantada pela primeira vez por CHAMBERS e ZWEIFACH.

Dado que a parede do capilar se mostra mais permeável às substâncias lipossolúveis do que às hidrossolúveis, RENKIN e PAPPENHEIMER foram levados a admitir uma dupla via através da parede do capilar: pelos poros passaria a água e solutos, e pelas células as substâncias lipossolúveis.

PALADE com a intenção de averiguar, ao microscópio electrónico, não só o papel desempenhado por cada uma destas estruturas do capilar sanguíneo nas trocas sangue-tecido, mas também os mecanismos envolvidos no transporte das substâncias através da parede do capilar, injectou intravenosamente no rato, ferritina e ouro coloidal com cerca de 100 A°. O material para o exame foi colhido na língua e coração, a tempos variáveis, entre os 2 e os 60 minutos.

Este autor pôde assim observar que as partículas de ouro coloidal se encontravam em grande número na luz do capilar e em menor quantidade no endotélio, membrana basal e espaço pericapilar. No endotélio, aquelas partículas encontravam-se, em regra, restringidas às vesículas da vizinhança da membrana celular e ocasionalmente à matriz citoplasmática. Uma vez que um grande número de micelas foi detectado nos espaços pericapilares, pôde concluir que o seu transporte se fez pelas vesículas, através do endotélio. Só ocasionalmente foram visíveis partículas situadas contra a membrana basal, podendo isto significar que todas as micelas atravessaram o endotélio. A situação permaneceu invariável após um longo intervalo (1 hora), com a única diferença de que a maioria das partículas dos espaços pericapilares se encontravam ingeridas pelos macrófagos. Não observou, em qualquer momento, vestígios da substância nos espaços intercelulares do endotélio.

Quanto à ferritina, encontrou-a umas vezes localizada nas vesículas, dentro do endotélio, e outras vezes viu-a dispersa pela matriz citoplasmática, sem ter sido possível averiguar como atingira essa localização.

JENNINGS, MARCHESI e FLOREY, em estudos efectuados no rato, em 1962, chegaram à mesma conclusão, pelo que se refere à ferritina. O sacarato óxido de ferro e o dióxido de tório, também utilizados nestas experiências, localizaram-se exclusivamente nas vesículas.

Destas investigações pode concluir-se que as vesículas do endotélio funcionam como um sistema de transporte transendotelial, e que, juntamente com a substância utilizada como indicador, podem transportar água e solutos, uma vez que nelas há espaço bastante para algumas centenas de moléculas de tamanho correspondente ao indicador.

Se o papel de transporte das vesículas ficou bem patente com estas experiências, permaneceu obscura a importância relativa das outras modalidades de trocas.

A membrana basal que, para os indicadores utilizados, não oferece obstáculo, pode oferece-lo em presença de outras substâncias.

A existência de capilares fenestrados e não fenestrados poderia explicar essa diferença de comportamento.

MAJNO e PALADE, em 1961, estudaram ao microscópio electrónico os efeitos da injecção local de serotonina sobre a permeabilidade do músculo cremáster do rato. Utilizando como indicador o SHg coloidal, puderam concluir que 1 minuto após a injecção desta substância, apareciam fendas no revestimento endotelial de certos vasos sanguíneos. As partículas *traçadoras* permaneciam concentradas nestas fendas e acumulavam-se contra a membrana basal, embora algumas, mas poucas, se vissem fora do vaso. Estas imagens sugerem que as fendas endoteliais são verdadeiras aberturas através das quais o plasma atinge a membrana basal, que por sua vez se comporta como um filtro retendo as partículas *traçadoras* em espaços criados entre ela e o endotélio, isto é, em espaços subendoteliais. Em certas ocasiões tal espaço é tão grande que parece constituir um aneurisma dissecante. Nessas fendas e nesse espaço há maior concentração de partículas e de constituintes proteicos do plasma do que no próprio lúmen vascular, o que sugere que a água é filtrada com muito maior facilidade do que os componentes plasmáticos.

A captação daquelas partículas pelas células endoteliais é muito lenta. Encontram-se algumas vesículas contendo partículas, principalmente nas vizinhanças das fendas, mas nada há que indique que a histamina estimule quer a fagocitose endotelial, quer o processo normal de transporte.

Neste aspecto os pericitos são mais activos, pois fixam maior número de partículas.

ALKSNE, por seu turno, em 1959, descreve aberturas do endotélio muito semelhantes às observadas por MAJNO e PALADE, mas interpreta-as como canais perfurantes das células endoteliais. Tendo observado que partículas de SHg injectadas intravenosamente se encontram em pregas, fendas e cavidades, concluiu que a histamina acelerava o processo normal de transporte, estimulando a actividade da membrana das células endoteliais.

3) *Passagem através da membrana do capilar linfático*

Se admitirmos a hipótese de RECKLINGHAUSEN de que os capilares linfáticos se iniciam na substância intersticial e comunicam totalmente com ela, teremos todos os problemas de reabsorção linfática explicados. Porém, MAC CALLUM (1903), e posteriormente SABIN, demonstraram que os linfáticos eram fechados nas suas extremidades e destituídos de estomas ou de qualquer outro tipo de abertura, razão por que esta explicação não satisfaz.

A microscopia electrónica levou CASLEY-SMITH, em 1965, a admitir que as partículas de carvão, dióxido de tório e de ferritina, atravessavam a barreira endotelial dos vasos linfáticos normais em zonas quiescentes, quase exclusivamente através das células. Quando se tratava de linfáticos alterados por traumatismos (calor, aumento de pressão intralinfática, descarga eléctrica e envenenamento pelo cianeto) a travessia fazia-se nas junções celulares, que se abriam. Se a agressão traumática era ainda mais intensa e alterava profundamente a estrutura celular, então a passagem das diversas substâncias verificava-se não só pelas mesmas junções celulares mas, principalmente, pelo seu citoplasma.

4) *Passagem através da substância intersticial*

Persiste a incógnita de como se deslocam os diversos componentes na substância intersticial desde que HÜLSE, em 1918, e HUECK, em 1920, afastaram a possibilidade dos fluidos se moverem livremente em fendas ou espaços pré-existentes no tecido conjuntivo.

O microscópio electrónico pouco contribuiu para o esclarecimento deste ponto, uma vez que a substância fundamental, por dificuldades técnicas, só raras vezes pôde ser observada em boas condições.

Os princípios que regem o movimento dos fluidos entre os diversos compartimentos adaptam-se, igualmente, à substância intersticial, merecendo realce o fluxo através dos tecidos, isto é, o movimento em massa do fluido da extremidade arterial à venosa do capilar, condicionado sobretudo pelas variações entre a pressão hidrostática e coloidosmótica.

Porém, a forma e o local onde se efectua o movimento continua por esclarecer, podendo admitir-se, no entanto, que é feito através de interstícios invisíveis por qualquer dos meios ao nosso dispor, interstícios esses que poderiam ser de grandeza molecular e existir entre o agregado de moléculas que constitui a substância fundamental. As moléculas deslocar-se-iam por essas fendas e os agregados moleculares, glóbulos ou bactérias, pelos inters-

tícios criados por acções enzimáticas, por movimentos activos, ou apenas por diferença de pressões.

5) *Factores hemodinâmicos que regulam a permeabilidade*

Temos, portanto, dum lado a célula com a respectiva membrana celular; do outro, os capilares sanguíneos e linfáticos, trazendo ou levando as subs-

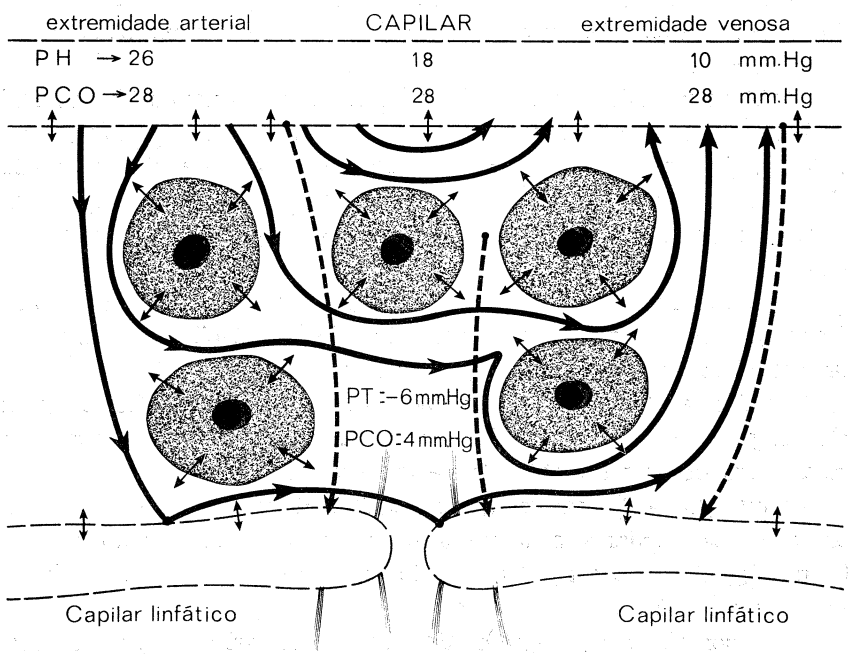

FIG. 9 — Circulação dos fluidos através dos espaços teciduais.

tâncias nutritivas e removendo os produtos finais do metabolismo, e, finalmente, a substância intersticial encarregada de estabelecer a união morfológica e funcional entre estas estruturas.

Se procedessemos à medição das diversas forças existentes no corte do tecido atrás mencionado (Fig. 1), admitindo que toda a estrutura estava animada de vida e, portanto, de movimento, encontraríamos os valores das pressões hidrostática e coloidosmótica referidos na Fig. 9.

O valor atribuído a cada uma destas pressões tem sido variável, dependendo muito da técnica utilizada na sua determinação.

Para a pressão hidrostática tecidual (pressão exercida pelos fluidos intersticiais contra a membrana capilar) os valores são obtidos, a maior parte das vezes, pela introdução de uma agulha fina em pleno tecido intersticial, o que vai alterar as condições locais teciduais, introduzindo uma causa de erro.

LANDERER (1884) considerou a pressão tecidual como sendo de 2-4 mm de Hg.

MEYER e HOLLAND, em 1933, atribuiram ao tecido celular subcutâneo, uma pressão de 30 mm OH_2 e ao muscular de 60 mm.

WELLS e cols. (1938), encontraram altíssimas pressões, variáveis entre 100 e 1180 mm de OH_2 durante o trabalho muscular em músculos cobertos por aponevroses.

MCMASTER (1947), na pele da orelha do rato, encontrou 1070 mm OH_2.

No entanto, GUYTON, determinou este valor sem interferências, implantando em pleno tecido, cápsulas perfuradas. Estas cápsulas seriam invadidas pelos vasos sanguíneos mas, no seu interior, permaneceria um espaço vazio e seria esse espaço que, puncionado, daria o valor da tensão tecidual. Este valor assim encontrado foi de — 6 mm de Hg o que significa que os espaços a que nos estamos referindo se encontram num estado de vácuo. Observações posteriores, feitas novamente pela introdução de agulhas extremamente finas, em pleno tecido, deram valores semelhantes.

O valor atribuído à pressão hidrostática intracapilar (força exercida pelo sangue contra o endotélio) é variável de autor para autor, dependendo ainda muito do método utilizado na sua determinação.

LANDIS (1929-30) conseguiu, com agulhas de vidro extremamente finas, puncionar os capilares sanguíneos e encontrou uma pressão média de 20 mm Hg; no ramo arterial a pressão encontrada foi de 30 mm Hg, e no ramo venoso de 12 mm.

Pode considerar-se, segundo GUYTON, como valor médio de pressão no ramo arterial 26 mm de Hg, no ramo venoso 10 mm e como pressão hidrostática média 16 mm de Hg.

A pressão coloidosmótica, como já dissemos, é a pressão que resulta da não difusibilidade das proteínas através da membrana capilar.

Se determinarmos a pressão coloidosmótica dum capilar, colocando água fora da sua membrana e proteínas plasmáticas no seu interior, verificamos que, nesta situação, se desenvolve uma pressão de 28 mm de Hg. Se, por outro lado, colocarmos fora da membrana capilar o líquido intersticial e no seu interior água pura, verifica-se que este sistema desenvolve uma pressão coloidosmótica de cerca de 4 mm Hg (GUYTON). Teremos, assim, no interior do capilar a pressão hidrostática média dos fluidos igual a 18 mm de Hg, e a pressão coloidosmótica efectiva de 24 mm Hg, no seu exterior a pressão hidrostática tecidual é de — 6 mm de Hg.

Isto mostra que a pressão coloidosmótica está em equilíbrio com a pressão hidrostática. Este estado de equilíbrio entre as forças que tendem a expulsar os fluidos para fora dos capilares, e as que tendem a reabsorve-los, designa-se por *lei dos capilares*.

Na extremidade venosa gera-se uma força negativa de — 8 mm de Hg — pressão de reabsorção — resultante das mesmas diferenças, o que equivale a dizer que se criou uma força de 16 mm de Hg que impulsiona os líquidos da extremidade arterial para a venosa do capilar.

Esta corrente, de solventes e solvidos através dos tecidos, designa-se por *fluxo de fluidos através dos tecidos*.

Dado que a pressão de filtração é igual à de absorção, o fluido que passa para fora do ramo arterial do capilar é igual ao que retorna pela extremidade venosa.

Este movimento incessante de fluidos através do tecido permite que entrem em contacto com as células pelos processos de difusão (osmose, transporte activo e pinocitose) as substâncias do seu metabolismo. É ainda este movimento que permite a chegada de fluidos ao contacto dos capilares linfáticos que absorveriam 1/10 a 1/100 do total extravasado. A reabsorção é tanto mais facilitada quanto é certo que a pressão, no seu interior, é apenas de 20 mm de OH_2 (McMaster).

Há substâncias, como as proteínas, que passam com dificuldade para fora do capilar, dada a grandeza da sua molécula, e, com muito mais dificuldade o fazem para o seu interior, isto porque na extremidade venosa do capilar, apesar de haver uma tensão de absorção de 8 mm Hg, existe grande predomínio das proteínas capilares sobre as teciduais. Assim, a difusão será suficiente para justificar uma preponderância das proteínas saídas sobre as reabsorvidas.

O aumento progressivo das proteínas teciduais, até se estabelecer um equilíbrio com as do interior do capilar, levaria a uma acumulação de fluidos nos espaços interstíciais, isto é, à formação de edema. Para o impedir e restabelecer o estado de equilíbrio, existe o sistema linfático que se encarrega da reabsorção do excedente proteico tecidual, sendo essa a sua primeira atribuição, embora secundàriamente possa contribuir para a reabsorção de todos os outros componentes do fluido do tecido em causa.

Se voltarmos a atender ao esquema atrás apresentado (Fig. 9), vemos que pode alterar-se a lei dos capilares e formar-se edema por uma das seguintes razões:

1. Aumento da pressão hidrostática capilar — como pode suceder na insuficiência cardíaca, na obstrução venosa e em certas hipertensões arteriais.

2. Baixa da pressão coloidosmótica das proteínas — situações que se observam por exemplo na nefrose lipóide, edema da fome, queimaduras extensas, sindromas de má absorção, etc.

3. Falta de reabsorção das proteínas teciduais — como pode acontecer no bloqueio linfático, devido à insuficiência valvular linfática congénita, obliterações linfáticas após a terapêutica pelas radiações ionizantes, cirurgia, filariose linfática, etc.

4. Aumento da fuga capilar, permitindo maior saída de proteínas — situação que pode observar-se nas inflamações, queimaduras, reacções alérgicas, etc.

5. Diminuição da pressão hidrostática tecidual — como sucede nos velhos por hiperlaxidão dos tecidos.

Mas apesar de todas estas causas o edema não surgirá se o sistema linfático se encontrar em condições de compensar o excedente do fluido intersticial. Assim, e em última análise, o edema seria a consequência de uma insuficiência dinâmica do sistema linfático — parente pobre do sistema circulatório — a cujo estudo, sob o duplo aspecto da absorção e condução linfáticas, dedicaremos o nosso trabalho, servindo-nos da linfografia e dos isótopos.

II PARTE

(LINFOGRAFIA DIRECTA)

CAPÍTULO I

I — INTRODUÇÃO

A exploração do sistema linfático nos Serviços do Professor FERNANDO DE OLIVEIRA iniciou-se, em 1962, simultâneamente por nós e pelos Drs. RIBEIRO DA CRUZ e TOSCANO DE MELO, utilizando, como em todo o mundo, a técnica de KINMONTH-SHEEAN-WALLACE.

Na impossibilidade, pela sua vastidão, de podermos tratar de todo o sistema linfático, restringiremos o nosso estudo aos membros inferiores, uma vez que foram as mutilações filariásicas destes membros — com as quais tomámos íntimo contacto durante a nossa estadia na Guiné, como chefe duma equipa cirúrgica militar — pela sua frequência e gravidade, o ponto de partida para a realização deste trabalho.

II — REVISÃO ANATÓMICA

O sistema linfático é constituído, fundamentalmente, por dois tipos de órgãos: os gânglios e os vasos linfáticos.

I) **Os gânglios linfáticos** do adulto pesam cerca de 600 a 800 gramas e representam a centésima parte do peso do corpo. Estes gânglios, contràriamente ao que poderia pensar-se, constituem apenas uma pequena porção de todo o tecido linfóide do organismo.

É frequente agrupar os gânglios, por onde pode transitar a linfa formada nos membros inferiores, em:

1 — Tibiais e peroniais
2 — Poplíteos
3 — Inguinais
4 — Ílio-pélvico (1)
5 — Abdomino-aórticos ou lombo-aórticos

1) *Os gânglios tibiais* podem subdividir-se em anterior e posteriores.

a) *O gânglio tibial anterior* localiza-se na parte superior da perna, à frente do ligamento inter-ósseo, podendo encontrar-se um ou mais intercalados no trajecto linfático.

b) *Os gânglios tibiais posteriores e peroniais* — são pequenos gânglios que, não raro, se encontram no trajecto dos vasos do mesmo nome.

2) *Gânglios poplíteos* — são profundos, encontram-se sob a aponevrose, em número de quatro a seis, têm pequenas dimensões e distribuem-se em três grupos: *a)* posterior; *b)* médio; *c)* anterior.

a) *Grupo posterior* — é constituído habitualmente por um único gânglio que se encontra por fora da desembocadura da veia safena externa, e foi designado por CUNÉO e POIRIER como gânglio safeno externo.

b) *Grupo médio* — é formado por dois a quatro gânglios que se situam no plano dos vasos poplíteos, por dentro ou por fora destes vasos. LEAF, segundo TESTUT, divide-os em inter-condilianos e supra-condilianos.

c) *Grupo anterior* — consta em regra de um único gânglio que se situa sobre o plano articular fibroso posterior, à frente dos vasos poplíteos, correspondendo ao gânglio designado por LEAF como inter-condiliano e, por FROHSE, segundo ROUVIÈRE, como gânglio articular.

3) *Gânglios inguinais* — dividem-se, habitualmente, em superficiais e profundos.

a) *Gânglios inguinais superficiais* — supra-aponevróticos, em número de 12 a 20, encontram-se situados na área do triângulo de Scarpa, entre a pele e a «fascia cribiformis». Duas linhas perpendiculares passando pela crossa da safena interna, permitem dividi-los em quatro grupos: dois superiores, (súpero-interno e súpero-externo) e dois inferiores (ínfero-interno e ínfero-

(1) Que dividimos, sob o ponto de vista linfográfico, da bacia e ilíacos.

-externo). O volume destes gânglios varia entre o de uma ervilha e o de uma pequena amêndoa, possuindo forma elíptica, os mais superiores e inferiores e dispondo-se o seu eixo maior, respectivamente, paralelo à arcada crural e ao eixo longitudinal do membro. Os intermédios têm forma esferoidal.

b) *Gânglios inguinais profundos* — em número de dois ou três, são inconstantes e situam-se debaixo da «fascia cribiformis», ao longo do bordo interno da veia femural. O inferior situa-se debaixo da desembocadura da veia safena; o mais elevado, que ocupa a porção mais interna do anel crural, é conhecido por gânglio de Cloquet e corresponde ao gânglio retro--crural interno dos gânglios ilíacos externos.

4) *Gânglios ílio-pélvicos* — dispõem-se ao lado dos grossos vasos da bacia, o que levou CUNÉO e MARCILLE a considerar três grupos principais: *a)* gânglios ilíacos externos; *b)* gânglios ilíacos internos ou hipogástricos; *c)* gânglios ilíacos primitivos.

a) *Gânglios ilíacos externos* — segundo ROUVIÈRE são em número de oito a dez e dispõem-se uns por fora da artéria ilíaca externa (cadeia ganglionar externa), outros à frente da veia ilíaca (cadeia ganglionar média) e os últimos, por debaixo da veia ilíaca externa, entre este vaso e o nervo obturador (cadeia ganglionar interna). Em cada uma destas cadeias nem sempre se distingue um gânglio inferior, um médio e um superior. Os gânglios mais inferiores da cadeia externa e interna são conhecidos por gânglios retro-crurais externo e interno, e ficam situados imediatamente atrás do anel crural.

Da cadeia interna faz parte um pequeno gânglio (gânglio obturador), que é inconstante e se situa sobre o orifício profundo do canal infra-púbico. ROUVIÈRE chama a atenção para a necessidade de não se confundir este gânglio com o gânglio médio da cadeia interna, que é constante e volumoso, e que certos autores designam por gânglio obturador.

b) *Gânglios ilíacos internos ou hipogástricos* — encontram-se na próximidade da origem dos diferentes ramos da artéria hipogástrica e nos ângulos formados pela sua separação. São em número de quatro a oito, e a sua disposição é inconstante. A cadeia posterior deste grupo dispõe-se ao longo do trajecto da artéria sagrada lateral, até aos 2.º ou 3.º buracos sagrados, constituindo os gânglios sacro-laterais, que são em número de dois a três.

c) *Gânglios ilíacos primitivos* — são em número de cinco a nove e agrupam-se à volta da artéria ilíaca comum, formando três cadeias: — uma externa, outra média, retrovascular, e finalmente, uma interna. As cadeias internas direita e esquerda constituem, agrupadas, os gânglios do promontório.

5) *Gânglios lombo-aórticos ou abdómino-aórticos* — São em número de vinte a trinta, dispõem-se à volta da aorta e formam

quatro cadeias: duas látero-aórticas ou justa-aórticas — direita e esquerda — uma pré-aórtica e a última retro-aórtica.

II) **Os vasos linfáticos** dos membros inferiores dividem-se em aferentes e eferentes de determinados grupos ganglionares, segundo o sentido da corrente linfática é centrípeto ou centrífugo em relação a esses gânglios. Teremos, portanto, de considerar os vasos linfáticos correspondentes aos grupos ganglionares que acabamos de referir.

1) *Os linfáticos aferentes tibiais e peroniais* seguem o trajecto dos vasos sanguíneos do mesmo nome e terminam directamente nos gânglios poplíteos ou então em gânglios tibiais e peroniais intercalados no seu trajecto, gânglios que, como referimos, são inconstantes. Os *linfáticos eferentes* terminam nos gânglios poplíteos.

2) *Os linfáticos aferentes dos gânglios poplíteos podem ser superficiais e profundos:*

a) *Linfáticos superficiais*, que são os safenos externos, drenam, segundo ROUVIÈRE, a parte postero-externa do pé, articulação tíbio-társica, calcanhar e face posterior da perna, terminando no gânglio safeno externo.

b) *Os linfáticos profundos* são satélites dos vasos sanguíneos profundos, tibiais anteriores e posteriores e bem assim dos peroniais. Passam ou não por gânglios intercalados no seu trajecto. Drenam as estruturas infra-aponevróticas do pé e da perna e terminam no grupo médio ou supra-condiliano.

Os vasos linfáticos da articulação do joelho terminam no gânglio articular.

Os linfáticos eferentes poplíteos seguem em todo o seu trajecto a veia femural e terminam nos gânglios inguinais profundos e nos ilíacos externos.

3) *Os vasos linfáticos dos gânglios inguinais* serão referidos em função do grupo ganglionar a que pertencem.

A) *Os linfáticos aferentes dos gânglios inguinais superficiais* vão desaguar a diversos territórios ganglionares que passamos a referir.

a) *Os linfáticos aferentes dos gânglios inguinais inferiores* são constituídos pelos linfáticos superficiais do membro, exceptuando os safenos externos. Como todos os linfáticos, iniciam-se por capilares cegos de calibre superior ao dos capilares sanguíneos, tendo como ponto de partida o plexo linfático sub-dérmico.

O plexo linfático plantar drena para o dorso do pé, onde os vasos colectores dos dedos do pé se reunem em dois grupos: o grupo interno — linfáticos

safenos internos — é o maior e sobe para a perna, passando uns troncos à frente e outros atrás do maléolo interno, seguindo, até à região inguinal, sensìvelmente o trajecto da veia safena interna. Comunicam com os linfáticos profundos e recebem colaterais da face anterior e interna da perna e da totalidade da coxa. O grupo externo, que é menor, é constituído por dois tipos de troncos: uns cruzam a face anterior da perna, para terminar nos safenos internos — troncos ântero-externos da perna; outros — troncos colectores posteriores — seguem a veia safena externa, desde a sua origem até aos gânglios poplíteos.

b) *Os linfáticos aferentes do grupo súpero-interno* provêm dos orgãos genitais externos, períneo superficial, ânus, parte interna da nádega e parte anterior da porção infra-umbilical do abdómen.

c) *Os linfáticos superficiais* da parte externa da nádega e os da parte lateral e posterior da porção infra-umbical do abdómen desaguam nos gânglios inguinais súpero-externos.

Os linfáticos eferentes dos gânglios inguinais superficiais dirigem-se todos para os gânglios ilíacos externos; uns fazem-no directamente, quer passem por dentro, quer por fora dos vasos femurais; outros, indirectamente, já que transitam pelos gânglios inguinais profundos.

B) *Os linfáticos aferentes dos gânglios inguinais profundos* são constituídos pelos linfáticos femurais que acompanham a veia femural em todo o seu trajecto, por alguns dos eferentes dos gânglios inguinais superficiais e por parte dos do pénis e escroto.

Os linfáticos eferentes dirigem-se, através do canal femural, aos gânglios ilíacos externos.

4) *Vasos linfáticos dos gânglios ílio-pélvicos*

a) *Os linfáticos aferentes dos gânglios ilíacos externos* são constituídos, segundo ROUVIÈRE, pelos eferentes dos gânglios inguinais, por parte dos linfáticos do útero, pelos da bexiga, próstata, uretra posterior, glande, parede abdominal (satélites dos vasos epigástricos e circunflexos ilíacos profundos) e coxa (satélites dos vasos obturadores); recebem ainda alguns linfáticos anteriores da coxa e, por vezes, também um vaso eferente do testículo ou do ovário.

b) *Os linfáticos aferentes dos gânglios ilíacos internos ou hipogástricos* são formados pelos vasos linfáticos da nádega e da região posterior da coxa, (satélites dos vasos nadegueiros e isquiáticos) bem como das vísceras pélvicas.

c) *Os linfáticos aferentes dos gânglios ilíacos primitivos* são constituídos pelos troncos eferentes dos gânglios ilíacos externos e internos, e alguns linfáticos da uretra prostática, próstata, útero e vagina.

Os vasos eferentes destes gânglios que, em última análise, representam o somatório de toda a circulação linfática dos membros inferiores e bacia, lançam-se nos gânglios inferiores da cadeia lombo-aórtica.

5) *Vasos linfáticos dos gânglios lombo-aórticos ou abdómino-aórticos.*

a) *Os vasos aferentes látero-aórticos* são constituídos pelos linfáticos que drenam as áreas irrigadas pelos ramos laterais e posteriores da aorta, bem como os terminais deste mesmo vaso. Assim, aqui vão terminar os eferentes ilíacos primitivos, os vasos dos rins, ureter abdominal, da parede abdominal posterior, testículos, ovários, trompas uterinas e parte superior do útero.

Os eferentes unem-se para constituir os troncos lombares direito e esquerdo que vão terminar na cisterna de Pecquet, passando alguns para o grupo pré-aórtico ou retro-aórtico.

b) *Os vasos aferentes dos gânglios pré-aórticos* transportam a linfa (GRAY) da parte infra-diafragmática do tracto gastro-intestinal, passando através dos gânglios intermediários do pâncreas, do fígado e do baço.

Os linfáticos eferentes reunem-se para constituir o tronco intestinal, que termina na «cisterna Chili».

c) *Os vasos retro-aórticos* não têm área especial de drenagem (GRAY); podendo considerar-se associados, primàriamente, à drenagem da parede abdominal posterior, comportando-se como um escalão mais distante dos grupos látero-aórticos.

III — ESTRUTURA GANGLIONAR

A estrutura ganglionar resulta da conglomeração, mais ou menos complicada, do tecido linfóide disposto em massas arredondadas, constituíndo os folículos, ou em cordões ou trabéculas linfóides, a que se associam vasos sanguíneos e linfáticos e tecido de suporte.

Um gânglio apresenta-se macroscòpicamente com aspecto reniforme, correspondendo a chanfradura ou hilo ao polo vascular, por onde entram as arteríolas, saem as vénulas e os vasos linfáticos eferentes. Pela convexidade chegam os linfáticos aferentes.

Se fizermos um corte transversal de um gânglio (Fig. 10) dirigido da convexidade para o hilo, podemos distinguir, da periferia para o centro, as seguintes estruturas:

1 — A cápsula, constituída por fibras colagéneas, elásticas e de reticulina,

fibroblastos e células musculares, envolvendo o gânglio em todo o seu perímetro e emitindo prolongamentos para o seu interior.

2 — Imediatamente por baixo da cápsula, encontra-se o seio marginal onde vão desaguar os colectores linfáticos aferentes.

3 — Segue-se a zona cortical do gânglio, constituída pelos folículos linfáticos que apresentam no centro, uma zona mais clara, constituindo o centro germinativo.

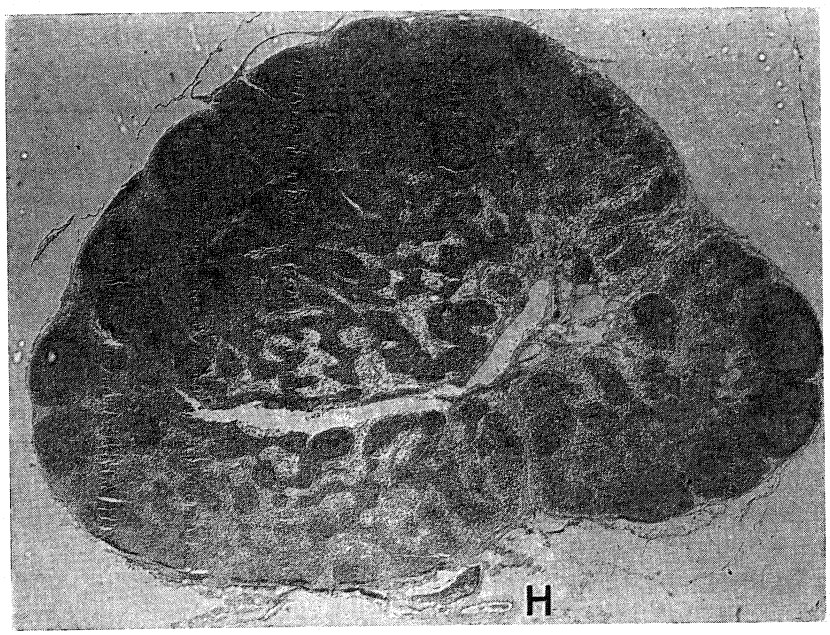

FIG. 10 — Corte de um gânglio linfático.
H — Hilo.

4 — No interior do gânglio encontra-se, imediatamente por baixo da zona cortical, a substância medular, cujos elementos mais importantes são as trabéculas medulares, também designadas por cordões linfóides.

5 — Entre os folículos da zona cortical, assinalam-se os seios intermediários que têm dimensões de cerca de 30 a 40 micra.

6 — Aos seios intermediários seguem-se, dispostos entre os cordões ou trabéculas medulares, os seios medulares, cujas dimensões são de 80 micra.

No hilo, os seios medulares constituem um plexo linfático donde partem um ou dois linfáticos eferentes. Na linfa dos seios hilares observam-se,

em geral, mais células do que na linfa dos outros seios, o que é favorável ao papel citoformador do gânglio linfático.

Os vasos arteriais penetram no gânglio pelo hilo e dividem-se pouco depois em três tipos de ramos: uns, extremamente curtos, destinados à região medular, transformam-se em capilares, outros, os corticais, dirigem-se directamente, sem ramificações prévias, para a zona cortical, e os terceiros para o tecido celular periganglionar. Cada folículo tem a sua arteríola, que se divide em inúmeros capilares, originando na periferia desse folículo, vénulas pós-capilares, dispostas superficialmente e, por consequência, próximas dos seios. Estas vénulas pós-capilares transformam-se em veias pròpriamente ditas na zona de transição entre a cortical e a medular, anastomosam-se fortemente entre si, formando um autêntico plexo venoso junto ao hilo, donde partem as veias ganglionares.

Segundo DABELOW (1938-1939) existem anastomoses artério-venosas intra-ganglionares que se comportariam como dispositivos reguladores da circulação.

As paredes dos seios linfáticos encontram-se tapetadas com as células litorais que, desde RECKLINGHAUSEN (1871) e RANVIER (1875), foram consideradas como um endotélio. Porém, segundo POLICARD, o carácter descontínuo deste revestimento, a ausência verificada ao microscópio electrónico de toda a membrana basal e a identidade inframicroscópica destes elementos com as células reticulares, tornam discutível, sob o ponto de vista fisiológico, a correspondência desta assentada celular com um verdadeiro endotélio. Esta camada pseudo-endotelial deve ser distinguida, igualmente, dos endotélios dos vasos linfáticos pela sua capacidade extraordinária de fagocitose.

As células reticulares e os linfócitos constituem os elementos celulares mais importantes da polpa linfóide. Estes elementos não se encontram aderentes uns aos outros nem mesmo encostados entre si.

As células reticulares têm formas irregulares, não porque sejam comprimidas pelas estruturas celulares vizinhas, particularmente linfócitos, mas sim porque são possuidoras de pseudópodes citoplasmáticos.

Entre estas células, particularmente móveis, há espaços regulares que, com toda a probabilidade, variam constantemente no vivo. Nestes espaços encontra-se um líquido resultante da filtração do sangue ao nível dos capilares sanguíneos, líquido que se dirige para os seios e se mistura com a linfa pròpriamente dita.

Os capilares sanguíneos apresentam, por sua vez, uma camada endotelial, constituída por células altas, com núcleo pobre em cromatina e em citoplasma, e uma membrana basal fàcilmente evidenciável pelo azul de Mallory. As células endoteliais, com limites pouco nítidos e sem cintas obturantes, têm sido consideradas como constituindo um verdadeiro sincício.

Designa-se por vénulas pós-capilares um tipo particular de capilar que possui, em geral, duas assentadas de células endoteliais e uma membrana basal formada, segundo alguns autores, por uma rede de fibrilhas em que os feixes principais são paralelos ao eixo do vaso. O endotélio apresenta fissuras infra-microscópicas, que constituem comunicações directas entre os vasos sanguíneos e os espaços intercelulares da polpa linfóide.

SCHULTZ (1925) encontrou, por vezes, ao nível destes espaços intercelulares, células que seriam linfócitos, regulares ou alongados, de tipo pericito. A presença de linfócitos ao nível destas janelas das vénulas pós-capilares põe o problema fisiológico, extremamente importante, da passagem dos linfócitos do sangue para os espaços intercelulares e, daí, para os seios, isto é, a recirculação dos linfócitos, facto que foi confirmado ao microscópio electrónico por POLICARD, COLETTE e MARTIN, em 1962.

Empregando ainda o microscópio electrónico, POLICARD conseguiu ver, que o tecido linfóide constitui uma massa mole de células laxamente justapostas entre si, deslocando-se mais ou menos umas em relação às outras, e mantidas por delgadas fibrilhas de reticulina. Este facto permite compreender a extrema facilidade de tumefacção e desimbebição, apresentada pelos gânglios normais sob as influências mais diversas. Tais oscilações de volume estão relacionadas, em casos de edemas, com as variações das dimensões dos espaços celulares.

MOE (1963), por sua vez, descreve no gânglio linfático o retículo parenquimatoso e os seios, sendo aquele constituído por células reticulares que delimitam um componente extracelular ou «core» formado por substância fundamental e fibrilhas colagéneas, de dimensões compreendidas entre 0,05 e 2 μ (Fig. 11). O mesmo autor encontra ainda vesículas nas células que delimitam o componente extracelular, o que sugere a transferência de materiais entre as células e este espaço. Aqui e ali, observam-se fendas entre as células reticulares estabelecendo comunicações com o componente extracelular, as regiões parenquimatosas adjacentes e os espaços perivasculares. Os seios linfáticos estão delimitados por células retículo-endoteliais discretamente achatadas que, para este autor, mais não são que células reticulares desempenhando o papel de endotélio. Existe habitualmente um intervalo de cerca de 140 A° entre as células endoteliais adjacentes, e, ocasionalmente, fendas de 0,1 a 1 μ de largura por onde poderão passar as mais diversas substâncias e inclusivamente células. Do lado oposto ao do seio encontra-se o espaço peri-sinusoidal de 0,05 a 1,5 μ, contendo substância fundamental e fibrilhas colagéneas.

A membrana basal é inconstante, apresentando-se, em determinados sítios, no interior do espaço perisinusoidal e ao longo dos limites da célula retículo-endotelial, com o aspecto de material moderadamente denso.

A bainha perisinusoidal de células reticulares é fenestrada, ou seja, incompleta, permitindo comunicar o espaço perisinusoidal com o retículo parenquimatoso.

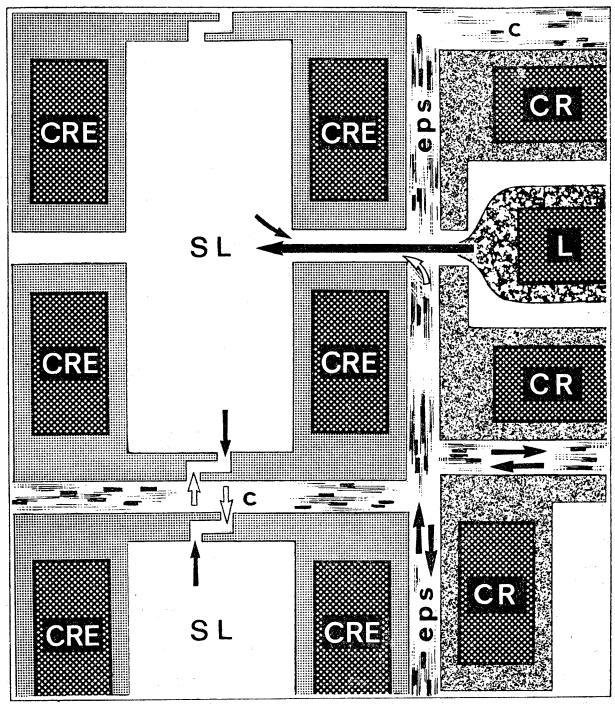

FIG. 11 — Gânglio segundo MOE:

CRE — Célula reticulo-endotelial
CR — Célula reticular.
L — Linfócito a penetrar no seio linfático.
SL — Seios linfáticos.
c — Componente extracelular ou «core».
eps — Espaços perisinusoidais.
setas — Possibilidades de circulação da linfa.

O facto mais importante, para o autor, é a existência de uma estrutura única, comunicante, designada por interstício reticular, que seria constituída pelos espaços perisinusoidais, componente extracelular e espaço perivascular. O conteúdo destas três áreas apresenta-se idêntico e encontra-se em continuidade. O interstício reticular pode ser considerado não só como uma

estrutura de suporte, mas também como uma via de distribuição de muitas substâncias.

Ao microscópio electrónico, os capilares sanguíneos ganglionares apresentam-se (POLICARD, COLETTE e MARTIN, 1962), com dimensões de 3 a 5 μ de diâmetro e têm o endotélio repousando sobre uma basal.

As células endoteliais dispõem-se em duas camadas, o citoplasma é claro e tem uma quantidade média de mitocôndrias e um retículo endoplasmático do tipo habitual. O núcleo pode apresentar-se regular, ou, ao contrário, extremamente plissado. A cromatina dispõe-se em massas homogéneas volumosas sob a forma de um fino precipitado. À volta dos capilares observam-se pericitos, alguns dos quais se encontram envolvidos por um desdobramento da membrana basal.

IV — FISIOLOGIA GANGLIONAR

Os gânglios linfáticos estão totalmente embebidos de linfa, tanto nos espaços intercelulares do tecido linfóide como nas cavidades linfáticas, ou seios, representando a circulação da linfa o elemento primordial da fisiologia destes órgãos. Esta circulação encontra-se, no gânglio, essencialmente comandada pelo impulso da linfa aferente e pela aspiração da linfa eferente.

O papel das fibras musculares lisas, aliás raras e inconstantes, presentes na cápsula, é insignificante, senão nulo.

As condições da circulação intraganglionar não estão totalmente esclarecidas. Na opinião de BRAU (1924), a linfa e o que ela encerra estagnam nos seios como a água num lago.

A circulação da linfa (Fig. 12) não é idêntica em todos os pontos de um gânglio. IHARCE, em 1959, mostrou com injecções de tinta da china, a existência, nalguns casos, de duas correntes principais de linfa, animadas de velocidades diferentes. Uma das correntes ia directamente dos seios marginais aos seios medulares; a outra, mais lenta, passava pelos seios corticais intermediários.

Da estrutura ganglionar observada ao microscópio electrónico, pode inferir-se a existência de uma terceira corrente, extremamente lenta, que dos seios corticais passa aos espaços perisinusoidais e destes ao componente extracelular, onde se mistura com o filtrado sanguíneo, dirigindo-se, depois, em sentido inverso, para os seios medulares.

Podemos admitir que a linfa aferente, ao atravessar o gânglio, capta substâncias. No entanto, DRINKER, em 1939, verificou semelhança de teor

proteico entre as linfas ganglionares aferentes e eferentes, o que parecia indicar a ausência de concentração da linfa. Na opinião de POLICARD, esta colheita de linfa introduz séria perturbação no funcionamento da circulação linfática, donde a justificação da obtenção de valores sobreponíveis. No entanto, a ausência de concentração pode justificar-se pela filtração, por parte dos capilares ganglionares sanguíneos que, diluindo a linfa intersticial

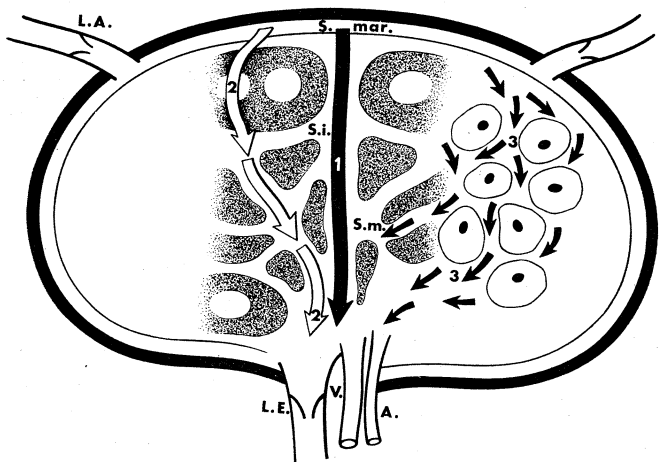

FIG. 12 — Circulação linfática intraganglionar.
1 — rápida, sem passar pelos seios intermediários.
2 — lenta, passando pelos seios intermediários.
3 — extremamente lenta, transitando pelos interstícios celulares.

L.A. — Linfático aferente. V. — Veia.
L.E. — Linfático eferente. S.mar. — Seio marginal.
A. — Artéria. S.i. — Seio intermediário.
S.m. — Seio medular.

e fornecendo-lhe determinados produtos provenientes do metabolismo activo das células da polpa linfóide, iriam influenciar grandemente a sua composição.

É para os seios e, posteriormente, para a linfa eferente que passam as células nascidas na polpa linfóide.

Pelo estudo das células contidas nos seios pode fazer-se uma ideia aproximada da actividade citogénica dos gânglios.

A existência de fibras musculares lisas na cápsula e nas trabéculas ganglionares não oferece dúvidas, pois que foi observada por HIS, em 1862, e confirmada por HELLMAN em 1942/43. No entanto, o problema mais

importante é saber se estes músculos desempenham algum papel na contracção do gânglio e na expulsão da sua linfa.

YOFFEY e COURTICE fizeram a perfusão dum gânglio poplíteo com soro fisiológico a que juntaram adrenalina, sem conseguirem observar contracção. FLOREY, em 1927, e MARTIN, em 1932, utilizando gânglios mesentéricos, de cães e gatos, suspensos em soro fisiológico a que juntaram adrenalina, foram mais felizes e puderam registar essa contracção. Estes autores excluiram a possibilidade de se tratar de contracção dos vasos sanguíneos ao executarem experiências idênticas em pâncreas e outros órgãos. A contracção linfática não parece, no entanto, indispensável para a expulsão da linfa e dos linfócitos (FLOREY). O problema da contracção ganglionar não se encontra, ainda, totalmente esclarecido.

Se as fibras conjuntivas, fibroblastos, fibras elásticas e células musculares da cápsula e das trabéculas, não interferem na contracção, desempenham, no entanto, um papel extraordinàriamente activo no «controle» das variações do tamanho ganglionar. Assim, poderemos admitir que, perante o aumento da tensão intraganglionar, o gânglio se distende e a tensão elástica conferida por estas estruturas tem tendência a trazer o gânglio às dimensões anteriores. Portanto, se não existem verdadeiras contracções ganglionares há, pelo menos, variações de volume do gânglio, em função das variações da pressão intraganglionar.

Capítulo II

I — LINFOGRAFIA HUMANA E CORRESPONDÊNCIA ANÁTOMO-RADIOLÓGICA

1 — INDICAÇÕES

Desde 1954 que a linfografia tem conhecido um interesse sempre crescente, estabelecendo-se as indicações, pormenorizando-se as técnicas, salientando-se a correspondência anátomo-radiológica e valorizando-se as alterações linfo-ganglionares presentes em diversas situações patológicas.

Passamos a abordar cada um destes temas e começaremos pelas indicações, hoje admitidas para a linfografia.

1.º — Nos derrames intersticiais (edemas) ou cavitários (quilotórax, asciste quilosa), pela necessidade de avaliar a responsabilidade linfática no seu aparecimento ou na sua manutenção, responsabilidade deduzida pelo aspecto radiográfico dos colectores e gânglios.

2.º — Nas neoplasias, hemopatias ou inflamações, como meio grosseiro de estabelecer o diagnóstico e a extensão da doença que envolve o sistema linfático, o que é de primordial importância para o estabelecimento da táctica terapêutica.

3.º — Na terapêutica médica com a utilização, por via intralinfática, de substâncias radioactivas (lipiodol I^{131}, agregados de albumina I^{131}, Au^{198}, etc.), citostáticos, antibióticos, etc., e a escolha mais segura dos campos para o tratamento pelas radiações.

4.º — Na terapêutica cirúrgica, contribuindo para estabelecer, no pré-operatório, a táctica a seguir; no acto cirúrgico, com os RX ou com microdetector, auxiliando a localizar os gânglios e deste modo facilitando uma completa extirpação.

5.º — Como meio visual de demonstração do efeito de vários agentes terapêuticos.

2 — TÉCNICA

A técnica para qualquer das linfografias intracanaliculares, no respeitante aos vasos safenos internos, tibiais posteriores e safenos externos, é semelhante, quer se utilize uma substância hidrossolúvel quer lipossolúvel, diferindo apenas no local de injecção do corante e do cateterismo. Podemos esquematizar estas técnicas tomando como paradigma a utilizada para o estudo dos vasos linfáticos safenos internos.

A) — *Linfografia dos vasos linfáticos safenos internos*

1.º — Injecção subcutânea (Fig. 13) no 1.º espaço interdigital do pé de 0,5 cc de Patent Blue Violet (P.B.V.) ou mesmo de azul metilene diluído, ou não, num centímetro cúbico de novocaína. O paciente deve fazer movimentos de flexão-extensão do pé para facilitar a reabsorção do indicador e, consequentemente, tornar mais fácil a visualização dos linfáticos (1).

2.º — Anestesia com 10 cc de novocaína a 0,5 ou 1 %, sem adrenalina, no dorso do pé.

3.º — Incisão transversal, três a quatro dedos acima do local da injecção. Devemos caminhar com muita cautela para a profundidade pois que encontramos, sobretudo nos casos de edema, pequenos troncos linfáticos na própria derme, que são muitas vezes os únicos visualizados, e portanto, aqueles cujo cateterismo deverá ser tentado.

No mesmo plano das veias dorsais será onde, habitualmente, se encontrarão os troncos linfáticos, fortemente corados de azul. Para os tornar mais aparentes, manda-se a um ajudante comprimir semi-circularmente a interlinha anterior da articulação tíbio-társica e ao doente fazer movimentos de flexão-extensão do pé. Utilizamos quase sempre uma incisão complementar, longitudinal, assente sobre o próprio trajecto linfático. Esta incisão facilita acentuadamente o tempo subsequente.

4.º — Isolamento e desnudamento do linfático (Fig. 14) — com uma pinça de dissecção sem garras e com um pequeno dissector procedemos à separação do linfático dos planos circundantes e da bainha perilinfática, o que permite uma maior distensão e, portanto, um cateterismo mais fácil, se bem que tenha o pequeno inconveniente de diminuir a resistência do vaso.

---

(1) MADDISON, em 1967, apresenta uma técnica de canulação linfática sem utilizar corantes, que consiste na identificação do linfático pela sua cor esbranquiçada e pela falta de consistência.

5.º — Cateterismo (Fig. 15) — exposto o linfático numa extensão de cerca de 1 cm, massaja-se centrìfugamente para se obter a sua máxima turgescência. Mantendo-se a compressão dorsal, passa-se o dissector por debaixo do linfático e faz-se a introdução da agulha no seu lúmen, começando a punção sobre a estrutura rígida do dissector. Injecta-se soro fisiológico com extremo cuidado e em muito pequena quantidade. Se o cateterismo é perfeito vê-se desaparecer a cor azul do linfático ao mesmo tempo que este se distende discretamente e se torna branco. Se o linfático está mal cateterizado, o que sucede quando a agulha fica introduzida na bainha, torna-se muito aumentado de volume, fica como que edemaciado e o soro (cuja injecção é, agora, mais difícil), derrama-se para os tecidos circundantes, acontecendo outro tanto quando a agulha, ultrapassando a parede do linfático, sai para as estruturas vizinhas.

Certificados de que o linfático se encontra bem cateterizado e o soro flui com facilidade, procede-se à «clampagem» com um clampe tipo «bull-dogue» (Fig. 16). Quando se não tenha um clampe deste tipo, pode fixar-se a agulha ao linfático com um nó de seda ou cat-gut 000, técnica inicialmente seguida por nós.

6.º — Fixação da conexão da agulha com adesivo à pele do dorso do pé, de modo a que não se provoquem angulações do vaso, o que poderia levar à sua perfuração com inutilização do cateterismo.

7.º — Injecção de 10 a 12 cc de lipiodol ultra-fluido com máquina «The Holter» ou «Braun» ou por intermédio de sistema improvisado.

8.º — Radiografias — a primeira deve ser realizada após ter-se injectado 1 a 2 c.c. de lipiodol; pessoalmente, porém, raramente seguimos esta técnica, porque o doente tinha de ser transportado a grande distância numa cadeira para os serviços de Radiologia, e necessitávamos de proceder a estudos complementares com radioisótopos. Assim, realizámos as radiografias sòmente depois de injectar a totalidade do produto.

Devem obter-se estereorradiografias ou, pelo menos, filmes em posições de frente e de perfil desde o pé até à desembocadura do canal torácico. As radiografias deste vaso só devem efectuar-se depois de termos revelado as anteriores, pois pode dar-se a circunstância de ainda não estar contrastado ou haver necessidade de injectar maior quantidade de produto.

B) — *Linfografia dos linfáticos tibiais posteriores e safenos externos*

Para a linfografia dos tibiais posteriores e safenos externos procede-se à injecção do P.B.V. sobre o calcâneo, cerca de dois cm. abaixo do vértice

FIG. 13 — Injecção subcutânea de PBV no 1.º espaço interdigital do pé.

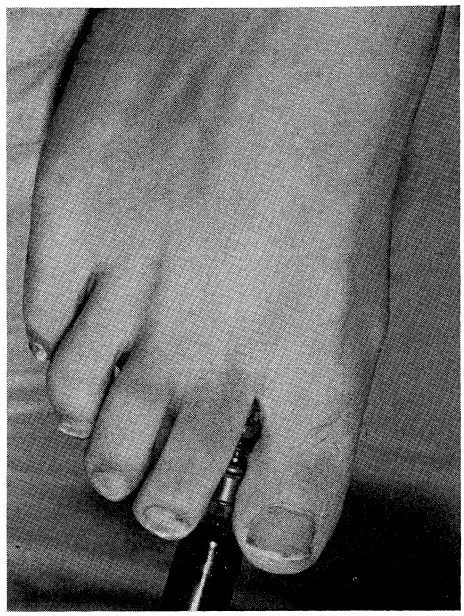

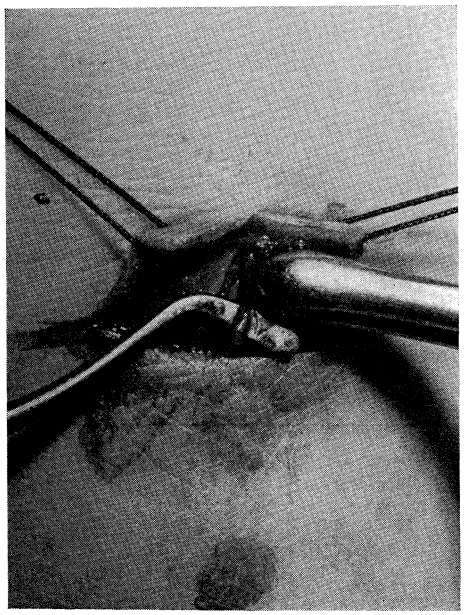

FIG. 14 — Isolamento e desnudamento do linfático.

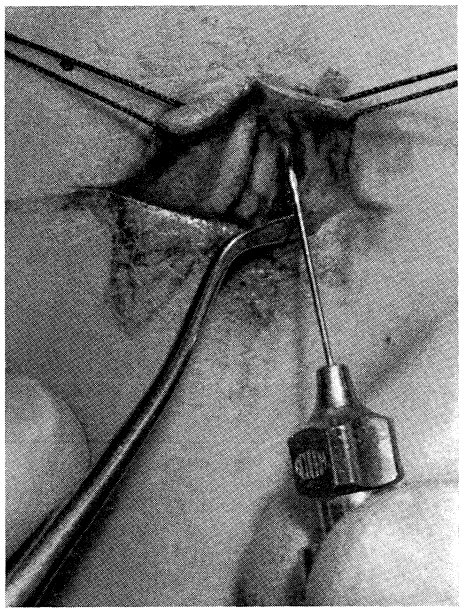

FIG. 15 — Cateterismo do vaso linfático.

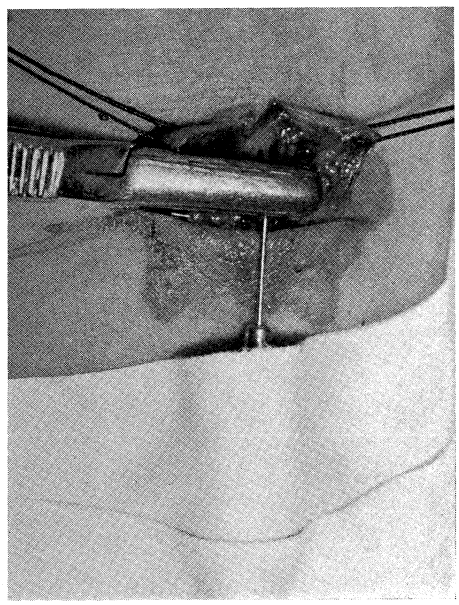

FIG. 16 — Fixação da agulha ao linfático com clampe «bull-dog» e à pele com adesivo.

dos maléolos, injectando-se o produto desde o contacto ósseo até à saida da agulha pela pele. As incisões são retro-maleolares, longitudinais, com cerca de 2 a 3 cm. de comprimento. Enquanto que para os safenos externos encontramos habitualmente um linfático no tecido celular, para os tibiais posteriores, profundos, torna-se necessário abrir a aponevrose da perna e expor o rolo vásculo-nervoso, junto do qual se encontra, por via de regra, um único tronco linfático.

3 — LINFOGRAFIA NORMAL E CORRESPONDÊNCIA ANÁTOMO-RADIOLÓGICA

Seguimos na descrição anátomo-radiológica, o critério adoptado na revisão anatómica, considerando separadamente os gânglios e os vasos linfáticos.

O conhecimento da correspondência anátomo-radiológica é fundamental para interpretar os dados colhidos pela linfografia, uma vez que é a partir dos exames radiográficos que essa interpretação se estabelece. Só assim poderá conhecer-se o território linfático responsável pelas alterações encontradas e procurar os órgãos comprometidos.

A — GÂNGLIOS

Há, duma maneira geral, concordância entre a descrição anatómica já efectuada e a imagem radiológica. Para evidenciar melhor esta concordância, executámos algumas *aortografias* ou *femurografias* em doentes a que prèviamente tinha sido feita uma linfografia. As imagens que vamos apresentar para apreciar a sobreposição dos dados anatómicos e radiológicos correspondem a casos por nós estudados.

1) *Os gânglios tibiais, peroniais e poplíteos*

Encontram-se na Fig. 17, na qual se pode avaliar a perfeita correspondência anátomo-radiológica. Nesta Figura são perfeitamente visíveis cinco gânglios tibiais, o do grupo poplíteo posterior (gânglio safeno externo) e ainda os três do grupo poplíteo médio. Não se evidencia, porém, o grupo poplíteo anterior, constituído pelo gânglio justa-articular, nem os gânglios peroniais.

2) *Gânglios inguinais*

Mantem-se a correspondência entre a imagem anatómica e radiológica, mas os dois planos fictícios de que nos servimos para dividir estes gânglios em quatro grupos (planos perpendiculares passando pela crossa da safena interna), não podem ser utilizados em radiologia, dado que não sabemos exactamente a localização da crossa, muito variável em relação às estruturas moles, segundo a adiposidade do indivíduo. Essa localização seria apenas possível se fizéssemos uma flebografia, a qual, no entanto, não reputamos necessária, pois além de dispendiosa e incómoda, tem diminuto interesse na ajuda da interpretação da adenografia, uma vez que a drenagem linfática dos membros inferiores nem sempre concorda com a respectiva divisão anatómica.

Com o objectivo de estabelecermos as relações anátomo-radiológicas, aproveitámos alguns doentes com varizes essenciais da safena interna, a operar de safenectomia «Stripping» para, com a crossa exposta, o condutor dentro da safena e duas referências metálicas perpendiculares à crossa, radiografarmos os doentes, a fim de melhor podermos apreciar a respectiva correspondência. Verificámos desde logo que não era indiferente a posição do membro e da bacia, pois que uma ligeira inclinação lateral alterava substancialmente as projecções dos pontos de referência. Os planos definidos com tanta facilidade pelos anatomistas, apesar da sinuosidade da safena, são, para o cirurgião, muito mais difíceis de estabelecer.

Parece, contudo, podermos considerar como relativamente fixas certas referências radiológicas desde que o doente se mantenha em decúbito dorsal com os membros estendidos e em adução. Assim, encontramos o pequeno trocânter, do lado externo, e o bordo inferior do buraco obturado, internamente. Uma linha unindo estas duas referências permite separar os gânglios superiores dos inferiores. Para distinguirmos os gânglios internos dos externos, passa-se uma vertical àquela linha, rasando o bordo externo do ísquion. Deste modo conseguimos individualizar, radiològicamente, os quatro grupos ganglionares inguinais anatòmicamente descritos.

Nas Figs. 18 e 19 procuramos demonstrar o que acabamos de referir. A Fig. 18 mostra o condutor introduzido na safena interna e a perfeita correspondência entre o trajecto seguido por esta veia e os troncos linfáticos do mesmo nome.

Na Fig. 19 notamos, além do condutor dentro da safena, da femural e da ilíaca, uma outra referência metálica perpendicular à anterior, rasando o bordo superior da crossa da safena.

Pode notar-se que os planos assim definidos estão ligeiramente elevados em relação às referências ósseas atrás mencionadas. Nesta imagem os

FIG. 17 — Gânglios tibiais e poplíteos: *a* — Gânglios tibiais. *b* — Grupo poplíteo posterior (gânglio safeno externo). *c* — Grupo poplíteo médio.

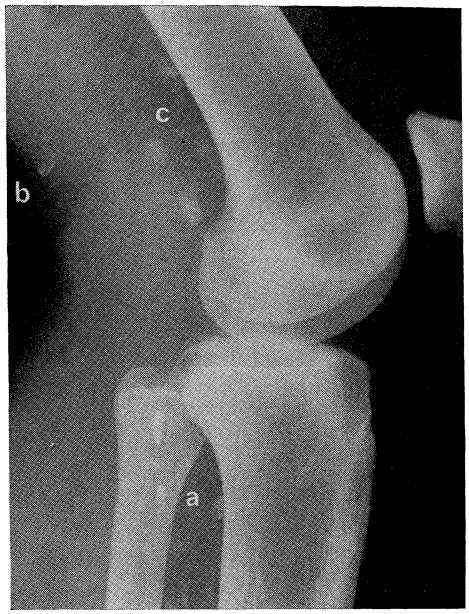

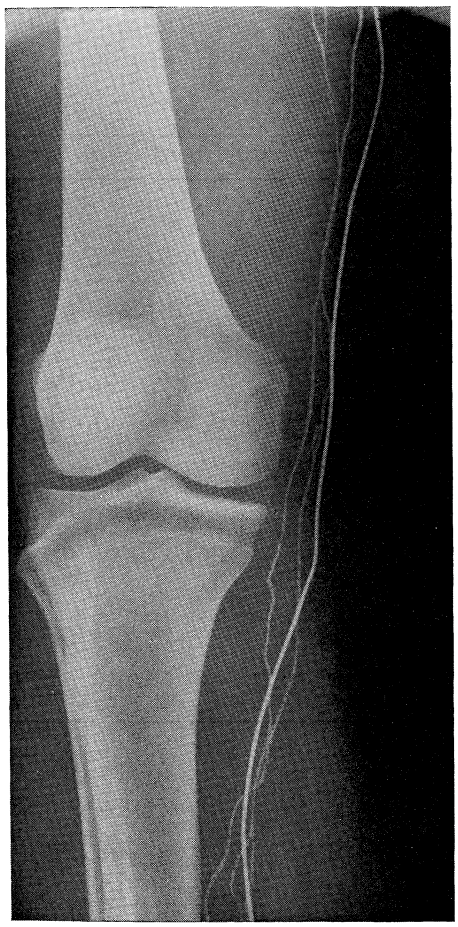

FIG. 18 — Correspondência entre a veia safena interna (referenciada pelo condutor metálico) e os linfáticos safenos internos.

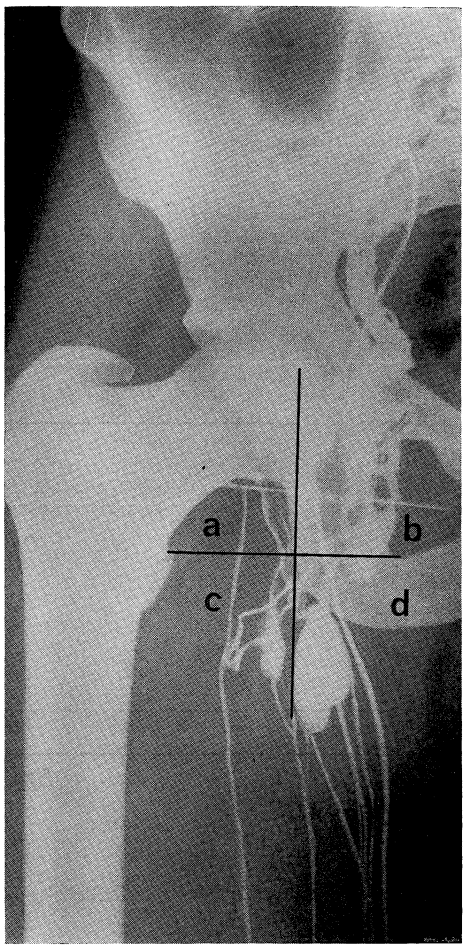

FIG. 19 — Estruturas metálicas perpendiculares referenciando: uma as veias safena interna, femural e ilíaca e a outra o bordo superior da safena. + Referência teórica utilizada na classificação dos gânglios inguinais: *a* — súpero-externo. *b* — súpero-interno. *c* — ínfero-externo. *d* — ínfero-interno.

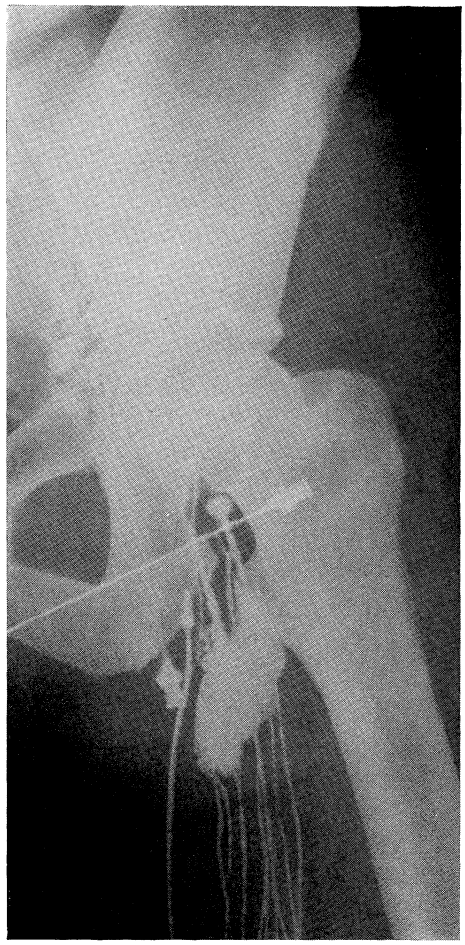

FIG. 20 — Referências metálicas mostrando o efeito da inclinação lateral da bacia sobre a projecção dos quadrantes. O condutor está introduzido dentro da veia safena interna e rasa o bordo inferior da croça; as agulhas pretendem representar os planos perpendiculares considerados pelos anatomistas na divisão dos grupos ganglionares inguinais.

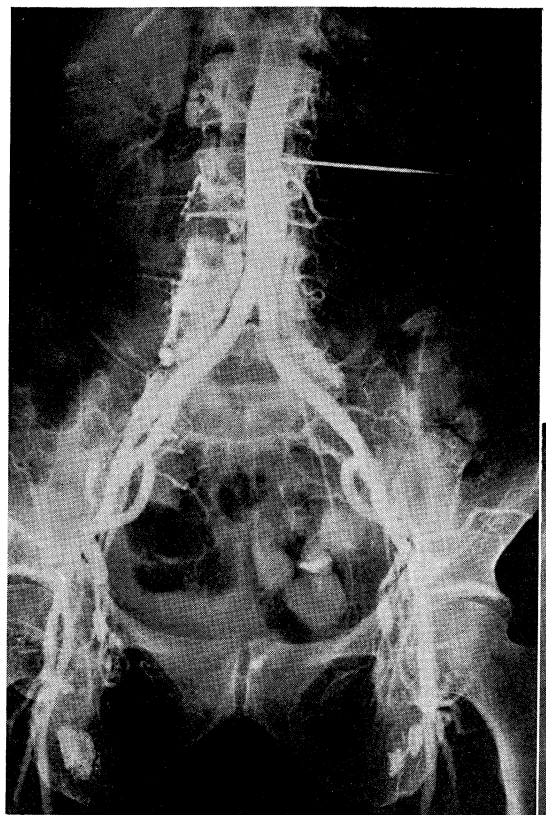

FIG. 21A — Correspondência entre os vasos arteriais e os gânglios ileo-pélvicos e abdómino-aórticos.

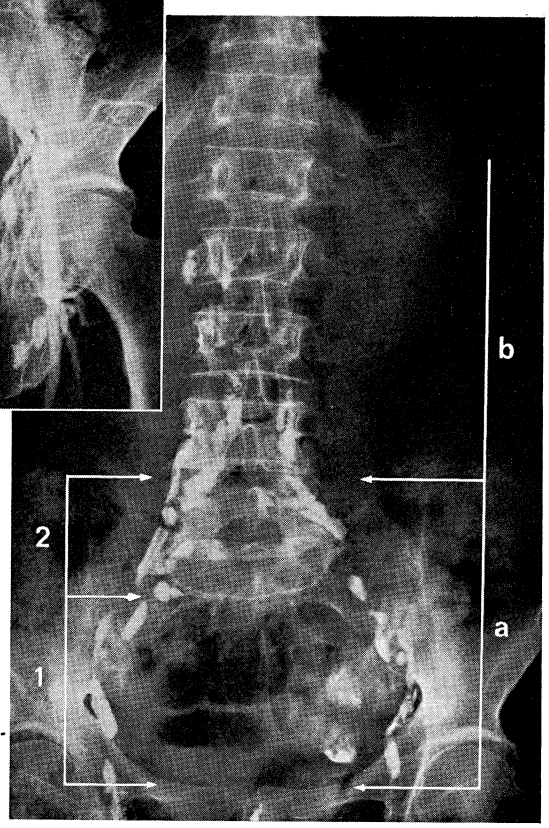

FIG. 21B — *a* — Gânglios ileo-pélvicos: 1 — da bacia; 2 — ilíacos primitivos. *b* — Lombo-aórticos.

grupos ganglionares inguinais são pouco salientes, mas uma observação cuidadosa permite, no entanto, distinguir os diversos grupos e as suas posições respectivas, segundo o critério apontado.

A Fig. 20 foi obtida depois de introduzirmos o condutor metálico até à porção inferior da crossa da safena e de colocarmos duas agulhas perpendiculares uma à outra; a primeira perfurando a parte média da crossa e a outra seguindo o trajecto teórico do mesmo vaso.

Verifica-se que uma ligeira inclinação lateral da bacia foi suficiente para projectar a agulha colocada verticalmente um pouco para dentro e que, apesar de todos os cuidados, os planos traçados pelas agulhas não foram os desejados. A agulha transversal ficou também projectada acima do pequeno trocânter, impedindo, assim, uma boa definição dos planos. Ficam-nos, portanto, como referências mais convenientes, o pequeno trocânter, e o bordo superior do buraco obturado, como já apontámos.

A divisão anatómica destes gânglios parece-nos menos importante quando consideramos a drenagem linfática dos membros inferiores, como podemos observar na Fig. 19, onde se notam gânglios que pertencem aos grupos superiores e que recebem vasos aferentes dos membros, tal como sucede com os gânglios dos grupos inferiores. Fisiològicamente só os gânglios dos grupos inferiores são bem definidos em relação ao membro, por serem gânglios «aferentes». Os gânglios dos grupos superiores tanto podem ser aferentes directos dos linfáticos dos membros inferiores, como indirectos, a partir dos gânglios inguinais dos grupos inferiores.

3) *Gânglios ílio-pélvicos*

Para estudar as relações entre o sistema linfático e os grossos vasos arteriais — aorta, ilíaca comum, hipogástrica — com o objectivo de estabelecer a correspondência entre a imagem radiológica e a descrição anatómica, HERMAN, BENNING, NELSON e MELLINS, fizeram iliografias por punção transfemural, 24 horas depois duma linfografia bilateral dos membros inferiores. Quando não conseguiam as arteriografias, consideravam os seguintes pontos de referência: bifurcação da aorta como correspondente à face inferior da quarta vértebra lombar; a bifurcação da artéria iliaca comum, ao promontório sagrado; a divisão entre as artérias ilíaca externa e a artéria femural definida pela linha que une a espinha ilíaca antero-superior à sínfise púbica.

Adoptando este critério encontraram, os autores acima referidos, tal como nós (Figs. 21 A e B), uma correlação íntima entre a descrição anatómica clássica, feita por CÚNÉO, MARCILLE e ROUVIÈRE e a imagem obtida radiològicamente.

4) *Gânglios lombo-aórticos ou abdómino-aórticos*

Há, igualmente, correspondência entre a descrição anatómica e a imagem radiológica, como se vê na figura anterior.

II — VASOS LINFÁTICOS

Para salientarmos a correspondência anátomo-radiológica, serão considerados separadamente os vasos superficiais e os profundos.

a) *Vasos superficiais*

A injecção num linfático do dorso do pé (metade interna) permite visualizar um ou dois troncos dos safenos internos até ao 1/3 médio da perna, onde se dividem. Ao nível do joelho encontram-se quatro a seis troncos e nas proximidades dos gânglios inguinais 8 a 16. Estes troncos que têm um trajecto rectilíneo ou muito discretamente sinuoso, mantêm sempre o mesmo calibre, e um aspecto moniliforme, devido aos estrangulamentos valvulares (Figs. 22, 23 e 24).

A injecção num linfático da metade externa do pé pode visualizar não só os seus colectores externos como também os antero-externos da perna que, a diversos níveis desta ou da coxa, se vão lançar nos safenos internos (Fig. 25).

A injecção inframaleolar externa permite visualizar os safenos externos — habitualmente um tronco único — que seguindo o trajecto da veia do mesmo nome, vão terminar no gânglio poplíteo safeno externo, como se vê na Fig. 26.

b) *Vasos profundos*

A injecção inframaleolar interna com exposição do rolo tibial posterior permite assinalar, igualmente, um único tronco tibial posterior que segue o trajecto dos vasos posteriores e vai terminar nos gânglios poplíteos (grupo médio); daí os colectores seguem os vasos femurais (Figs. 27 e 28), até aos gânglios inguinais profundos.

FIG. 22 — Linfáticos safenos internos normais.

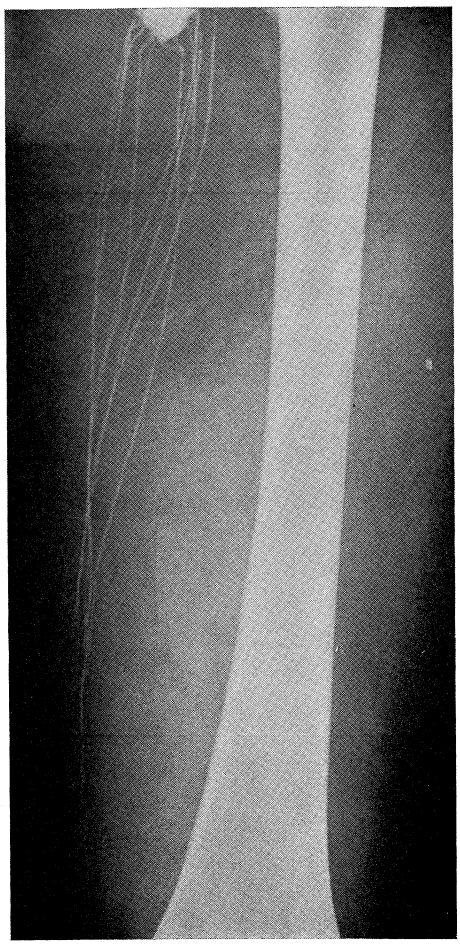

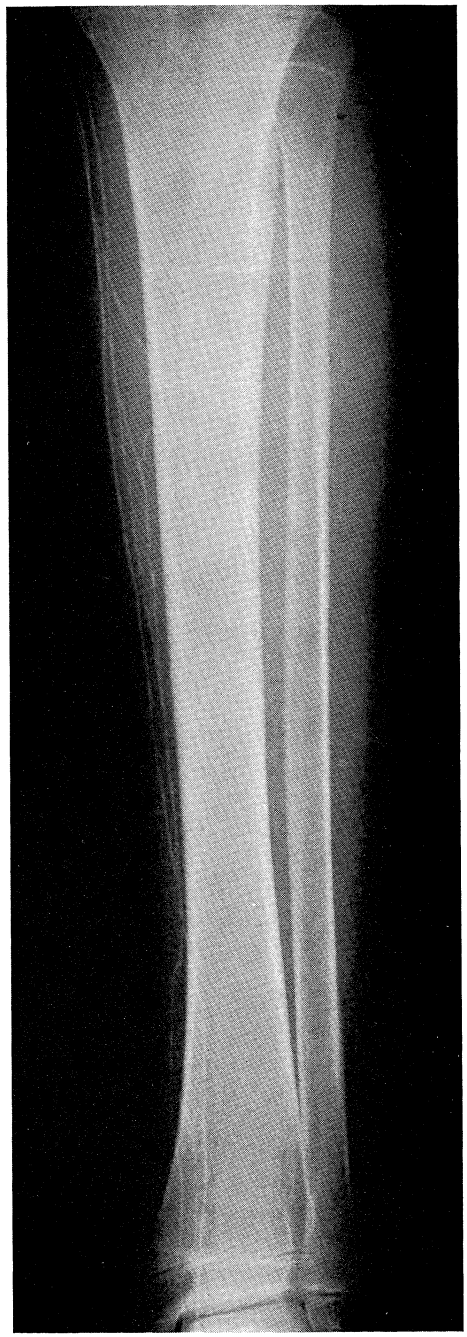

FIG. 23 — Aspecto normal dos linfáticos superficiais da coxa.

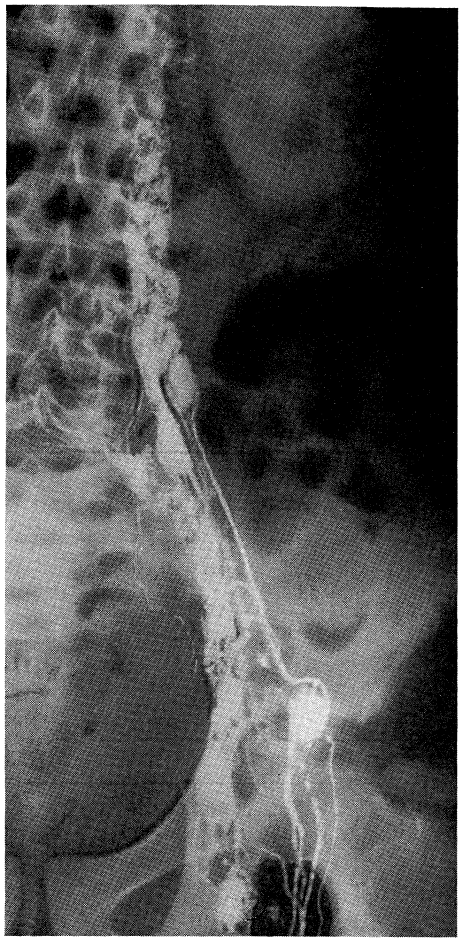

FIG. 24 — Gânglios linfáticos normais da região inguinal, da bacia e lombo-aórticos.

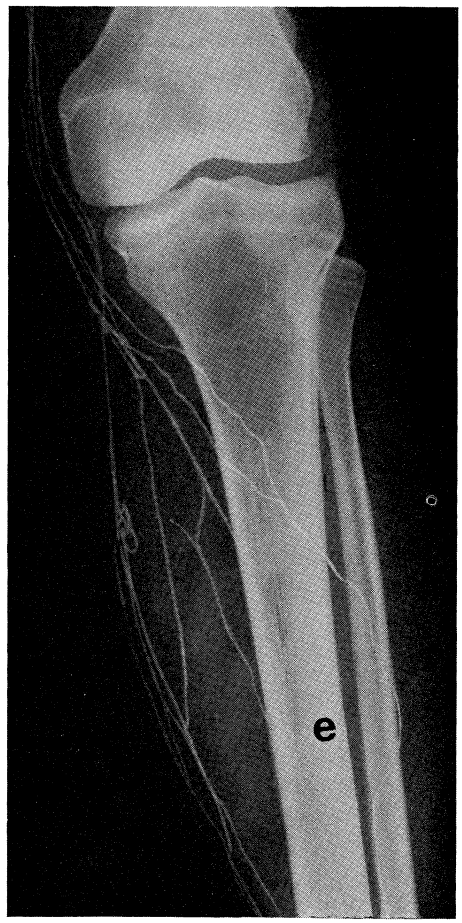

FIG. 25 — *e* — Linfáticos ântero-externos da perna.

FIG. 26 — *s* — Linfático safeno externo. *f* — Linfáticos femurais. *p* — Gânglios poplíteos.

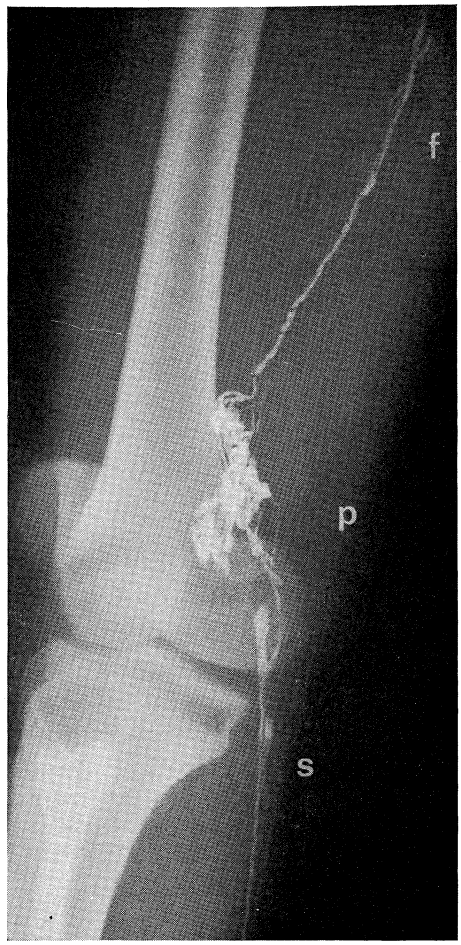

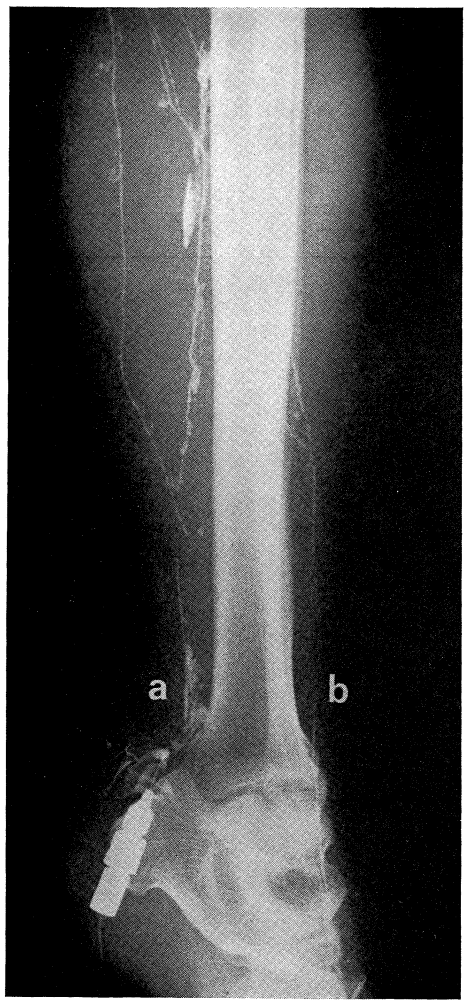

FIG. 27 — *a* — Linfático tibial posterior. *b* — Linfáticos safenos internos.

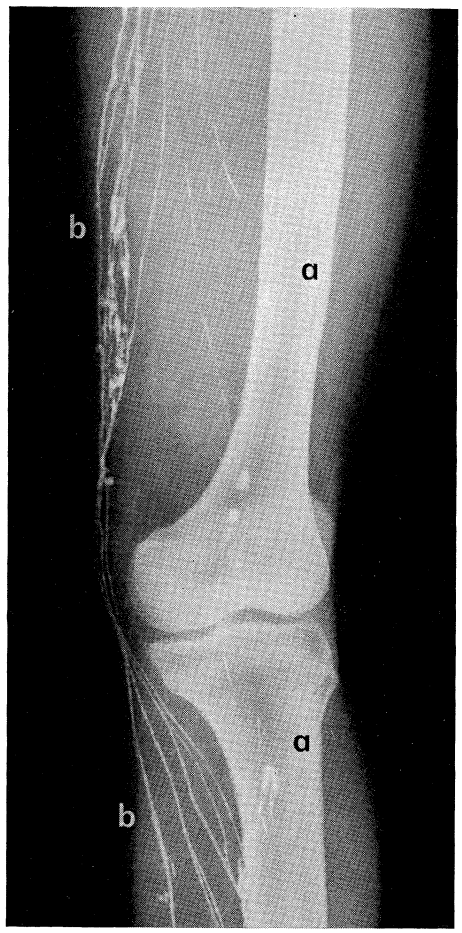

FIG. 28 — *a* — Linfáticos profundos da perna e da coxa. *b* — Linfáticos superficiais da perna (1/3 superior) e da coxa. Esboçam-se os gânglios tibial posterior e poplíteos.

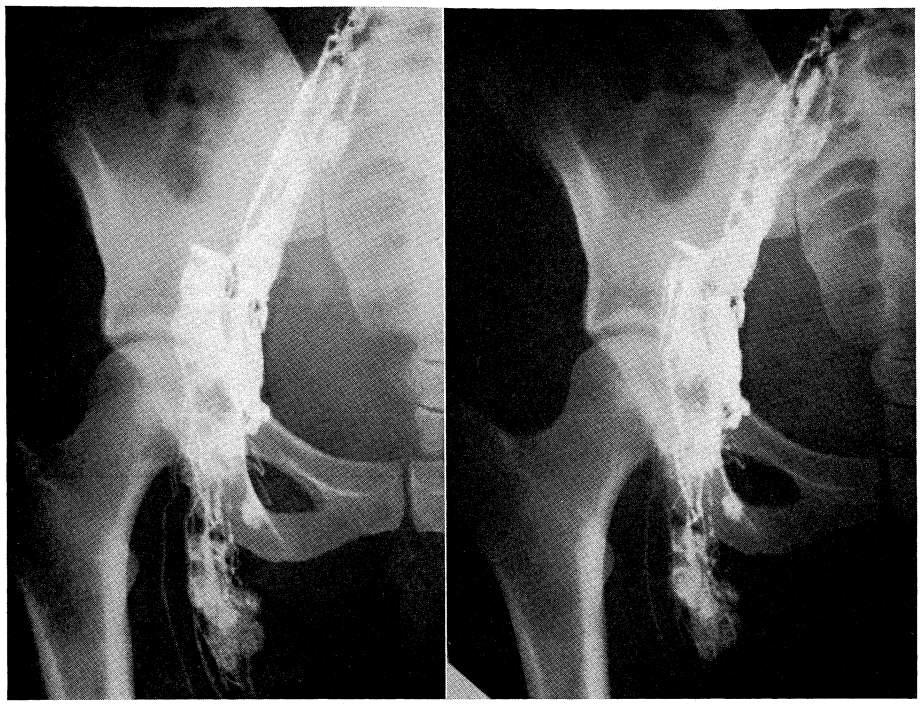

FIGS. 29A e B — Estereorradiografia da bacia.

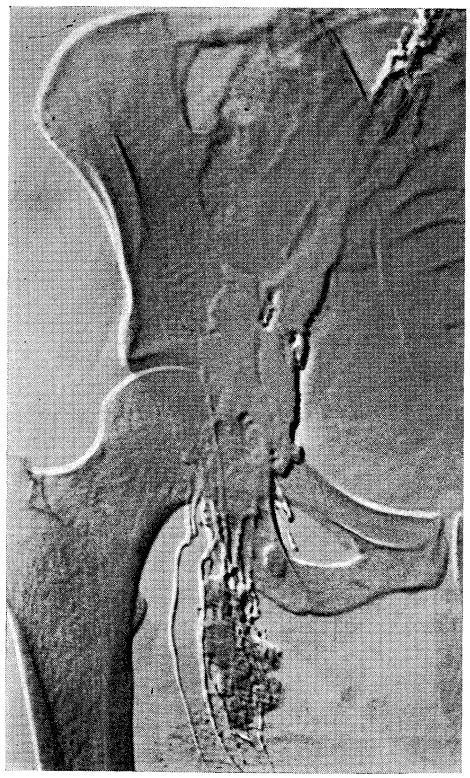

FIG. 29C — Radiografia da bacia em relevo.

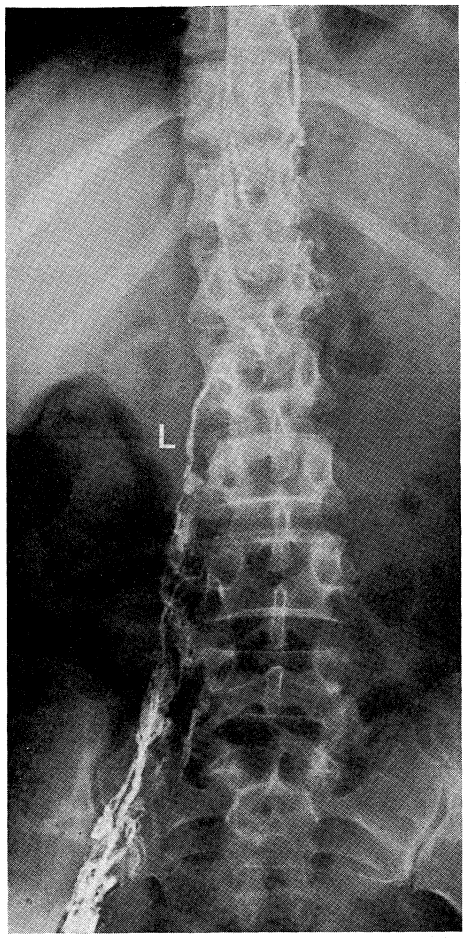

FIG. 30 — *L* — Tronco lombar.

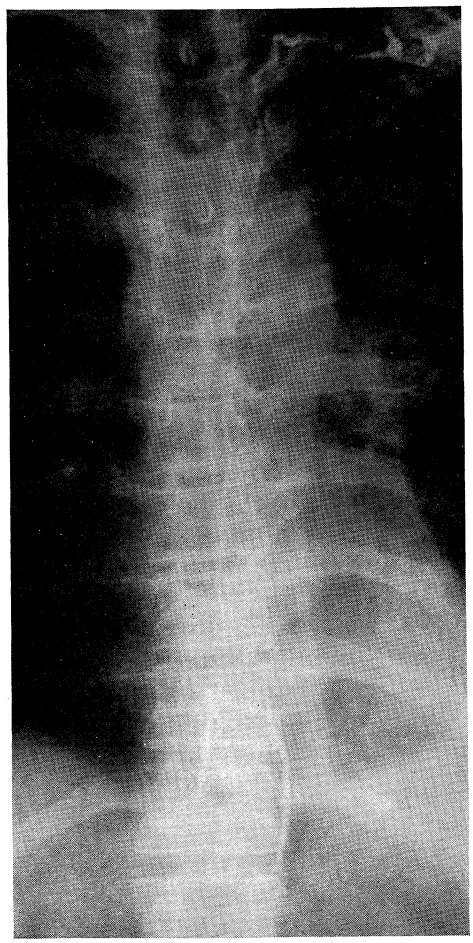

FIG. 31 — Canal torácico.

A estereorradiografia da bacia revela dois grandes sistemas colectores (Figs. 29 A, B e C): um, anterior, que tem o seu início sobre o púbis, e outro, posterior, justaposto ao sacro. Pode verificar-se que o sistema canalicular anterior corresponde aos vasos linfáticos ilíacos externos e é constituído por três planos assim distribuídos:

— Plano súpero-externo, pouco rico em linfáticos, que corresponde aos colectores da cadeia ganglionar externa.
— Plano médio, extremamente rico em troncos linfáticos, que pode relacionar-se com a cadeia ganglionar média.
— Plano inferior, interno, igualmente pouco rico em linfáticos, que possìvelmente corresponde à cadeia ganglionar interna.

O sistema canalicular posterior vê-se, em estereorradiografia, perfeitamente dissociado das cadeias linfáticas acabadas de referir.

O tronco intestinal não é visualizado, a não ser que haja obstrução linfática, dado que é a via de drenagem das vísceras.

Os troncos lombares são perfeitamente visíveis, quando existem, como se observa na Fig. 30.

A Fig. 31 mostra, por sua vez, o canal torácico.

Capítulo III

LINFOGRAFIA EM SITUAÇÕES PATOLÓGICAS

Acabámos de referir alguns aspectos da linfografia humana normal e parece-nos indispensável, antes de abordar as diversas entidades nosológicas por nós estudadas, descrever as imagens ganglionares e linfáticas patológicas que, embora, sem significado etiológico, expressam, contudo, alterações mais ou menos evidentes do sistema linfático.

Estas alterações por nós designadas como *imagens patológicas elementares* pouco significam quando consideradas isoladamente, mas têm indiscutível valor para o diagnóstico e até para a terapêutica, quando tomadas no seu conjunto.

1) IMAGENS PATOLÓGICAS ELEMENTARES

São imagens linfográficas patológicas que tanto podem aparecer nos troncos como nos gânglios linfáticos e que não são patognomónicas deste ou daquele agente agressor, particularmente pelo que diz respeito aos troncos linfáticos, onde traduzem exclusivamente a intensidade das alterações sofridas por estes vasos.

A) IMAGENS GANGLIONARES

Estas imagens patológicas elementares devem ser procuradas na variação do tamanho, do número e dos contornos dos gânglios e da repleção ganglionar, podendo ser esquematizadas da seguinte forma:

1. Hipertrofia ganglionar
2. Hipotrofia ganglionar
3. Hiperplasia ganglionar

4. Hipoplasia ganglionar
5. Gânglios «ratados»
6. Lacunas ganglionares — micro ou macro-lacunas de sede central ou periférica.
7. Repleção em manchas mais densas
8. Extravasamento ganglionar
9. Estase tardia a montante, com difusão perilinfática.

1 — Na *hipertrofia*, os gânglios apresentam-se com dimensões superiores às habituais (Fig. 32), noção que, como é evidente, depende muito da experiência do observador. Deve estar-se de sobreaviso quanto às dimensões dos gânglios inguinais e especialmente dos inferiores — gânglios sentinelas — que aparecem muitas vezes aumentados de volume, sem que este aumento esteja relacionado com o motivo da exploração actual. Estas situações podem traduzir um insulto infeccioso anterior, num passado mais ou menos longínquo, ou serem ocasionadas pela administração da substância de contraste. Este facto fundamenta-se nos exames radiográficos seriados, em que nas primeiras imagens, para as mesmas condições técnicas, os gânglios aparecem de menores dimensões.

2 — *Hipotrofia ganglionar* — A redução das dimensões dos gânglios (Fig. 33), difícil de valorizar devidamente, é patológica quando referida aos gânglios inguinais distais, traduzindo umas vezes insultos ganglionares repetidos, e outras, como em certas linfopatias primitivas, uma alteração ganglionar essencial.

3 — *Hiperplasia ganglionar* (Fig. 34) — O aumento maciço do número de gânglios duma determinada região é considerado patológico e traduz-se pela visualização de gânglios em zonas onde, habitualmente, não são visíveis, como sucede na coxa, em determinados estados de sobrecarga linfática, por varizes e parasitoses (filariose linfática).

4 — *A hipoplasia ganglionar* — (redução do número de gânglios) como se observa na Fig. 33, pode por si nada significar de patológico, mas é, pelo menos, indicativa de certa labilidade linfática. Num indivíduo com o sistema linfático normalmente constituido, um pequeno insulto não provoca graves consequências, mas, se a referida labilidade se observa, pode determinar um edema persistente do membro. A redução referida pode ainda indicar que os gânglios foram excluídos da circulação por invasão tumoral.

5 — *Gânglios «ratados»* — Neste caso os gânglios apresentam-se com falhas ou defeitos de repleção nos seus contornos (Fig. 35), falhas que podem

significar invasão tumoral, degenerescência gorda ou esclerose. A distinção não é fácil, mas sempre que se procura, com a linfografia, pesquisar metástases, consideramos esses gânglios como tumorais, já que a experiência mostra uma notável coincidência destas imagens com a verificação histológica da presença de metástases.

6 — *Lacunas ganglionares* — Os gânglios apresentam falhas de repleção, como se observa nas Figs. 36 A e B, lacunas que podem ter sede central ou periférica, conferindo ao gânglio, neste caso, o aspecto «ratado» descrito anteriormente; a sede central é mais frequente nos linfomas do que nos gânglios metastáticos. As lacunas centrais podem ser de maiores ou menores dimensões.

Quando há múltiplas imagens macrolacunares o gânglio hipertrofiado fica reduzido a um retículo, sendo designado, em virtude deste seu aspecto, por «gânglio fantasmagórico», próprio das leucoses linfóides. O gânglio hodgkiniano possui micro e macrolacunas associadas, está menos hipertrofiado que o das leucoses linfóides e a invasão não atinge simultâneamente todos os gânglios.

7 — *Repleção em manchas mais densas* — O gânglio não se apresenta uniformemente visualizado, mas, pelo contrário, mostra, zonas mais densas alternando com outras menos contrastadas, facto que sugere a existência de de um processo inflamatório (Fig. 37).

8 — *Extravazamento ganglionar* — À volta do gânglio encontram-se inúmeras gotículas de produto de contraste, dando a sensação de que atravessaram a sua parede e se depositaram nos tecidos periganglionares (Fig. 38). Indicam, quase sempre, a presença de um gânglio inflamatório.

9 — *A estase tardia a montante e a difusão perilinfática* revelam obstáculo ao trânsito da linfa e caracterizam-se pela existência de colectores linfáticos contrastados tardiamente (às 24 ou 48 horas), como se observa nas Figs. 34 e 37.

B) IMAGENS TRONCULARES — as alterações patológicas evidenciadas nos colectores linfáticos pela linfografia, são os seguintes:

1 — Aumento do calibre dos troncos linfáticos
2 — Varizes linfáticas
3 — Redução do calibre (linfáticos filiformes)
4 — Hiperplasia troncular
5 — Hipoplasia troncular

FIG. 32 — Hipertrofia ganglionar.

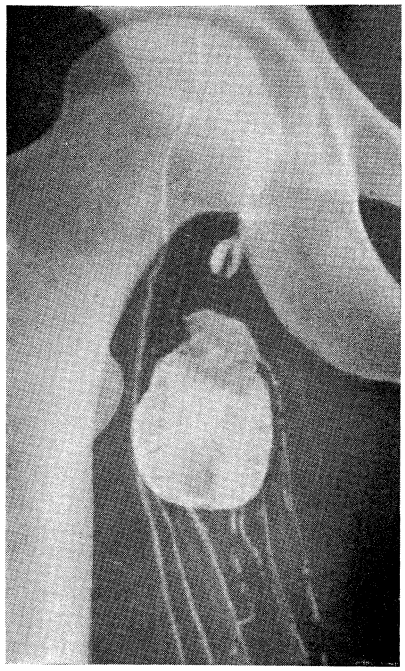

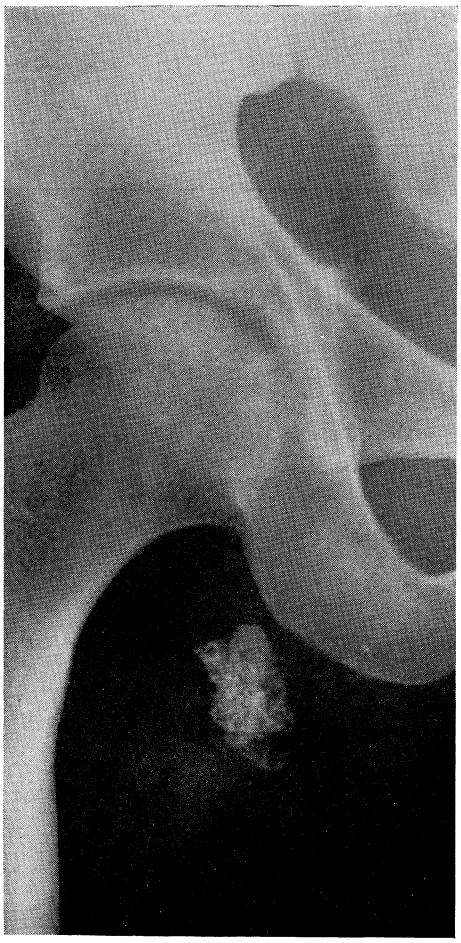

FIG. 33 — Hipotrofia e hipoplasia ganglionares.

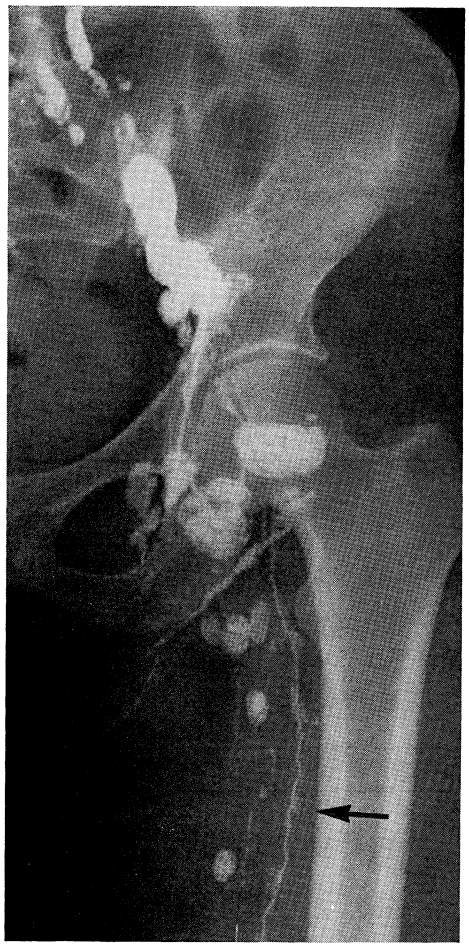

FIG. 34 — Hiperplasia ganglionar.
→ Retenção do produto de contraste com difusão perilinfática.

FIG. 35 — → Gânglios «ratados».

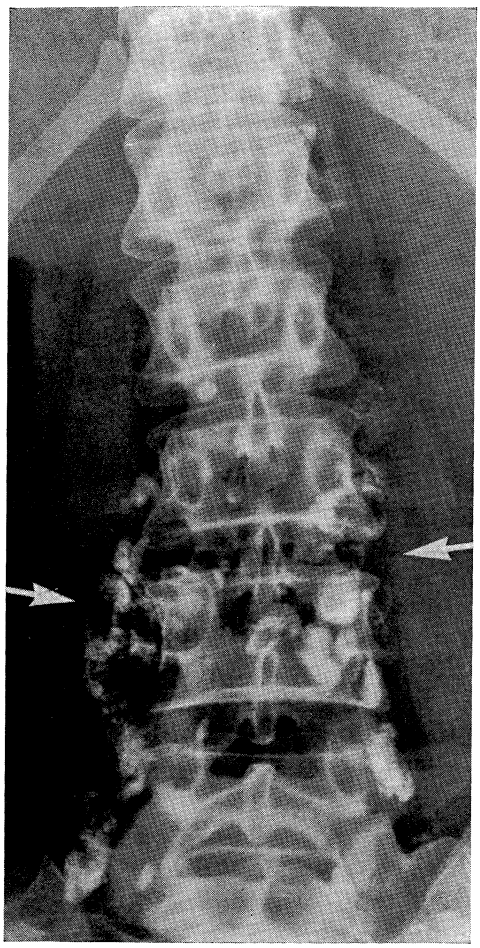

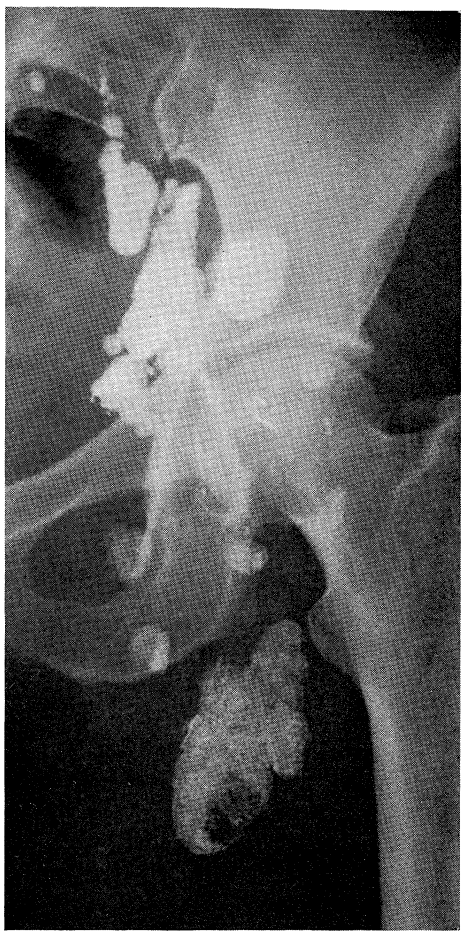

FIGS. 36A e B — Micro e macrolacunas ganglionares.

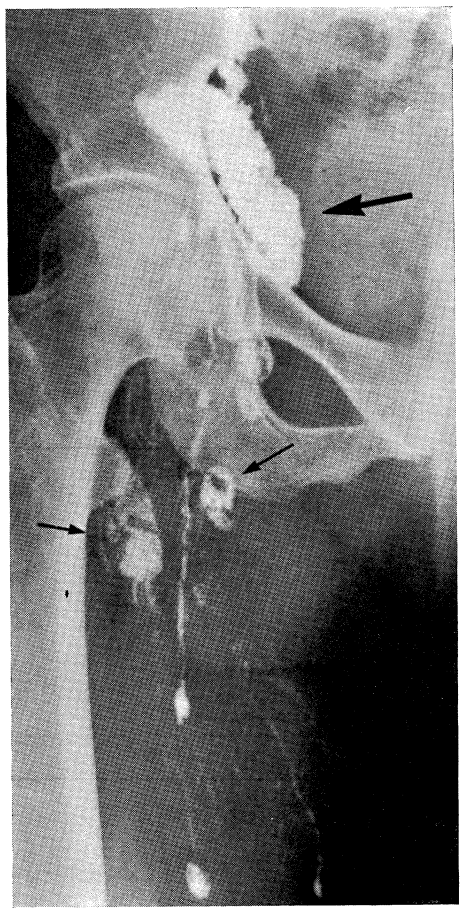

FIG. 37 — → Repleção em manchas mais densas. → Imagens lacunares.

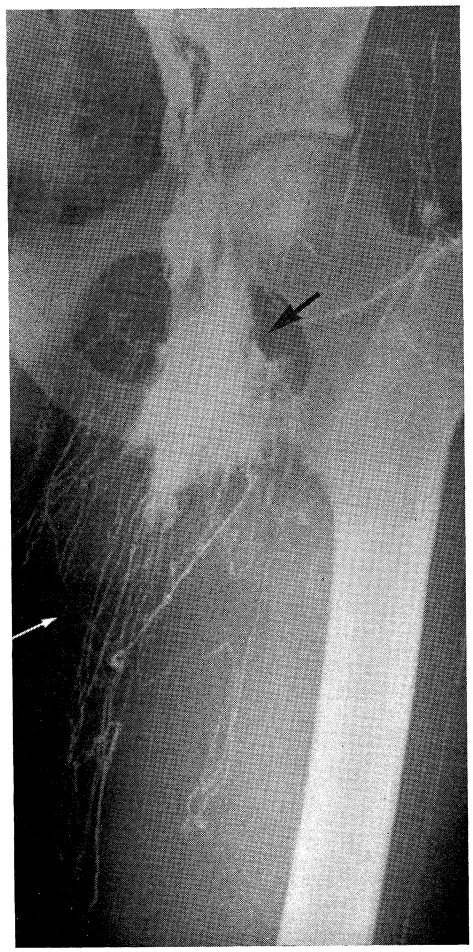

FIG. 38 — → Extravasamento ganglionar. → Imagem em «fogo de artifício».

6 — Imagem em «fogo de artifício»
7 — Imagem de retenção do produto
8 — Segmentação do produto de contraste
9 — Extravasamento linfático do contraste
10 — Imagem de interrupção de um tronco
11 — Refluxo linfático «back-flow»
12 — Visualização da rede dérmica
13 — Fístulas linfáticas
14 — Anastomoses linfáticas
15 — Circulação colateral

1) *Aumento de calibre dos troncos linfáticos* — Neste caso os linfáticos têm calibre superior aos visíveis em linfografias normais, como, se pode observar na Fig. 39.

2) *Varizes linfáticas* (Fig. 40) — traduzem-se por imagens nas quais os linfáticos além de sinuosos apresentam um extraordinário aumento do seu calibre.

3) *A redução de calibre* dos troncos linfáticos é evidente na Fig. 41, onde os linfáticos têm calibre inferior ao normal, podendo muitas vezes ser designados por linfáticos filiformes. A real grandeza dos colectores é mais subjectiva do que objectiva, dado que é produto da experiência do observador, embora se possa tomar, por vezes, a imagem óssea como referência.

4) *Hiperplasia troncular* (Figs. 41 e 42) — Há, nesta hipótese, maior número de troncos visualizados do que nas linfografias obtidas em indivíduos normais.

5) *Hipoplasia troncular* (Fig. 43) — Trata-se, nestas circunstâncias, da redução do número de troncos linfáticos, independentemente do seu calibre.

6) *Imagem em «fogo de artíficio»* (Fig. 38) — Observa-se sobretudo, à volta dos gânglios nos quais os colectores, além de serem múltiplos, têm um aspecto de ansa, uma vez que partem e voltam novamente ao gânglio, aspecto este semelhante ao de fogo de artifício cujo rasto luminoso ultrapassa o foguete para voltar novamente ao seu encontro. Traduz obstáculo ao trânsito da linfa.

7) *Imagem de retenção do produto de contraste* — Os colectores linfáticos permanecem visualizados no dia ou dias imediatos à injecção do contraste, em consequência da sua retenção, tal como se exemplifica na Fig. 34.

8) *Segmentação do produto de contraste* (Fig. 39). Neste caso o linfático não se encontra visualizado em toda a sua extensão, havendo segmentos contrastados e outros não contrastados. Torna-se necessário não confundir com a imagem moniliforme devida aos estrangulamentos valvulares (Fig. 101), nem atribuir o mesmo significado a outra imagem semelhante a esta mas obtida tardiamente.

9) *Extravasamento linfático do contraste* (Fig. 44) — Vêem-se troncos linfáticos com contraste derramado à sua volta. Traduz sempre hiperpermeabilidade linfática que pode ser patológica, desde que a pressão da injecção não tenha sido excessiva, ou ser distituída de significado, quando se tenha injectado o contraste com grande pressão ou muito ràpidamente.

10) *Imagem de interrupção dos troncos linfáticos* — O indicativo termina sùbitamente o seu trajecto ascendente, definitiva ou provisòriamente, continuando-se por troncos de muito menor calibre e de visualização radiológica posterior e tardia, como pode ver-se na Fig. 42.

11) *Refluxo linfático «back-flow»* (Fig. 40) — Os colectores linfáticos inferiores preenchem-se, por refluxo ou corrente retrograda, o que traduz a existência de insuficiência valvular pré-existente, ou criada pela hiperpressão desenvolvida no decurso da injecção.

12) *Visualização da rede dérmica* (Fig. 45) — É constituída por imagens de um emaranhado linfático de calibre reduzido, contornos imprecisos e profusamente anastomosados entre si. Corresponde à visualização dos linfáticos da derme, facto que para WALLACE traduz a presença de uma circulação colateral através dos linfáticos da pele, secundária a uma obstrução.

13) *Fístula linfática* — a imagem radiográfica mostra que um determinado tronco termina sùbitamente num derrame do produto de contraste, situado quer no interior da pele, fístula interna, quer no seu exterior, fístula externa. Na Figura anterior nota-se uma fístula interna e a Fig. 46 mostra a existência de uma fístula externa, na união do 1/3 superior com os 2/3 inferiores da perna.

14) *Anastomoses linfáticas* (Fig. 41) — São estabelecidas quer entre linfáticos do mesmo sistema colector de drenagem, quer entre sistemas colectores de drenagem diferente.

15) *Circulação colateral* (Figs. 41 e 42) — Corresponde à visualização de

FIG. 39 — Aumento de calibre dos troncos linfáticos e segmentação do produto de contraste.

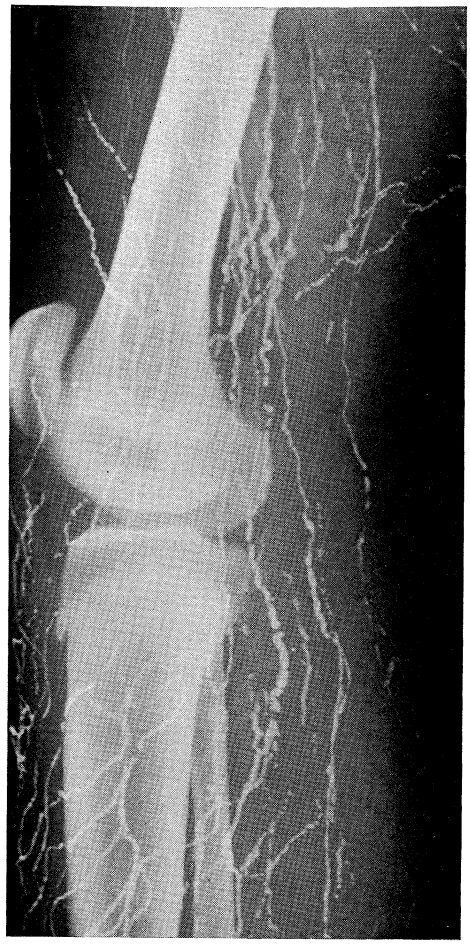

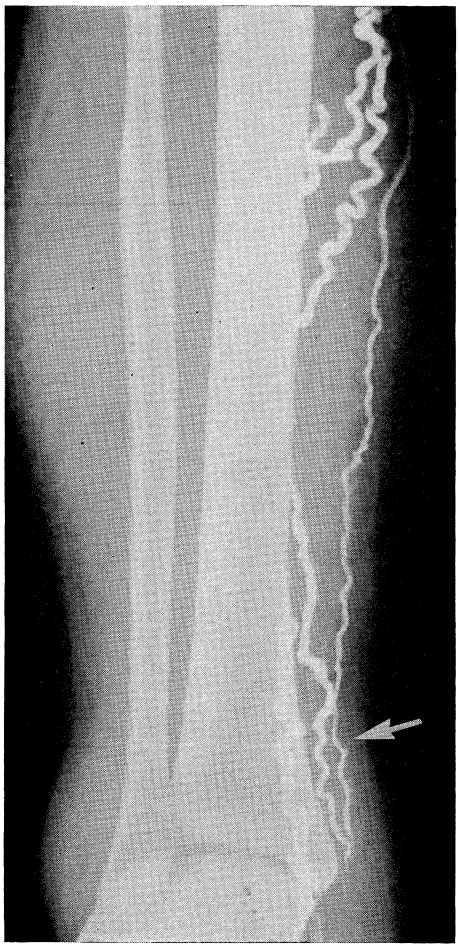

FIG. 40 — Varizes linfáticas. → Refluxo linfático.

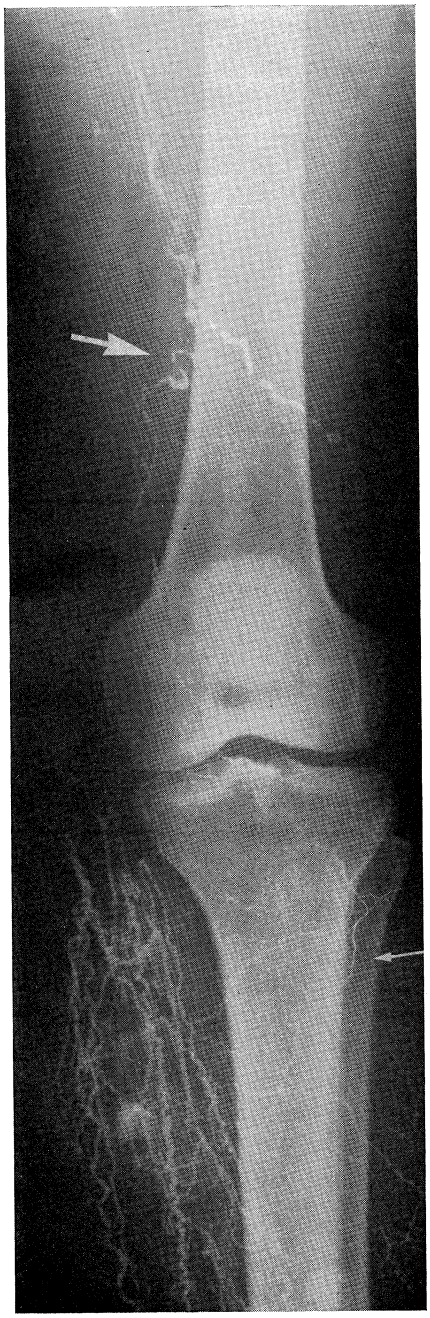

FIG. 41 — → Anastomose linfática.
→ Redução de calibre, hiperplasia e anastomose linfáticas.

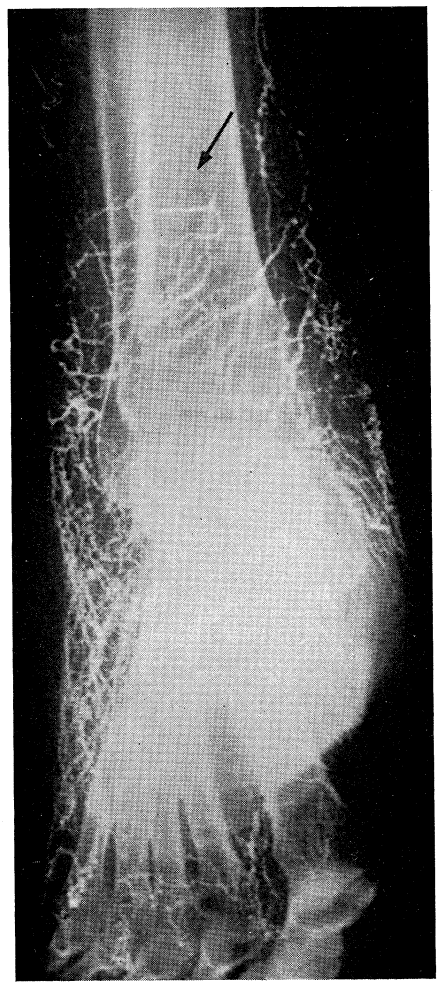

FIG. 42 — Hiperplasia troncular.
→ Imagem de interrupção dos troncos linfáticos; circulação contralateral.

FIG. 43 — Hipoplasia troncular.

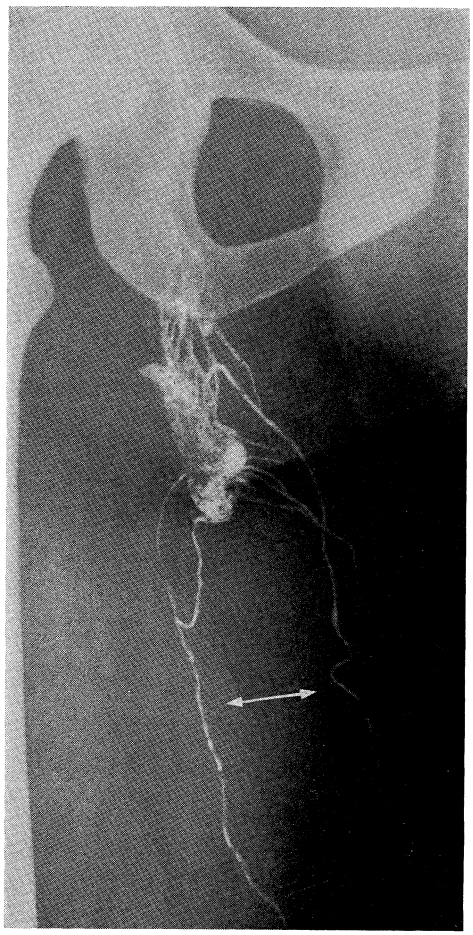

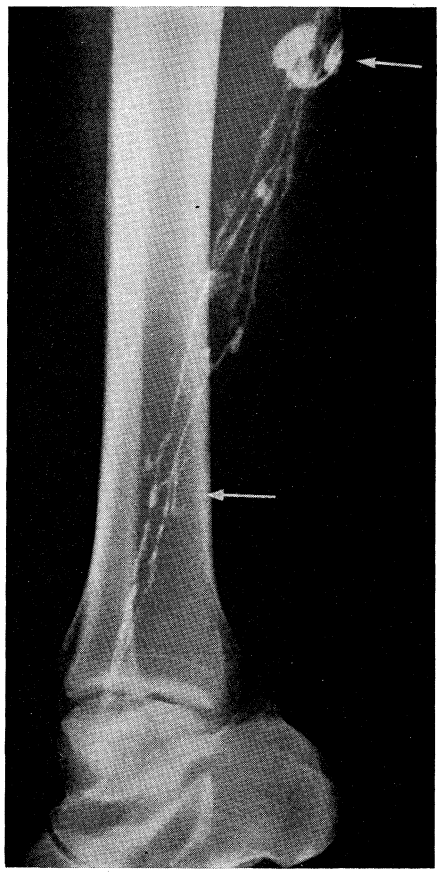

FIG. 44 —→ Extravasamento perilinfático do contraste.

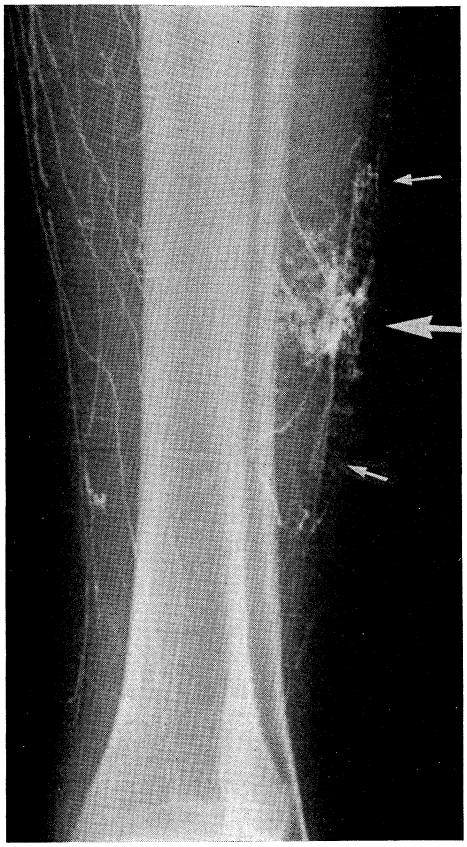

FIG. 45 —→ Visualização da rede dérmica. → Fístula linfática interna.

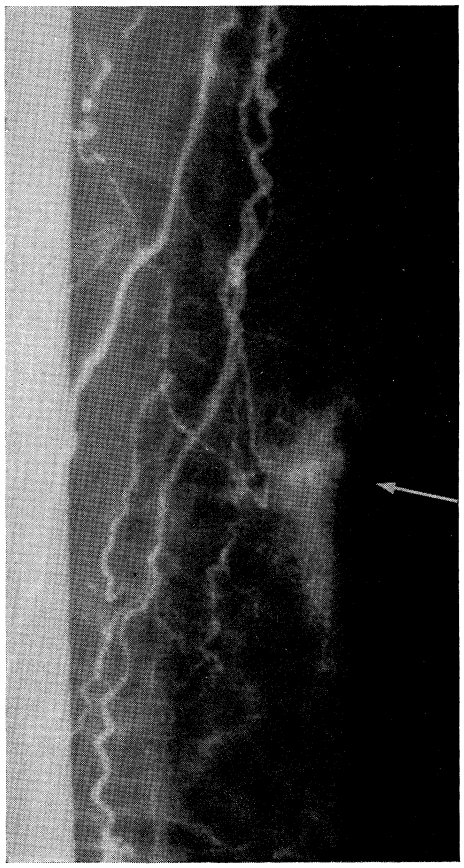

FIG. 46 —→ Fístula linfática externa.

troncos linfáticos que, pela sua forma, dimensões e distribuição, indicam aparecimento secundário.

Apesar da multiplicidade de imagens tronculares elementares, acabadas, sucintamente, de referir, tudo se reduz, sob o ponto de vista fisiopatológico, à existência de obstrução troncular e insuficiência valvular, já que o resto nada mais significa do que a tentativa do sistema linfático para vencer a perturbação ocasionada pela obliteração troncular e pela insuficiência valvular.

2) LINFOGRAFIA NAS SITUAÇÕES PATOLÓGICAS ESTUDADAS

Depois de referirmos as imagens elementares mais frequentemente encontradas nas linfografias, passamos a descrever as alterações do sistema linfático (tronculares e ganglionares) presentes nas diversas entidades nosológicas por nós observadas. Há, naturalmente, necessidade de agrupar os doentes estudados e não podemos fazê-lo em função das alterações linfáticas encontradas, uma vez que estas não sendo exclusivas desta ou daquela afecção traduzem, apenas, o grau de alteração morfo-funcional do sistema linfático.

Nem assim as dificuldades estão superadas, porque a mesma afecção pode ter génese diferente.

Em consequência do que acabamos de referir, agruparemos os doentes observados do seguinte modo:

1 — Linfoedemas
2 — Vasculopatias venosas
3 — Processos inflamatórios
4 — Hemopatias
5 — Processos tumorais
6 — Diversos.

1) *Linfoedemas* — Englobamos nesta designação os linfoedemas primitivos e os secundários de causa parasitária (filária Bancrofti).

A evolução de qualquer linfoedema apresenta-se clìnicamente dividida numa das seguintes fases: linfangite, pré-edema, edema mole e edema duro.

A linfangite caracteriza-se por cordões duros e dolorosos (vermelhos na raça branca) correspondentes ao trajecto dos troncos linfáticos e acompanhando-se de sindroma febril e de rebate ganglionar.

Há, porém, uma diferença fundamental entre a linfangite do linfoedema primitivo e a do secundário, de causa filariásica. No primeiro caso a dor e o cordão duro têm início na extremidade do membro para se estenderem,

mais ou menos ràpidamente, para a raiz, isto é, têm um trajecto centrípeto. A linfangite filariásica apresenta, pelo contrário, um trajecto centrífugo; começando na raiz do membro dirige-se para a extremidade. O comportamento ganglionar pode comparar-se ao movimento de um acordeão (gânglios em acordeão): tumefazem-se intensamente durante as crises para regredir no intervalo destas.

O primeiro rebate é, contudo, bastante mais intenso que os seguintes.

As crises são periódicas, podendo aparecer mensalmente, cada dois meses ou mesmo mais espaçadas.

As características referidas para esta variedade de linfangite — por nós verificadas em todos os casos observados — levam-nos a considerar que, numa região filariásica, qualquer linfangite centrífuga impõe o diagnóstico clínico de filariose linfática, mesmo perante a negatividade dos exames laboratoriais (1).

O *pré-edema*, em qualquer caso, caracteriza-se por um edema fugaz que surge nas fases de erisipela e linfangite, com sinal de «godet» discretamente positivo. O membro fora das crises referidas tem aspecto quase normal.

O *edema mole*, linfoedema pròpriamente dito ou edema linfostático, apresenta um «godet», francamente marcado e persistente, mas pode também regredir parcial ou totalmente pelo repouso, terapêutica médica ou, até, pela compressão elástica.

A última fase do edema crónico constitui o *edema duro* ou *fibroedema* ou *edema fibroso*. As designações empregadas traduzem bem a consistência do edema e por isso a dificuldade ou impossibilidade de manifestar-se o sinal de «godet», bem como a resistência à terapêutica.

a) *Linfoedemas primitivos* — Nesta designação englobamos a doença de Milroy (linfoedema hereditário) e o trofoedema de Meigs (linfoedema espontâneo de Telford e Simmonds), quer na forma precoce, quer na forma tardia.

A introdução da linfografia permitiu esclarecer muitas das dúvidas existentes sobre a fisiopatologia destes edemas, como demonstram os vários trabalhos efectuados sobre este tema; assim, KINMONTH e TAYLOR (1954), KINMONTH, ROB e SIMEONE (1962), encontraram hiperplasia e aplasia dos troncos linfáticos.

TAYLOR (1961) teve, por sua vez, oportunidade de observar linfogràficamente 228 pacientes com linfoedema primário, encontrando aplasia dos troncos linfáticos em 13%, hipoplasia em 70% e linfáticos varicosos em 11%.

---

(1) Devemos considerar a hipótese muito possível do aparecimento destas situações, particularmente no momento presente, em indivíduos que permaneceram mais ou menos tempo em regiões onde há filariose.

Numa pequena percentagem de doentes (6%) a única anormalidade assinalada foi o refluxo dérmico do contraste.

MARLY, CAPROTTI e MORONE (1961), por seu lado, verificaram grandes variações do quadro linfográfico e da possibilidade da injecção intralinfática no linfoedema primitivo: à medida que o linfoedema se agravava notava-se uma paralela diminuição na possibilidade de visualização e intubação dos linfáticos, chegando a tornar-se impossível o seu cateterismo nos casos de edema duro declarado, em que os linfáticos do dorso do pé se encontravam estenosados e colapsados. Noutros casos a substância corante difundia pelos espaços intersticiais, no decurso da massagem ou da expressão manual, sem visualização satisfatória dos linfáticos.

No linfoedema elástico havia possibilidade de injectar grandes quantidades de líquido de contraste, uma vez que os linfáticos não ofereciam resistência à injecção. O quadro linfográfico caracterizava-se pela presença de feixes linfáticos muito numerosos, uns de calibre superior ao normal, outros não homogèneamente opacificados, cujo calibre ia aumentando progressivamente com a quantidade de líquido injectado. Os linfáticos encontravam-se ectasiados, tortuosos ou varicosos. O líquido de contraste difundia para os espaços intersticiais com visualidade da rede dérmica.

Em casos de edema de longa duração, com infiltração evidente dos tecidos moles, os autores referidos observaram pequeno número de troncos linfáticos opacificados e pouco extensíveis. Havia extravazamento precoce em torno do vaso, com difusão para os tecidos vizinhos. Quando o membro estava rodeado por um cilindro duro de tegumentos espessos e escamosos, a quantidade de líquido de contraste injectável era diminuta e despertava dor na zona correspondente à interrupção do tronco linfático. Havia precoce extravazamento perilinfático do contraste, formando-se um cilindro envolvente, irregularmente espiculado, tendo no seu centro o linfático mais opaco, filiforme, rectilíneo e rígido.

Para estes autores a sucessão gradual das modificações sofridas pelos linfáticos nas diferentes fases dos processos mórbidos edematógenos permitiu revelar que existe uma relação constante entre a gravidade, a duração e o tipo de edema, por um lado, a canalização e o estado de conservação dos linfáticos, por outro. Esta relação parece ter maior importância do que pròpriamente a etiologia do edema.

Com efeito, nas fases mais avançadas da doença, as mesmas condições de fluxo linfático, de estase intralinfática, de refluxo para a rede superficial da derme e de extravazamento perivascular, apareciam tanto no edema secundário como no primitivo.

KINMONTH e TAYLOR, em 1964, apresentaram os resultados do estudo de 19 doentes com doença linfática primária com complicações quilosas. Agru-

param estes doentes em dois sindromas. No sindroma I havia refluxo quiloso com megalinfáticos. Estes pacientes tinham habitualmente linfoedema do membro inferior, linfáticos de grande calibre e incontinentes, fístulas quilosas e muitos deles apresentavam nevos congénitos da pele. Tratados pela laqueação e excisão dos megalinfáticos incontinentes, duma maneira geral, o prognóstico foi bom.

No sindroma II existia refluxo quiloso com deficiência linfática. Estes doentes tinham linfoedemas congénitos ou muito precoces dos membros, derrames quilosos e hipoproteinemia.

A linfografia mostrou aplasia ou hipoplasia do sistema linfático.

O prognóstico deste grupo pareceu ser muito pior do que o do sindroma I.

De Roo (1964) encontrou numa rapariga de 17 anos, portadora de um linfoedema primário da perna esquerda, hipoplasia dos vasos linfáticos deste membro e alterações patológicas da perna direita. Em ambos os lados havia dificuldade do fluxo linfático e existiam comunicações linfático-venosas com as veias da pelve, na proximidade dos gânglios inguinais. Admitiu que poderia tratar-se duma anomalia congénita, como, por exemplo, uma comunicação linfo-venosa na região ilíaca e consequente dificuldade da passagem da linfa, devido à alta pressão ortostática nas veias da pelve, o que originaria a destruição dos vasos linfáticos dos membros inferiores.

Gough, em 1966, tendo procedido ao estudo clínico e linfográfico, de quarenta e quatro indivíduos com linfoedemas primários dos membros inferiores, concluiu que, a despeito duma recente melhoria da técnica, um certo número de indivíduos não possuia vasos linfáticos visíveis no local de exploração. Estes doentes foram por isso classificados como portadores de aplasia. Alguns dos indivíduos estudados apresentavam hipoplasia que atingia quer os vasos (hipoplasia solitária clássica) quer os gânglios. Neste caso desenvolvia-se um plexo linfático distendido no território a montante da obstrução, constituindo o tipo de hipoplasia obstrutiva. Se havia um vaso solitário, mesmo funcionando inadequadamente, Gough considerava-o como pertencendo ao tipo da hipoplasia não obstrutiva.

Ao analisar os resultados dos 44 doentes estudados, verificou que em 13 existia uma hipoplasia solitária clássica, em 21 hipoplasia não obstrutiva e 12 eram portadores de hipoplasia obstrutiva. Nenhum dos doentes apresentava linfáticos varicosos mas em 4 os linfáticos estavam aumentados de calibre e, por isso, os considerou como possuindo uma hiperplasia troncular. Não encontrou em nenhum caso elementos obstrutivos e, em todos, as válvulas linfáticas se mostraram continentes.

O exame destes resultados e a observação das radiografias levaram Gough a admitir que a obstrução troncular poderia ser mais funcional do que

anatómica e que o grau de edema dependia, em grande parte, das comunicações entre as zonas normais e as patológicas. A clínica difìcilmente permitiu o diagnóstico diferencial entre linfoedemas venosos e linfáticos e entre linfoedemas primitivos e secundários, mas a linfografia, em regra, tornou possível esse diagnóstico.

GOUGH considera que o exame linfográfico tem particular interesse na diferenciação entre membros gigantes por lipodistrofia e por linfoedema, uma vez que, no primeiro caso, os vasos linfáticos se encontram permeáveis e sem alterações aparentes, embora possam estar deslocados pela massa lipomatosa.

Em 1966 DE ROO, tendo estudado 70 doentes com linfoedemas primários e secundários, concluiu que em muitos casos, rotulados clìnicamente como linfoedemas secundários, o diagnóstico estava errado, pois, nalguns linfoedemas primários unilaterais, a linfografia revelou alterações no sistema linfático do membro aparentemente normal, facto que pôde demonstrar por exames linfográficos feitos antes de qualquer manifestação clínica.

ARNULF, em 1967, ocupou-se, também, da fisiologia e da fisiopatologia linfáticas e das suas aplicações ao estudo do problema dos membros volumosos.

Para tanto procedeu à excisão ampla dos vasos linfáticos e à ressecção dos gânglios, com o propósito de apreciar as alterações assim provocadas tendo, porém, verificado que não aparecia edema a seguir à simples laqueação. Para que este surgisse teve necessidade de associar a laqueação dos linfáticos à laqueação das veias da extremidade. A circulação linfática, após a laqueação restabeleceu-se, primeiro através de vasos colaterais e, secundàriamente, através de vasos regenerados.

Os estudos efectuados levaram este autor a considerar dois tipos principais de linfoedema: linfoedema sem alteração aparente dos vasos linfáticos, causado por distúrbio no tecido intersticial e linfoedema associado a lesões linfáticas com uma ampla gama de alterações, tais como, simples dilatação dos seios, vesículas subcutâneas, varizes linfáticas, insuficiência valvular, refluxo linfático, linfocelo e extensa dilatação de vasos linfáticos. As lesões linfáticas encontravam-se, por vezes, associadas a lesões das veias, como sucede no sindroma de Klippel-Trenaunay.

Estudámos 9 doentes portadores de linfoedema primitivo cujos dados fundamentais agrupamos no Quadro I.

Na elaboração dos quadros I, II, III, IV, V, VI, VII, utilizámos as seguintes abreviaturas.

PARA OS TRONCOS LINFÁTICOS

1 — Aumento de calibre
2 — Varizes linfáticas
3 — Redução de calibre (linfáticos filiformes)
4 — Hiperplasia troncular
5 — Hipoplasia troncular
6 — Imagem em «fogo de artifício»
7 — Imagem de retenção do produto
8 — Segmentação do produto de contraste
9 — Extravasamento linfático do contraste
10 — Imagem de interrupção de um tronco
11 — Refluxo linfático «back-flow»
12 — Visualização da rede dérmica
13 — Fístulas linfáticas
14 — Anastomoses linfáticas
15 — Circulação colateral
16 — Linfáticos sinuosos com e sem aumento de calibre
17 — Válvulas hipercontrastadas
18 — Anastomoses com linfáticos profundos

PARA OS GÂNGLIOS

1 — Hipertrofia ganglionar
2 — Hipotrofia ganglionar
3 — Hiperplasia ganglionar
4 — Hipoplasia ganglionar
5 — Gânglios «ratados»
6 — Lacunas ganglionares (micro ou macro lacunas centrais ou periféricas)
7 — Repleção em manchas mais densas
8 — Extravasamento ganglionar
9 — Estase tardia a montante sem (s/) ou com (c/) difusão perilinfática
a — Não foi radiografado, ou a radiografia é dificiente, ou não são visíveis na mesma
o — Normal

+++ Acentuadamente evidente
++ Muito evidente
+ Evidente
+− Visível com dificuldade
+−− Visível com muita dificuldade

a × **Imagem tardia.** (× equivalente a +)

M.I.D. — Membro inferior direito
M.I.E. — Membro inferior esquerdo.

QUADRO I

LINFOEDEMAS

(LINFOPATIAS PRIMITIVAS)

NÚMERO DE OBSERVAÇÕES	DOENTE	DIAGNÓSTICO	LINFÁTICOS VISÍVEIS	LINFÁTICOS	LINFÁ									
					1	2	3	4	5	6	7	8	9	10
1	A.J.C.	Linfoedema da	*a*) Pé		+		++	++						
	21 Anos	infância	*b*) Perna		++		++	++				+		+
M.I.D.			*c*) Joelho		++		+					+		
	H.M.		*d*) Coxa				+					+		
			e) Inguinais		+−		+					+		+
	22-7-65		*f*) Bacia						++			+		
			g) Ilíacos						++			+		
			h) Lombo-aórticos						++			+		
2	Idem	Linfoedema da	*a*) Pé		++			+−						
		infância	*b*) Perna		++		+	+			+			
M.I.E.			*c*) Joelho											
			d) Coxa		+		+−					+−−		
			e) Inguinais		+		+					+		+
			f) Bacia	a										
			g) Ilíacos	a										
			h) Lombo-aórticos	a										
3	A.C.L.T.	Linfoedema da	*a*) Pé		++	++	++	++				+		+−
	18 Anos	infância	*b*) Perna		++	+	+−	++				+		+−
M.I.D.			*c*) Joelho		++		+−	++				++		
	3.ª C.H.		*d*) Coxa		++		+	+				++		+
			e) Inguinais	a										
	7-3-66		*f*) Bacia	a										
			g) Ilíacos	a										
			h) Lombo-aórticos	a										
4	M.C.G.A.	Linfoedema da	*a*) Pé	a										
M.I.D.	12 Anos	infância	*b*) Perna	a										
			c) Joelho	a										
e	3.ª C.M.		*d*) Coxa	a										
			e) Inguinais	a										
5	26-10-66		*f*) Bacia	a										
M.I.E.			*g*) Ilíacos	a										
			h) Lombo-aórticos	a										
6	M.F.F.	Linfoedema do	*a*) Pé		+		++	++				++		
	40 Anos	adulto	*b*) Perna				++	++	++		×××	+−	+×	+++
M.I.D.			*c*) Joelho	aa										
	H.M.		*d*) Coxa	aa										
			e) Inguinais	aa										
	3-8-64		*f*) Bacia	aa										
			g) Ilíacos	aa										
			h) Lombo-aórticos	aa										

TICOS								GÂNGLIOS VISÍVEIS	GÂNGLIOS	GÂNGLIOS											OBSERVAÇÕES
11	12	13	14	15	16	17	18			1	2	3	4	5	6	7	8	9	9 s	9 c	
++	+		++	++	+s			*a*) Tibiais	a												Segmentação esferoidal do produto de contraste.
+	++		++	++	+s/c			*b*) Poplíteos			+		+								
			+	+	+		+	*c*) Coxa	a												
			+	+			+	*d*) Inguinais			+				+−						
								e) Bacia			+										
								f) Ilíacos	a												
								g) Lombo-aórticos	a												
					+s/c			*a*) Tibiais	a												
++	++	+		+	+s/c	+		*b*) Poplíteos	a												
						+		*c*) Coxa	a												
						+		*d*) Inguinais			+		+								
								e) Bacia	a												
								f) Ilíacos			+		+								
								g) Lombo-aórticos	a												
++	+−		+	+	+s/c			*a*) Tibiais	a												Segmentação esferoidal do produto de contraste.
+				+	++s/c			*b*) Poplíteos	a												
			++	++				*c*) Coxa	a												
			+−	+	+s/c			*d*) Inguinais			+				++						
								e) Bacia	a												
								f) Ilíacos	a												
								g) Lombo-aórticos	a												
								a) Tibiais	a												Linfografia impossível de realizar por falta de linfáticos visíveis. Linfáticos reticulares no acto operatório e obliterados após pequeno trajecto.
								b) Poplíteos	a												
								c) Coxa	a												
								d) Inguinais	a												
								c) Bacia	a												
								f) Ilíacos	a												
								g) Lombo-aórticos	a												
++	+		+	++	++s/c			*a*) Tibiais	a a												Foram tiradas radiografias até ao sétimo dia. M.I.E. normal.
++	++			++	++s			*b*) Poplíteos	a a												
								c) Coxa	a a												
								d) Inguinais	a a												
								e) Bacia	a a												
								f) Ilíacos	a a												
								g) Lombo-aórticos	a a												

NÚMERO DE OBSERVAÇÕES	DOENTE	DIAGNÓSTICO	LINFÁTICOS VISÍVEIS	LINFÁTICOS	LINFÁ 1	2	3	4	5	6	7	8	9	10
7	M.P.	Linfoedema da	*a*) Pé				+		+++					
M.I.D.	14 Anos	infância	*b*) Perna	aa										
		(Doença de	*c*) Joelho	aa										
e	25-10-66	Milroy)	*d*) Coxa	aa										
			e) Inguinais	aa										
8			*f*) Bacia	aa										
M.I.E.			*g*) Ilíacos	aa										
			h) Lombo-órticos	aa										
9	M.S.	Linfoedema da	*a*) Pé		+	+	++	++			××	+		
	18 Anos	infância.	*b*) Perna		++	+	+	++			××	+		
M.I.D.		(Doença de	*c*) Joelho		+						××	+		
	1.ª C.H.	Milroy)	*d*) Coxa		+		+−					+		
			e) Inguinais						+			++		+++
	31-3-67		*f*) Bacia	a										
			g) Ilíacos	a										
			h) Lombo-aórticos	a										
10	M.B.	Linfoedema da	*a*) Pé		+	+	+	++				+		
	18 Anos	infância.	*b*) Perna		+	++	+	++				+		+
M.I.E.		(Doença de	*c*) Joelho						+			++		++
	1.ª C.H.	Milroy)	*d*) Coxa									++		+++
			e) Inguinais	a										
	31-3-67		*f*) Bacia	a										
			g) Ilíacos	a										
			h) Lombo-aórticos	a										
11	M.S.S.	Linfoedema do	*a*) Pé			+−	+−							
	50 Anos	adulto.	*b*) Perna			+−	+					+		+
M.I.E.		(Forma tardia	*c*) Joelho	a										
	3.ª M.M.	de Telford e	*d*) Coxa	a										
		Simmonds)	*e*) Inguinais	a										
	22-11-65		*f*) Bacia	a										
			g) Ilíacos	a										
			h) Lombo-aórticos	a										
12	U.C.A.	Linfoedema do	*a*) Pé		+								+++	
	45 Anos	adulto.	*b*) Perna				++	++				+−	+−	
M.I.E.		(Forma tardia	*c*) Joelho	a										
	C.Ex.C.	de Telford e	*d*) Coxa	a										
		Simmonds)	*e*) Inguinais	a										
	20-8-66		*f*) Bacia	a										
			g) Ilíacos	a										
			h) Lombo-aórticos	a										

TICOS 11	12	13	14	15	16	17	18	GÂNGLIOS VISÍVEIS	GÂNGLIOS	GÂNGLIOS 1	2	3	4	5	6	7	8	9	9 s	9 c	OBSERVAÇÕES
								a) Tibiais	a **a**												Linfografia impossível. Linfáticos reticulares e obliterados no decurso do acto operatório.
								b) Poplíteo	a **a**												
								c) Coxa	a **a**												
								d) Inguinais	a **a**												
								e) Bacia	a **a**												
								f) Ilíacos	a **a**												
								g) Lombo-aórticos	a **a**												
++	+		++	+	++s/c			*a*) Tibiais	a **a**												
++	++		++	++	++s/c			*b*) Poplíteo	a **a**												
								c) Coxa	a **a**												
								d) Inguinais		×× +−					++			×			
								e) Bacia	a	×−					×−						
								f) Ilíacos	a **a**												
								g) Lombo-aórticos	a **a**												
++	+−		+	+	+s/c			*a*) Tibiais	a **a**												Persistência de visualização dos troncos linfáticos do pé, perna e coxa às 24 horas.
+	+		++	++		+−		*b*) Poplíteo	a **a**												
								c) Coxa	a **a**												
								d) Inguinais	a	××					×			××			
								e) Bacia	a	×											
								f) Ilíacos	a **o**												
								g) Lombo-aórticos	a **o**												
								a) Tibiais	a												Linfáticos reticulares e não cateterizáveis à direita.
	+−							*b*) Poplíteo	a												
								c) Coxa	a												
								d) Inguinais	a												
								e) Bacia	a												
								f) Ilíacos	a												
								g) Lombo-aórticos	a												
+−				+−																	
+	+		+	+	+−s			*a*) Tibiais	a **a**												Persistência de visualização dos troncos linfáticos do pé e perna às 24 horas. M.I.D. normal.
								b) Poplíteo	a **a**												
								c) Coxa	a **a**												
								d) Inguinais	a		×		×		×	×		×−			
								e) Bacia	a		××		××								
								f) Ilíacos	a **a**												
								g) Lombo-aórticos	a **a**												

NÚMERO DE OBSERVAÇÕES	DOENTE	DIAGNÓSTICO	LINFÁTICOS VISÍVEIS	LINFÁTICOS	L I N F Á									
					1	2	3	4	5	6	7	8	9	10
13 M.I.D. e 14 M.I.E.	M.I.D. 29 Anos 4.ª M.M. 21-11-67	Linfoedema do adulto. (Forma precoce de Telford e Simmonds)	*a*) Pé	a										
			b) Perna	a										
			c) Joelho	a										
			d) Coxa	a										
			e) Inguinais	a										
			f) Bacia	a										
			g) Ilíacos	a										
			h) Lombo-aórticos	a										

T I C O S								GÂNGLIOS VISÍVEIS	GÂNGLIOS	G Â N G L I O S											OBSERVAÇÕES
11	12	13	14	15	16	17	18			1	2	3	4	5	6	7	8	9	9 s	9 c	
								a) Tibiais	a												Ausência de linfáticos.
								b) Poplíteos	a												
								c) Coxa	a												
								d) Inguinais	a												
								e) Bacia	a												
								f) Ilíacos	a												
								g) Lombo--aórticos	a												

Destas observações, descrevemos mais pormenorizadamente, três com a finalidade de realçar, por um lado, aquilo que, linfogràficamente, nos parece mais importante, e, por outro, a sugestiva correspondência entre a gravidade da situação e as alterações linfográficas verificadas.

*OBSERVAÇÕES N.os 1 e 2 **

A.J.C.F., de 21 anos de idade, residente em Lisboa e internado no H.M. por edema crónico dos membros inferiores. Esta situação começou aos dez anos, sem causa aparente, e desde então tem crises de linfangite centrípeta, com rebate ganglionar inguinal e sindroma febril. As crises são periódicas, irregulares e espaçadas, umas vezes sem causa aparente, outras após ligeiros ferimentos. O edema acentua-se durante as crises de linfangite e regride acentuadamente depois de repouso no leito com elevação dos membros (edema mole). É um edema bilateral que não ultrapassa os joelhos.

Diagnóstico:

Linfoedema da infância (forma precoce de Telford e Simmonds).

A linfografia bilateral efectuada neste doente mostrou que, à direita, (Fig. 47) há hiperplasia linfática do pé e da perna com troncos aumentados de calibre, sinuosos e com interrupções linfáticas. Observa-se, além da segmentação do produto de contraste, a rede dérmica (refluxo linfático) e anastomoses entre os vasos safenos internos e os externos. O linfático safeno externo apresenta-se filiforme na face posterior da perna e termina no gânglio poplíteo do grupo posterior (Fig. 48). Os gânglios inguinais e ilíacos externos (Fig. 49) encontram-se bem individualizados e hipotrofiados, com pequenas lacunas.

Na perna esquerda os linfáticos estão menos alterados, notando-se, contudo, a existência de uma imagem de difusão do contraste, semelhante à que temos designado por fístula linfática interna e cujo significado discutiremos mais adiante.

As Figuras 50, 51 e 45, mostram perfeitamente a formação do referido derrame.

---

* As nossas *Observações* (vide Quadros I a VII) foram numeradas de 1 a 125.

OBSERVAÇÃO N.º 11

M.S.S., de 50 anos, da Figueira da Foz, internada nos H.U.C. (3.ª M.M.) por edema crónico dos membros inferiores, surgido aos 40 anos de idade, após crise de erisipela. Este edema estende-se até à parte superior dos joelhos e regride, difìcilmente, pela elevação dos membros.

Diagnóstico:

Linfoedema do adulto (forma tardia de Telford e Simmonds).

A Figura 52 permite observar, no 1/3 inferior da perna esquerda, um linfático sinuoso, aumentado de calibre e com segmentação do produto de contraste. A partir do terço inferior são apenas visíveis colectores linfáticos de 2.ª ordem (rede dérmica) não ultrapassando, no entanto, o terço superior da perna. No membro oposto não nos foi possível efectuar a linfografia porque os linfáticos encontrados tinham calibre muito reduzido, eram inextensíveis e apresentavam-se mal contrastados pelo corante.

OBSERVAÇÕES N.ºs 4 e 5

M.C.G.A., de 12 anos de idade, natural e residente em Carregal do Sal, internada nos H.U.C. (3.ª C.M.) por edema crónico dos membros inferiores. Este edema iniciou-se aos 15 dias de idade e estendeu-se até à virilha, sendo mais acentuado na perna e no pé. A doente refere frequentes crises de erisipela, acompanhadas de sindroma febril, sem linfangite nem rebate ganglionar. O edema não regride apreciàvelmente com o repouso no leito nem com elevação dos membros.

Diagnóstico:

Linfoedema da infância (forma precoce de Telford e Simmonds).

A Fig. 53, obtida durante o acto operatório (linfangiectomia total com enxertos livres), mostra que os troncos linfáticos apenas se esboçam (retículo linfático) havendo, contudo, um mais evidente, embora mal corado, mas que está obstruído depois de um pequeno trajecto.

A Fig. 54 corresponde à peça operatória e serve para mostrar a quase inexistência de vasos linfáticos, apesar da prévia injecção de P.B.V.

A Fig. 55 representa o aspecto histológico de um corte da peça operatória onde se evidencia a existência de perilinfangite, ectasias linfáticas e tecido de fibrose.

DISCUSSÃO E CONCLUSÕES

Nos linfoedemas primitivos encontra-se, umas vezes hiperplasia, outras hipoplasia e ainda outras aplasia linfática, não sendo possível estabelecer, se tais hipoplasias e aplasias serão congénitas ou secundárias a um processo infeccioso tardio.

Os gânglios parecem ter um papel preponderante no desencadeamento e manutenção das alterações linfáticas. De facto, o sintetizado no Quadro I, leva-nos a realçar o seu comportamento e a responsabilidade que se lhes pode atribuir nos casos de linfoedema, uma vez que, a nosso ver, há certa correspondência entre o comportamento ganglionar e o comportamento dos troncos linfáticos. Também GOUGH, em 1966, chama a atenção para a influência que os gânglios podem desempenhar nas alterações linfáticas destes doentes.

Nos linfoedemas com hipoplasia ou agenesia troncular verificámos a coexistência de hipoplasia ou mesmo agenesia ganglionar. Devemos salientar que o exame linfográfico precoce, ou mesmo o das 24 horas, pode não revelar gânglios que exames posteriores são capazes de evidenciar (Fig. 33). Mas, mesmo nestas situações, os gânglios encontrados são hipoplásicos e hipotróficos.

Os linfoedemas com hiperplasia troncular e aumento de calibre dos vasos linfáticos acompanham-se de gânglios de pequenas dimensões e com imagens lacunares. Encontrámos, porém, um caso de linfoedema com hiperplasia troncular em que os gânglios se apresentavam hipotrofiados e lacunares no exame precoce (Fig. 56 A) para se revelarem, tardiamente, hipertróficos e com repleção quase total (Fig. 56 B).

Parece estranho que em qualquer das nossas *Observações*, não encontrássemos imagens de extravazamento linfático, contràriamente ao que sucedeu a MARLY e cols., imagens tão frequentes nas outras entidades por nós estudadas.

A discordância entre os nossos resultados e os de MARLY e cols. é mais aparente do que real, uma vez que estes autores utilizaram contrastes hidrossolúveis, mais fàcilmente difusíveis através da parede linfática, enquanto que nós utilizámos um contraste lipossolúvel.

A razão de ser das anomalias encontradas nos troncos ou nos gânglios linfáticos, nas situações de hipoplasia, pode basear-se numa verdadeira agenesia ou numa hipoplasia primitiva.

A hiperplasia troncular com aumento de calibre poderá explicar-se de modos diferentes:

1) a insuficiência de reabsorção venosa levará, por sobrecarga do sistema linfático, à sua dilatação e hiperplasia;

FIG. 47 — Hiperplasia linfática, visualização da rede dérmica, anastomoses entre os safenos interno e externo. → Linfático safeno externo.

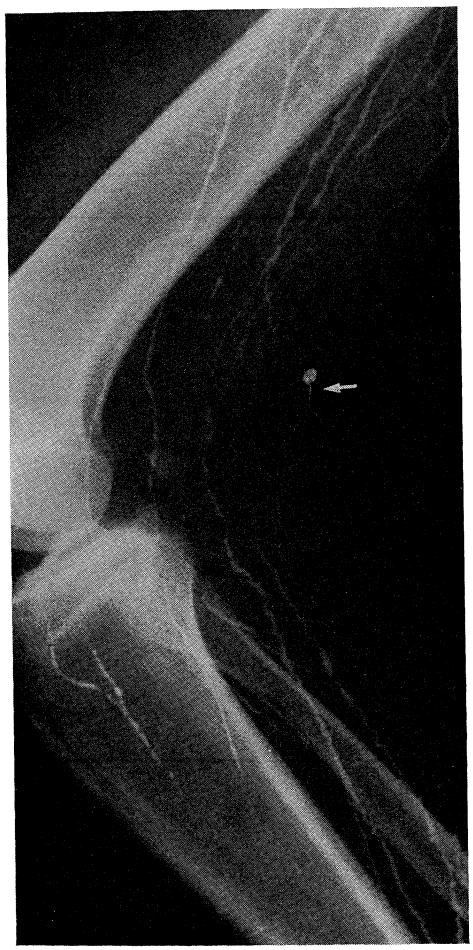

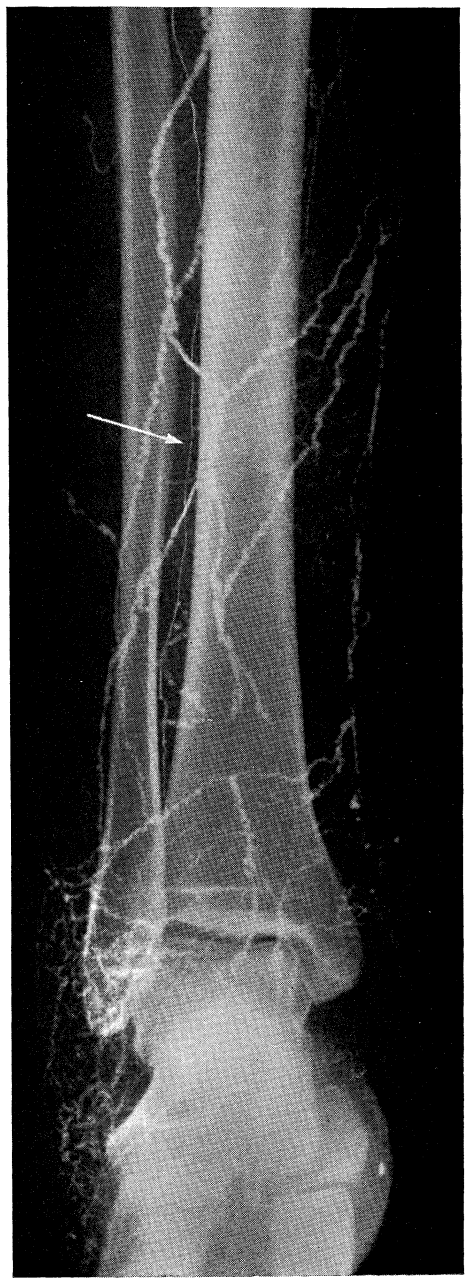

FIG. 48 — Linfático safeno externo e gânglio poplíteo do grupo posterior. → Safeno externo de dimensões extremamente reduzidas.

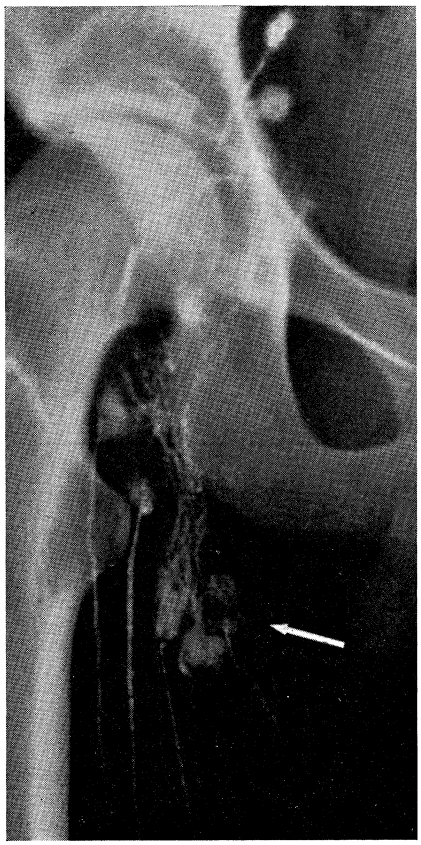

FIG. 49 — Gânglios inguinais e ilíacos hipotrofiados e (→) microlacunares.

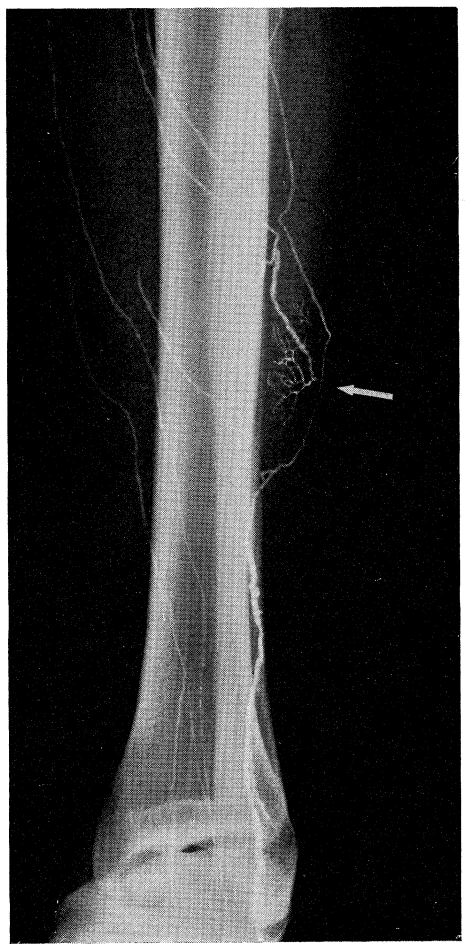

FIG. 50 —→ Refluxo linfático com início da formação de fístula linfática interna.

FIG. 51 —→ Fístula linfática interna e visualização da rede dérmica.

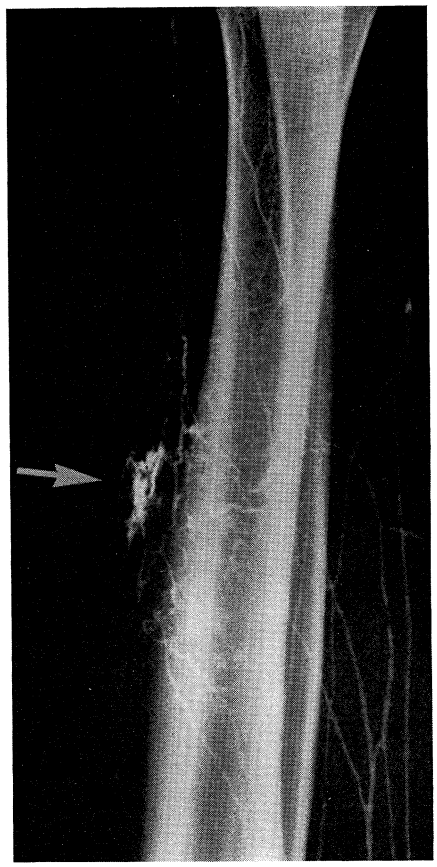

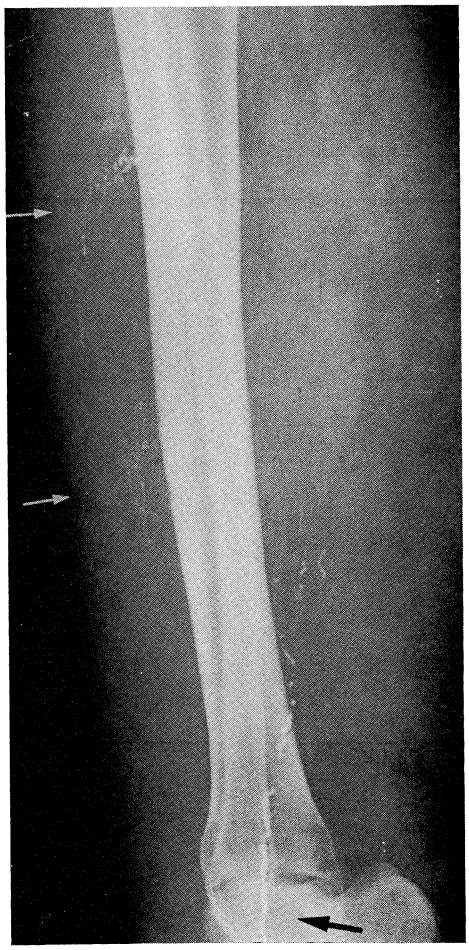

FIG. 52 — → Linfático sinuoso, aumentado de calibre. → Rede dérmica.

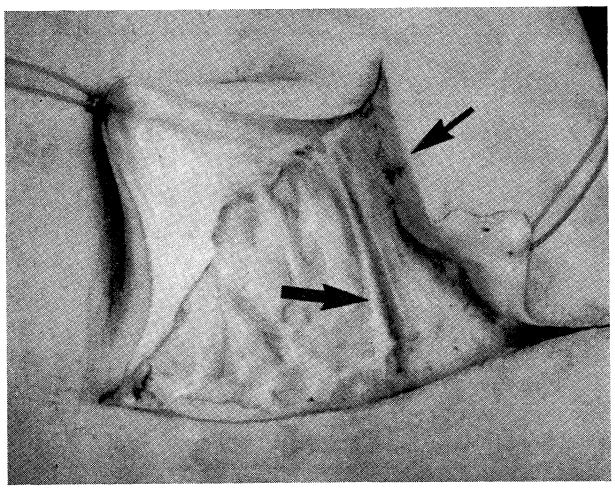

FIG. 53 — → Reticulo linfático. → Tronco linfático obstruído.

FIG. 54 — Peça operatória. Inexistência de linfáticos.

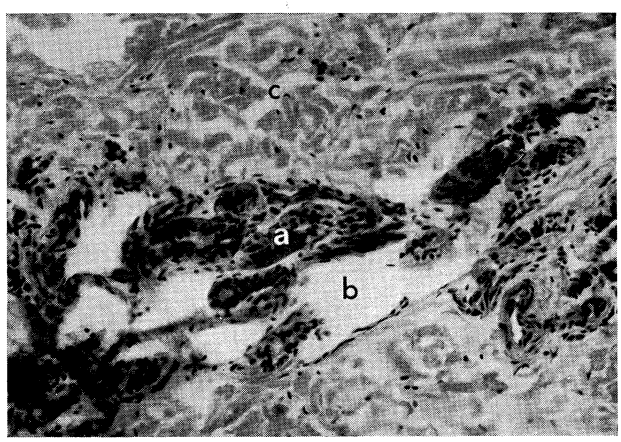

FIG. 55 — Aspecto histológico da peça operatória, na qual se vê: *a* — perilinfangite. *b* — ectasias linfáticas. *c* — tecido de fibrose.

FIG. 56A — Conglomerado ganglionar inguinal observado precocemente com pseudo-hipotrofia e lacunas (falta de repleção) à direita. Atraso de repleção canalicular e ganglionar à esquerda.

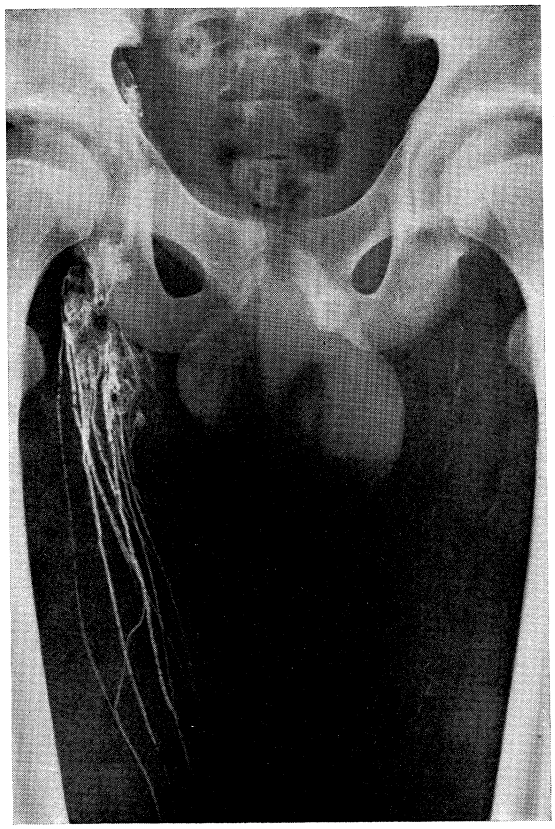

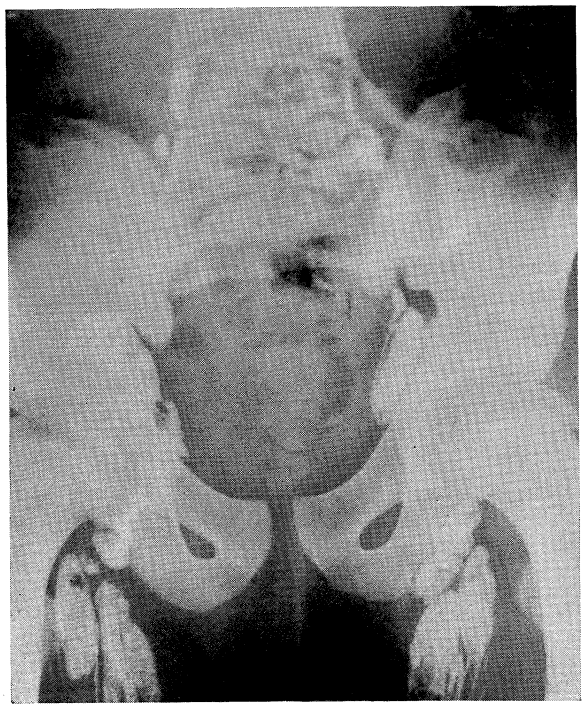

FIG. 56B — Conglomerado observado às 24 horas com hipertrofia e preenchimento quase total.

2) a existência de gânglios anormais, traduzida pela irregularidade da repleção e do tamanho, conjuntamente com a dilatação dos troncos ganglionares aferentes, parece levar a admitir que a função de comporta que estes órgãos desempenham, se encontra alterada, transmitindo-se aos linfáticos aferentes pressões bastante superiores às normais.

As pressões exageradas a que os troncos estão submetidos seriam responsáveis pela sua dilatação e pelo consequente refluxo linfático.

A repleção tardia dos gânglios é outro dado favorável à hipótese que acabamos de apresentar, embora à primeira vista possa parecer o contrário. Se as irregularidades do preenchimento ganglionar fossem devidas a degenerescência gorda ou fibrosa, a imagem lacunar persistiria. A possibilidade do preenchimento tardio das lacunas referidas significa que estas não traduzem alterações definitivas de repleção mas antes a existência de lagos linfáticos, cuja linfa é arrastada pela circulação lenta do lipiodol e acaba por dar lugar ao aspecto de preenchimento total que tardiamente se consegue evidenciar.

A falta de contractilidade dos troncos linfáticos leva à atonia linfática e a subsequente dilatação.

Em síntese poderemos afirmar o seguinte:

Nas linfopatias primitivas, os troncos linfáticos apresentam-se com três aspectos distintos: hiperplásicos, hipoplásicos e aplásicos, podendo existir ou não dilatação dos troncos linfáticos, tal como já tinham referido KINMONTH e TAYLOR, KINMONTH e cols., GOUGH, etc.

Os gânglios, por seu turno, apresentam-se, duma maneira geral, hipotrofiados e com imagens lacunares.

Os casos de hiperplasia linfática mostraram corresponder a situações clínicas em que o edema regredia acentuada e ràpidamente com o repouso no leito e com os membros inferiores levantados.

Pelo contrário, nos casos de aplasia ou agenesia linfáticas, o edema regredia, de modo menos espectacular e nunca na totalidade.

Os estados hipoplásicos e aplásicos, quanto a nós, se em determinados casos traduzem um estado de agenesia inicial, noutros, pelo contrário, devem corresponder a insultos infecciosos responsáveis pela obliteração dos troncos linfáticos.

b) *Linfoedemas secundários por filariose*

Embora sejam múltiplas as causas do linfoedema secundário, (invasão ganglionar por neoplasias, perturbações venosas, linfangites, etc.) trataremos exclusivamente dos linfoedemas de causa filariásica. Contràriamente ao

que seria de esperar não deparamos com abundante bibliografia dedicada a este tema. No entanto, CARAYON e DATCHARY (1963), baseados nos estudos linfográficos efectuados com substâncias de contraste hidrossolúveis, por COLLETE (1955), LIMBOSH (1958) e COHEN (1960 e 1961), afirmaram que os achados linfangiográficos na elefantíase adquirida e na tropical, em particular, se resumem às seguintes alterações: *a)* diminuição numérica dos colectores sub-cutâneos; *b)* aspecto fino e mal opacificado desses vasos; *c)* diminuição da velocidade, sinal de estase e, algumas vezes, refluxo do território ântero-interno do colector obturado para o colector safeno externo; *d)* refluxo dérmico, com dilatações subjacentes à zona paquidérmica.

COHEN (1961) concluiu que, nas formas iniciais dos linfoedemas filariásicos, existem varicosidades linfáticas, ao passo que nos casos avançados havia obliteração total dos linfáticos da perna. Para este autor, quando apenas um pequeno segmento de um ou dois troncos estava afectado, não havia linfoedema, mas, se vários ou todos os linfáticos da perna se encontravam envolvidos no decurso de infecções filariásicas repetidas, o sistema tornava-se insuficiente e surgia o linfoedema.

LAUDEMOR PEREIRA (1962) julga não existir um verdadeiro processo de obstrução dos linfáticos na filaríase mas, pelo contrário, uma dilatação com perturbações da permeabilidade.

MARTINS DA ROCHA (1964), que dedicou um extenso trabalho ao estudo da filaríase linfática pela linfangiografia, considera que são três os factores patogénicos fundamentais neste tipo de linfoedema: a obstrução linfática consecutiva à linfangite, a insuficiência das vias colaterais e a esclerose ganglionar.

A clínica, segundo este autor, nem em todos os casos está de acordo com a grandeza das alterações linfangiográficas observadas. O estudo linfangiográfico nem sempre se pode realizar devido ao reduzido calibre dos vasos linfáticos, embora o número de insucessos vá diminuindo com a experiência do operador.

Efectuámos 23 tentativas de exames linfográficos em doentes portadores de filariose linfática. O critério de diagnóstico clínico da afecção assentou na microfilaremia positiva, na existência de linfangite centrífuga e na proveniência de zona endémica. Só conseguimos, no entanto, realizar 15 linfografias, sendo uma delas dos linfáticos do cordão espermático e quatro em dois doentes a que se linfografaram simultâneamente ambos os membros inferiores.

Os dados mais importantes dos exames linfográficos efectuados encontram-se resumidos no Quadro II.

QUADRO II

FILARIOSE

NÚMERO DE OBSERVAÇÕES	DOENTE	DIAGNÓSTICO	LINFÁTICOS VISÍVEIS	LINFÁTICOS	L I N F Á									
					1	2	3	4	5	6	7	8	9	10
15	B.	Filariose linfática.	*a*) Pé					+ −						
	55 Anos	Linfagite	*b*) Perna					+ −				+ − −		
M.I.D.			*c*) Joelho		+									
	M.D.S.		*d*) Coxa		+		+ − −							
			e) Inguinais		+			+						
	1962		*f*) Bacia		+		+		+					
			g) Ilíacos		+		+ − −							
			h) Lombo-aórticos		+				+ − −			+ − −		
16	B.M.	Filariose linfática.	*a*) Pé		+		+ +	+ + +						+
	28 Anos	Edema duro do pé	*b*) Perna				+	+				+ +		+
M.I.D.		e mole da perna	*c*) Joelho						+			+ −		
	I.M.T.		*d*) Coxa				+ +				× × ×	+ − −		× +
			e) Inguinais	a										
	17-12-64		*f*) Bacia	a										
			g) Ilíacos	a										
			h) Lombo-aórticos	a										
17	C.	Filariose linfática.	*a*) Pé	a										
	30 Anos	Edema duro do pé	*b*) Perna				+	+	+					
M.I.D.		e mole da perna	*c*) Joelho						+					
	M.D.S.		*d*) Coxa	a			+ −		+ +					
			e) Inguinais	a										
	1963		*f*) Bacia	a										
			g) Iliacos	a										
			h) Lombo-aórticos	a										
18	C.B.	Filariose linfática	*a*) Pé				+	+						+
	24 Anos	Pré edema.	*b*) Perna					+	+ −			+ −		
M.I.D.		Edema mole	*c*) Joelho						+ +					
	M.D.S.		*d*) Coxa				+ −		+					+
			e) Inguinais						+ + +			+		
	28-3-63		*f*) Bacia	a										
			g) Ilíacos	a										
			h) Lombo-aórticos	a										
19	D.F.	Filariose linfática.	*a*) Pé					+ +						
	35 Anos	Pré edema.	*b*) Perna										+ − −	
M.I.D.		Edema mole	*c*) Joelho										+	
	M.D.S.		*d*) Coxa						+	+ −		+ −		
			e) Inguinais				+ − −					+		+ + +
	30-3-63		*f*) Bacia	a										
			g) Ilíacos	a										
			h) Lombo-aórticos	a										

ICOS								GÂNGLIOS VISÍVEIS	GÂNGLIOS	GÂNGLIOS										OBSERVAÇÕES
11	12	13	14	15	16	17	18			1	2	3	4	5	6	7	8	9	9 s	9 c	
								a) Tibiais	a												Foi injectado Lipiodol
						+		*b*) Poplíteos	a												
								c) Coxa	a												
						+ – –		*d*) Inguinais		+					+ – –	+ – –					
			+ – –					*e*) Bacia	a												
								f) Ilíacos	a												
								g) Lombo-aórticos	a												
+ + +	+		+ + +	+ + +	+ + s/c			*a*) Tibiais	a a												
+	+ –		+	+	+ s			*b*) Poplíteos	a a												
	+ –				+ s			*c*) Coxa	a a												
+ – ×	× –		× +	+ ×			+ ×	*d*) Inguinais	a	× –	×		×		×	× –				+	
								e) Bacia	a a												
								f) Ilíacos	a a												
								g) Lombo-aórticos	a a												
								a) Tibiais	a												Fortombrine 7 cc
+	+		+	+	+ s			*b*) Poplíteos	a												
								c) Coxa	a												
								d) Inguinais													
								e) Bacia	a												
								f) Ilíacos	a												
								g) Lombo-aórticos	a												
+	+			+	+ s			*a*) Tibiais													Fortombrine 10 cc
+	+	+		+	+ s/c			*b*) Poplíteos													
					+ s			*c*) Coxa													
								d) Inguinais			+ × – –		+ × –	+ – ×	+ ×	× –			×		
								a) Bacia	a		×		× ×		× –						Lipiodol 10 cc
								f) Ilíacos	a a												
								g) Lombo-aórticos	a a												
					+ s			*a*) Tibiais													Fortombrine 12 cc
	+ – –				+ s			*b*) Poplíteos													
					+ + s			*c*) Coxa													
								d) Inguinais			+		+	+ –	+	+ –					
				+				*e*) Bacia	a												
								f) Ilíacos	a												
								g) Lombo-acórtios	a												

NÚMERO DE OBSERVAÇÕES	DOENTE	DIAGNÓSTICO	LINFÁTICOS VISÍVEIS	LINFÁTICOS	LINFÁ									
					1	2	3	4	5	6	7	8	9	10
20	E.L.	Filariose linfática.	*a*) Pé	a										
	50 Anos	Pré-edema.	*b*) Perna						+ − −					
M.I.D.		Edema Mole	*c*) Joelho						+ − −				+ − −	
	M.D.S.		*d*) Coxa		+				+ −					
			e) Inguinais	a										
	1-5-63		*f*) Bacia	a										
			g) Ilíacos	a										
			h) Lombo-aórticos	a										
21	I.D.	Filariose linfática.	*a*) Pé				+	+ +						
	24 Anos	Edema mole	*b*) Perna				+	+	+			+		
M.I.E.			*c*) Joelho				+		+			+		
	M.D.S.		*d*) Coxa				+		+ + +			+ −		
			e) Inguinais	a										
	19-5-63		*f*) Bacia	a										
			g) Ilíacos	a										
			h) Lombo-aórticos	a										
22	N.	Filariose.	*a*) Pé		+ −			+ −						+
	30 Anos	Pré-edema	*b*) Perna						+ +					+ −
M.I.D.			*c*) Joelho		+ −									+
	M.D.S.		*d*) Coxa						+ + +					
			e) Inguinais	a										
	30-3-63		*f*) Bacia	a										
			g) Ilíacos	a										
			h) Lombo-aórticos	a										
23	N.C.	Filariose.	*a*) Pé					+ +						
	35 Anos	Edema mole	*b*) Perna		+		+	+ +						
M.I.D.			*c*) Joelho											
	M.D.S.		*d*) Coxa					+						
			e) Inguinais	a										
	3-4-63		*f*) Bacia	a										
			g) Ilíacos	a										
			h) Lombo-aórticos	a										
24	V.	Filariose.	*a*) Pé		+	+ + +	+ −	+ + +			×			
	30 Anos	Edema mole da	*b*) Perna		+	+ + +	+	+ +			×	+ +		+
M.I.D.		perna e duro do pé	*c*) Joelho		+ + +	+ + +		+ +						
	M.D.S.		*d*) Coxa		+ + +			+ +			×	+		+
			e) Inguinais		+							+		
	1963		*f*) Bacia						+ + +					
			g) Ilíacos	a										
			h) Lombo-aórticos	a										

ICOS								GÂNGLIOS VISÍVEIS	GÂNGLIOS	GÂNGLIOS											OBSERV.
11	12	13	14	15	16	17	18			1	2	3	4	5	6	7	8	9	9 s	9 c	
								a) Tibiais	a												Fortom-
					+—s	+		*b*) Poplíteos	a												brine
					++s			*c*) Coxa	a												12 cc
					+—s			*d*) Inguinais	a												
								e) Bacia	a												
								f) Ilíacos	a												
								g) Lombo- -aórticos	a												
+	+		+	+	+c			*a*) Tibiais	a **a**												Lipiodol
+			+	+	+s/c			*b*) Poplíteos	a **a**												10 cc
				+—	+—s			*c*) Coxa	a **a**												
								d) Inguinais	a		××				×—						
								e) Bacia	a	×—	×		×	×—	×—						
								f) Ilíacos	a **a**												
								g) Lombo- -aórticos	a **a**												
	+—		+		+c			*a*) Tibiais	a												Fortom-
					+			*b*) Poplíteos	a												brine
			+—		+			*c*) Coxa	a												12 cc
								d) Inguinais	a												
								e) Bacia	a												
								f) Ilíacos	a												
								g) Lombo- -aórticos	a												
+	+——		+	+	+s/c			*a*) Tibiais	a												Fortom-
+	+		+	+	+s/c			*b*) Poplíteos					++								brine
					+—s		+	*c*) Coxa	a												15 cc
					+—s		+	*d*) Inguinais	a												
								e) Bacia	a												
								f) Ilíacos	a												
								g) Lombo- -aórticos	a												
+++	+		+	+	+s/c			*a*) Tibiais	a **a**												Fortom-
+++	+		+	+	+s/c			*b*) Poplíteos	a **a**												brine
							+	*c*) Coxa	a		×—								×		15 cc
			+	+	+s/c		+	*d*) Inguinais		×—	×		×—	×—	×						
										—	+		+		+—				×		Lipiodol
								e) Bacia	a	××				×—		×			×		12 cc
								f) Ilíacos	**a**												
								g) Lombo- -aórticos	**a**												

NÚMERO DE OBSERVAÇÕES	DOENTE	DIAGNÓSTICO	LINFÁTICOS VISÍVEIS	LINFÁTICOS	LINFÁ 1	2	3	4	5	6	7	8	9	10
25	V.G.	Edema duro do pé	*a*) Pé		+						×			
	35 Anos	e mole da perna	*b*) Perna		+	+	++	+++			××	+−		
M.I.E.			*c*) Joelho		++	+	+	+						+++
	M.D.S.		*d*) Coxa		+−	+−−	+	+	++		×			
			e) Inguinais		+−		+−	+−−				+−		
	1963		*f*) Bacia						++					
			g) Ilíacos	a										
			h) Lombo-aórticos	a										
26	R.M.	Filariose.	*a*) Pé			+	+	+++				+		
	30 Anos	Edema mole	*b*) Perna				+	++				+		+
M.I.D.			*c*) Joelho				+		++					
	I.M.T.		*d*) Coxa	a							×			
			e) Inguinais	a										
	4-2-65		*f*) Bacia	a										
			g) Ilíacos	a										
			h) Lombo-aórticos	a										
27	Idem	Idem	*a*) Pé			++	++	+++				+		
			b) Perna			+−	+	+	+++					++
M.I.E.	18-2-65		*c*) Joelho	a										
			d) Coxa	a										
			e) Inguinais	a										
			f) Bacia	a										
			g) Ilíacos	a										
			h) Lombo-aórticos	a										
28	A.T.C.	Filariose.	*a*) Pé		+			+++						
	28 Anos	Edema mole	*b*) Perna				+++	+++				+		+
M.I.D.			*c*) Joelho				+−		+			+		+
	I.M.T.		*d*) Coxa	a										
			e) Inguinais	a										
	25-2-65		*f*) Bacia	a										
			g) Ilíacos	a										
			h) Lombo-aórticos	a										
29	T.C.	Linfoedema da	*a*) Pé		+			+++				+−		+
	18 Anos	infância	*b*) Perna		+		+++	+++				+		
M.I.E.		(Doença de	*c*) Joelho		++		+							+
	1.ª C.H.	Milroy)	*d*) Coxa				+		+−			++		
			e) Inguinais		+−−		+−							
	29-1-65		*f*) Bacia	a										
			g) Ilíacos	a										
			h) Lombo-aórticos	a										

TICOS 11	12	13	14	15	16	17	18	GÂNGLIOS VISÍVEIS	GÂNGLIOS	GÂNGLIOS 1	2	3	4	5	6	7	8	9	9 s	9 c	OBSERVAÇÕES
								a) Tibiais	a **a**												Fortombrine 15 cc
+++	+++	+−−	+++	+++	++s/c			*b*) Poplíteos	a **a**												
+++			+	+−	++s/c		+	*c*) Coxa	a **o**												
			+	+	+−		+	*d*) Inguinais		×	+−×			+×−	+×−	+×			××	××	Lipiodol 12 cc
					+−			*e*) Bacia	a	×											
								f) Ilíacos	a **o**												
								g) Lombo-aórticos	a **a**												
+++	++		++	+++	+s/c			*a*) Tibiais	a **a**												Lipiodol 10 cc
+	+		+	+	+s/c			*b*) Poplíteos	a **a**												
					+/s			*c*) Coxa	a		×										
								d) Inguinais	a	×	×			×	×	×			×−		
								e) Bacia	a		×−		×	×−	×−	×−					
								f) Ilíacos	a **a**												
								g) Lombo-aórticos	a **a**												
+++	+		+++	+++	++s/c			*a*) Tibiais	a **a**												*Tardia aos oito dias.*
	+−		++	++	+s/c			*b*) Poplíteos	a **a**												
								c) Coxa	a			×−									
								d) Inguinais	a	×				×	×	×			×−−		Lipiodol 10 cc
								e) Bacia	a				×	×	×						
								f) Ilíacos	a **a**												
								g) Lombo-aórticos	a **a**												
+++	++		+++		++s/c			*a*) Tibiais	a												Lipiodol 10 cc
	++		++	+	++s/c			*b*) Polpíteos	a												
								c) Coxa	a												Não eram visíveis gânglios nas 24 h.
								d) Inguinais	a												
								e) Bacia	a												
								f) Ilíacos	a												
								g) Lombo-aórticos	a												
+++	+		+++		+s/c			*a*) Tibiais	a **a**												Lipiodol 10 cc
+	+++		++	+++	+s/c			*b*) Poplíteos	a **a**												
+			+	+	+s/c			*c*) Coxa	a **a**												
							+	*d*) Inguinais			+−+			×−	×−	×−			×−		
								e) Bacia	a	×−											
								f) Ilíacos	a **o**												
								g) Lombo-aórticos	a **o**												

Destes exames seleccionámos seis *Observações*: n.os 15, 18, 24, 25, 26 e 27, por nos parecerem as mais significativas das alterações do sistema linfático neste tipo de doentes.

OBSERVAÇÃO N.º 15

B. de 55 anos de idade, observado na Guiné na Consulta Externa da Missão da Doença do Sono (M.D.S.), refere crise única de linfangite centrífuga, iniciada na região inguinal e que se dirigiu para o bordo interno do pé, seguindo o trajecto da veia safena interna.

A microfilaremia foi positiva e havia ancilostomíase e esclerose de Mönckeberg.

Diagnóstico:

Filariose linfática (linfangite).

O exame linfográfico do membro inferior direito, efectuado após cateterismo dum linfático no dorso do pé e da injecção de 10 cc de lipiodol ultra-fluido, permite observar, na Fig. 57, hiperplasia linfática do terço inferior da perna e do dorso do pé, troncos linfáticos aumentados de calibre e anastomosados entre si. Na Fig. 58, notam-se 16 troncos linfáticos na coxa, de calibre discretamente aumentado e interanastomosados. Além de hipertrofia há hiperplasia linfática inguinal, onde alguns dos colectores se apresentam aumentados de calibre.

A Fig. 59 mostra pequeno número de colectores linfáticos pélvicos ilíacos primitivos e lombo-aórticos que estão, contudo, aumentados de calibre. Nesta mesma Figura é visível a cisterna de Pecquet.

OBSERVAÇÃO N.º 18

C.B., de 24 anos de idade, natural e residente na Guiné, foi observado na M.D.S. por edema crónico do membro inferior direito. A afecção iniciou-se há três anos, por crises periódicas, de linfangite centrífuga, acompanhadas de sindroma febríl e de rebate ganglionar inguinal, em acordeão. Edema mole do pé e da perna regredindo quase completamente no intervalo das crises. Era portadora de lambliose e ascaridiose.

FIG. 57 — Hiperplasia linfática pouco manifesta, com aumento de calibre e anastomoses de alguns troncos linfáticos.

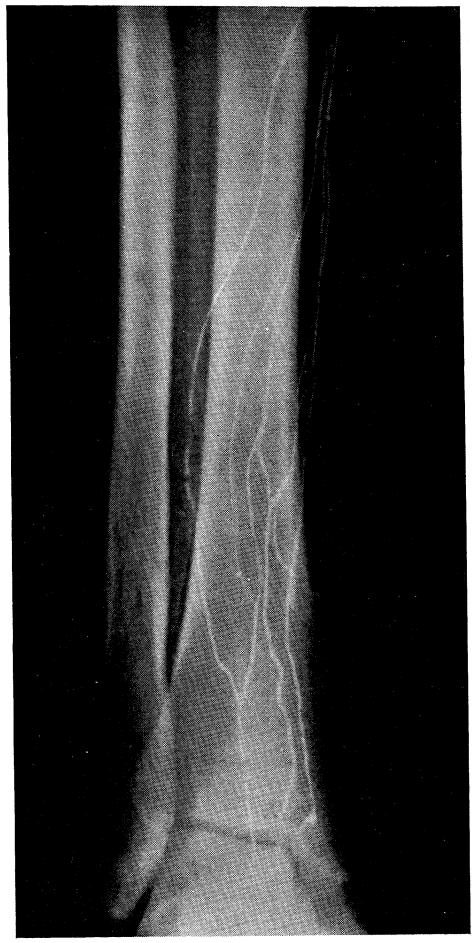

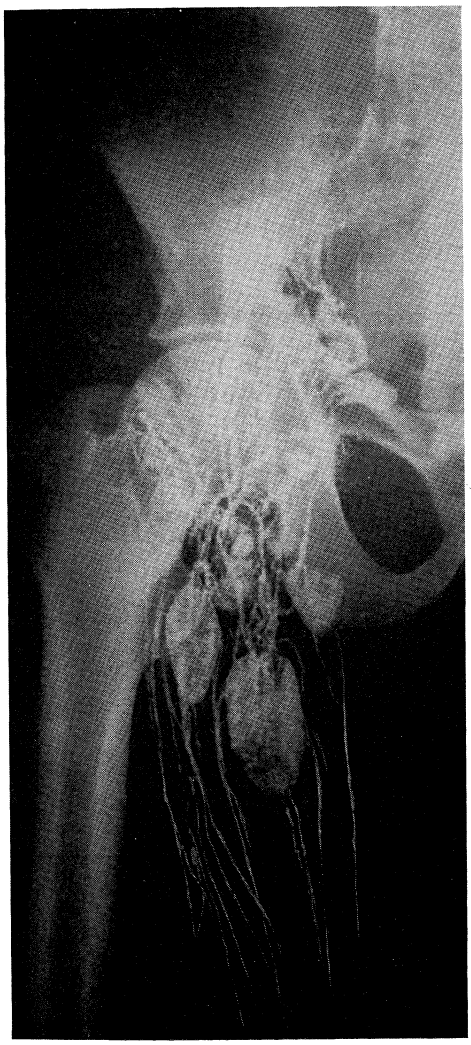

FIG. 58 — Região inguinal com hipertrofia ganglionar e hiperplasia linfática.

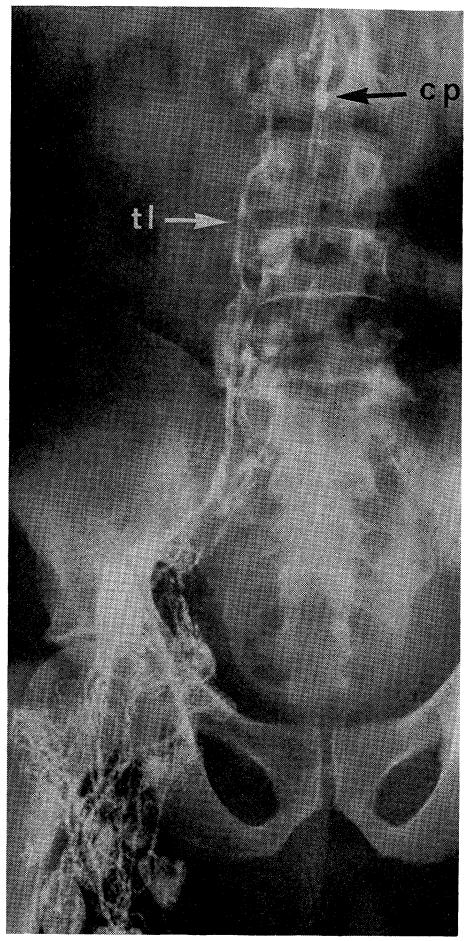

FIG. 59 — Vasos e gânglios inguinais e da bacia; tronco lombar direito (tl) e cisterna de Pecquet (C P)

Diagnóstico:

Filariose linfática (pré-edema).

A linfografia do membro inferior direito foi obtida depois da injecção de 10 cc de fortombrine a 70% seguida da administração de 7 cc de lipiodol ultra-fluido.

As fotogravuras n.os 60 e 61 objectivam as alterações mais notórias.

No pé encontra-se hiperplasia linfática, linfáticos sinuosos e anastomosados entre si, formando, no bordo externo, um retículo. Alguns dos linfáticos têm calibre aumentado e é visível a rede dérmica.

Na perna há hiperplasia com linfáticos sinuosos e aumentados de calibre. São visíveis fístulas linfáticas na transição do terço médio para o terço inferior da perna e, bem assim, a rede dérmica. Nalgumas imagens obtidas, com Fortombrine, foi possível visualizar dois troncos linfáticos que se iniciavam no retículo maleolar interno e se projectavam, um, no espaço inter-ósseo, e, o outro, para fora do peróneo. Este último linfático é sinuoso e, na união dos dois terços inferiores com o terço superior, dirige-se oblìquamente para dentro, anastomosa-se ao anterior, constituindo um tronco único que pouco depois se divide dicotòmicamente, para, em seguida, se interromper. A partir do terço superior todos os troncos linfáticos se interrompem com excepção dum único que se apresenta aumentado de calibre.

Na coxa nota-se um tronco único nos dois terços inferiores e, no terço superior, existem três linfáticos, dois dos quais se interrompem antes de atingirem os gânglios.

A região inguinal mostra três gânglios, um, de dimensões normais e os outros dois, de dimensões reduzidas. A bexiga está impregnada.

OBSERVAÇÃO N.º 25

V.G., aparentando 35 anos de idade, também natural e residente na Guiné, onde foi observada na M.D.S. por sofrer de edema crónico do membro inferior esquerdo. A afecção começou há longa data por crises de linfangite centrífuga, periódicas, acompanhadas de sindroma febríl e de rebate ganglionar inguinal em acordeão. Notava-se micropoliadenia, com gânglios duros, espontâneamente indolores mas dolorosos à pressão moderada; as suas dimensões variavam entre as de uma avelã e de uma amêndoa. Edema duro do pé, embora discreto, e edema mole

da perna, de dimensões apreciáveis, estendendo-se até ao joelho. Este edema regredia discretamente no intervalo das crises. A microfilaremia foi negativa e a doente sofria de amibíase.

Diagnóstico:

Filariose linfática.

A linfografia do membro inferior esquerdo foi executada após injecção de 20 cc de fortombrine a 70% seguida de 12 cc de lipiodol ultra-fluido.

Na Fig. 62 observam-se, no terço inferior da perna, três troncos linfáticos aumentados de calibre e sinuosos. O mediano corresponde ao linfático cateterizado e os restantes, dado que não mostram comunicações com aquele, devem ter sido visualizados por refluxo. A partir do linfático mais interno começa a desenhar-se a rede dérmica e o interstício dos tecidos.

Na Fig. 63 é possível ver, com mais nitidez, o descrito na Fig. anterior, acrescido da visualização de linfáticos na face externa da perna, de calibre discretamente reduzido e com segmentação do produto de contraste, No terço superior da perna e na sua face interna, persiste a imagem da rede dérmica e dos interstícios teciduais.

As Figs. 41 e 64 permitem observar que inúmeros troncos linfáticos terminam sùbitamente na articulação do joelho e também inferir que a visualização dos linfáticos inferiormente situados se fez por contra corrente. Nestas mesmas Figuras vêm-se ainda troncos linfático da coxa, profundos, sinuosos, estabelecendo anastomoses a diversos níveis com os linfáticos superficiais da perna.

A Fig. 65 mostra os gânglios inguinais bem contrastados, mas de reduzidas dimensões, vendo-se ainda a imagem vesical e um gânglio ilíaco.

Na Fig. 34, (radiografia feita às vinte e quatro horas), observa-se retenção do produto nos colectores linfáticos, extravasamento do contraste à volta do linfático profundo e, ainda, um gânglio femural de reduzidas dimensões.

OBSERVAÇÕES N.º 26 e 27

R.M., de 30 anos de idade, internada no Instituto de Medicina Tropical. No início da puberdade, há cerca de 15 anos, começou com linfangite no membro inferior esquerdo e, posteriormente, também, no direito.

FIG. 60 — Hiperplasia linfática com troncos sinuosos e anastomosados.

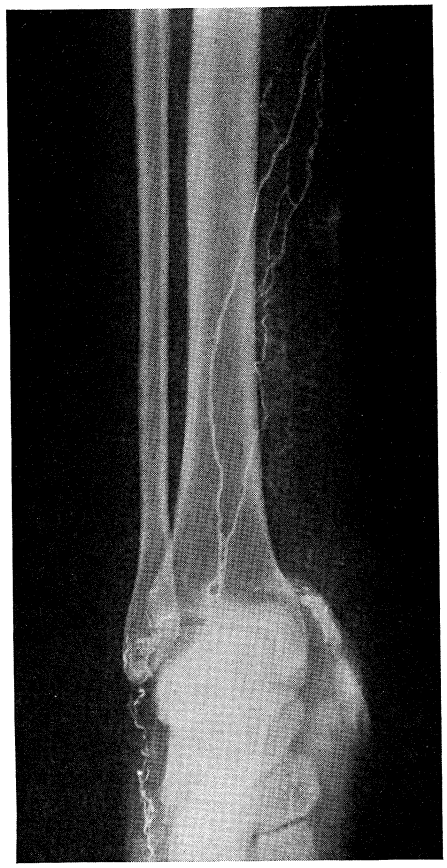

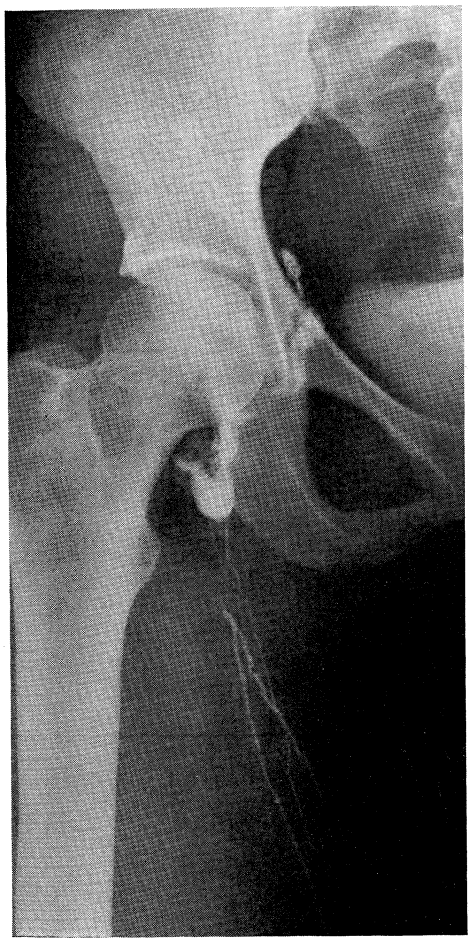

FIG. 61 — Hipoplasia linfática e ganglionar.

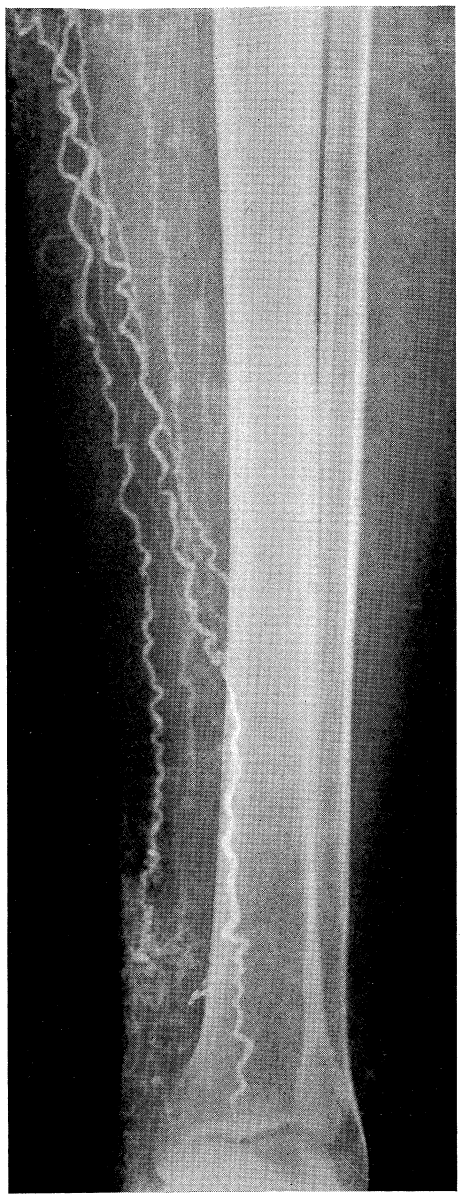

FIG. 62 — Linfáticos sinuosos e aumentados de calibre, visualização da rede dérmica.

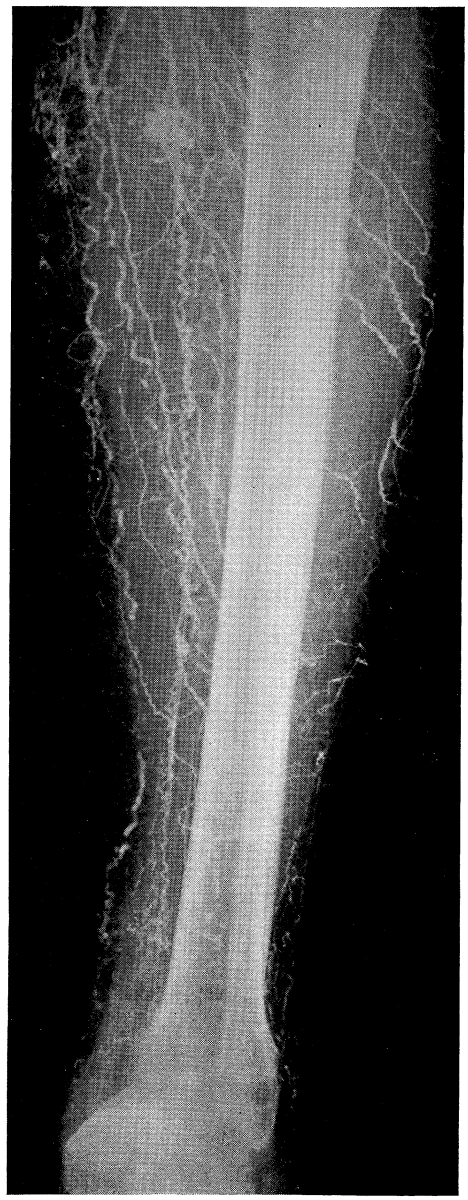

FIG. 63 — Hiperplasia global dos linfáticos superficiais da perna com visualização da rede dérmica (colectores de 2.ª ordem).

FIG. 64 — → Interrupção dos linfáticos da perna no joelho. → Anastomoses entre os linfáticos superficiais e profundos da coxa a diversos níveis.

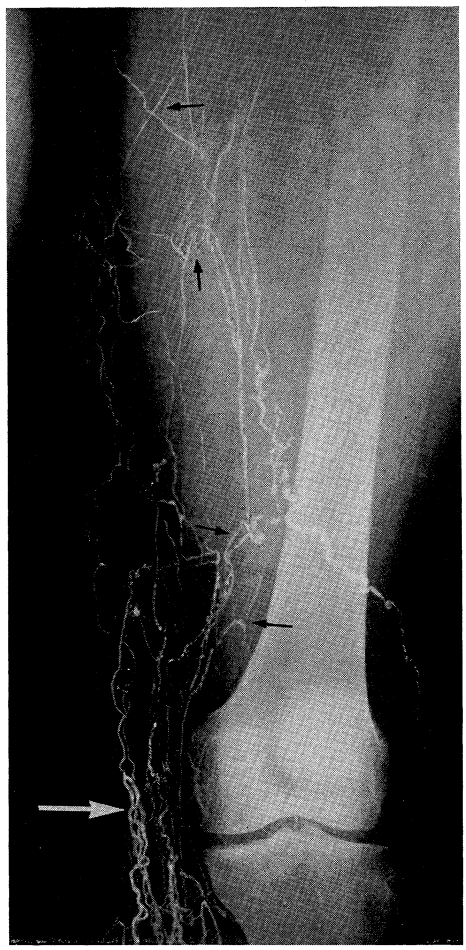

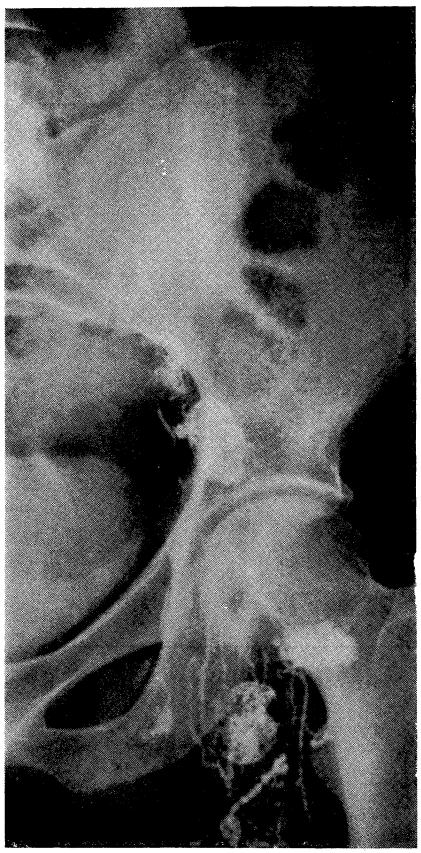

FIG. 65 — Hipotrofia ganglionar inguinal e hipoplasia ilíaca; visualização da bexiga.

As crises de linfangite eram centrífugas, periódicas, de ponto de partida inguinal, seguindo o trajecto da safena interna, acompanhavam-se de rebate ganglionar inguinal e de sindroma febril, tendo, em regra, duração de três dias. Nos últimos anos verificou que o edema era persistente e progressivo, estendendo-se até à tuberosidade anterior da tíbia.

Diagnóstico:

Filariose linfática.

As Figs. 66 e 67 pertencem à linfografia do membro inferior esquerdo obtida depois da injecção de 10 cc de lipiodol ultra-fluido.

No pé (Fig. 66) nota-se hiperplasia linfática formada por um retículado extremamente rico, constituído por linfáticos sempre sinuosos, umas vezes com o calibre aumentado e outras vezes filiforme. Visualizam-se, por refluxo, os linfáticos colaterais dos dedos. Os linfáticos dorsais dirigem-se para a planta do pé, quer seguindo o seu bordo interno quer o seu bordo externo.

Na perna encontram-se anastomoses e imagens de interrupção linfática, além de hiperplasia, formada por linfáticos varicosos ao nível da articulação tibio-társica. É visível, no terço médio da perna, um fino retículo, para além do qual não foi possível notar qualquer outra estrutura.

Os gânglios da coxa, da região inguinal e parte dos da bacia, encontram-se aparentes na Fig. 67, efectuada 8 dias depois da anterior. Os primeiros têm pequenas dimensões, enquanto os da região inguinal e os da bacia se apresentam hipertrofiados, com imagens lacunares e com repleção em manchas mais densas.

A linfografia do membro inferior direito foi efectuada depois da administração de 10 cc de lipiodol ultra-fluido e permitiu obter as imagens correspondentes às Figs 68, 69 e 70.

A primeira destas Figuras permite observar ainda, no pé, hiperplasia linfática revelada por linfáticos sinuosos, umas vezes com aumento de calibre e outras filiformes. É visível a rede dérmica e os colectores linfáticos situados sobre os bordos interno e externo do pé encontram-se anastomosados entre si. Existe visualização, por refluxo, dos ramos linfáticos colaterais dos dedos.

Na perna (Fig. 69) há hiperplasia linfática e anastomoses entre os linfáticos internos e externos, anastomoses estabelecidas por intermédio de troncos linfáticos sinuosos, quer de calibre reduzido quer

de calibre aumentado. Estes troncos linfáticos terminam junto do joelho, donde parte um único tronco. Existem, além disso, imagens de segmentação e interrupção linfática e sinalização da rede dérmica.

A última das Figuras acima mencionadas (70) foi obtida 24 horas depois das anteriores e mostra que alguns troncos linfáticos persistem aparentes na coxa e que parte dos gânglios inguinais e dos gânglios ilíacos externos estão hipertrofiados. Deve ainda referir-se a existência de imagens lacunares e de repleção em manchas mais densas e que sòmente se evidenciam os gânglios inferiores da bacia.

OBSERVAÇÃO N.º 24

V., de 30 anos de idade, observada na M.D.S., por edema duro do pé direito.

A doença manifestou-se desde os vinte anos de idade, por crises de linfangite centrífuga, periódicas, acompanhadas de sindroma febril e de rebate ganglionar, em acordeão. O exame permitiu observar a existência de micropoliadenia, inguinal, bilateral, com gânglios duros e indolores espontâneamente, mas dolorosos à pressão moderada e cujas dimensões se situavam entre as de uma avelã e as de uma amêndoa. Edema duro do pé e mole da perna, edema este que se estendia até à articulação do joelho. A microfilaremia foi negativa e havia ancilostomíase.

Diagnósticos:

Filariose linfática.

A linfografia do membro inferior direito, efectuada com 20 cc de fortombrine a 70% mais 12 cc de lipiodol ultra-fluido, encontra-se documentada nas Figuras que abaixo referimos.

A Fig. 40 mostra a existência, imediatamente acima da articulação tíbio-társica, de três troncos linfáticos sinuosos e volumosos, particularmente o mais externo (variz linfática). Nesta mesma Figura é aparente o refluxo troncular, devido a insuficiência valvular, pois os dois colectores internos terminam inferiormente em fundo de saco e não são visíveis anastomoses com o colector principal, ao nível da articulação tíbio-társica. O colector linfático que, na união do terço médio com o terço superior, se encontra imediatamente justaposto ao osso, apresenta-se inferiormente com uma imagem em tacícula, bem contrastada, e tem superiormente

FIG. 66 — Hiperplasia linfática com refluxo e (→) interrupção dos troncos linfáticos.

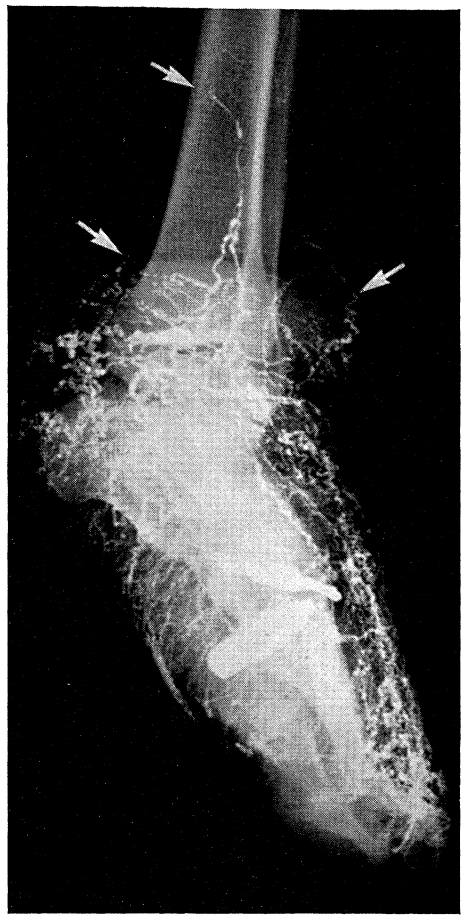

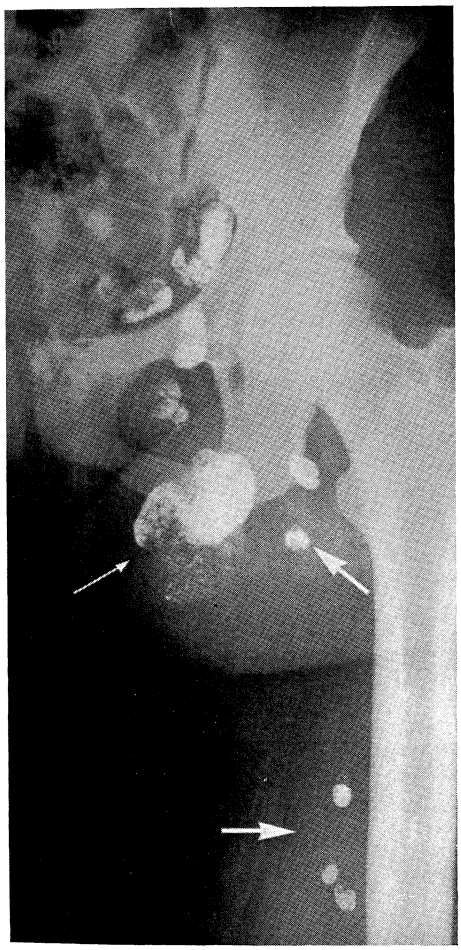

FIG. 67 — → Visualização dos gânglios profundos da coxa, dos da (→) região inguinal e parte dos da bacia, 8 dias após a administração do contraste.

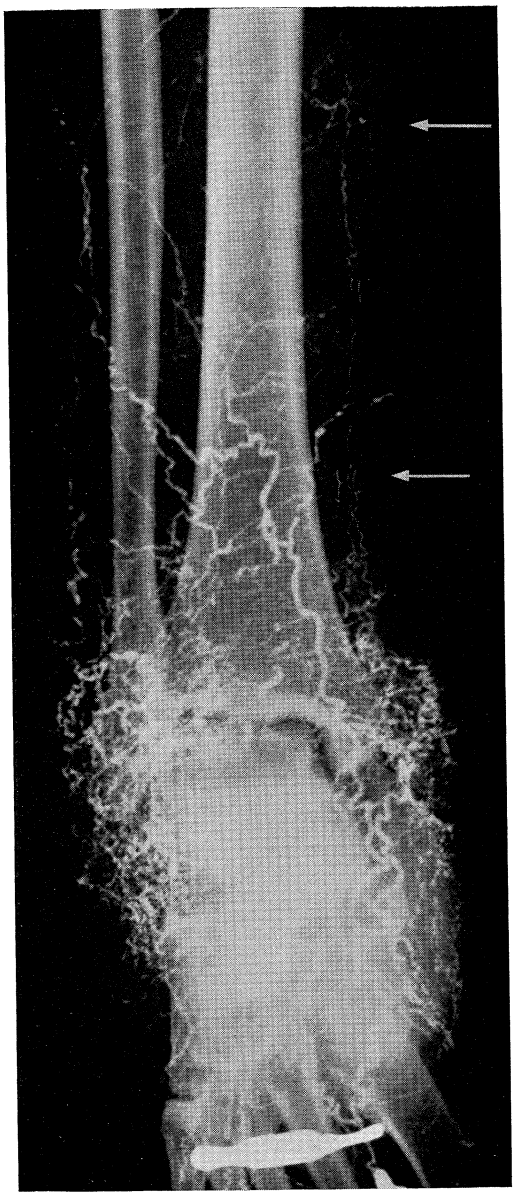

FIG. 68 — Hiperplasia linfática com refluxo e (→) visualização na perna dos colectores linfáticos de 2.ª ordem.

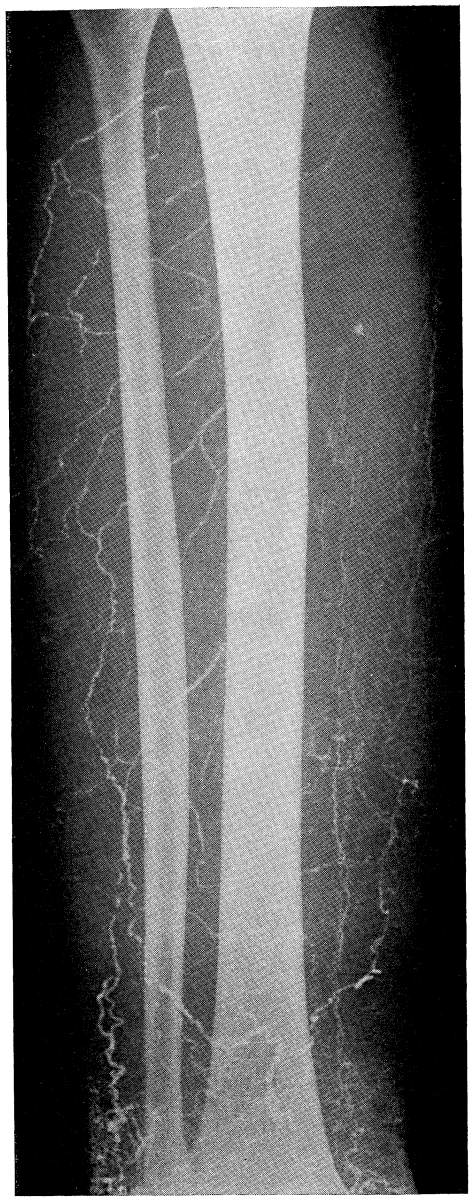

FIG. 69 — Hiperplasia linfática, anastomoses, visualização da rede dérmica e refluxo.

FIG. 70 — Hipertrofia ganglionar inguinal com repleção em manchas mais densas, aspecto microlacunar e estase a montante. Só são visíveis os gânglios inferiores da bacia.

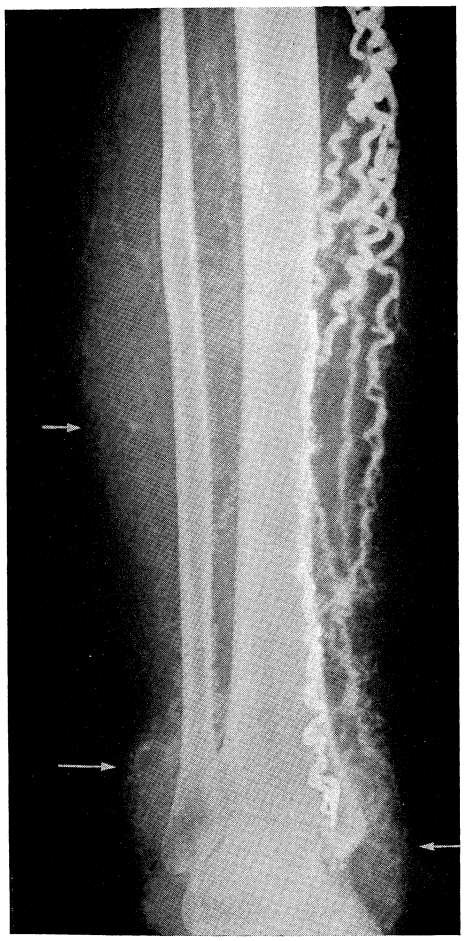

FIG. 71 — Hiperplasia linfática com varizes e (→) visualização da rede dérmica.

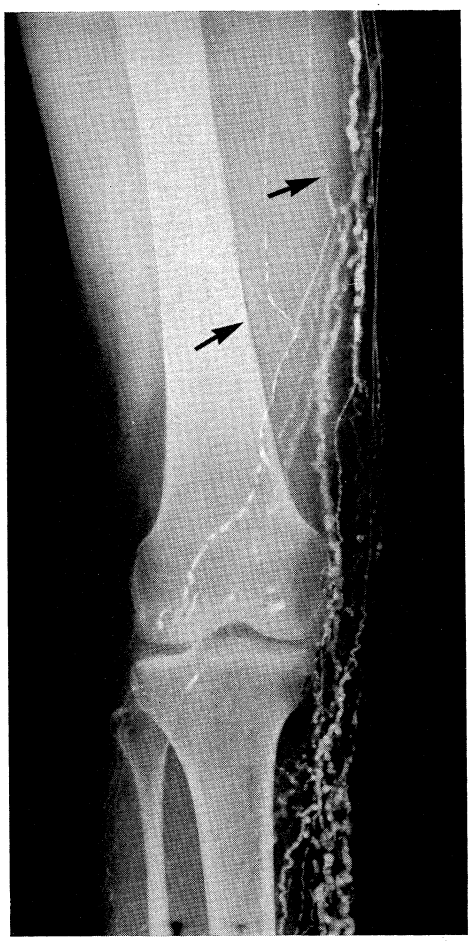

FIG. 72 — Hiperplasia linfática, linfáticos varicosos, anastomoses com os (→) linfáticos profundos, dispersão do Lipiodol em gotículas (microesferulação).

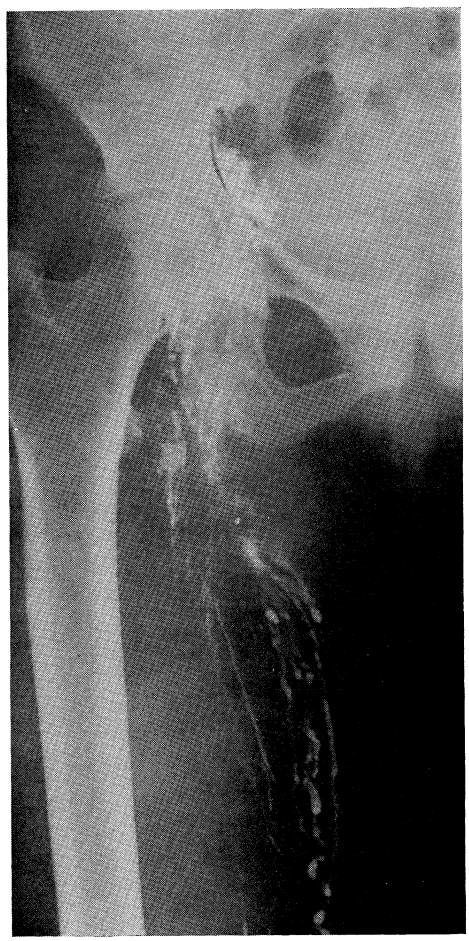

FIG. 73 — Varizes linfáticas com início nos gânglios inguinais.

um pequeno segmento, de cerca de dois centímetros, sinuoso e sem contraste. A explicação que nos parece mais plausível para esta imagem é a de que, no momento da introdução do filme, tendo sido necessário levantar o membro, o produto de contraste se deslocou centrìpetamente; porém, ao poisá-lo, o produto foi arrastado centrìfugamente e por deficiência de contraste, deu lugar à imagem acabada de descrever.

A Fig. 71 mostra já visualizada a rede dérmica e troncos linfáticos varicosos situados na face interna da perna.

Nesta mesma imagem são visíveis, ainda, outros troncos linfáticos de calibre igualmente apreciável e sinuosos e junto da articulação tíbio-tàrsica encontram-se anastomoses entre os linfáticos safenos internos e externos.

A Fig. 72 permite observar que os troncos varicosos se prolongam pela coxa, que há lipiodol disperso pelos canais linfáticos em pequenas gotículas e linfáticos ântero-externos atravessando oblìquamente a perna e a coxa para se lançarem nos linfáticos internos. Encontram-se, ainda, aparentes alguns linfáticos profundos.

A Fig. 73 mostra que as varizes linfáticas se iniciam nos gânglios inguinais.

A Fig. 37, obtida 10 horas depois das anteriores, revela a existência de gânglios, na coxa e na região inguinal, todos de reduzidas dimensões e mal contrastados, com imagens lacunares e repleção em manchas mais densas.

Os gânglios ilíacos externos apresentam-se manifestamente hipertrofiados, enquanto que os restantes gânglios da bacia não se vêem.

DISCUSSÃO E CONCLUSÕES

O conjunto dos exames linfográficos realizados nestes doentes, sugere-nos os seguintes comentários:

O insulto linfoganglionar provocado por crise única de linfangite, tem uma diminuta expressão radiológica, uma vez que o calibre e o número de troncos linfáticos não se encontram muito alterados.

As imagens radiológicas dos gânglios revelam apenas hipertrofia e a circulação da linfa não se encontra grandemente perturbada, pois as radiografias precoces mostram a cisterna de Pecquet e o canal torácico contrastados.

Nos pré-edemas, a hipoplasia linfática é manifesta na coxa e terço superior da perna, enquanto que no terço inferior desta e no pé há hiperplasia, com vasos sinuosos e de calibre variável.

Nos edemas moles, o comportamento do sistema linfático é polimorfo: nos casos em que é possível cateterizar o linfático, verifica-se a existência de obliteração linfática com hipoplasia ou mesmo aplasia a juzante do obstáculo, o que determina a visualização de vias secundárias de drenagem, constituídas por colectores linfáticos de 2.ª ordem e por anastomoses entre os linfáticos superficiais e profundos. A montante do obstáculo existe insuficiência valvular e consequente refluxo, determinando hiperplasia, aumento de calibre dos troncos linfáticos, sinuosidades, etc.

Nos três casos em que não foi possível individualizar qualquer tronco linfático susceptível de ser cateterizado, verificou-se que o corante (PBV) se difundia, amplamente e à distância, pelo tecido edematoso, corando as veias de azul. Igualmente eram visíveis pequenos lagos de PBV, os quais se assemelhavam a vasos linfáticos varicosos. Porém, estes lagos quando isolados rompiam-se, dando saída a um líquido seroso levemente corado de azul.

Nos edemas duros, todas as tentativas de cateterização dos linfáticos foram infrutíferas ou porque estes vasos não eram visíveis ou porque se apresentavam levemente corados, ou, ainda, porque o seu calibre, demasiado diminuto, não permitiu a intubação. O corante difundia também pelos tecidos vizinhos, os quais, no entanto, se encontravam mais deficientemente corados do que nos casos de edema mole.

Os gânglios linfáticos apresentavam-se, duma maneira geral, hipotrofiados e com imagens lacunares bastante sugestivas da existência de esclerose. Em boa verdade, todos tinham dimensões inferiores àquelas com que se apresentam, como veremos ulteriormente, nas situações de varizes dos membros inferiores.

Deve salientar-se que nunca conseguimos ver os linfáticos ilíacos primitivos nem os lombo-aórticos.

Do exposto, podemos concluir que nestes tipos de edemas as alterações linfáticas são de progressão centrífuga, o que está em concordância com as características clínicas da linfangite.

Da revisão bibliográfica que antecede a nossa casuística depreende-se que não há acordo unânime entre os autores citados, quanto à responsabilidade imputável à linfangite no desencadeamento do linfoedema.

Enquanto LAUDEMOR PEREIRA considera a dilatação linfática, com perturbações da permeabilidade, como responsáveis pelo linfoedema, MARTINS DA ROCHA valoriza a obstrução linfática, consecutiva à linfangite, a insuficiência das vias colaterais e a esclerose ganglionar. Porém, nenhum deles se referiu ao papel, a nosso ver de primordial importância, que deve ser atribuído ao gânglio no aparecimento do linfoedema. Apenas, consideram os aspectos da esclerose ganglionar e o seu papel provàvelmente obstrutivo, sem corre-

lacionarem devidamente o tipo de linfangite centrífuga e as obstruções encontradas.

Dado que há por um lado situações de varizes linfáticas que têm início em redor do gânglio, (Fig. 73) e que, por outro, existem varizes linfáticas com ponto de partida ganglionar, como em situações de adenocelo, somos levados a considerar que o gânglio tem igualmente uma função valvular e que possa ser a perturbação dessa função que leve ao aumento de calibre dos troncos linfáticos e à sua hiperplasia, a montante.

O gânglio parece, pois, poder ser responsabilizado no desencadeamento do linfoedema por dois motivos diferentes; o primeiro, por representar um obstáculo à circulação livre da linfa devido à esclerose e o segundo por virtude da perda da sua função valvular, levando, assim, á insuficiência valvular dos linfáticos situados a montante.

VASCULOPATIAS VENOSAS

IMMINK e ZAANDAM, 1958, estudaram a influência dos vasos linfáticos na doença ulcerosa das pernas e encontraram, no edema crónico, além de estase linfática, capilares dilatados, verificando ainda que podem surgir, secundàriamente, obliterações linfáticas. Estes autores pensam que as úlceras se podem originar por linfangite obliterativa dos capilares linfáticos superficiais.

BLOCKER, SMITH e cols. (1959) afim de conhecer o comportamento linfático nas úlceras e nos edemas dos membros inferiores procederam à intubação linfática e mediram a pressão (em mm OH_2,). Nos indivíduos clìnicamente normais e noutros com uma das extremidades normal, embora com compromisso dos linfáticos do outro lado, demonstraram a existência de pressões subatmosféricas. A pressão tornava-se atmosférica ou positiva com o aparecimento do edema, com o bloqueio dos canais linfáticos por tecido cicatricial e com a remoção dos gânglios linfáticos.

Pareceu, aos referidos autores, existir alguma correlação entre o grau da pressão positiva e a gravidade da lesão. Estes factos foram confirmados em experiências efectuadas em cães submetidos a traumatismos agudos e a anoxia.

A rapidez com que ocorrem variações de pressão em seguida a insultos agudos nas experiências em animais, e a ausência de achados patológicos nos indivíduos com úlceras da perna, cujo edema cede com o repouso no leito e a elevação dos membros, sugere que a cronicidade não é um factor dominante na produção do edema, salvo se existem anomalias congénitas do desenvolvimento. Estudos do fluxo linfático, indicam claramente que ocorre uma

mais rápida drenagem linfática nos indivíduos normais e em completo repouso na posição horizontal.

JACOBSON e JOHANSSON, também em 1959, verificaram, em 25 indivíduos com varizes dos membros inferiores, estudados linfogràficamente segundo a técnica de KINMONTH, que a radiografia mostrava alterações dos vasos linfáticos consideràvelmente mais importantes nos casos complicados de úlcera do que naqueles em que esta complicação não existia.

MARLEY, CAPROTTI e MORONE (1961), utilizando substâncias hidrossolúveis, observaram que, nas varizes essenciais com edema maleolar, a injecção intralinfática, no dorso do pé, se encontrava facilitada, e que o calibre dos linfáticos periféricos era superior ao dos indivíduos sãos.

O quadro linfático obtido era normal, quando consideravam apenas o número e o trajecto dos linfáticos, mas o aumento do seu calibre, as sinuosidades que pareciam acompanhar as irregularidades venosas, o aspecto moniliforme e o extravazamento em fio de lã «angorá», permitia classificá-los como anormais.

Nas tromboflebites agudas estes mesmos autores, continuaram a encontrar facilidade na injecção intralinfática, mas sòmente para pequenos volumes, uma vez que a participação dos linfáticos no processo inflamatório correspondente ao território da veia afectada constituia um obstáculo à injecção. Esta participação manifestava-se, ainda, pela redução do número dos canais injectados, pela diminuição do seu calibre, pela pequena extensibilidade das suas paredes, factos que explicariam o precoce extravazamento perilinfático.

DANESE e colaboradores, em 1963, estudaram as perturbações linfáticas na tromboflebite aguda experimental, sob os pontos de vista histológico e radiográfico e comprovaram que havia perturbação da drenagem linfática, a qual, nos casos de tromboflebite aguda séptica, contribuía para a formação do edema regional. As toxinas bacterianas filtradas através da parede venosa puderam ser responsabilizadas por estas perturbações.

Verificaram, ainda, estes últimos autores, que, mesmo quando havia um processo inflamatório perivenoso franco, os linfáticos mantinham em certa extensão a sua capacidade de drenagem, sem que existisse trombose linfática. A trombose asséptica, pelo contrário, não produzia apreciáveis alterações nos linfáticos estudados pela linfografia.

FERRANTE (1964), por seu turno, investigou as alterações morfo-funcionais do sistema linfático na congestão venosa dos membros inferiores, por meio da linfografia seriada. Os doentes eram portadores de varizes essenciais com flebite e sindromas pós-flebíticos de sede ilíaca ou íliocava. A perda extravascular do meio de contraste, o aumento das ectasias, bem como do calibre e do número dos colectores, as variações da sua direcção e o refluxo foram as perturbações mais frequentemente encontradas nos membros

que sofriam estase venosa; tais variações podiam ser distinguidas das relacionadas com alterações tróficas da pele e com processos linfangíticos.

KAUFFMANN, PRISCU e colaboradores, em 1966, tendo executado linfografias com urografina a 76 % encontraram aspectos que mostravam claramente o compromisso linfático nos estados varicosos avançados e nos sindromas pós-trombóticos. Afirmaram, por isso, que, no edema da insuficiência venosa periférica, existia também um componente linfático devido à estase canalicular.

* * *

Foi-nos possível estudar, sob o ponto de vista linfangiográfico, 30 doentes com vasculopatias venosas dos membros inferiores, a maior parte dos quais foi submetida a linfografia bilateral.

Na impossibilidade de apresentarmos, em pormenor, todas as *Observações,* sintetizaremos no Quadro III os dados mais importantes.

Para melhor apreciação dos resultados e mais fácil comparação clínico-radiológica, dividimos os doentes pelos quatro grupos seguintes:

Grupo I — Varizes
Grupo II — Varizes com úlcera
Grupo III — Varizes com úlcera e esclerose
Grupo IV — Tromboflebites

descreveremos apenas, algumas observações que nos parecem ilustrar, mais fielmente, as alterações encontradas em cada um dos referidos grupos.

GRUPO I

OBSERVAÇÃO N.º 46

A.G.P., de 21 anos de idade, internado no H.M. por varizes essenciais, volumosas, da safena interna esquerda, por insuficiência da croça.

A linfografia foi obtida pela injecção de 12 cc de lipiodol ultra-fluido num linfático do dorso do pé.

A Fig. 74 mostra refluxo linfático no pé e evidencia, na perna, aumento de calibre dos troncos linfáticos, extravasamento pouco acentuado do contraste, estrangulamentos valvulares bem evidentes e interrupção de um tronco linfático.

A Fig. 75 continua a mostrar aumento de calibre da maioria dos troncos linfáticos, sinuosidades de alguns deles, estrangulamentos valvulares e uma ou outra válvula hipercontrastada.

A Fig. 76, que foca parte da coxa e a região inguinal, põe em destaque o aumento do número dos troncos linfáticos (17 na coxa), com aumento de calibre da sua quase totalidade e imagens de segmentação do produto de contraste. Nesta mesma Figura é bem visível o aumento de calibre dos troncos inguinais que se apresentam, até, com aspecto ligeiramente monoliforme.

Poder-se-á, portanto, dizer que, embora neste caso, as alterações linfáticas não sejam muito manifestas, sugerem, no entanto, hiperfuncionamento linfático, uma vez que o calibre de todos os troncos está aumentado e são bem patentes os estrangulamentos valvulares.

OBSERVAÇÃO N.º 34

S.B.G., de 21 anos de idade, internado no H.M., por varizes essenciais, volumosas, do território da safena interna.

Este caso foi seleccionado para mostrar um sistema linfático pouco alterado, a correspondência perfeita entre a veia safena interna e os linfáticos do mesmo nome, e para fundamentar o critério radiológico que deve presidir à classificação dos gânglios inguinais. Serve, ainda, para mostrar as alterações provocadas no sistema linfático pela cura das varizes pela técnica do «stripping». A Fig. 77, obtida antes de qualquer manipulação sobre o sistema venoso, mostra os linfáticos sinuosos e de calibre um pouco aumentado.

Chama-se a atenção para a inexistência de imagens de extravasamento do produto de contraste.

As Figuras 78 e 79 evidenciam a perfeita correspondência entre o trajecto linfático e a veia safena interna. A última Figura mostra, ainda, que a desembocadura da croça, referenciada pela oliva do condutor metálico, corresponde sensìvelmente a uma linha que une o bordo superior do pequeno trocânter ao bordo inferior do buraco obturado.

A Figura 80, obtida depois da exposição da croça, demonstra que a incisão não interrompeu nenhum tronco linfático, pelo menos aparentemente, uma vez que não se vê derrame do produto de contraste. Pretendeu-se igualmente provar que os quadrantes considerados pelos anatomistas para classificarem os gânglios inguinais em súpero-internos, súpero-externos, ínfero-ínternos e infero-externos, têm a sua correspondência radiológica traduzida por duas linhas: uma que une o bordo

FIG. 74 — Refluxo linfático no pé, extravasamento do contraste e (→) estrangulamentos valvulares.

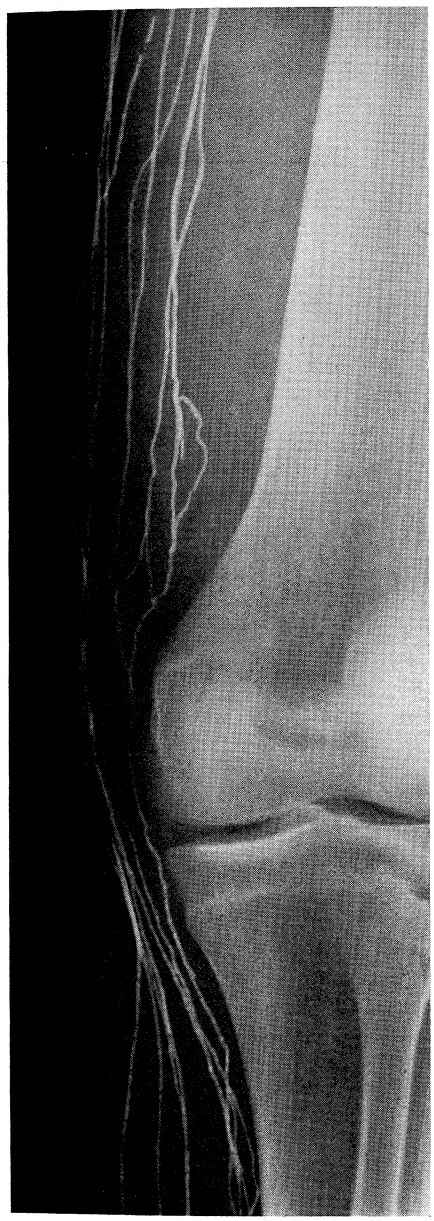

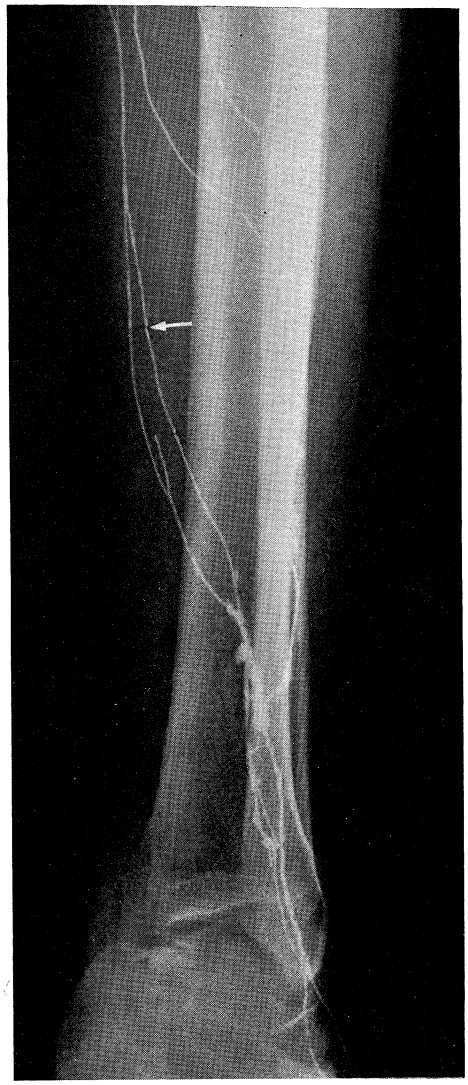

FIG. 75 — Linfáticos do joelho e coxa aumentados de calibre e com válvulas bem evidentes.

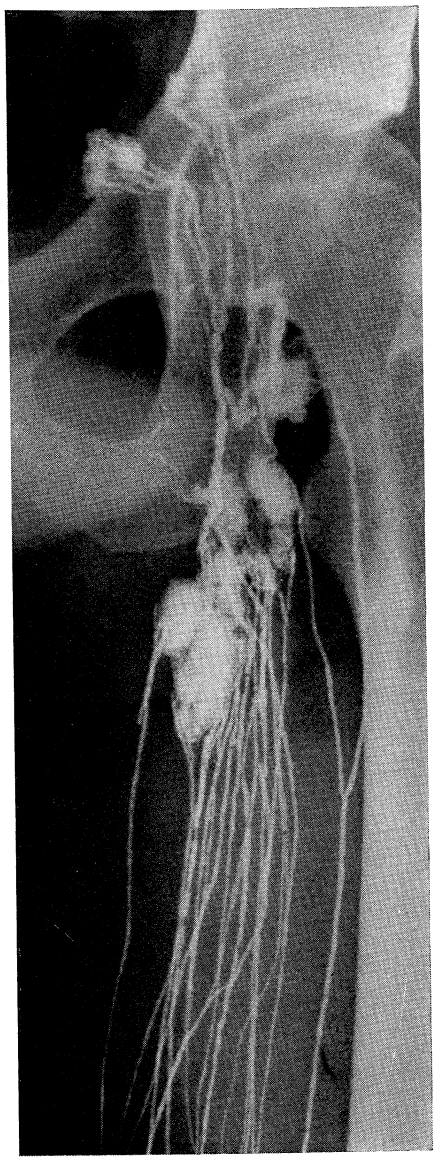

FIG. 76 — Aumento do número e calibre dos linfáticos.

FIG. 77 — Linfáticos sinuosos e aumentados de calibre.

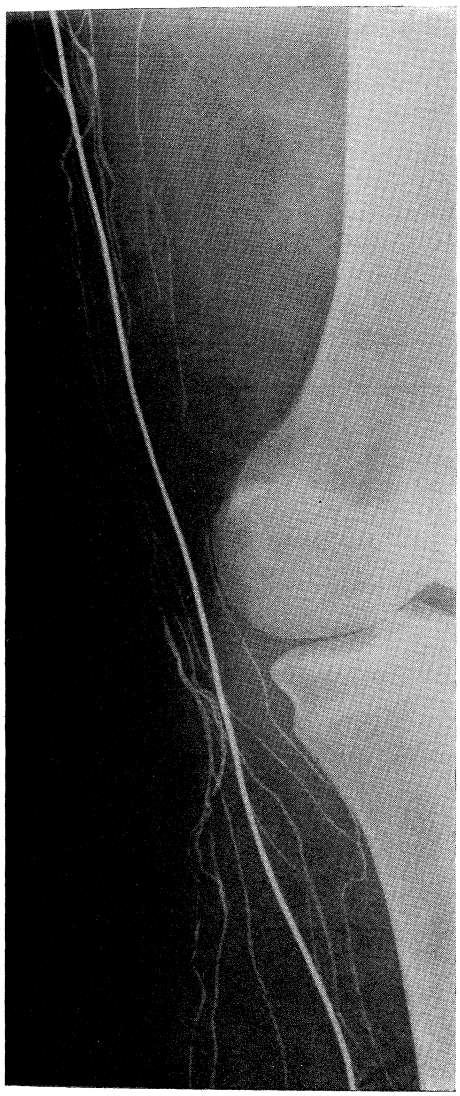

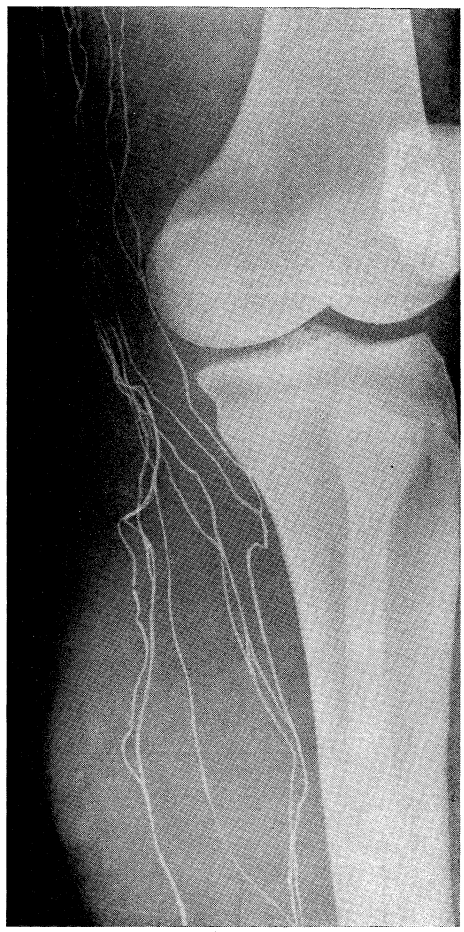

FIG. 78 — Correspondência entre o trajecto da veia safena interna — condutor metálico — e dos linfáticos safenos internos.

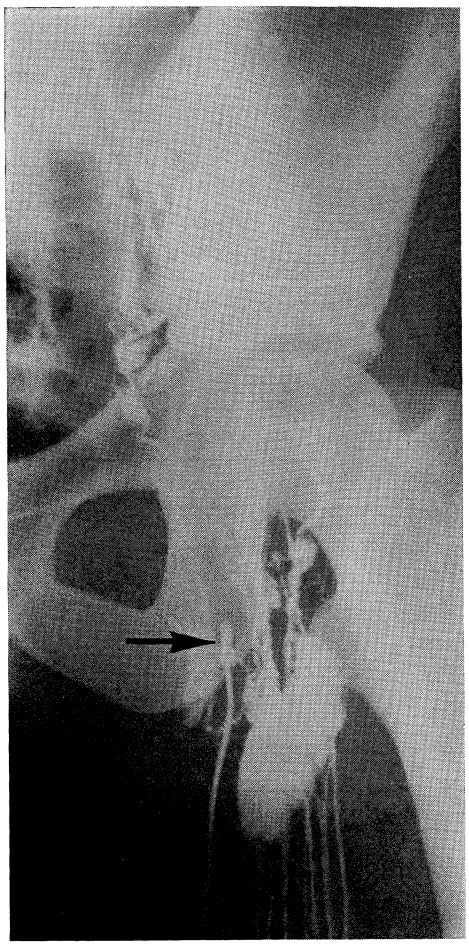

FIG. 79 —→ Localização da croça da veia safena interna.

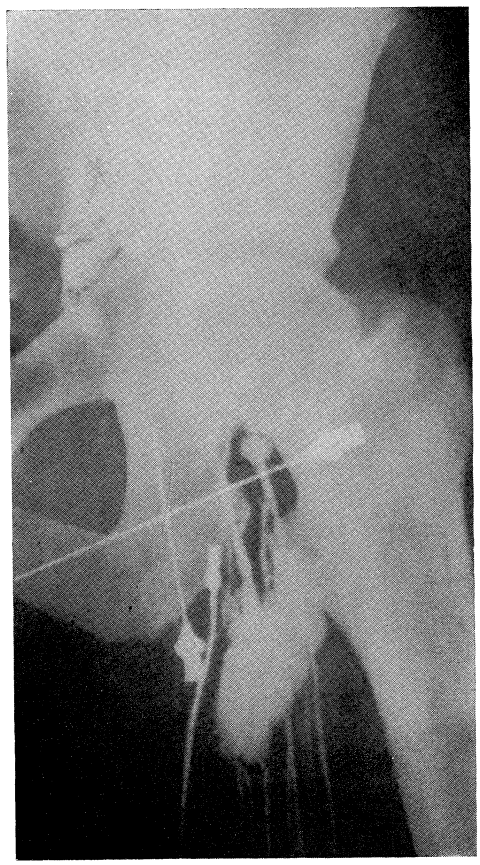

FIG. 80 — Integridade dos troncos linfáticos após isolamento da croça da veia safena interna.

QUADRO III

VARIZES

NÚMERO DE OBSERVAÇÕES	DOENTE	DIAGNÓSTICO	LINFÁTICOS VISÍVEIS	LINFÁTICOS	LINFA									
					1	2	3	4	5	6	7	8	9	10
30	M.C.R.	Varizes	*a)* Pé									+		
	33 Anos		*b)* Perna									+		
M.I.D.		Grupo I	*c)* Joelho									+		
	3.ª C.H.		*d)* Coxa		+							+		
			e) Inguinais		++							+−		
	23-2-65		*f)* Bacia		++		+					+−		
			g) Ilíacos		++		+							
			h) Lombo-aórticos		++		+							
31	M.C.F.	Varizes	*a)* Pé										×−	
	21 Anos		*b)* Perna				+−						×−	
M.I.D.		Grupo I	*c)* Joelho										×−	
	H.M.		*d)* Coxa		+								+−−	
													××	
	12-2-66		*e)* Inguinal		+			+						
			f) Bacia		++			+						
			g) Ilíacos	a										
			h) Lombo-aórticos	a										
32	A.J.O.N.	Varizes	*a)* Pé		+									
	21 Anos		*b)* Perna	o										
M.I.D.		Grupo I	*c)* Joelho		+							××	××	
	H.M.		*d)* Coxa		+				+				×−	
			e) Inguinal		+									
	3-4-67		*f)* Bacia		+							+−		
			g) Ilíacos		+									
			h) Lombo-aórticos											
33	Idem	Idem	*a)* Pé		+									
			b) Perna										+	
M.I.E.			*c)* Joelho		+				+			××	×	
			d) Coxa						+			+−−	+−−	
													×−	
			e) Inguinal		++−			+						
			f) Bacia		+									
			g) Ilíacos		+									
			h) Lombo-aórticos											
34	S.B.G.	Varizes	*a)* Pé		+							××		
	21 Anos		*b)* Perna									××		
M.I.E.		Grupo I	*c)* Joelho									××		
	H.M.		*d)* Coxa		+							××		
			e) Inguinal		+									
	12-12-66		*f)* Bacia		++				+					
			g) Ilíacos	a										
			h) Lombo-aórticos	a										

TICOS								GÂNGLIOS VISÍVEIS	GÂNGLIOS	GÂNGLIOS											OBSERVAÇÕES
11	12	13	14	15	16	17	18			1	2	3	4	5	6	7	8	9	9 s	9 c	
								a) Tibiais	a												Visualiza-se o canal toráxico
						+		*b)* Poplíteos	a												
								c) Coxa	a												
								d) Inguinais		++											
								e) Bacia	a												
								f) Ilíacos	a												
								g) Lombo-aórticos	a												
				++																	
					+c			*a)* Tibiais	a **a**												
					+c			*b)* Poplíteos	a **a**												
								c) Coxa	a **a**												
								d) Inguinais		+ ××								×−		×	
								e) Bacia	**o a**												
								f) Ilíacos	**o a**												
								g) Lombo-aórticos	a				×								
								a) Tibiais	a **a**												
								b) Poplíteos	a **a**												
								c) Coxa	a **a**												
								d) Inguinais		+×								××	+		
								e) Bacia	**o a**												
								f) Ilíacos	**o a**												
								g) Lombo-aórticos	**o a**												
								a) Tibiais	a **a**												
+−	+−							*b)* Poplíteos	a **a**												
								c) Coxa	a **a**												
								d) Inguinais		++ ××								×			
								e) Bacia	**o a**												
					++c			*f)* Ilíacos	**o a**												
								g) Lombo-aórticos	**o a**												
								a) Tibiais	a **a**												
					+c/s			*b)* Poplíteos	a **a**												
					++s/c			*c)* Coxa	a **a**												
					++s/c +c			*d)* Inguinais		+++ ×××				×	×−	×		×			
								e) Bacia													
								f) Ilíacos	**o**	+				×−	×	×		×			
								g) Lombo-aórticos	a **a**												

NÚMERO DE OBSERVAÇÕES	DOENTE	DIAGNÓSTICO	LINFÁTICOS VISÍVEIS	LINFÁTICOS	LINFÁ									
					1	2	3	4	5	6	7	8	9	10
35	A.P.B.	Varizes	*a)* Pé											
	22 Anos		*b)* Perna											
M.I.D.		Grupo I	*c)* Joelho										+ −	
	H.M.		*d)* Coxa		+									
			e) Inguinais		+		+ −	+				+ −		
	18-11-66		*f)* Bacia											
			g) Ilíacos											
			h) Lombo-aórticos	a										
36	J.R.S.P.	Varizes	*a)* Pé		+									
	63 Anos		*b)* Perna		+								+ +	
M.I.D.		Grupo II	*c)* Joelho		+							+ −	+	
	3.ª C.H.		*d)* Coxa		+							+ −	+ −	+
			e) Inguinais		+		+					+		
	3-3-65		*f)* Bacia				+					+		+
			g) Ilíacos	a										
			h) Lombo-aórticos	a										
37	M.S.C.	Varizes	*a)* Pé									+ +		
	53 Anos		*b)* Perna				+ +		+					+
M.I.D.		Grupo III	*c)* Joelho				+		+ +			+ +		
	D.H.		*d)* Coxa	a	+		+		+ +			+ +		
	3.ª C.H.		*e)* Inguinal	a										
			f) Bacia	a										
	6-3-65		*g)* Ilíacos	a										
			h) Lombo-aórticos	a					+ +					
38	J.D.	Varizes	*a)* Pé		+ +			+					+	
	68 Anos		*b)* Perna		+									
M.I.D.		Grupo II	*c)* Joelho		+							+		
	D.H.		*d)* Coxa		+		+							
	3.ª C.H.		*e)* Inguinais		+		+ −					+ −		
			f) Bacia		+				+					
	25-4-66		*g)* Ilíacos						+ +					
			h) Lombo-aórticos						+ +					
39	J.L.D.	Varizes	*a)* Pé		+									
	42 Anos		*b)* Perna				+					+ −		
M.I.D.		Grupo II	*c)* Joelho	a										
	3.ª C.H.		*d)* Coxa									+		
			e) Inguinal						+ +			+		
	5-8-65		*f)* Bacia				+	+						
			g) Ilíacos						+					
			h) Lombo-aórticos	a										

TICOS								GÂNGLIOS VISÍVEIS	GÂNGLIOS	GÂNGLIOS											OBSERVAÇÕES
11	12	13	14	15	16	17	18			1	2	3	4	5	6	7	9	8	9 s	9 c	
								a) Tibiais	a **a**												
					+s/c	+−		*b)* Poplíteos	a **a**												
					+s/c	+		*c)* Coxa	a **a**												
					+s/c	+−		*d)* Ilíacos		+−				×							
					++c					×−											
				+				*e)* Bacia	a **a**												
				××				*f)* Ilíacos	a **a**												
				+																	
				××				*g)* Lombo-aórticos	a **a**												
								a) Tibiais	a												
						+		*b)* Poplíteos	a												
				+−				*c)* Coxa	a												
			+			+		*d)* Inguinais		++				+	++						
								e) Bacia	a												
				+				*f)* Ilíacos	a												
								g) Lombo-aórticos	a												
			++					*a)* Tibiais	a												
					++s			*b)* Poplíteos							++						
								c) Coxa	a												
								d) Inguinais		++				+	++						
								e) Bacia		+−			+	+	+						
								f) Ilíacos	a												
								g) Lombo-aórticos	a												
								a) Tibiais	a												
					+s/c			*b)* Poplíteos	a												
					+c			*c)* Coxa	a												
								d) Inguinais		++											
								e) Bacia		++											
								f) Ilíacos	a												
								g) Lombo-aórticos	a												
								a) Tibiais	a **a**												
						+−		*b)* Poplíteos	a **a**												
								c) Coxa	a **a**												
								d) Inguinais		++ ××				+−	×+		×−				
								e) Bacia						×−							
								f) Ilíacos	a **a**												
								g) Lombo-aórticos	a **a**												

NÚMERO DE OBSERVAÇÕES	DOENTE	DIAGNÓSTICO	LINFÁTICOS VISÍVEIS	LINFÁTICOS	LINFÁ									
					1	2	3	4	5	6	7	8	9	10
40	J.A.G.	Varizes	*a)* Pé					+						
	21 Anos		*b)* Perna										+	
M.I.D.		Grupo II	*c)* Joelho	a										
	D.H.		*d)* Coxa						+			+++		
	3.ª C.H.		*e)* Inguinal				+−−							
			f) Bacia		+−				+			+		
	24-3-65		*g)* Ilíacos						+			+		
			h) Lombo-aórticos		+				++			+		
41	J.G.J.		*a)* Pé											
	42 Anos	Varizes	*b)* Perna				+							
M.I.D.			*c)* Joelho									+−	+−	
	2.ª C.H.	Grupo I	*d)* Coxa		+−		+−					++		+−
			e) Inguinal		+−−		+					+		
	9-1-65		*f)* Bacia					+				+		
			g) Ilíacos		+−				++					
			h) Lombo-aórticos		+−				+++					
42	A.B.M.		*a)* Pé	a										
	22 Anos	Varizes	*b)* Perna										++	
M.I.D.			*c)* Joelho				+						++	
	H.M.	Grupo I	*d)* Coxa		++							+		
			e) Inguinais						+++			++		
	18-11-66		*f)* Bacia				+					+		
			g) Ilíacos	a										
			h) Lombo-aórticos	a										
43	F.M.M.	Varizes com	*a)* Pé		+								+−	
	41 Anos	úlcera	*b)* Perna				++	++				+	++	
M.I.D.			*c)* Joelho									+		
	D.H.	Grupo II	*d)* Coxa		+							+		
	3.ª C.H.		*e)* Inguinais		+−−			+						
			f) Bacia		+			+						
	6-3-65		*g)* Ilíacos	a										
			h) Lombo-aórticos	a										
44	J.A.M.	Tromboflebite	*a)* Pé		+			+−					+++	
	53 Anos	da veia cava	*b)* Perna		++		+−						++	
M.I.E.		inferior	*c)* Joelho				+−						+	
	1.ª M.H.		*d)* Coxa				+++		+					
		Grupo IV	*e)* Inguinal						+++					
	12-1-66		*f)* Bacia	a										
			g) Ilíacos	a										
			h) Lombo-aórticos	a										

TICOS								GÂNGLIOS VISÍVEIS	GÂNGLIOS	GÂNGLIOS											OBSERVAÇÕES
11	12	13	14	15	16	17	18			1	2	3	4	5	6	7	8	9	9 s	9 c	
								a) Tibiais	a												
			+		++s			*b)* Poplíteos	a												
								c) Coxa	a												
								d) Inguinais		+++				+	+	+					
								e) Bacia		++					+						
								f) Ilíacos		+					+						
								g) Lombo-aórticos	a												
					+s/c			*a)* Tibiais	a												
								b) Poplíteos	a												
						+		*c)* Coxa	a												
								d) Inguinais		+++				+	+						
								e) Bacia	a												
								f) Ilíacos	a												
								g) Lombo-aórticos	a												
								a) Tibiais	a												Intubado o linfático safeno externo
								b) Poplíteos	a												
								c) Coxa	a												
								d) Ilíacos			+		+								
								e) Bacia	a												
								f) Ilíacos	a												
								g) Lombo-aórticos	a												
								a) Tibiais	a												
+	+				++s/c			*b)* Poplíteos	a												
			+	+	+s			*c)* Coxa	a												
								d) Inguinais		++											
					+s/c			*e)* Bacia		++											
								f) Ilíacos		++											
								g) Lombo-aórticos	a												
								a) Tibiais	a												
						+		*b)* Poplíteos	a												
								c) Coxa	a												
								d) Inguinais	a												
								e) Bacia	a												
								f) Ilíacos	a												
								g) Lombo-aórticos	a												

NÚMERO DE OBSERVAÇÕES	DOENTE	DIAGNÓSTICO	LINFÁTICOS VISÍVEIS	LINFÁTICOS	LINFÁ									
					1	2	3	4	5	6	7	8	9	10
45	A.P.	Tronboflebite	*a)* Pé											
	26 Anos	não recente	*b)* Perna		+		+					+		
M.I.E.		da perna	*c)* Joelho		+		+							
	1.ª M.H.		*d)* Coxa		++							+−		
		Grupo IV	*e)* Inguinal		++		+							
	27-3-65		*f)* Bacia		+		+					+		
			g) Ilíacos				+		+			+		
			h) Lombo-aórticos		+		+							
46	A.G.P.	Varizes	*a)* Pé		+									
	21 Anos		*b)* Perna		+								+	+
M.I.E.		Grupo I	*c)* Joelho		+									
			d) Coxa		+									
	H.M.		*e)* Inguinal		++							+−		
			f) Bacia	a										
	24-9-65		*g)* Ilíacos	a										
			h) Lombo-aórticos	a										
47	E.P.	Varizes com	*a)* Pé	o										
	39 Anos	úlcera	*b)* Perna				+						++	
M.I.D.			*c)* Joelho									+		
	3.ª C.M.	Grupo II	*d)* Coxa									+		
			e) Inguinal		+							+		
	10-3-65		*f)* Bacia		+		+	+				+		
			g) Ilíacos		+									
			h) Lombo-aórticos	a										
48	M.E.M.P.	Varizes	*a)* Pé	o										
	46 Anos		*b)* Perna										+	
M.I.D.		Grupo I	*c)* Joelho											
	3.ª C.M.		*d)* Coxa										+	
			e) Inguinal		+									
	17-12-65		*f)* Bacia		+									
			g) Ilíacos	a										
			h) Lombo-aórticos	a										
49	Idem	Varizes	*a)* Pé	a										
			b) Perna									+−	++	
M.I.E.		Grupo I	*c)* Joelho									++		
			d) Coxa				×					++	+−−	
												×	×	
			e) Inguinais		+									
			f) Bacia	a										
			g) Ilíacos	a										
			h) Lombo-aórticos	a										

TICOS								GÂNGLIOS VISÍVEIS	GÂNGLIOS	GÂNGLIOS											OBSERV.
11	12	13	14	15	16	17	18			1	2	3	4	5	6	7	8	9	9 s	9 c	
					+c			*a)* Tibiais	a												
			++	++	+s	+		*b)* Poplíteos	a												
			++	++	++c/s	+		*c)* Coxa	a												
					+c			*d)* Inguinais		++					+						
					+c			*e)* Bacia	a												
								f) Ilíacos	a												
								g) Lombo-aórticos	a												
+								*a)* Tibiais	a												
						+		*b)* Poplíteo	a												
					+s			*c)* Coxa	a												
								d) Inguinais		+−											
								e) Bacia	a												
								f) Ilíacos	a												
								g) Lombo-aórticos	a												
								a) Tibiais	a												
						+		*b)* Poplíteo	a												
					+s			*c)* Coxa	a												
					+s	+		*d)* Inguinais	o												
								e) Bacia	o												
								f) Ilíacos	a												
								g) Lombo-aórticos	a												
								a) Tibiais	a **a**												
						+		*b)* Poplíteos	a **a**												
						+		*c)* Coxa	a **a**												
						+		*d)* Inguinais	**a**								+−				
								e) Bacia	o **a**												
								f) Ilíacos	**a**						+−						
								g) Lombo-aórticos	**a**						+−						
								a) Tibiais	a **a**												
								b) Poplíteo	**a**		+										
								c) Coxa	a **a**												
					+s			*d)* Ilíacos	**a**									+			
								e) Bacia	a **a**												
								f) Ilíacos	a **a**												
								g) Lombo-aórticos	a **a**												

NÚMERO DE OBSERVAÇÕES	DOENTE	DIAGNÓSTICO	LINFÁTICOS VISÍVEIS	LINFÁTICOS	LINFÁ 1	2	3	4	5	6	7	8	9	10
50	J.R.	Varizes com	*a)* Pé				+						+++	
	50 Anos	úlcera e escle-	*b)* Perna					+	++			+		
M.I.E.		rose	*c)* Joelho						++			+		
	D.H.		*d)* Coxa						+			×	××	+++
		Grupo III							××					
	5-4-66		*e)* Inguinais	a										
			f) Bacia	a										
			g) Ilíacos	a										
			h) Lombo-											
			-aórticos	a										
51	M.A.A.	Varizes com	*a)* Pé		+			++						
	21 Anos	úlcera	*b)* Perna		+							++	+	
M.I.D.			*c)* Joelho						+			+		+
	3.ª C.H.	Grupo II	*d)* Coxa		+							+		+
			e) Inguinal		++				++					
	23-2-65		*f)* Bacia		++				+++					
			g) Ilíacos		+				+−					
			h) Lombo-											
			-aórticos	a										
52	A.S.	Varizes com	*a)* Pé	a										
	52 Anos	úlcera e	*b)* Perna				+−					++		
M.I.E.		esclerose	*c)* Joelho						+			+		
	D.H.		*d)* Coxa		+		+		+			+++		
	3.ª C.H.	Grupo III	*e)* Inguinal						+××			+		××
			f) Bacia		+				×++					×
	9-11-65		*g)* Ilíacos				+							
			h) Lombo-											
			-aórticos	a										
			a) Pé										+	
53	Idem	Idem	*b)* Perna		++			+−				+		+
			c) Joelho		+									
M.I.E.	14-12-65		*d)* Coxa		++							++		++
			e) Inguinal	a										
			f) Bacia	a										
			g) Ilíacos	a										
			h) Lombo-											
			-aórticos	a										
			a) Pé		+							++		
54	A.D.S.	Varizes com	*b)* Perna											
	35 Anos	úlcera	*c)* Joelho	a										
M.I.D.			*d)* Coxa		+		+					+		
	D.H.	Grupo II	*e)* Inguinal		+−		+		+					
	3.ª C.H.		*f)* Bacia						++			++		
			g) Ilíacos	a										
	10-11-65		*h)* Lombo-	a										
			--aórticos	a										

TICOS								GÂNGLIOS VISÍVEIS	GÂNGLIOS	GÂNGLIOS											OBSERV.
11	12	13	14	15	16	17	18			1	2	3	4	5	6	7	8	9	9 s	9 c	
+	+		+	+				*a)* Tibiais	a												
								b) Poplíteos	a												
								c) Coxa	a												
								d) Inguinais	a												
								e) Bacia	a												
								f) Ilíacos	a												
								g) Lombo-aórticos	a												
								a) Tibiais	a												
+			+		+s			*b)* Poplíteos	a												
								c) Coxa	a												
					+s			*d)* Inguinais		+											
								e) Bacia		+						+	+				
								f) Ilíacos	a												
								g) Lombo-aórticos	a												
								a) Tibiais	a **a**												
								b) Poplíteos	a **a**												
								c) Coxa	a **a**												
								d) Inguinais		++ ××				+−	+	+					
				×				*e)* Bacia	**a**						++						
			××−					*f)* Ilíacos	a **a**												
				+				*g)* Lombo-aórticos	a **a**												
					+c			*a)* Tibiais	a												
					+c/s			*b)* Poplíteos		++											
					+c			*c)* Coxa	a												
								d) Inguinais	a												
								e) Bacia	a												
								f) Ilíacos	a												
								g) Lombo-aórticos	a												
				+	+c			*a)* Tibiais	a **a**												
								b) Poplíteos	a **a**												
								c) Coxa	a **a**												
								d) Inguinais		+++ ××					++ ×	×					
								e) Bacia	a	××											
								f) Ilíacos	a	×					×	×					
								g) Lombo-aórticos	a **a**												

NÚMERO DE OBSERVAÇÕES	DOENTE	DIAGNÓSTICO	LINFÁTICOS VISÍVEIS	LINFÁTICOS	LINFÁ									
					1	2	3	4	5	6	7	8	9	10
55	A.D.S.	Varizes com	*a)* Pé	a										
	35 Anos	úlcera	*b)* Perna	a										
M.I.E.			*c)* Joelho	o										
	D. H.	Grupo II	*d)* Coxa		++									
	3.ª C.H.		*e)* Inguinal		++		+							
			f) Bacia		+									
	10-11-65		*g)* Ilíacos	a										
			h) Lombo--aórticos	a										
56	J.F.V.	Tromboflebite	*a)* Pé	a										
	31 Anos	não recente da	*b)* Perna		+		+−					+		
M.I.E.		perna.	*c)* Joelho		+							+		
	4.ª M.H.		*d)* Coxa		+							+		
		Grupo IV	*e)* Inguinais		++		+							
	19-3-66		*f)* Bacia		+									
			g) Ilíacos		+−		+							
			h) Lombo--aórticos		+									
57	M.F.G.	Varizes	*a)* Pé											
	35 Anos	com úlcera	*b)* Perna						++			+		+
M.I.E.			*c)* Joelho						+++					+
	D.M.	Grupo II	*d)* Coxa						++			+		
			e) Inguinais		+							+		
	4-8-65		*f)* Bacia		+−		+	+						
			g) Ilíacos				+							
			h) Lombo--aórticos				+							
58	M.J.S.	Varizes da	*a)* Pé		+									
	21 Anos	safena interna	*b)* Perna		+									
M.I.D.			*c)* Joelho		+									
	H.M.	Grupo I	*d)* Coxa		+									
			e) Inguinal		+		+−							
	22-6-67		*f)* Bacia		+				+					
			g) Ilíacos	a										
			h) Lombo--aórticos	a										
59	Idem	Varizes da	*a)* Pé		+									
		safena interna	*b)* Perna		+								+−−	
M.I.E.			*c)* Joelho		+		+−							
		Grupo I	*d)* Coxa		+								+	
			e) Inguinal		+		+−							
			f) Bacia						+++					
			g) Ilíacos	a										
			h) Lombo--aórticos	a										

TICOS								GÂNGLIOS VISÍVEIS	GÂNGLIOS	GÂNGLIOS											OBSERVAÇÕES
11	12	13	14	15	16	17	18			1	2	3	4	5	6	7	8	9	9 s	9 c	
								a) Tibiais	a **a**												
								b) Poplíteos	a **a**												
								e) Coxa	a **a**												
								d) Inguinais		× + +					×	×					
								e) Bacia	a **a**												
								f) Ilíacos	a	×											
								g) Lombo-aórticos	a **a**												
								a) Tibiais	a												
						+		*b)* Poplíteo	a												
								c) Coxa	a												
								d) Ilíacos		+ +					+ −						
								e) Bacia	a												
			+	+				*f)* Ilíacos		+ + +					+ +						
								g) Lombo-aórticos	a												
					+s			*a)* Tibiais	a												
					+c			*b)* Poplíteo	a												
								c) Coxa	a												
								d) Inguinais		+ +					+	+					
								e) Bacia	a												
								f) Ilíacos		+ +											
			+	+				*g)* Lombo-aórticos	a												
								a) Tibiais	a **a**												
								b) Poplíteo	a **a**												
								c) Coxa	a **a**												
								d) Inguinais		× +				× −	× −						
								e) Bacia		+ + × ×											
								f) Ilíacos	a	×											
								g) Lombo-aórticos	a **a**												
								a) Tibiais	a **a**												
								b) Poplíteo	a **a**												
								c) Coxa	a **a**												
								d) Inguinais		+ + × ×				× −	× − −						
								e) Bacia		+ + × × ×											
								f) Ilíacos	a **a**												
								g) Lombo-aórticos	a **a**												

NÚMERO DE OBSERVAÇÕES	DOENTE	DIAGNÓSTICO	LINFÁTICOS VISÍVEIS	LINFÁTICOS	LINFÁ 1	2	3	4	5	6	7	8	9	10
60	J.A.C.V.	Varizes	*a)* Pé		+									
	21 Anos		*b)* Perna		+								+ – –	
M.I.D.		Grupo I	*c)* Joelho		+		+ –						+ +	
	H.M.		*d)* Coxa		+								+ +	
			e) Inguinal						+ + +					
	21-8-67		*f)* Bacia	a										
			g) Ilíacos	a										
			h) Lombo-aórticos	a										
61	Idem	Varizes	*a)* Pé		+									
			b) Perna		+								+ – –	
M.I.E.		Grupo I	*c)* Joelho				+ –						+	
			d) Coxa		+							+ –		
			e) Inguinal		+				+ –			+ –		
			f) Bacia					+						
			g) Ilíacos	o										
			h) Lombo-aórticos	o										
62	M.B.X.	Varizes	*a)* Pé										+ +	
	21 Anos		*b)* Perna									+	+ +	
M.I.D.		Grupo I	*c)* Joelho		+		+							
	H.M.		*d)* Coxa		+							+ –		
			e) Inguinal		+									
	14-8-67		*f)* Bacia		+									
			g) Ilíacos		+									
			h) Lombo-aórticos		+									
63	Idem	Idem	*a)* Pé	o										
			b) Perna		+		+					+		
M.I.E.			*c)* Joelho		+							+ –		
			d) Coxa		+							+ –		
			e) Inguinais		+									
			f) Bacia		+							+		
			g) Ilíacos				+							
			h) Lombo-aórticos				+ –							
64	D.R.S.	Varizes da safena interna	*a)* Pé		+ –									
	20 Anos		*b)* Perna										+ –	
M.I.D.			*c)* Joelho										+ –	
	H.M.		*d)* Coxa		+								+ –	
			e) Inguinal		+ +									
	7-8-67		*f)* Bacia	a										
			g) Ilíacos	a										
			h) Lombo-aórticos	a										

TICOS								GÂNGLIOS VISÍVEIS	GÂNGLIOS	GÂNGLIOS											OBSERV.
11	12	13	14	15	16	17	18			1	2	3	4	5	6	7	8	9	9 s	9 c	
								a) Tibiais	a												
								b) Poplíteos	a												
+ −						+		*c)* Coxa	a												
								d) Inguinais		+ +					+	+ −					
								e) Bacia	a												
								f) Ilíacos	a												
								g) Lombo-aórticos	a												
								a) Tibiais	a												
								b) Poplíteos	a												
						+		*c)* Coxa	a												
						+ − −		*d)* Inguinais		+ + +											
								e) Bacia	a												
								f) Ilíacos	a												
								g) Lombo-aórticos	a												
								a) Tibiais	a												
								b) Poplíteos	a												
								c) Coxa	a												
								d) Inguinais	a												
					+ c			*e)* Bacia		+											
								f) Ilíacos	a												
								g) Lombo-aórticos	a												
								a) Tibiais	a												
								b) Poplíteos	a												
								c) Coxa	a												
						+ − −		*d)* Inguinais		+											
								e) Bacia	a												
								f) Ilíacos	a												
								g) Lombo-aórticos	a												
								a) Tibiais	o												
						+ −		*b)* Poplíteos	o												
								c) Coxa	o												
								d) Inguinais	o	+											
								e) Bacia	o												
								f) Ilíacos	o												
								g) Lombo-aórticos	o												

NÚMERO DE OBSERVAÇÕES	DOENTE	DIAGNÓSTICO	LINFÁTICOS VISÍVEIS	LINFÁTICOS	LINFÁ									
					1	2	3	4	5	6	7	8	9	10
65	D.R.S.	Varizes da	*a)* Pé										+	
	20 Anos	safena interna	*b)* Perna		+							+	+	
M.I.E.		à esquerda	*c)* Joelho		+		+							
	H.M.		*d)* Coxa		+		+							
			e) Inguinais		+				+					
	7-8-67		*f)* Bacia	a										
			g) Ilíacos	a										
			h) Lombo-aórticos	a										
66	M.G.S.	Sindroma de	*a)* Pé											
	21 Anos	Klippell varizes	*b)* Perna						+					
M.I.D.			*c)* Joelho				+ −		+ +			+		
	H.M.	Grupo I	*d)* Coxa		+				+ +			+		
			e) Inguinal				+ −							+ + +
	7-9-67		*f)* Bacia		+ + +									
			g) Ilíacos	o										
			h) Lombo-aórticos	a										
67	Idem	Idem	*a)* Pé		+									
			b) Perna						+					
M.I.E.			*c)* Joelho											
			d) Coxa		+		+ −		+ −			+		
			e) Inguinal		+									
			f) Bacia	a										
			g) Ilíacos	a										
			h) Lombo-aórticos	a										
68	A.V.S.	Varizes	*a)* Pé		+								+	
	21 Anos		*b)* Perna					+ + +					+ +	
M.I.E.		Grupo I	*c)* Joelho					+ +						
	H.M.		*d)* Coxa		+		+					+		
		(Úlcera curada)	*e)* Inguinal		+			+						
	25-4-66		*f)* Bacia	a										
			g) Ilíacos	a										
			h) Lombo-aórticos	a										

TICOS								GÂNGLIOS VISÍVEIS	GÂNGLIOS	GÂNGLIOS											OBSERVAÇÕES
11	12	13	14	15	16	17	18			1	2	3	4	5	6	7	8	9	9 s	9 c	
								a) Tibiais	a												
						+	+	*b)* Poplíteos	a												
					+c/s		+	*c)* Coxa	a												
			+				+	*d)* Inguinais		+											
								e) Bacia	a												
								f) Ilíacos	a												
								g) Lombo-aórticos	a												
						+ −		*a)* Tibiais	a **a**												
					+c			*b)* Poplíteos	a **a**												
								c) Coxa	a **a**												
								d) Inguinais		+ + + × × ×					× + −						
								e) Bacia	a	×											
								f) Ilíacos	a **a**												
								g) Lombo-aórticos	a					× −	× −						
								a) Tibiais	a **a**												
								b) Poplíteos	a **a**												
						+ −		*c)* Coxa	a **a**												
								d) Inguinais		+ + + × × ×					× + −						
								e) Bacia	a	×											
								f) Ilíacos	a **a**												
								g) Lombo-aórticos	a					× −	× −						
								a) Tibiais	a **o**												
+ + +	+ +	+ +				+ +		*b)* Poplíteos	a **o**												
					+c/s			*c)* Coxa	a **a**												
				+		+		*d)* Inguinais		+ × ×											
						+		*e)* Bacia	a	× −											
								f) Ilíacos	a **o**												
								g) Lombo-aórticos	a **o**												

superior do pequeno trocânter ao bordo inferior do buraco obturado e outra que rasa o bordo externo do ísquion e é perpendicular à primeira, como atrás referimos. (1)

Seguindo este critério, quando um ou mais gânglios ocupam, simultâneamente, mais do que um quadrante consideramo-los como pertencendo àquele em que se situe a maior parte do gânglio.

Entendemos, no entanto, que para os exames linfográficos dos membros inferiores, será melhor designar como gânglios aferentes aqueles onde vão desaguar os colectores aferentes e como gânglios eferentes aqueles que recebem linfa que já passou pelos primeiros gânglios, independentemente do quadrante em que se encontram localizados. Este critério tem interesse, sobretudo, ao considerarmos a invasão ganglionar, quer nos processos neoplásicos, quer nos processos inflamatórios dos membros inferiores, por serem estes gânglios os primeiramente atingidos.

Verifica-se, além disso, que determinados gânglios, quase sempre os mesmos, se encontram hipertrofiados e se comportam como verdadeiras sentinelas — *gânglios sentinelas* — quando há insultos infecciosos ou tumorais dos membros inferiores.

As Figuras 81 e 82, destinadas a mostrar possíveis lesões linfáticas provocadas pelo «stripping», revelaram que essas lesões são muito pouco manifestas e se traduzem apenas por ligeiro extravasamento do produto de contraste, quer na coxa quer na região inguinal.

Nestas radiografias é ainda patente a existência de hipertrofia ganglionar.

OBSERVAÇÕES N.os 64 e 65 *

D.R.S., de 21 anos de idade, internado no H.M. por varizes essenciais dos membros inferiores.

As linfografias obtidas pela técnica habitual, mostram (Figs. 83 e 84) que os linfáticos do membro inferior direito se apresentam em número normal, embora haja imagens de extravasamento do produto de contraste e válvulas hipercontrastadas, sobretudo ao nível do joelho. Na coxa, os linfáticos apresentam-se com o calibre ligeiramente aumentado.

---

(1) Esta imagem não é muito perfeita, dada a posição ligeiramente oblíqua do doente que projectou as referências — duas agulhas metálicas — um pouco para dentro.

* Consideramos isoladamente o estudo de cada um dos membros.

FIG. 81 — Alterações linfáticas provocadas pelo «Stripping». Discreta difusão perilinfática de contraste.

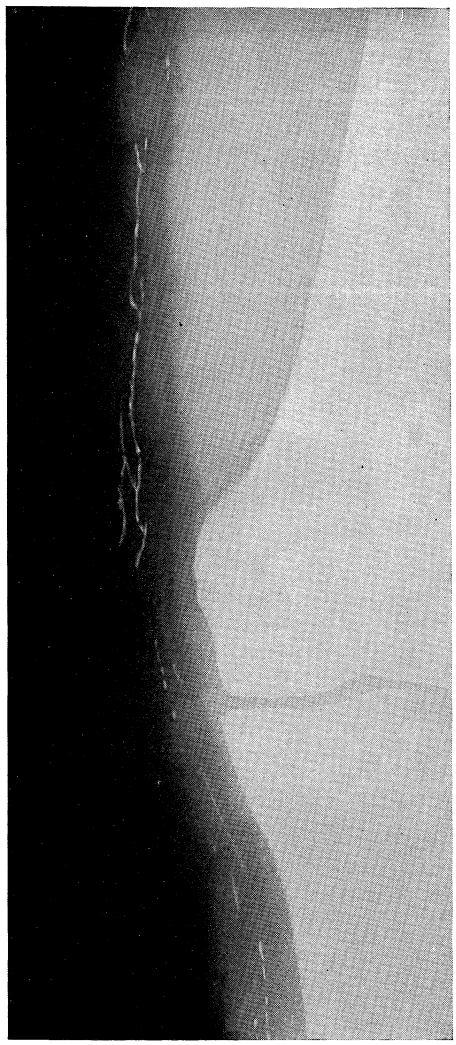

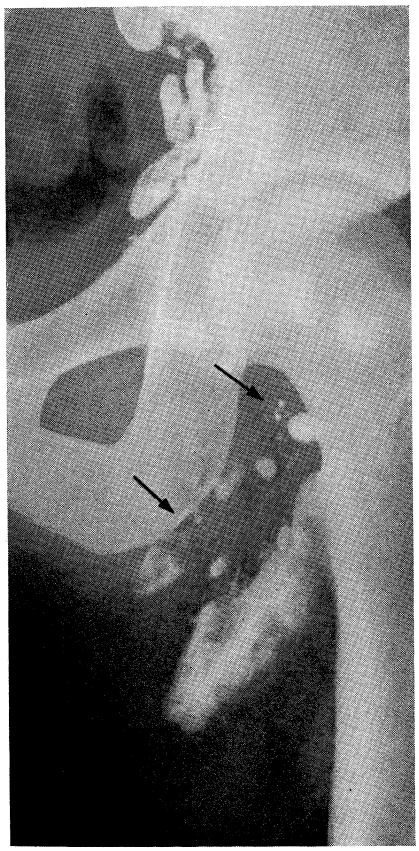

FIG. 82 — → Discreto derrame do produto do contraste.

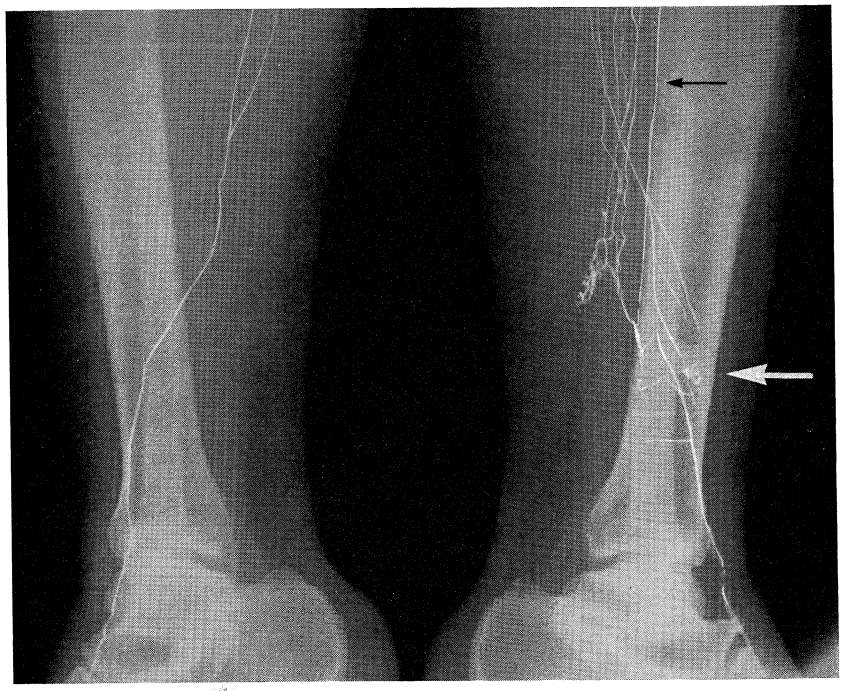

FIG. 83 — À direita linfáticos normais. À esquerda (→) extravasamento do contraste e retículo linfático, onde parece originar-se (→) o tronco tibial posterior.

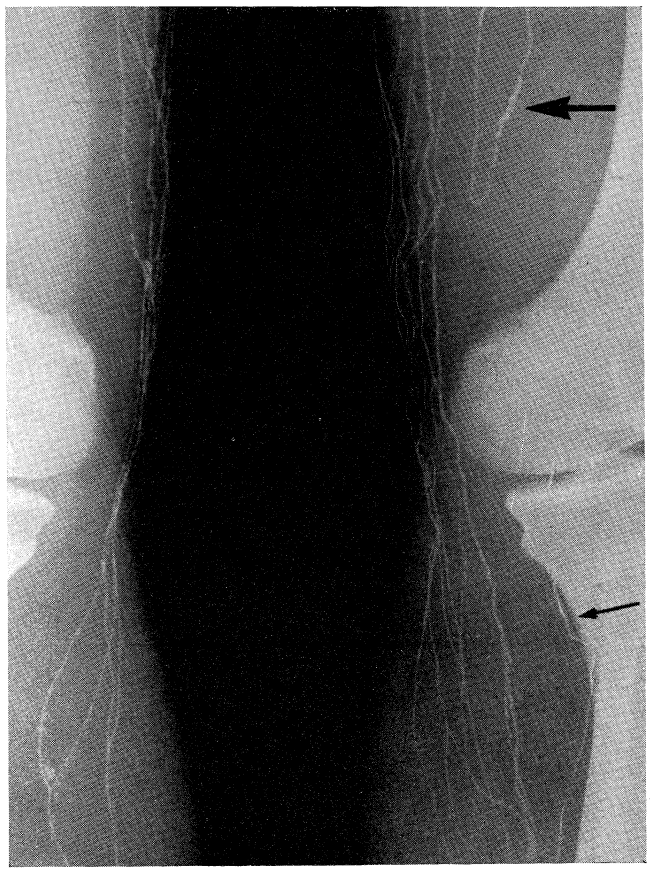

FIG. 84 — À direita extravasamento do produto de contraste e válvulas hipercontrastadas. À esquerda válvulas hipercontrastadas, visualização do (→) tronco tibial posterior com segmentação do produto de contraste. → Linfáticos profundos da coxa.

Pelo que diz respeito ao membro inferior esquerdo, estas mesmas Figuras mostram extravasamento do produto de contraste no pé e na perna, hiperplasia linfática no terço superior da perna, local onde existe uma anastomose entre os linfáticos superficiais e os profundos. É possível ver, também, em boas condições, o tronco linfático tibial posterior, situado imediatamente por detrás da estrutura óssea da perna. O tronco tibial posterior, de origem imprecisa, apresenta-se com segmentação do produto de contraste junto do joelho. Parece-nos, no entanto, que o linfático tibial posterior se origina no retículo e na imagem de extravasamento existente no terço inferior da perna.

OBSERVAÇÃO N.º 68

A.V.S., de 22 anos de idade, internado no H.M. por varizes essenciais dos membros inferiores (Fig. 85), refere que há cerca de cinco meses tinha úlceras nas pernas que, actualmente, se encontram curadas.

A linfografia do membro inferior esquerdo foi efectuada por cateterismo de um linfático no dorso do pé após a injecção de 12 cc de lipiodol ultrafluído.

Esta *Observação* serve para mostrar não só a possibilidade de haver uma grande hiperplasia linfática em situações de varizes volumosas sem grandes alterações cutâneas e, também, a forma como o sistema linfático se comporta no tocante à sobrecarga da linfa, abrindo novas vias de derivação, quer superficiais quer profundas.

De facto, nas Figuras que apresentamos, é possível ver, além de uma hiperplasia linfática muito manifesta, anastomoses estabelecidas entre os linfáticos superficiais e os profundos quer directamente quer pela interposição de um retículo. Estas anastomoses podem ser visíveis, como nas Figs. 86, 87 e 88, ou deduzidas pela visualização de gânglios tibiais anteriores e posteriores e poplíteos como na Fig. 90.

Assim, observa-se na Fig. 86, hiperplasia linfática, extravasamento acentuado do produto de contraste, interrupções de troncos linfáticos e linfáticos com o calibre aumentado, uns, reduzido, outros. Encontram-se, ainda, linfáticos totalmente repletos ou com segmentação do produto de contraste, uma fístula linfática interna correspondendo ao local da úlcera varicosa curada, um retículo interposto entre os linfáticos tributários dos gânglios safenos internos e dos gânglios safenos externos, iniciando-se neste retículo o linfático safeno externo. É visível, também, um tronco tibial, cuja origem não é possível precisar, ficando a dúvida se tem início na imagem de extravasamento linfático se noutro

qualquer local. Esta dúvida persiste, mesmo após a estereorradiografia (Fig. 87) que não permite, igualmente, determinar, com exactidão, o ponto de início do tronco tibial. No entanto, podem ver-se duas anastomoses (assinaladas com duas setas) estabelecidas por intermédio de linfáticos de calibre extremamente reduzido e situadas, sensìvelmente, na união dos 2/3 inferiores com o 1/3 superior da perna.

Na Figura 88 estão patentes anastomoses entre os linfáticos superficiais e os profundos, anastomoses estabelecidas quer por intermédio de um retículo quer por intermédio de troncos. Nesta mesma Figura são, ainda, visíveis os troncos femurais profundos e os gânglios poplíteos.

A radiografia da Fig. 89, focando a bacia e a região inguinal, mostra vinte troncos linfáticos ao nível do 1/3 superior da coxa, uns com calibre normal, outros, com calibre aumentado; segmentação do produto de contraste e válvulas hipercontrastadas. Observam-se também os linfáticos inguinais que se apresentam mal contrastados e em pequeno número, adivinhando-se, no entanto, o aumento do seu calibre.

Os linfáticos da bacia estão aparentes, embora, em más condições. A estereorradiografia do mesmo exame mostrou que três dos troncos linfáticos da coxa eram profundos.

Na Fig. 90 mostram-se os gânglios tibiais anteriores e na Fig. 17, pertencente a este mesmo doente, evidenciam-se os gânglios tibiais posteriores e os poplíteos.

Da série de imagens apresentadas depreende-se que, neste caso, foi posto pràticamente em funcionamento todo o sistema linfático do membro inferior, para compensar o défice de retorno provocado pela insuficiência venosa e evitar, dessa forma, o edema. Assim, a visualização dos gânglios tibiais anteriores e posteriores e dos safenos externos significa que a quase totalidade das vias linfáticas da perna se encontravam conectadas entre si.

GRUPO II

A sequência de imagens fornecidas pelas *Observações* escolhidas entre doentes portadores de varizes com úlceras, não tem outra finalidade senão exemplificar o grau de alterações linfáticas que progressivamente vai surgindo, e cuja grandeza depende da extensão, da duração e da persistência das lesões.

FIG. 85 — Aspecto das varizes dos membros inferiores.

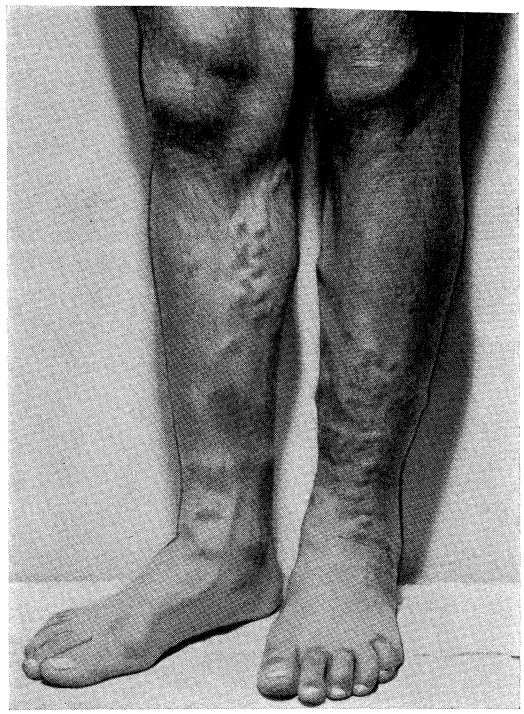

FIG. 86 — Fístula linfática interna, troncos (→) safenos externos e (→) tibial, retículo linfático interposto entre os linfáticos safenos internos e os safenos externos.

FIG. 87 — Estereorradiografia da perna mostrando anastomoses estabelecidas entre (→) os linfáticos superficiais e os profundos (→ tibial posterior).

FIG. 88 — Anastomoses entre os linfáticos superficiais e profundos: *a* — Linfáticos superficiais. *b* — Linfáticos profundos. *c* — Gânglios e linfáticos poplíteos.

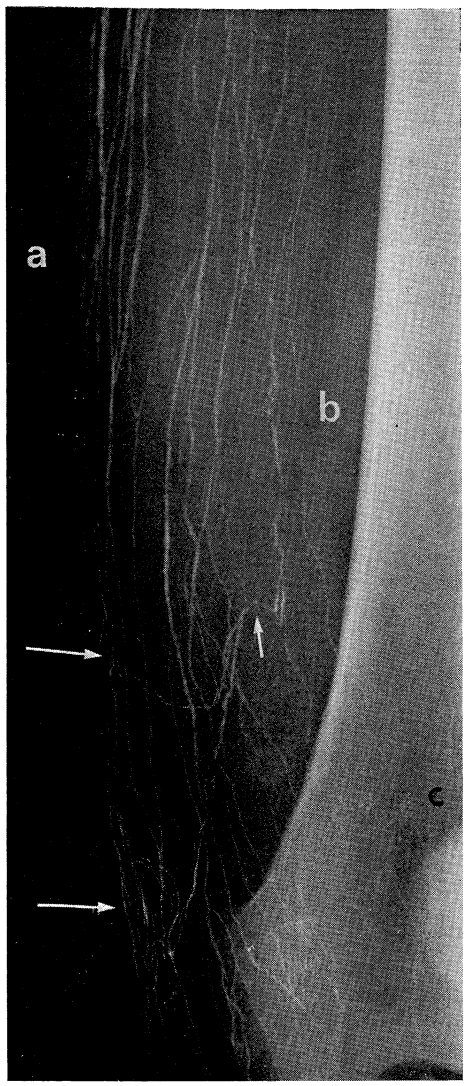

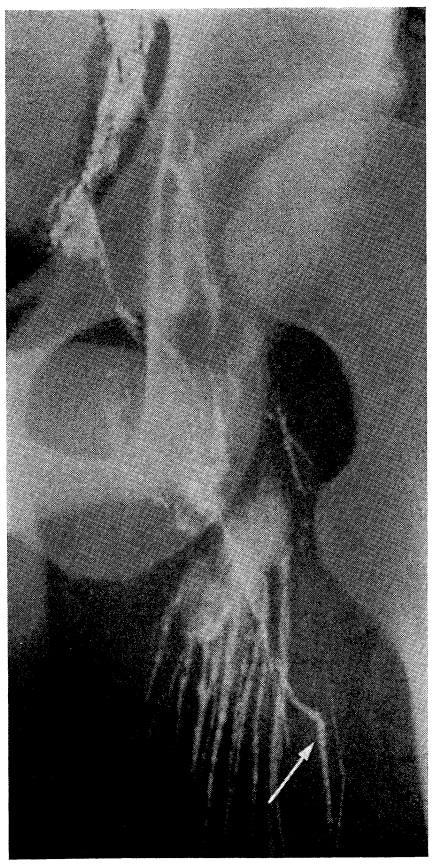

FIG. 89 — Hiperplasia linfática; linfáticos superficiais e → profundos.

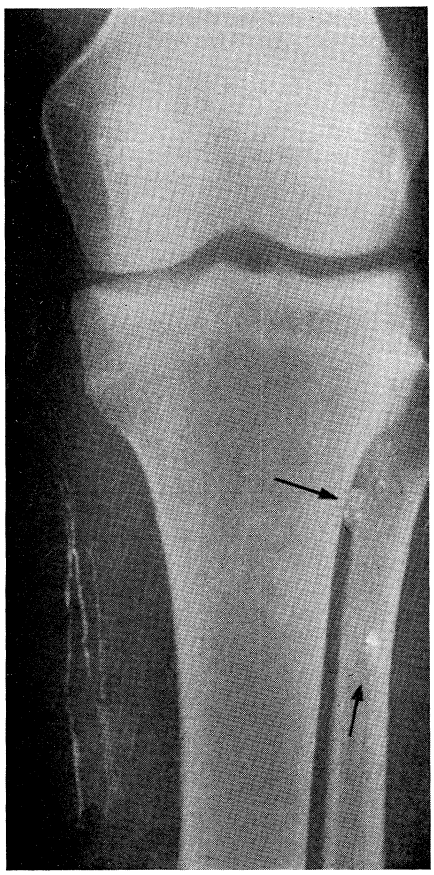

FIG. 90 ⟶ Gânglios tibiais anteriores e estase linfática (às 24 horas).

OBSERVAÇÃO N.º 38

Diz respeito a J. D., de 68 anos de idade, internado nos H.U.C. (3.ª C.H.) por varizes da safena interna e úlceras da perna. Estas úlceras apareceram há, aproximadamente, 3 meses, existindo, no entanto, desde longa data lesões de dermo-epidermite e varizes da safena interna. Uma das úlceras, que tem um contorno circular, os bordos regulares, fundo granuloso e sanguinolento, está localizada no terço inferior da face interna da perna direita e mede 5,5 cm × 6 cm. Na face externa da perna e no seu terço inferior, existe uma outra úlcera medindo 2 cm × 3 cm com as características idênticas às da anterior.

A Fig. 91, mostra os linfáticos do pé e da perna direita aumentados de calibre, sinuosos e com extravasamento, bastante bem marcado, do produto de contraste.

Na Fig. 92 são patentes o aumento de calibre dos troncos linfáticos da coxa com segmentação, embora discreta, do produto de contraste e as anastomoses entre os troncos linfáticos, estabelecidas, sobretudo, à custa dos troncos de menor calibre. Na região inguinal os gânglios encontram-se hipertrofiados e os linfáticos com calibre um pouco aumentado.

OBSERVAÇÃO N.º 43

F.M.M., de 41 anos de idade, internado nos H. U. C. (3.ª C.H.) por varizes do membro inferior direito com úlceras.

O seu sofrimento teve início há cerca de 6 anos com o aparecimento, após traumatismo insignificante, de uma úlcera na face interna da perna direita. Refere varizes do território da safena interna datando desde há muito tempo. Neste momento apresenta, na perna direita, duas úlceras ovalares, escavadas, de bordos regulares e talhados a pique e fundo sujo, sangrando fàcilmente. Este membro encontra-se edemaciado, com varizes bem evidentes e dores à volta da úlcera.

As Figs. 93 e 94, obtidas após a injecção de 12 cc de lipiodol ultra-fluido permitem evidenciar além da rede dérmica um extravasamento acentuado do produto de contraste, relacionado com a zona da úlcera; linfáticos sinuosos, com redução do calibre e acentuada hiperplasia linfática. Nesta mesma Figura é visível o início do linfático safeno externo, a partir de um retículo. A Fig. 94, que foca especialmente a região inguinal e a bacia, permite visualizar gânglios discretamente hipertrofiados, hiperplasia linfática inguinal e aumento do calibre de alguns dos troncos linfáticos da bacia.

OBSERVAÇÃO N.º 3

J.A.G., de 21 anos de idade, internado nos H.U.C. (3.ª C.H.) por varizes essenciais do território da safena interna e úlcera varicosa.

Esta teve início aos 13 anos de idade, começando por um ponto purulento profundo.

Neste momento apresenta, no terço inferior da perna direita, uma úlceras extensa, quase circunferencial, de contornos nítidos, de fundo discretamente caloso, granuloso e purulento e varizes do território da veia safena interna.

Deste doente escolhemos os exames radiográficos reproduzidos nas Figs. 95, 96 e 97, na primeira das quais são evidentes certa hiperplasia linfática do 1/3 inferior da perna, onde é bem aparente a sinuosidade dos linfáticos, o extravasamento do produto de contraste e a redução do seu calibre. No 1/3 superior da imagem verifica-se a redução do número dos colectores linfáticos e a persistência de extravasamento do produto.

A Fig. 96 mostra, na coxa, hipoplasia linfática com segmentação muito vincada do produto de contraste, além de um gânglio extremamente hipertrofiado. Os linfáticos inguinais apresentam-se segmentados e com diminuição, embora pouco acentuada, do seu calibre.

Na bacia (Fig. 97) verifica-se uma hipoplasia manifesta dos troncos linfáticos, pois é apenas visível um único tronco em boas condições. O gânglio inguinal ínfero-externo apresenta extravasamento perighanglionar do produto de contraste.

GRUPO III

*OBSERVAÇÕES N.ºs 52 e 53 **

A.S., de 52 anos de idade, internado nos H.U.C. (3.ª C.H.) por varizes essenciais da safena interna esquerda, acompanhadas de úlcera crónica justa-maleolar interna com esclerose dos tecidos circundantes.

O sofrimento ulceroso iniciou-se há sete anos, por uma solução de continuidade, de bordos irregulares e talhados a pique, fundo gra-

* Consideramos, também, separadamente o estudo de cada um dos membros.

FIG. 91 — Linfáticos aumentados de calibre, sinuosos e com extravasamento perilinfático do contraste.

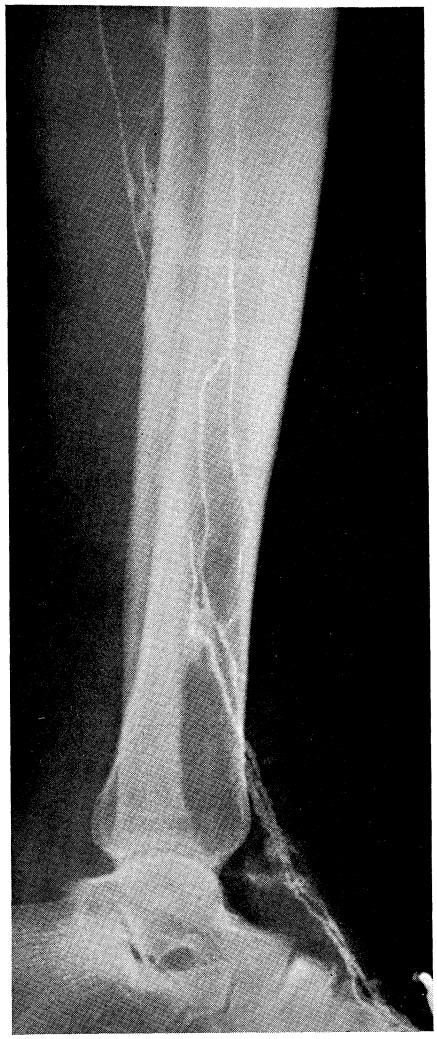

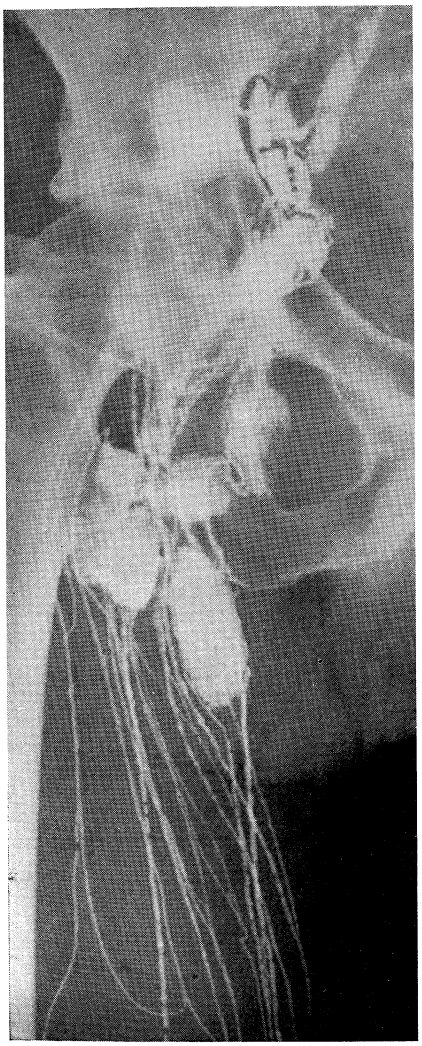

FIG. 92 — Aumento de calibre dos linfáticos da coxa e anastomose entre si. Hipertrofia ganglionar.

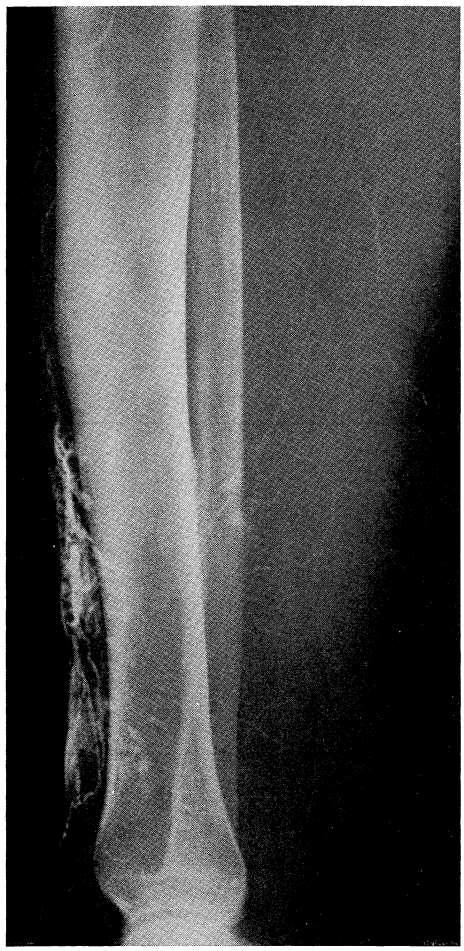

FIG. 93 — Hiperplasia linfática, linfáticos filiformes, fístula linfática interna.

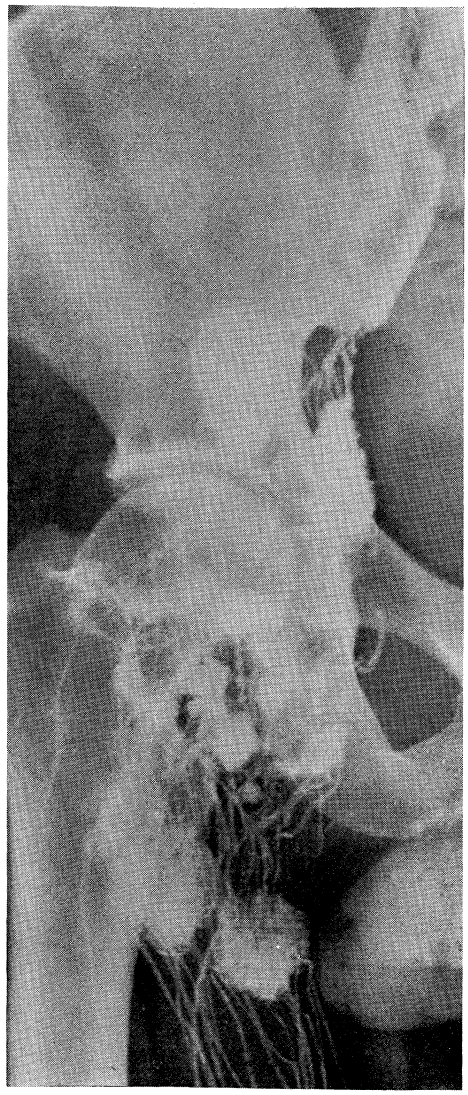

FIG. 94 — Hiperplasia linfática, hipertrofia e hiperplasia ganglionares.

FIG. 95 — Linfáticos hiperplásicos, sinuosos, com redução de calibre e extravasamento do produto de contraste no 1/3 inferior da perna. Hipoplasia linfática com extravasamento do produto de contraste, no 1/3 superior.

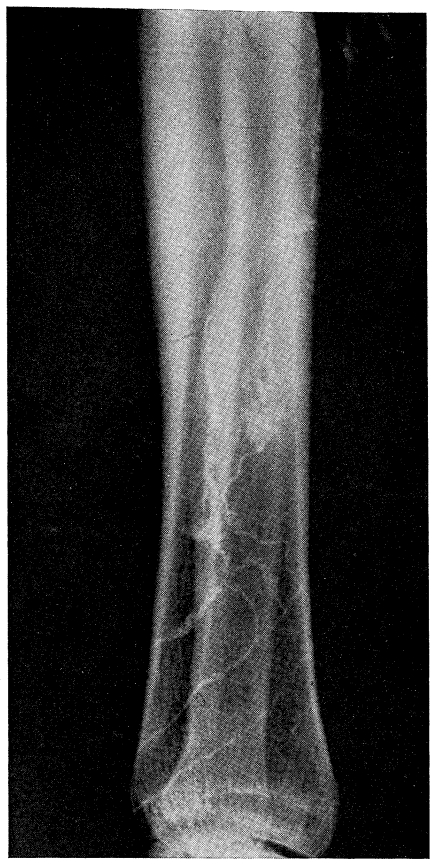

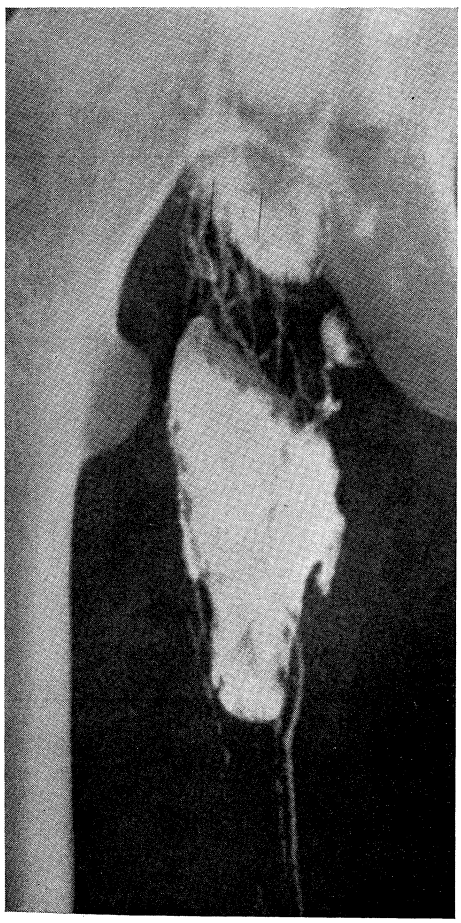

FIG. 96 — Hipoplasia linfática e hipertrofia ganglionar.

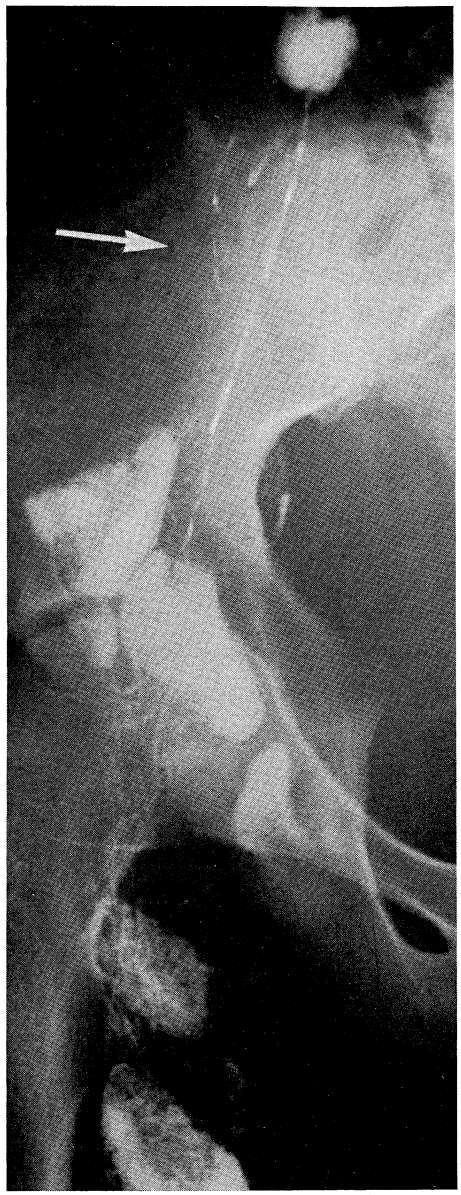

FIG. 97 — Hipertrofia ganglionar e (→) hipoplasia linfática.

FIG. 98 — Linfáticos rectilíneos com segmentação do produto de contraste.

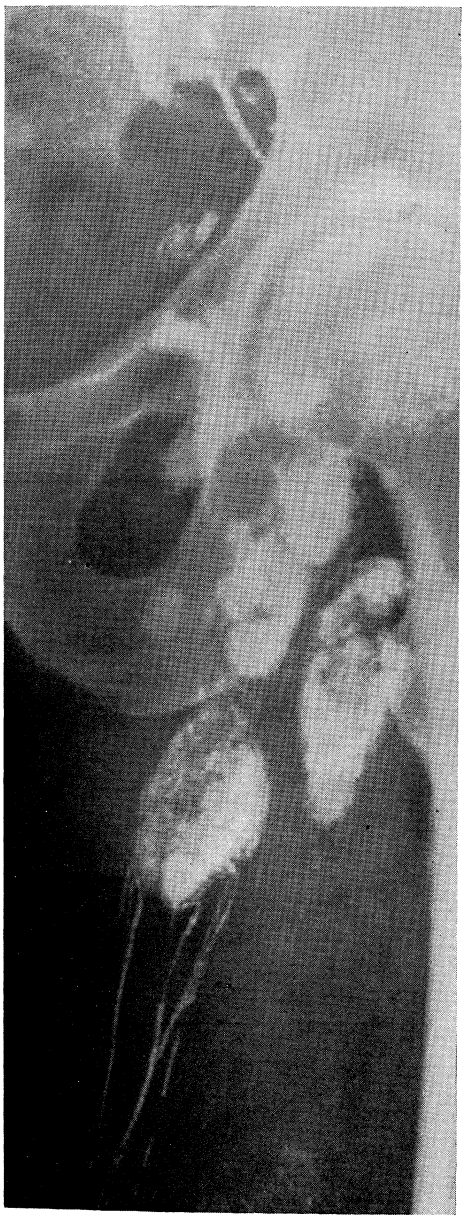

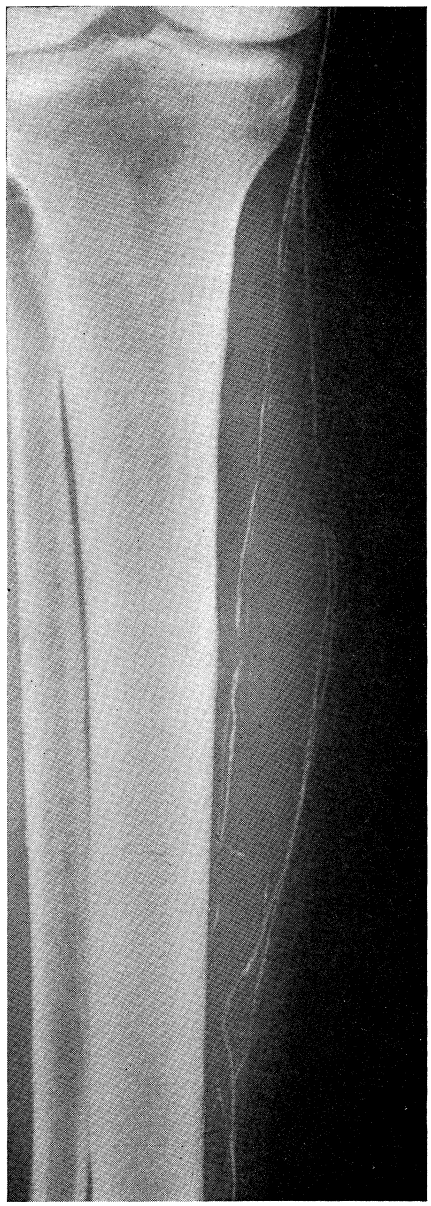

FIG. 99 — Hipoplasia linfática e hipertrofia dos gânglios inguinais ínfero-interno e ínfero-externo.

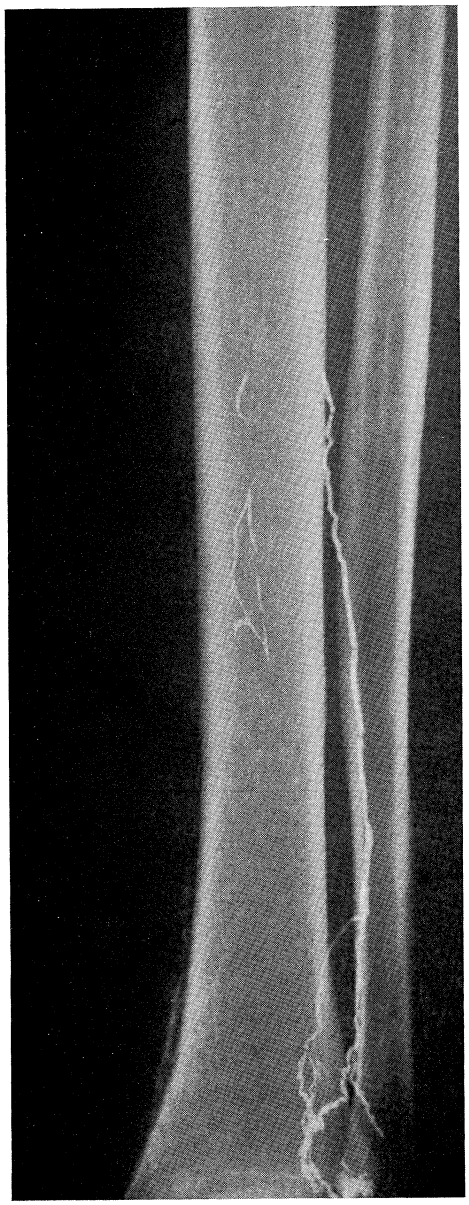

FIG. 100 — Linfáticos safenos externos sinuosos, e aumentados de calibre; hiperplasia no 1/3 inferior da perna; linfático único aumentado de calibre no 1/3 superior.

FIG. 101 —→ Linfático safeno externo, com estrangulamentos valvulares a terminar no gânglio poplíteo; linfáticos profundos com segmentação do produto de contraste.

nuloso, forma oval (eixo maior 5 cm; eixo menor 2 cm) e situada a nível do terço médio da face anterior da perna esquerda.

Na altura do exame linfográfico apresentava duas úlceras de grandes dimensões, localizadas às faces interna e externa da perna esquerda profundas, exsudativas, e sangrando com facilidade. Os tecidos da perna particularmente os periulcerosos, apresentavam-se infiltrados, sem elasticidade, duros e eritematosos.

O exame linfográfico deste doente, feito por intubação dum linfático safeno interno no dorso do pé e de um linfático safeno externo imediatamente atrás do maléolo externo, tem por finalidade mostrar as alterações que podem determinar, no sistema linfo-ganglionar do membro, a existência de varizes e úlcera de longa evolução.

As Figs. 98 e 99 foram obtidas após injecção de 10 cc de lipiodol ultra-fluido num linfático safeno-interno.

A Fig. 98 mostra que os linfáticos da perna são rectilíneos, uns aumentados, outros diminuídos de calibre e com segmentação extremamente evidente do produto de contraste junto do joelho, onde o número de colectores linfáticos é inferior ao habitual.

Na Fig. 99 é evidente a redução do número dos vasos linfáticos da coxa, da região inguinal e da bacia, notando-se perfeitamente a hipertrofia dos gânglios inguinais inferiores, interno e externo, que apresentam imagens lacunares.

A Fig. 100, obtida ulteriormente, após injecção de 7 cc de lipiodol ultra-fluido num linfático safeno externo, mostra hiperplasia dos linfáticos que têm calibre aumentado e muitas sinuosidades, alterações particularmente evidentes no terço inferior da perna. Um pouco mais acima, esta hiperplasia é substituída por um tronco linfático de calibre manifestamente aumentado e também sinuoso.

A Fig. 101 mostra o linfático anteriormente descrito a terminar nos gânglios poplíteos. Um destes é bastante bem evidente, encontrando-se hipertrofiado. Deste gânglio partem linfáticos aumentados de calibre e sinuosos, linfáticos femurais, que na coxa apresentam uma segmentação muito acentuada do produto de contraste.

Desta *Observação* queremos salientar as alterações manifestas dos linfáticos safenos internos e a existência dum tronco safeno externo, de calibre superior ao habitualmente encontrado, que deve desempenhar uma função bastante activa na drenagem da linfa, uma vez que só no seu terço inferior se encontra alterado.

OBSERVAÇÃO N.º 37

M.S.C., de 53 anos de idade, internado nos H.U.C. (3.ª C.H.) por varizes do membro inferior direito, associadas a úlcera com esclerose. A úlcera apareceu, há 12 anos, após um ligeiro traumatismo.

Neste momento apresenta na perna direita diversas lesões ulcerativas, de tamanhos variados, bordos nítidos, irregulares e talhados a pique e com fundo de aspecto limpo e irregular. Os tecidos à volta dos processos ulcerosos encontram-se ligeiramente infiltrados, sem elasticidade, duros e eritematosos.

A linfografia do membro inferior direito foi efectuada após a injecção de 5 cc de lipiodol ultra-fluido num linfático do dorso do pé.

A Figura 102 mostra, no dorso do pé, dois troncos linfáticos sinuosos e de calibre reduzido, que pouco depois se anastomosam. Junto da articulação tíbio-társica esse tronco único divide-se em dois, ambos sinuosos e de calibre reduzido, dirigindo-se um, ascendente, pela face interna da tíbia e outro, horizontal, para a face posterior. Este tronco torna-se em seguida ascendente e perde-se no terço inferior da perna (safeno externo).

A Fig. 103 evidencia um tronco externo que se dirige oblìquamente para dentro, tornando-se então ascendente, na face interna da coxa, onde se apresenta deficientemente impregnado. É ainda visível um linfático profundo que termina num gânglio poplíteo; segue-se depois um vaso ascendente, profundo, de calibre apreciável e com segmentação do produto de contraste.

Na Fig. 104 observa-se um gânglio inguinal hipertrofiado, mal impregnado, com macro e micro-lacunas.

Nesta *Observação* verificam-se, portanto, alterações linfáticas extraordinàriamente acentuadas, traduzidas por hipoplasia muito evidente, má impregnação dos vasos linfáticos e utilização da via linfática profunda.

GRUPO IV

OBSERVAÇÃO N.º 44

J.A.M., de 53 anos de idade, internado nos H.U.C. (1.ª M.H.) por tromboflebite da veia cava inferior surgida cerca de 15 dias antes, após acidente gripal. Apresenta-se com edema dos membros inferiores, da região ínfero-umbilical e do dorso, até ao início da grelha costal.

FIG. 102 — Hipoplasia com linfáticos sinuosos e de reduzido calibre.

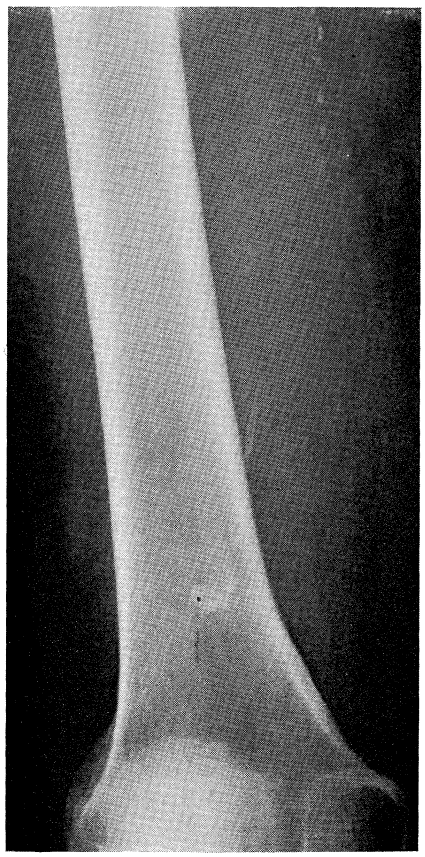

FIG. 103 — Persiste a hipoplasia linfática e a segmentação do produto de contraste. Visível um gânglio poplíteo.

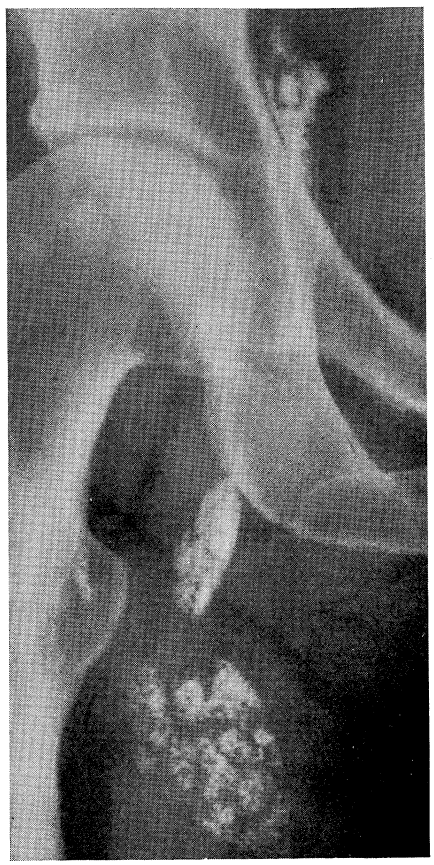

FIG. 104 — Hipertrofia e aspecto lacunar do gânglio inguinal ínfero-externo.

A linfografia foi obtida depois da injecção de 12 cc de lipiodol ultrafluido num linfático do dorso do pé.

A Fig. 105 mostra, no pé, acentuado extravasamento linfático; na perna persiste bem evidente o extravasamento do produto e há aumento de calibre dos vasos linfáticos.

Na Fig. 106, focando a coxa e a região inguinal, continua a ver-se o aumento de calibre dos troncos linfáticos, com redução do seu número, vendo-se ainda extravasamento muito acentuado do produto de contraste, particularmente junto do ísquion, tendo-se a sensação de que a totalidade dos vasos linfáticos se encontram interrompidos naquele local, uma vez que daí parte, apenas, um linfático de calibre inferior ao dos troncos da coxa.

É de salientar que, apesar da quantidade do produto injectado, não se conseguiram evidenciar gânglios linfáticos.

Este exame parece demonstrar que nas tromboflebites existe mais um obstáculo mecânico criado pelo processo flebítico e periflebítico, extensivo aos linfáticos, do que pròpriamente um obstáculo funcional, de natureza espasmódica, como geralmente é admitido.

Não deve, no entanto, excluir-se a possibilidade do obstáculo se situar nos gânglios inguinais, em consequência de um insulto infeccioso da mesma natureza daquele que determinou a tromboflebite.

OBSERVAÇÃO N.º 45

A.P., de 26 anos de idade, internado nos H.U.C (1.ª M.H.) por edema não recente do membro inferior esquerdo.

Há 3 meses, sem causa aparente, apareceu com edema nas regiões maleolares acompanhado de dores. Este edema regrediu com o repouso no leito e aplicações quentes, mas reapareceu depois, estendendo-se desde o pé até acima do joelho, acompanhado de hipertermia e acelaração do pulso. O doente queixa-se de dores espontâneas e provocadas na «barriga» da perna, que o obrigam a suster a marcha. O sinal de Homans é positivo.

O edema regrediu com a terapêutica anti-infecciosa e anti-coagulante instituída.

O exame linfográfico dos colectores safenos internos, feito por cateterismo linfático no pé, está reproduzido nas Figs. 107, 108 e 109.

Na primeira destas Figuras, há manifesta hiperplasia linfática com linfáticos sinuosos na sua quase totalidade. Estes linfáticos, profusamente distribuídos por toda a perna e coxa, apresentam com frequên-

cia aumento de calibre. São, ainda, visíveis anastomoses, segmentação do produto de contraste, válvulas hipercontrastadas e imagens de interrupção da continuidade do produto de contraste.

Na Fig. 108 vê-se a coxa e a região inguinal, onde continua a ser bem aparente a hiperplasia linfática, o aumento de calibre dos vasos respectivos e o aspecto sinuoso de alguns deles. Os gânglios inguinais encontram-se hipertrofiados, com repleção não homogénea; os linfáticos inguinais estão umas vezes aumentados de calibre, outras de calibre reduzido, mas, quase sempre, com micro-segmentação do produto de contraste.

A Fig. 109 mostra os linfáticos da bacia, ilíacos primitivos e lombo-aórticos, mal impregnados, reticulares e, em certas ocasiões, saltando em arco algumas vértebras para irem terminar junto doutras, por um «penacho» linfático.

Talvez nos seja permitido concluir, embora provisòriamente, das *Observações* do grupo IV, que há duas fases no comportamento linfático destes doentes: a primeira, na qual se estabelece um obstáculo criado pelo processo inflamatório à progressão da linfa, e a segunda, em que existe hiperplasia com hiperfuncionamento linfático. Tudo leva a crer que esta evolução possa terminar na falência linfática, a avaliar pelas alterações, já manifestamente patológicas, da *Observação* n.º 2.

DISCUSSÃO E CONCLUSÕES

Como síntese do que acabamos de descrever (Quadro III e *Observações*), parece-nos lícito fazer alguns comentários acerca das modificações das imagens linfográficas, em cada uma das situações, anteriormente referidas.

Assim:

GRUPO I — *Varizes*

Os troncos linfáticos apresentam-se, umas vezes normais, outras vezes dilatados, com acentuação dos estrangulamentos valvulares e certa difusão perilinfática. Pode também existir hiperplasia linfática e visualização doutros territórios superficiais e profundos (como os safenos externos, tibiais, peroniais e da rede dérmica).

O aspecto de todo o sistema colector linfático da perna sugere hiperfuncionamento linfático.

FIG. 105 — Extravasamento linfático com aumento de calibre dos troncos na perna.

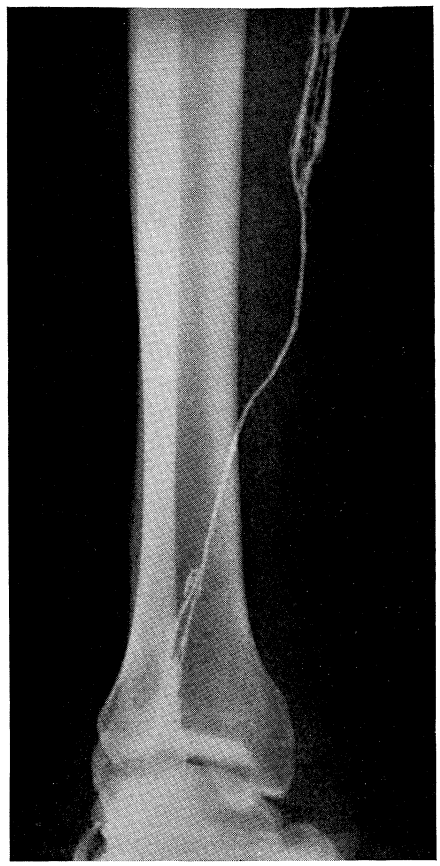

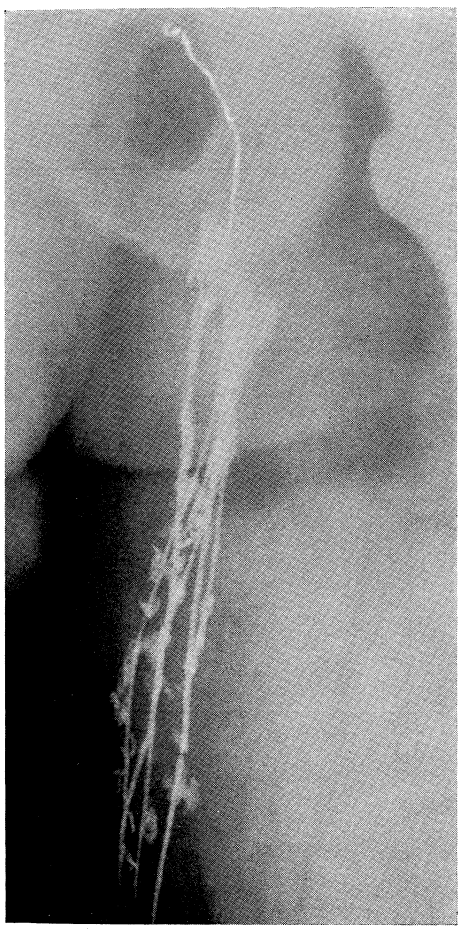

FIG. 106 — Extravasamento perilinfático com aumento de calibre e hipoplasia dos troncos. Interrupção linfática sobre o isquion.

FIG. 107 — Hiperplasia linfática, com linfáticos sinuosos.

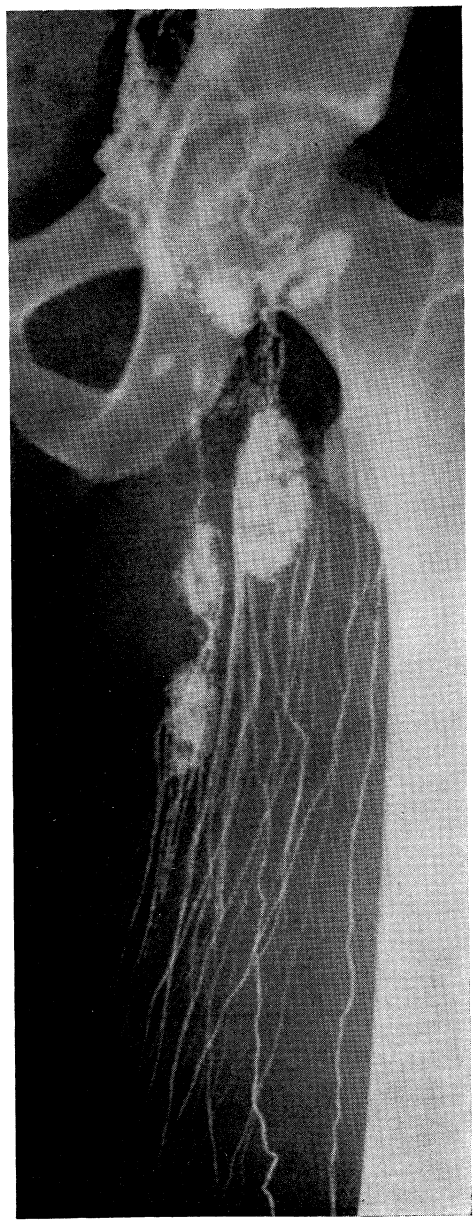

FIG. 108 — Hiperplasia com aumento de calibre dos troncos linfáticos. Micro-segmentação do contraste nos troncos inguinais.

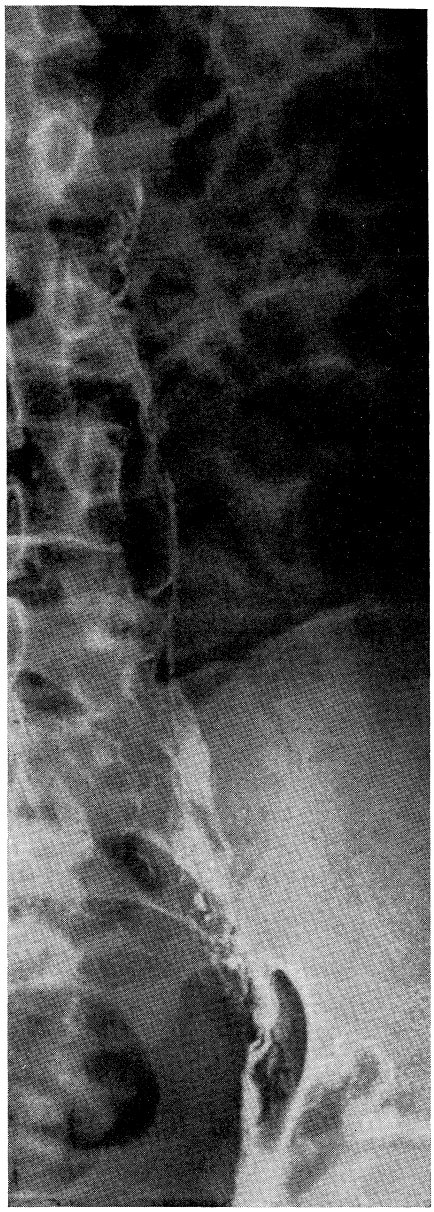

FIG. 109 — Hipoplasia linfática; aspecto reticular de alguns troncos.

Os gânglios inguinais apresentam-se, em geral, hipertrofiados.

Por vezes, parece existir uma drenagem ilíaca dificultada, traduzida pela presença de uma circulação contra-lateral, o que nos faz admitir a existência de certa insuficiência essencial linfo-ganglionar (com o mesmo significado do componente essencial das varizes), e de uma sobrecarga linfática por aumento de fluxo linfático.

No entanto, a primeira hipótese não parece ser totalmente descabida pois, nada custa a admitir que a mesma causa constitucional actue simultâneamente sobre os dois sistemas, que são complementares e têm a mesma origem filogenética.

GRUPO II — *Varizes com úlcera*

Verificou-se neste grupo, umas vezes aumento do calibre dos vasos linfáticos, com hiperpermeabilidade, outras vezes hiperplasia linfática, apresentando-se, então, os colectores com o aspecto filiforme e com imagens de fístulas linfáticas. Nalguns casos havia hipoplasia linfática com redução de calibre dos respectivos vasos.

No conjunto, há tendência para a redução do número dos colectores principais, para a hiperpermeabilidade linfática e para o aparecimento de colectores secundários vicariantes

GRUPO III — *Varizes com úlcera e esclerose*

Nestes casos há redução acentuada dos vasos principais, podendo dizer-se que, pràticamente, não existem linfáticos permeáveis, tentando o sistema linfático estabelecer novas vias de drenagem. Por esta razão são visualizados os linfáticos safenos externos e os profundos e ainda outras estruturas, como os interstícios dos tecidos e as bainhas vasculares e tendinosas.

Tudo isto indica que o sistema linfático tenta, por todos os meios, compensar a sua deficiência, abrindo novas vias e mantendo permeáveis as mais tardiamente adquiridas.

Acabamos de descrever a história natural do comportamento linfático nas varizes, história que, em síntese, se processa em três fases:

— Fase de hiperplasia e hiperfuncionamento linfático
— Fase de hiperplasia ou hipoplasia, com fadiga linfática
— Fase de hipoplasia ou aplasia, com sideração linfática.

GRUPO IV — *Tromboflebites*

Dos exames efectuados depreende-se que há dificuldade do trânsito linfático na cavidade abdominal, a partir do anel crural. Parece, pois, que o processo de tromboflebite, pela reacção inflamatória perivenosa, cria obstáculos ao trânsito da linfa, como observaram MARLEY e cols.

A ideia de que na primeira fase de tromboflebite o linfangiospasmo, é o factor dominante, como admitia LERICHE e KUNLIN (citados por RUSZNYÁK) e SOUSA PEREIRA, não nos parece corresponder à verdade, já que os troncos linfáticos se encontram dilatados, traduzindo, quanto a nós, mais a existência de um obstáculo orgânico do que dum espasmo. Os trabalhos experimentais de DANESE e cols. parecem corroborar a nossa opinião.

Tem o mesmo significado o aumento de permeabilidade linfática, já referido por MARLEY e cols., traduzida por imagens de extravasamento do produto de contraste, o que indica, de igual modo, um aumento da pressão linfática, criado por um obstáculo ao trânsito da linfa.

O rebate venoso da tromboflebite, sobre o sistema linfático, observar-se-ia, em duas fases:

Na primeira, o processo inflamatório seria extensivo aos linfáticos, criando um obstáculo, funcional ou orgânico, à circulação da linfa e corresponderia, sob o ponto de vista funcional, a uma sideração linfática.

Na segunda fase, haveria regressão do processo inflamatório e com ele o levantamento do obstáculo criado à circulação linfática, e, consequentemente, hiperfuncionamento ou aceleração da corrente da linfa.

É difícil comparar os nossos resultados com os obtidos pelos diversos autores, atrás mencionados, já porque o agrupamento de doentes se fez de modo diverso, já porque se tem pretendido analisar o compromisso linfático nas vasculopatias venosas de maneiras diferentes.

Se considerarmos, contudo, que todos os trabalhos se efectuaram com a finalidade de averiguar a existência de alterações linfáticas neste tipo de afecção, podemos admitir que há uniformidade de opiniões.

A aparente discordância, que muitas vezes se verifica, é mais consequência de um autor valorizar este ou aquele aspecto linfográfico, em prejuízo doutros aspectos salientados por outros investigadores.

Os nossos trabalhos mostram compromisso linfático nas vasculopatias venosas, compromisso que evoluiu, duma maneira geral, paralelamente à gravidade do quadro clínico.

PROCESSOS INFLAMATÓRIOS

BATTEZZATI, DONINI e cols. (1961), notaram nas adenopatias inflamatórias crónicas que os gânglios estavam aumentados de dimensões, com opacificação não uniforme, de contornos incertos e esbatidos; nas adenopatias inflamatórias agudas, os gânglios estavam também aumentados, a opacificação era descontinua, especialmente nos seios marginais e as radiografias seriadas evidenciavam um retardamento da velocidade de circulação.

VIAMONTE e cols, em 1963, assinalaram que a tuberculose ganglionar toma por vezes o aspecto linfográfico das metástases neoplásicas.

DANA e cols. chamaram a atenção, em 1964, para a existência de gânglios inflamatórios do tipo hiperplásico.

DESPREZ-CURELY e BISMUTH, ainda em 1964, consideraram que o gânglio inflamatório e infeccioso, podia apresentar-se com os três seguintes, aspectos:

O primeiro, correspondia ao gânglio, denominado inflamatório, das adenites banais sub-agudas ou crónicas; o segundo, assemelhava-se a metástases cancerosas; e, o terceiro, aproximava-se dos gânglios normais e era caracterizado por um aumento de volume e por um picotado regular, mas mais intenso do que normalmente.

BELTZ e THURM, em 1966, acentuaram que nem sempre é possível distinguir linfogràficamente o gânglio inflamatório fibrosado do gânglio metastático.

Tivemos oportunidade de estudar pela linfografia apenas seis doentes portadores de processos infecciosos, cujos achados principais se encontram no Quadro IV

As quatro *Observações* pessoais que, de seguida, sucintamente relataremos, exemplificarão mais objectivamente as alterações presentes no sistema linfo-ganglionar dos doentes com processos inflamatórios.

OBSERVAÇÃO N.º 69

F.P.F., internado nos H.U.C. (OTH) por artrite coxo-femural tuberculosa.

A linfografia do membro inferior esquerdo, foi obtida após injecção de 12 cc de lipiodol ultra-fluido num linfático do dorso do pé e permitiu recolher várias imagens das quais seleccionamos as mais significativas.

A Fig. 110 mostra, na coxa, hipoplasia troncular e extravasamento muito acentuado do contraste.

A Fig. 111, evidencia, às 24 horas, hipertrofia dos gânglios inguinais, da bacia e ilíacos, com estase tardia a montante, repleção em manchas mais densas e aspectos «ratado» e lacunar. A hipertrofia e o aspecto lacunar são particularmente visíveis nos gânglios da bacia.

OBSERVAÇÃO N.º 70

A.C., internado nos H.U.C. (4.ª M.H.), por linfogranuloma venéreo (Doença de Nicolas Favre) fistulizado.

As Figs. 112 e 113 dizem respeito à linfografia do membro inferior direito, efectuada depois da injecção de 10 c. c. de lipiodol ultra-fluido, segundo a técnica habitual.

A Fig. 112 mostra, na coxa, a existência de 16 vasos linfáticos com imagens de extravasamento do produto; os gânglios inguinais inferiores têm dimensões normais, partindo de um deles um tronco volumoso, sinuoso e moniliforme. Projectado sobre o púbis vê-se um gânglio volumoso, hipertrofiado, com extravasamento e possuindo uma imagem lacunar central. É de salientar a existência de dois colectores linfáticos que, após terem impregnado dois pequenos gânglios, se projectam sobre o ilio, por intermédio de uma colateral e se dirigem para o lado oposto, permitindo (Fig. 113) visualizar gânglios inguinais esquerdos. Nesta última figura são visíveis a retenção do produto de contraste nos linfáticos da coxa e as imagens de extravasamento ganglionar.

OBSERVAÇÃO N.º 72

J.M.S.F., de 22 anos de idade, internado no H.M. por adenite inguinal específica.

Refere, no seu passado, duas intervenções cirúrgicas, para esvasiar gânglios inguinais fistulizados.

Linfografia do membro inferior esquerdo com 10 c. c. de lipiodol ultra-fluido, injectado no dorso do pé.

A Fig. 114 A revela que os colectores da perna apresentam redução do calibre e segmentação do produto de contraste.

Na Fig. 114 B observa-se um único tronco linfático na metade inferior da coxa, com aumento de calibre e segmentação do contraste. A partir do terço superior da coxa há, pelo contrário, maior número de linfáticos, dispostos em ansa.

Nas Figs. 115 e 38 mostram-se duas fases sucessivas da repleção de

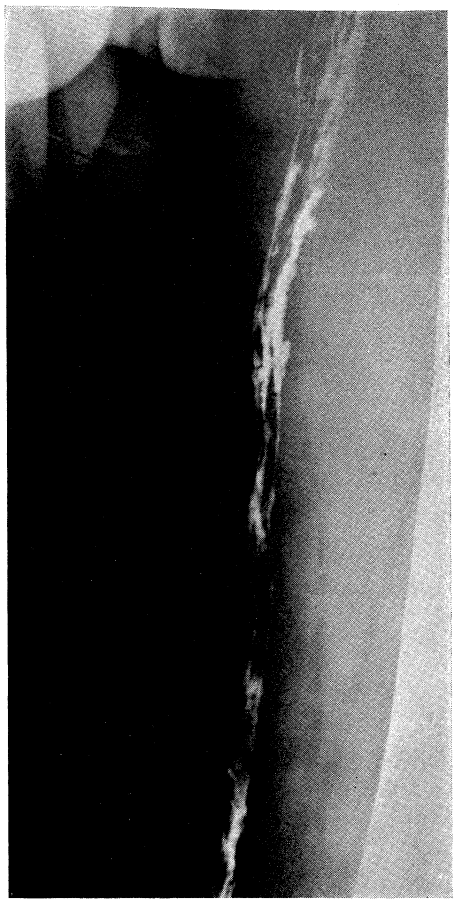

FIG. 110 — Hipoplasia troncular com extravasamento perilinfático do contraste.

FIG. 111 — Estase tardia, às 24 horas, repleção em manchas mais densas, aspecto microlacunar dalguns gânglios e hipertrofia.

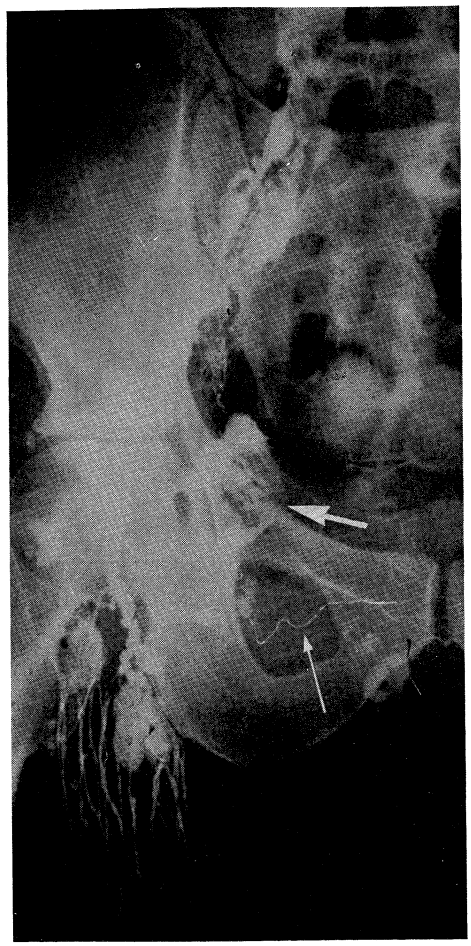

FIG. 112 — Extravasamento perilinfático. → gânglios lacunares. → circulação colateral.

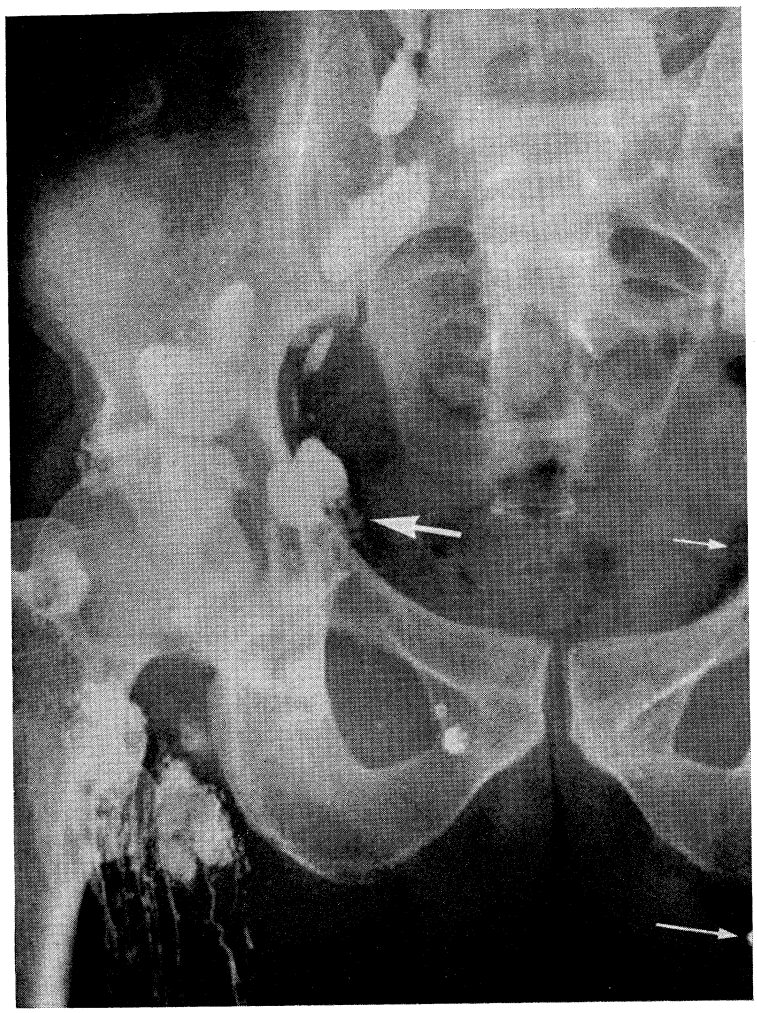

FIG. 113 — Estase tardia (24 horas); → visualização de gânglios esquerdos (circulação contralateral). → extravasamento ganglionar.

B A

FIGS. 114A e B — A — Redução de calibre e segmentação do contraste. B — Hipoplasia troncular com segmentação do contraste e linfáticos em ansa, na extremidade superior da figura.

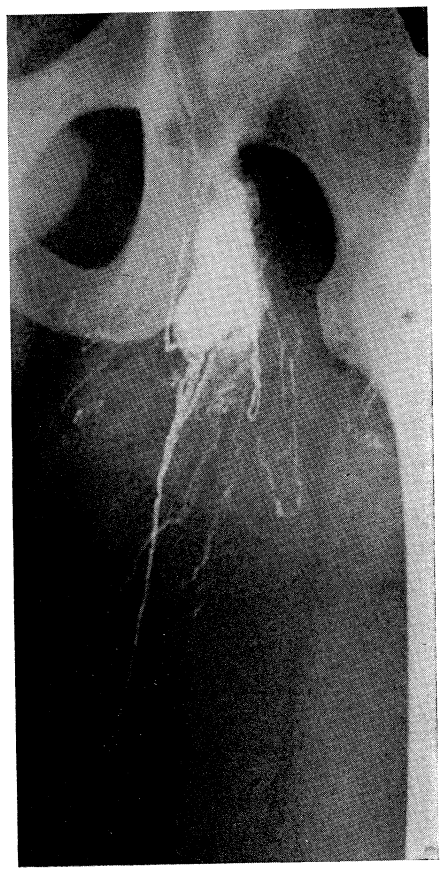

FIG. 115 — Início da formação da imagem em «fogo de artifício».

QUADRO IV

PROCESSOS INFLAMATÓRIOS

NÚMERO DE OBSERVAÇÕES	DOENTE	DIAGNÓSTICO	LINFÁTICOS VISÍVEIS	LINFÁTICOS	LINFÁ									
					1	2	3	4	5	6	7	8	9	10
69	F.P.F.	Atrite coxo	*a)* Pé	a										
	17 Anos	femural específica	*b)* Perna	a										
M.I.E.			*c)* Joelho	a										
	O.T.H.		*d)* Coxa		+				+				+++	
	12-11-65		*e)* Inguinais		+				+			+−		
			f) Bacia									+−		
			g) Ilíacos		+									
			h) Lombo-aórticos		+									
70	A.C.	Doença de	*a)* Pé		+									
	46 Anos	Nicolas Favre	*b)* Perna				+−					+−	++	
M.I.D.			*c)* Joelho				+−						+−	
	4.ª M.H.		*d)* Coxa		+								++	
		Fistulisado	*e)* Inguinal		+++		+							
	10-11-65		*f)* Bacia		+		+		+−					
			g) Ilíacos	a										
			h) Lombo-aórticos	a										
71	M.H.A.	Adenite axilar											+++	
	22 Anos	específica tuberculosa	Antebraço										×××	
	3.ª C.M.												+++	
			Braço		++								×××	
	4-5-64												++	
			Axila										××	
72	J.M.S.F.	Adenite inguinal	*a)* Pé		+									
	21 Anos	específica (tuberculosa)	*b)* Perna		+				+−					
M.I.E.			*c)* Joelho		++				+++			+		
	H.M.		*d)* Coxa		+		+	+++	+++	+++ ×××		+−	××	
	25-5-66		*e)* Inguinal									+		
			f) Bacia				+							
			g) Ilíacos				+−	+−				+		
			h) Lombo-aórticos									++		
73	J.M.P.	Abcesso da	*a)* Pé										++	
	45 Anos	coxa esquerda	*b)* Perna		+		+−					+−		+
M.I.E.			*c)* Joelho									+		
	3.ª C.H.		*d)* Coxa									+	+	
	7-1-66		*e)* Inguinais						++			+		
			f) Bacia		+									
			g) Ilíacos	a										
			h) Lombo-aórticos	a										

ΓICOS								GÂNGLIOS VISÍVEIS	GÂNGLIOS	GÂNGLIOS										OBSERV.
11	12	13	14	15	16	17	18			1	2	3	4	5	6	7	8	9	9 s	9 c	
								a) Tibiais	a **a**												Gânglios inguinais inflamados com aspecto ratado; gânglios da bacia infl. do tipo hiperplágico.
								b) Poplíteos	a **a**												
								c) Coxa	a **a**												
						+ −		*d)* Inguinais		+ − − × − −				× +		× −	×		× ×		
								e) Bacia		+ + × ×						× −					
								f) Ilíacos		× + −						× −					
								g) Lombo-aórticos	a **a**												
						+		*a)* Tibiais	a **a**												Gânglios inguinais inflamados com imagens lacunares; extase tardia a montante; estase ganglionar a mont.; gânglios ilíacos externos hipert. lac. extra ganglionar.
						+		*b)* Poplíteos	a **a**												
			+	+				*c)* Coxa	a **a**												
								d) Inguinais		× × ×				+ −		× ×					
								e) Bacia		+ + +					+ +	+ +			× ×		
								f) Ilíacos	a	× −						× −					
								g) Lombo-aórticos	a					×		×	×				
								Antebraço	a **a**												Gânglios ratados e lacunares com replecção em manchas mais densas. Tipo inflamatório hipert. ganglionar.
								Braço	a **a**												
								Axila	a	× × ×				× ×		× ×	× ×		× ×		
								a) Tibiais	a **a**												Ganglios inguinais tipo inflamatório; gânglio da bacia suspeitos; gâng. lombo-aórticos suspeitos.
								b) Poplíteos	a **a**												
								c) Coxa	a **a**												
+ + +			+ +	+ +				*d)* Inguinais		+ + + × ×				×	+ × × ×	×			× × ×		
			× ×	× ×	+ c			*e)* Bacia	a	× −				× −	×						
			+	+				*f)* Ilíacos	a					× −							
								g) Lombo-aórticos	a	× −				× −		× −	×				
						+		*a)* Tibiais	a **a**												Gânglios inguinais lacunares e ratados (tipo inflamatório); gânglios da bacia ilíacos e lombo-aórticos suspeitos.
					+ − s	+		*b)* Poplíteos	a **a**												
						+		*c)* Coxa	a **a**												
								d) Inguinais		+ − × −				+ ×		+ − × −			×		
								e) Bacia		+ ×						+ − ×					
								f) Ilíacos	a	×						× − −					
								g) Lombo-aórticos	a	×						×					

NÚMERO DE OBSERVAÇÕES	DOENTE	DIAGNÓSTICO	LINFÁTICOS VISÍVEIS	LINFÁTICOS	LINFÁ									
					1	2	3	4	5	6	7	8	9	10
74	J.R.D.	Adenite inguinal	*a)* Pé		+		+	+						
	18 Anos	inespecífica	*b)* Perna											
			c) Joelho									+ – –		
	3.ª C.H.		*d)* Coxa		+ –							+ –	+	
			e) Inguinais		+ –		+ –	+ –				+		
	3-5-66		*f)* Bacia	a										
			g) Ilíacos	a										
			h) Lombo-aórticos	a										

TICOS								GÂNGLIOS VISÍVEIS	GÂNGLIOS	GÂNGLIOS											OBSERVAÇÕES
11	12	13	14	15	16	17	18			1	2	3	4	5	6	7	8	9	9 s	9 c	
								a) Tibiais	a												Gânglios inguinais tipo inflamatório.
					+s	+		*b)* Poplíteos	a												
						+		*c)* Coxa	a												
								d) Inguinais		++					+	+−					
				+				*e)* Bacia	a												
								f) Ilíacos	a												
								g) Lombo--aórticos	a												

um gânglio inguinal extremamente hipertrofiado e a formação da imagem em «fogo de artifício.»

Na Fig. 116, obtida de perfil, podem ver-se hiperplasia linfática e um tronco que segue a crista ilíaca e impregna um gânglio que se projecta sobre a sua face interna.

A Fig. 117 permite observar um extravasamento ganglionar maciço e gânglios da região inguinal oposta, contrastados à custa de anastomoses suprapúbicas.

OBSERVAÇÃO N.º 71

M.H., de 22 anos de idade, internada nos H.U.C. (3.ª.C.M.) com adenite axilar tuberculosa, manifestada, há cerca de três meses, por tumefacção indolor dos gânglios.

Os resultados da linfografia do membro superior direito (1) realizada depois de injecção de 7 cc de lipiodol ultra-fluido, encontram-se objectivados nas Figuras 118 e 119.

A primeira põe em evidencia grande extravasamento do produto de contraste, com início de visualização da rede dérmica e dos espaços perivasculares.

A Fig. 119 mostra que os gânglios da axila se encontram hipertrofiados, «ratados», lacunares, com repleção em manchas mais densas e estase tardia a montante, com difusão peri-linfática.

O estudo histopatológico (Fig. 120) confirmou a natureza da lesão, ao revelar a presença de folículos de Köester.

DISCUSSÃO E CONCLUSÕES

Em consequência do que acabamos de expor, somos levados a concluir que os processos inflamatórios se expressam, também, sob o ponto de vista linfográfico por alterações dos linfáticos e dos gânglios.

---

(1) Talvez pareça estranho a inclusão neste trabalho de um exame linfográfico do membro superior quando pretendemos dedicar-nos, exclusivamente, a exames dos membros inferiores.

Há, porém, duas razões que justificam o nosso procedimento: o encontro de imagens lacunares estranhas num gânglio inflamatório e, particularmente, a visualização da bainha perivascular. Este último achado não foi por nós encontrado com a mesma nitidez nos restantes exames a que procedemos, razão pela qual tivemos de recorrer a esta linfografia efectuada no membro superior.

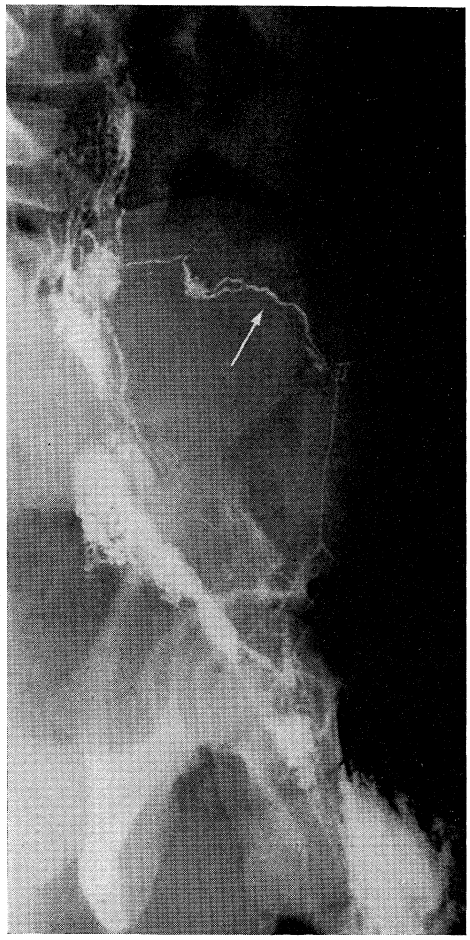

FIG. 116 — → Aspecto da circulação colateral (imagem de perfil).

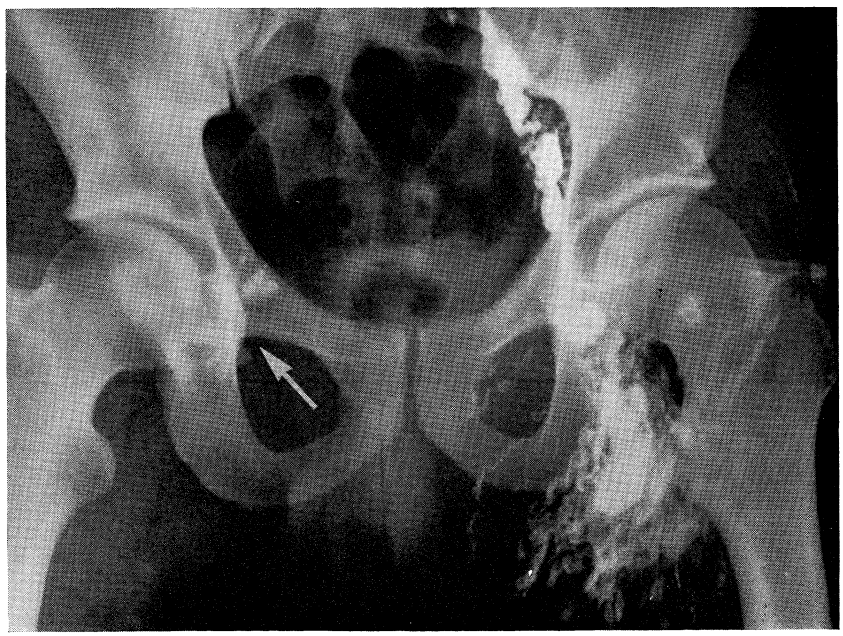

FIG. 117 — Extravasamento perilinfático e periganglionar maciço e tardio. → visualização de gânglios inguinais opostos.

FIG. 118 — Visualização da rede dérmica e dos espaços perivasculares.

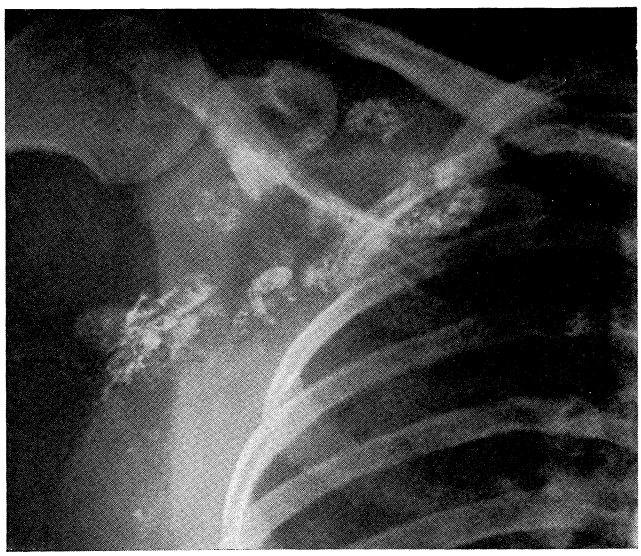

FIG. 119 — Gânglios axilares hipertrofiados, com repleção em manchas mais densas e lacunares; estase tardia a montante.

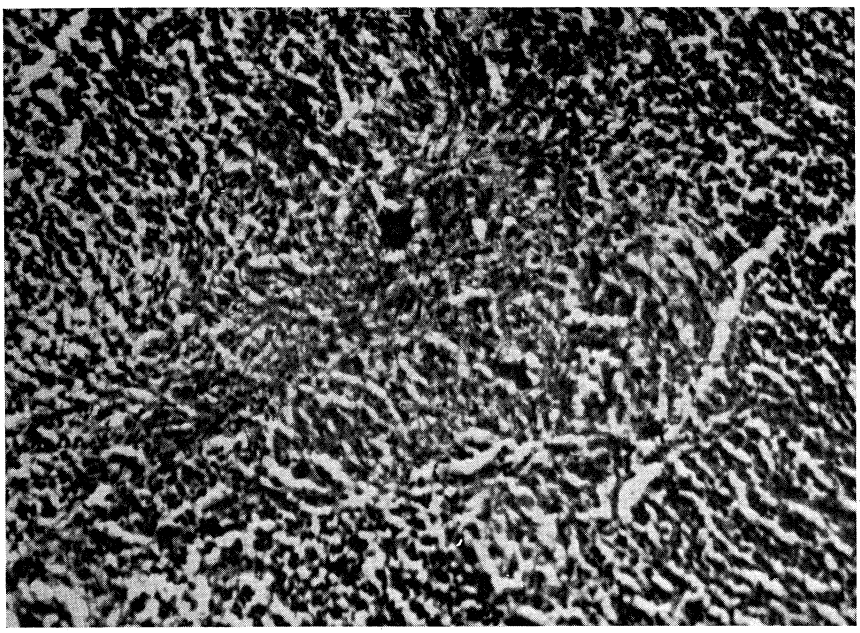

FIG. 120 — Folículo de Köester com uma célula gigante no seu centro.

Nos linfáticos, há dificuldade da circulação da linfa, o que, originando uma hiperpressão intracanalicular, acarreta o aparecimento das seguintes imagens:

extravasamento do produto de contraste, a mais constante de todas as imagens; derivação da corrente, com visualização de anastomoses e circulação contra e homolateral, não evidenciável em condições normais e hiperplasia ou hipoplasia linfáticas, a maior parte das vezes associadas.

O rebate inflamatório leva ao aparecimento, sob o ponto de vista das imagens radiográficas, de três tipos distintos de gânglios (considerados já por DESPREZ-CURELY e cols.):

o verdadeiro tipo inflamatório, caracterizado pelo acentuado aumento do volume ganglionar, por irregularidades dos contornos, extravasamento do produto de contraste para os tecidos vizinhos, e opacificação não homogénea, havendo zonas fortemente opacas, alternando com outras menos opacas e manifesta estase tardia a montante com difusão perilinfática;

o tipo metastático, em tudo semelhante ao gânglio metastático verdadeiro, nele existindo, também, igualmente, imagens macro e microlacunares de localização central ou periférica. O diagnóstico diferencial é nestes casos feito mais pela clínica e pelo laboratório do que pela imagem linfográfica. Para VIAMONTE e outros, este aspecto é particularmente importante na tuberculose ganglionar.

O tipo hiperplásico, já considerado por DANA, DESPREZ-CURELY e cols., tem como características mais salientes o aumento de volume (embora não tão acentuado como no primeiro tipo), o aspecto não homogéneo, mas regularmente picotado, os contornos regulares e rara estase a montante.

HEMOPATIAS

Os estudos linfográficos efectuados nas hemopatias foram dirigidos, pela maioria dos autores, no sentido de se poder avaliar a extensão do compromisso ganglionar e correlacionar a imagem linfográfica com os aspectos histológicos.

ARVAY e PICARD (1962), DESPREZ-CURELY e BISMUTH (1964), entre outros, admitiram a possibilidade de se distinguirem as diversas hemopatias, especialmente a doença de Hodgkin, dos restantes linfomas, pelo exame linfográfico. Apontavam como características radiológicas especiais da linfo-granulomatose maligna a existência de gânglios invadidos ao lado de outros de aspecto

normal, o que não sucedia nos outros linfomas, que se traduziam por invasão ganglionar maciça.

Cook e cols., em 1966, procederam ao estudo linfográfico de doentes possuidores de hemopatias com as seguintes finalidades: apreciar a exactidão do diagnóstico clínico de invasão retro-peritoneal; estabelecer a relação entre as imagens linfográficas e o aspecto histológico; avaliar o interesse da linfografia no diagnóstico e no tratamento das reticuloses e, ainda, para escolher os exames complementares.

A linfografia mostrou concordância absoluta em 62 dos casos estudados, não se revelando falsos casos positivos. Em 63 indivíduos, com linfografia aparentemente normal, verificaram, aqueles autores, a existência em 6 de invasão de gânglios abdominais, o que equivale a uma segurança de 95%. Ao considerarem os resultados obtidos em 131 indivíduos notaram que 6 eram duvidosos, cinco dos quais se revelaram patológicos.

A apreciação clínica de invasão ganglionar abdominal mostrou-se exacta em 76% dos casos.

O exame linfográfico efectuado em doentes suspeitos de metástases carcinomatosas evidenciou que as zonas tumorais ganglionares não se opacificavam e se traduziam por diferenças de repleção periférica. Acentuaram, ainda, que, mesmo nas situações acompanhadas de gânglios tìpicamente invadidos, nem sempre foi possível revelar essa invasão; a sobreposição de imagens ganglionares, a degenerescência gorda ou a fibrose dos gânglios induziam em erro, pois tais circunstâncias dificultam uma correcta interpretação.

Nas reticuloses malignas foi menos frequente a obstrução dos canais linfáticos; os gânglios apresentaram-se delimitados, mesmo nas situações de invasão maciça, tendo contudo um aspecto espumoso, reticular ou em lacunas, como habitualmente é, por nós, designado.

Os granulomas e as inflamações inespecíficas podem dar imagens, como já referimos, relativamente sobreponíveis. Estas lesões inflamatórias foram, contudo, fàcilmente diferenciáveis da carcinomatose. Cook e cols. consideraram, no entanto, que, embora as formas atrás descritas, de invasão ganglionar, sejam mais ou menos fàcilmente reconhecíveis, se encontram todas as variações intermediárias entre o normal e o patológico, tornando, por isso, difícil a sua distinção.

Ao comparar as imagens linfográficas com o estudo histopatológico, verificaram, ainda, os referidos autores, que nenhuma das reticuloses tinha especificidade radiográfica, não sendo possível diferenciar, pela linfografia, uma reticulose de outra.

A linfografia é, apesar de tudo, para estes autores, um exame fundamental nos linfomas. Com efeito, permite diagnosticar uma possível invasão

retroperitoneal (mesmo na ausência de suspeita clínica) e nestas condições escolher mais convenientemente os campos de irradiação.

A linfografia pôde servir, ao mesmo tempo, para indicar a necessidade de outros exames complementares, como a venografia, a cavografia e a pielografia. Quando encontraram linfogramas normais COOK e cols. procederam à cavografia ou à pielografia e depararam com invasão ganglionar numa pequena percentagem de casos.

Nos indivíduos com linfoma e hipertermia inexplicável esta era acompanhada, quase sempre, de invasão dos gânglios retroperitoniais. O diagnóstico foi feito tanto mais precocemente quanto mais cedo se efectuou o exame linfográfico.

Os autores em questão aconselham realizar este exame nas situações de hipertermia de causa desconhecida, mas sòmente depois de se proceder às restantes explorações e de se eliminarem as causas mais frequentes de hipertermia.

Por seu turno DAVIDSON, SAINI e PETERS (1967), ao ocuparem-se da doença de HOGDKIN consideraram a seguinte classificação:

ESTÁDIO I — Doença limitada a uma única região anatómica.

ESTÁDIO II — *a)* Doença limitada a duas regiões anatómicas contíguas ou ao mesmo lado do diafragma.

b) Doença em mais de duas regiões anatómicas ou em duas regiões não contíguas do mesmo lado do diafragma.

ESTÁDIO III — Doença em ambos os lados do diafragma, mas limitada ao envolvimento dos gânglios linfáticos, baço e círculo de Waldeyer.

ESTÁDIO IV — Envolvimento da medula óssea, parênquima pulmonar, pleura, fígado, osso, pele, rins, tracto gastro-intestinal ou outro qualquer órgão ou tecido que não sejam os gânglios linfáticos, o baço ou o círculo de Waldeyer.

Qualquer dos estádios poderá ser sub-dividido em «A» ou «B» para indicar respectivamente, a ausência ou presença, de sintomas sistémicos.

Estes autores, em 125 linfografias de várias formas de linfoma, analisaram, muito particularmente, as que diziam respeito à doença de Hodgkin, e verificaram que semelhante exame melhorava a informação clínica em 36% dos casos pertencentes aos estádios I e II.

Nova avaliação dos pacientes tratados permitiu descobrir invasão retro-peritoneal em 62,5%, de 40 pacientes.

TAKAHASHI e ABRAMS, também em 1967, realizaram um trabalho com o objectivo de estabelecer a segurança do diagnóstico no linfoma maligno.

Para isso dividiram os casos em quatro grupos diferentes, baseados na interpretação inicial e na final.

GRUPO I — *positivo* — os casos foram considerados positivos quando uma interpretação inicial positiva era confirmada subsequentemente. O critério inicial de anormalidade, fundamentava-se no aspecto espumoso dos gânglios, na irregularidade das margens e nos defeitos de repleção, com substituição de, pelo menos, 25% do gânglio. Um diâmetro superior a 2,6 cm. foi, também, considerado anormal.

GRUPO II — *negativo* — o linfangiograma foi tido como negativo quando a totalidade dos gânglios estava dentro das variações normais de tamanho, tinham menos de 2,5 cm. de comprimento e mostravam um aspecto grosseiramente granular ou homogèneamente denso, com conservação das margens. Se um único gânglio tinha dimensões superiores a 2,5 cm. era considerado normal.

GRUPO III — *falsos positivos* — este grupo engloba os casos iniclalmente considerados positivos mas sem incidência clínica de doença retroperitonial ou sem alterações significativas da arquitectura e das dimensões dos glânglios no ano subsquente ao exame linfográfico.

GRUPO IV — *falsos negativos* — incluiram-se neste grupo aqueles casos considerados negativos ao exame linfangiográfico, que sofreram invasão ganglionar retroperitoneal dentro do primeiro ano de «contrôle». Este critério baseou-se na aceitação do facto de que o aparecimento da invasão dentro de 11 meses indicava a presença da doença no momento da linfografia.

Os autores, atendendo ao aspecto espumoso (lacunar) dos gânglios, classificaram-nos em quatro graus: Grau O — normal; Grau I — invasão discreta (menos de 1/3 de falha de repleção); Grau II — invasão moderada (falha de repleção compreendida entre 1/3 e 2/3); Grau III — marcadamente espumoso e reticular (falha de repleção superior a 2/3).

TAKAHASI e ABRAMS consideraram ainda as seguintes três medições complementares, efectuadas em radiografias ântero-posteriores e laterais, obtidas às 24 horas: as distâncias gânglio-face anterior da coluna, face lateral direita da coluna-gânglio e ainda a distância face lateral esquerda da coluna-gânglios linfáticos.

Tomaram como patológicos os gânglios cujas dimensões eram superiores a 2,6 cm, os que se encontravam a uma distância superior a 3 cm da face anterior da coluna e aqueles cujas distâncias à face lateral direita ou esquerda da coluna ao gânglio era de 2 cm.

Do conjunto do seu trabalho os autores referidos concluiram:

1.º — Exactidão do diagnóstico em 85% dos seus 206 casos.

2.º — A maior parte dos 30 casos falsos negativos, era portadora de doença de Hodgkin, cuja invasão ganglionar retroperitoneal foi

detectada entre o 6.º e o 12.º mês, ao passo que todos os casos de reticulossarcoma e de linfossarcoma, a positividade gânglionar se evidenciou dentro de 6 meses.

3.º — Houve relativamente mais casos de doença de Hodgkin e linfoma giganto-folicular do que sarcomas de células reticulares e linfossarcomas no grupo de falsos negativos.

4.º — A correlação histológica foi, de uma maneira geral, insegura, especulativa e de pouca utilidade para os doentes.

5.º — O critério linfangiográfico para um diagnóstico positivo foi o seguinte: *a)* — grau 2 ou 3 para os gânglios da cadeia ilíaca interna e para-aórticos; *b)* — defeitos de repleção do grau 2 e 3 para os gânglios da mesma área; *c)* — deslocamento dos canais linfáticos nos primeiros filmes ou persistência de repleção em muitos dos canais aferentes, duma determinada área, nos linfangiogramas das 24 ou 48 horas; *d)* — tamanho do gânglio superior a 2,6 cm; *e)* — distâncias do gânglio — face anterior da coluna superior a 3 cm; face lateral direita superior a 2 cm e face lateral esquerda também superior a 2 cm.

Tivemos oportunidade de estudar apenas cinco doentes portadores de hemopatias, quatro dos quais foram linfografados bilateralmente. As principais alterações encontradas nos exames linfográficos destes doentes estão expressas no quadro V.

Descrevemos, com certo permenor, as alterações de três casos (Observações 75, 78, 79, 80 e 81) por nos parecerem mais elucidativas.

OBSERVAÇÃO N.º 75

M.A.S.F., de 13 anos de idade, internada nos H. U. C. (3.ª M.M.). O seu sofrimento iniciou-se há 2 anos com o aparecimento de adenopatias cervicais e inguinais, móveis, indolores, não aderentes e do tamanho da polpa duma amêndoa e dum grão de milho. Anorexia e hipertermia, sem suspeita de invasão retroperitoneal.

O estudo histopatológico de um gânglio (Fig. 121) revela «uma estrutura ganglionar em grande parte apagada e substituída por tecido de granulação polimorfo, com numerosíssimos eosinófilos, células histiocitárias reaccionais, neo-vasos e numerosas células de Sternberg. Observam-se também focos de esclerose.»

Diagnóstico:

Linfogranulomatose maligna (Doença de Hodgkin).

A radiografia, Fig. 122, obtida precocemente, após injecção intra-linfática de 8 cc de lipiodol ultra-fluido, permite observar que os troncos linfáticos da coxa e da região inguinal têm ligeiro aumento de calibre.

Os linfáticos da bacia apresentam, quase todos, segmentação do produto de contraste, e alguns têm redução de calibre. Estas alterações são extensivas aos linfáticos ilíacos primitivos e lombo-aórticos; nestes últimos a segmentação do produto de contraste é bastante mais evidente, bem como o aparecimento de circulação colateral.

A radiografia tardia dos gânglios inguinais (Fig. 123) mostra imagens lacunares, e a Fig. 124 evidencia o mesmo tipo de lacunas nos gânglios lombo-aórticos, que se encontram hipertrofiadas.

No conjunto do exame sobressaem as alterações dos colectores linfáticos, a partir dos inguinais, alterações traduzidas na redução do calibre, na segmentação do produto de contraste e no aparecimento de circulação colateral.

Os gânglios linfáticos têm aspecto diferente, segundo as regiões; os inguinais apresentam-se pouco alterados, contrastando com os lombo-aórticos, nos quais as alterações são bem evidentes.

Deste modo se verifica que a linfografia permitiu evidenciar e aquilatar da existência de nítidas alterações dos gânglios retro-peritoniais, numa situação em que a história clínica e os restantes dados não o faziam prever, servindo como informação fundamental para a orientação terapêutica.

*OBSERVAÇÕES N.os 78 e 79 **

C.M., de 45 anos de idade, internada nos H. U. C. (1.ª M.M.) queixando-se de cefalalgias permanentes, astenia, anorexia, dores na base do hemitórax esquerdo sem relação com os movimentos respiratórios; apresenta adenopatias cervicais, sub-maxilares e inguinais. Estas adenopatias são livres, dolorosas à palpação e de tamanhos variáveis, não ultrapassando, no entanto, as dimensões duma amêndoa.

---

* Consideramos, também, separadamente o estudo de cada um dos membros.

FIG. 121 — Gânglio com polimorfismo celular e células gigantes de Sternberg.

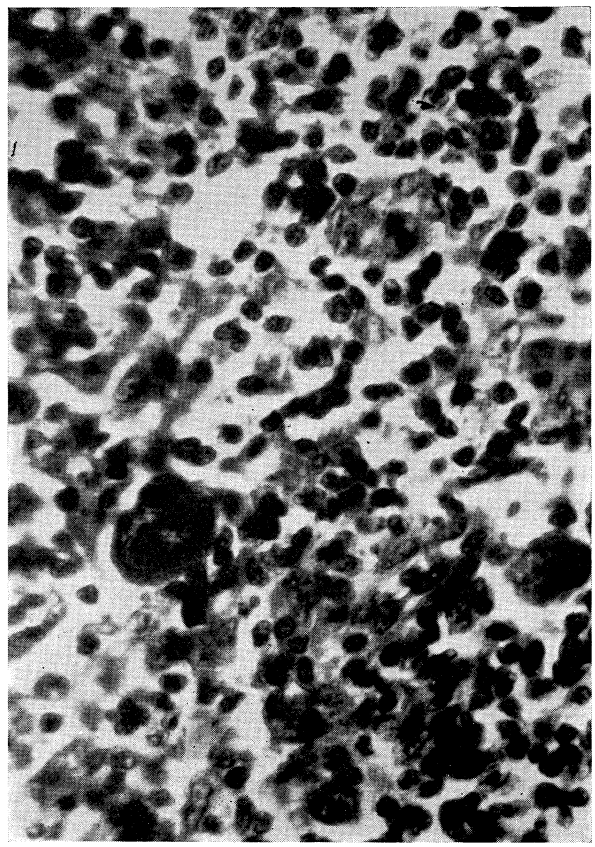

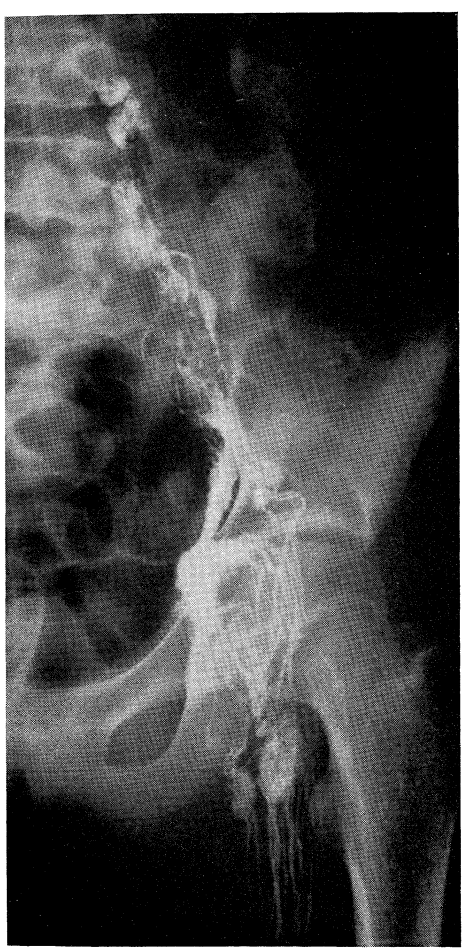

FIG. 122 — Ligeiro aumento de calibre dos linfáticos da coxa e inguinais; segmentação do contraste e circulação colateral.

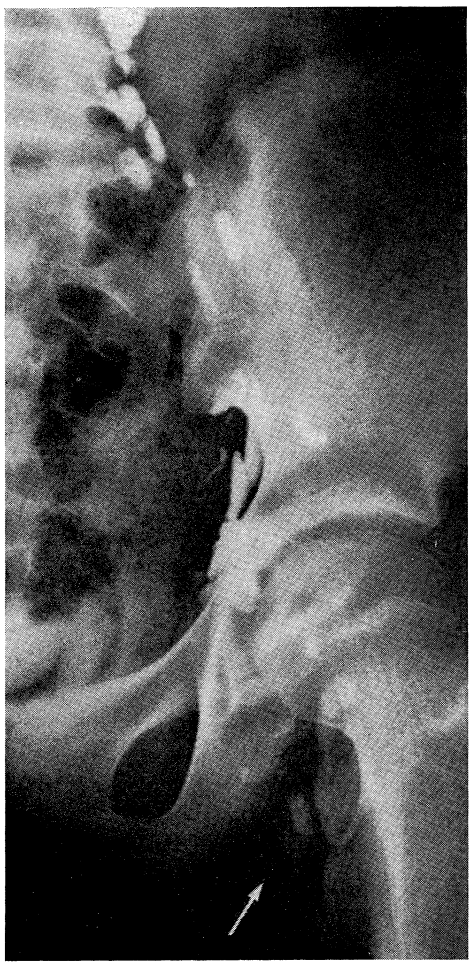

FIG. 123 —→ Imagens lacunares dos gânglios inguinais e aspecto normal dos gânglios da bacia e ilíacos primitivos.

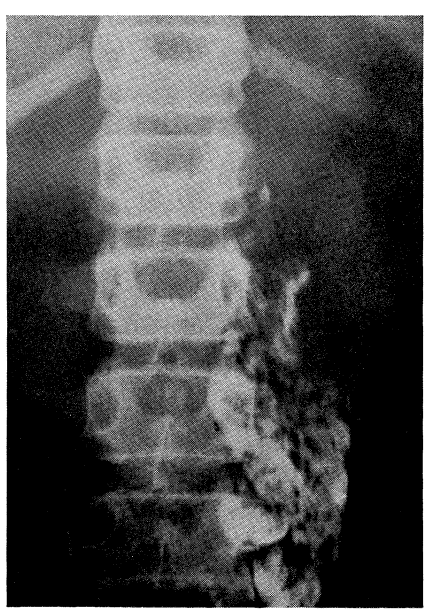

FIG. 124 — Hipertrofia ganglionar com aspecto lacunar.

QUADRO V

HEMOPATIAS

NÚMERO DE OBSERVAÇÕES	DOENTE	DIAGNÓSTICO	LINFÁTICOS VISÍVEIS	LINFÁTICOS	LINFÁ									
					1	2	3	4	5	6	7	8	9	10
75	M.A.S.F.	Doença de	*a)* Pé	o										
	13 Anos	Hodgkin	*b)* Perna	o										
M.I.E.			*c)* Joelho	o										
	3.ª M.M.		*d)* Coxa		+ −									
			e) Inguinal		+ −									
	4-8-67		*f)* Bacia				+ −					+		
			g) Ilíacos									+		
			h) Lombo-aórticos									+ +		
76	L.C.F.	Doença de	*a)* Pé		+ −								+ +	
	40 Anos	Hodgkin	*b)* Perna				+ −							
M.I.D.			*c)* Joelho						+					
	4.ª M.M.		*d)* Coxa		+ −							+ −	+ +	
			e) Inguinal		+			+ −				+ −		
	15-3-65		*f)* Bacia		+		+					+ −		
			g) Ilíacos		+		+					+ −		
			h) Lombo-aórticos		+									
77	Idem	Idem	*a)* Pé		+ −									
			b) Perna		+		+							
M.I.E.			*c)* Joelho		+		+							
			d) Coxa		+								+ +	
			e) Inguinal		+		+					+ −		
			f) Bacia				+		+ −			+		
			g) Ilíacos	a										
			h) Lombo-aórticos	a										
78	C.M.	Linfossarcoma	*a)* Pé		+ −			+ −						
	45 Anos		*b)* Perna		+		+ −							
M.I.D.			*c)* Joelho		+ −									
	1.ª M.M.		*d)* Coxa		+ −		+ −							
			e) Inguinal		+				+ −					
	2-5-67		*f)* Bacia				+		+ −					
			g) Ilíacos	a										
			h) Lombo-aórticos	a										
79	Idem	Idem	*a)* Pé		+ −									
			b) Perna	o										
M.I.E.			*c)* Joelho	o										
			d) Coxa		+ −		+ −							
			e) Inguinal		+ −		+ −							
			g) Ilíacos	a										
			h) Lombo-aórticos	a										

ICOS								GÂNGLIOS VISÍVEIS	GÂNGLIOS	GÂNGLIOS											OBSERVAÇÕES
11	12	13	14	15	16	17	18			1	2	3	4	5	6	7	9	8	9 s	9 c	
								a) Tibiais	a **a**												Invasão parcial dos gânglios inguinais.
								b) Poplíteos	a **a**												
								c) Coxa	a **a**												
								d) Inguinais							× ×						
															+ −						
								e) Bacia	a **a**												
								f) Ilíacos	a **a**												
								g) Lombo-aórticos	a	× ×				×	× ×						
				+																	
+								*a)* Tibiais	a **a**												Visualizaram-se os troncos lombares e o canal torácico. Suspeitos os gânglios ilíacos primitivos e lombo-aórticos.
								b) Poplíteos	a **a**												
								c) Coxa	a **a**												
								d) Inguinais	**a**			+									
								e) Bacia	**a**	+ −											
								f) Ilíacos	a						× −		×				
								g) Lombo-aórticos	a						× −		×				
								a) Tibiais	a **a**												Suspeitos os gânglios lombo-aórticos.
				+		+		*b)* Poplíteos	a **a**												
				+		+		*c)* Coxa	a **a**												
						+		*d)* Inguinais	**a**	+ +											
								e) Bacia	a **a**												
								f) Ilíacos	a								× −				
								g) Lombo-aórticos	a						× −		× −				
								a) Tibiais	a **a**												Invasão dos gânglios inguinais, ilíacos da bacia e lombo-aórticos, na sua totalidade.
								b) Poplíteos	a **a**												
								c) Coxa	a **a**												
								d) Inguinais		+ +					+ +						
				+						× ×					× ×						
								e) Bacia		+ +						+					
										× ×						×					
								f) Ilíacos	a	× ×						×					
								g) Lombo-aórticos	a	×					×	×					
								a) Tibiais	a **a**												Invasão dos gânglios inguinais, ilíacos da bacia e lombo-aórticos, na sua totalidade.
								b) Poplíteos	a **a**												
								c) Coxa													
								d) Inguinais		+ +					+ + +	+ −					
										× ×					× × ×	× −					
								e) Bacia		+ +					+ +						
										× ×					×						
								f) Ilíacos	a	× ×						×					
								g) Lombo-aórticos	a **a**												

NÚMERO DE OBSERVAÇÕES	DOENTE	DIAGNÓSTICO	LINFÁTICOS VISÍVEIS	LINFÁTICOS	LINFÁ 1	2	3	4	5	6	7	8	9	10
80	A.F.	Doença de	*a)* Pé	o										
	81 Anos	Hodgkin	*b)* Perna		+		+							
M.I.D.			*c)* Joelho		+ −		+ −							
	I.O.P.		*d)* Coxa		+ −		+ +					+		
			e) Inguinais		+ +		+ −					+ −		
	20-1-67		*f)* Bacia		+ −		+		+ −			+		
			g) Ilíacos				+		+ +			+ +		
			h) Lombo-aórticos	a										
81	Idem	Idem	*a)* Pé	o										
			b) Perna		+ −				+ −					
M.I.E.			*c)* Joelho		+ −				+ −					
			d) Coxa		+		+ −							
			e) Inguinais		+				+ −			+ +		
			f) Bacia		+ − −		+		+ −			+		
			g) Ilíacos	a										
			h) Lombo-aórticos	a										
82	N.F.	Plasmocitoma	*a)* Pé		+ ×									
	45 Anos		*b)* Perna						× −				+ −	
M.I.D.			*c)* Joelho						×			+ − −		
	4.ª M.M.											× − −		
			d) Coxa				+		× −			+	+ −	
	25-1-67											+ −		
			e) Inguinal		+				×			× −		
			f) Bacia		× −		×		+ ×			+ × −		
			g) Ilíacos											
			h) Lombo-aórticos											
83	A.P.H.	Reticulos-	*a)* Pé	a										
	45 Anos	sarcoma	*b)* Perna	a										
M.I.D.			*c)* Joelho	a										
	1.ª M.M.		*d)* Coxa						+					
	I.P.O.		*e)* Inguinal		+			+						
			f) Bacia		+				+ −					
	6-1-67		*g)* Ilíacos				+ −							
			h) Lombo-aórticos				+ −							
84	Idem	Idem	*a)* Pé	a										
			b) Perna	a										
M.I.E.			*c)* Joelho	a										
			d) Coxa	o			+ −						+	
			e) Inguinal		+				+ −					
			f) Bacia				+ −		+					
			g) Ilíacos						+ +					
			h) Lombo-aórticos	a										

TICOS								GÂNGLIOS VISÍVEIS	GÂNGLIOS	GÂNGLIOS											OBSERV.
11	12	13	14	15	16	17	18			1	2	3	4	5	6	7	8	9	9 s	9 c	
								a) Tibiais	a **a**												Invasão parcial dos gânglios inguinais e da bacia. Suspeitos: ilíacos primitivos e lombo-aórticos.
						+ −		*b)* Poplíteos	a **a**												
								c) Coxa	a **a**												
								d) Inguinais		× −					+ ×						
			+					*e)* Bacia		+ −			+ +		+						
										× ×					×						
			+ −					*f)* Ilíacos	a **a**												
								g) Lombo-aórticos	a						× −						
								a) Tibiais	a **a**												Invasão parcial dos gânglios inguinais e da bacia. Suspeitos: ilíacos primitivos e lombo-aórticos.
								b) Poplíteos	a **a**												
								c) Coxa	a **a**												
								d) Inguinais		× −			+ −		+ ×						
								e) Bacia		+ −			+ +		+						
										× ×			×		× ×						
			+ −					*f)* Ilíacos	a	× ×					× ×						
								g) Lombo-aórticos	a						× −						
								a) Tibiais	a **a**												
								b) Poplíteos	a **a**												
		+ −						*c)* Coxa	a **a**												
		+ −						*d)* Inguinais			× −		+ ×		+ ×						
								e) Bacia	a **o**												
								f) Ilíacos	a **o**												
								g) Lombo-aórticos	a **o**												
								a) Tibiais	a **a**												Fortemente suspeitos de invasão os gânglios lombo-aórticos.
								b) Poplíteos	a **a**												
								c) Coxa	a **a**												
			+ − −			+		*d)* Inguinais	**a**								+ −				
								e) Bacia	a								× −				
								f) Ilíacos	a o												
								g) Lombo-aórticos	o						+ ×						
								a) Tibiais	a **a**												Suspeita de invasão dos gânglios lombo-aórticos.
								b) Poplíteos	a **a**												
								c) Coxa	a **a**												
								d) Inguinais	**a**								+				
								e) Bacia	a	×							×				
								f) Ilíacos	a o												
								g) Lombo-aórticos			× −				+ × −						

O estudo histológico dum gânglio cervical, feito pelo professor RENATO TRINCÃO, mostra (Fig. 125), «a estrutura gânglionar totalmente destruída e substituída por um tecido linfomatoso formado por células redondas com mitoses e com núcleos relativamente claros. Há numerosos neo--vasos e observa-se pouca infiltração da cápsula.»

Diagnóstico histológico:

Linfoma, provàvelmente linfossarcoma.

A linfografia bilateral, obtida após injecção de 10 cc de lipiodol ultra-fluido num linfático do dorso de cada pé, permitiu observar que os linfáticos dos pés, pernas e coxa se apresentavam com morfologia sensìvelmente normal.

A Fig. 126 mostra hipoplasia troncular, a partir dos gânglios inguinais e dificuldade de trânsito da linfa, a partir da bacia. Os gânglios visíveis estão hipertrofiados e possuem imagens lacunares de localização central. As restantes Figuras (127 e 128), obtidas às 24 horas, revelam, além da existência de grande estase nos troncos linfáticos da coxa, que os gânglios inguinais, da bacia, íliacos e lombo-aórticos se encontram hipertrofiados, com imagens macro e microlacunares, de sede central e, ainda, que nalguns deles, as lacunas tomam aspecto de pilhas de moedas.

O exame linfográfico põe em evidência, portanto, uma invasão ganglionar maciça.

*OBSERVAÇÕES N.os 80 e 81 **

A.F., de 81 anos de idade, internado no I.P.O., (Delegação de Coimbra) refere desde há um mês, o aparecimento de um nódulo na região cervical esquerda. Trata-se de uma massa tumoral fixa, com o volume de uma tangerina e de consistência duro-elástica.

O estudo citológico após punção, revelou tratar-se de uma formação maligna, grupo V, (Fig. 129), provàvelmente correspondente a doença de Hodgkin, dado que são visíveis células de Sternberg.

Na região inguinal esquerda há também duas formações nodulares, uma com as dimensões de uma amêndoa e outra com as de uma noz,

---

* Consideramos, também, separadamente o estudo de cada um dos membros.

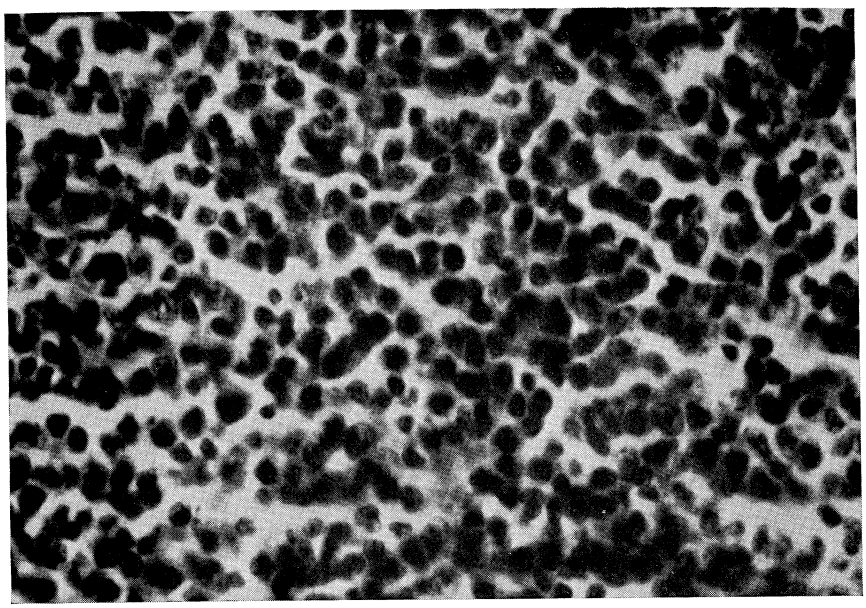

FIG. 125 — Linfossarcoma. Proliferação monótona de células linfóides.

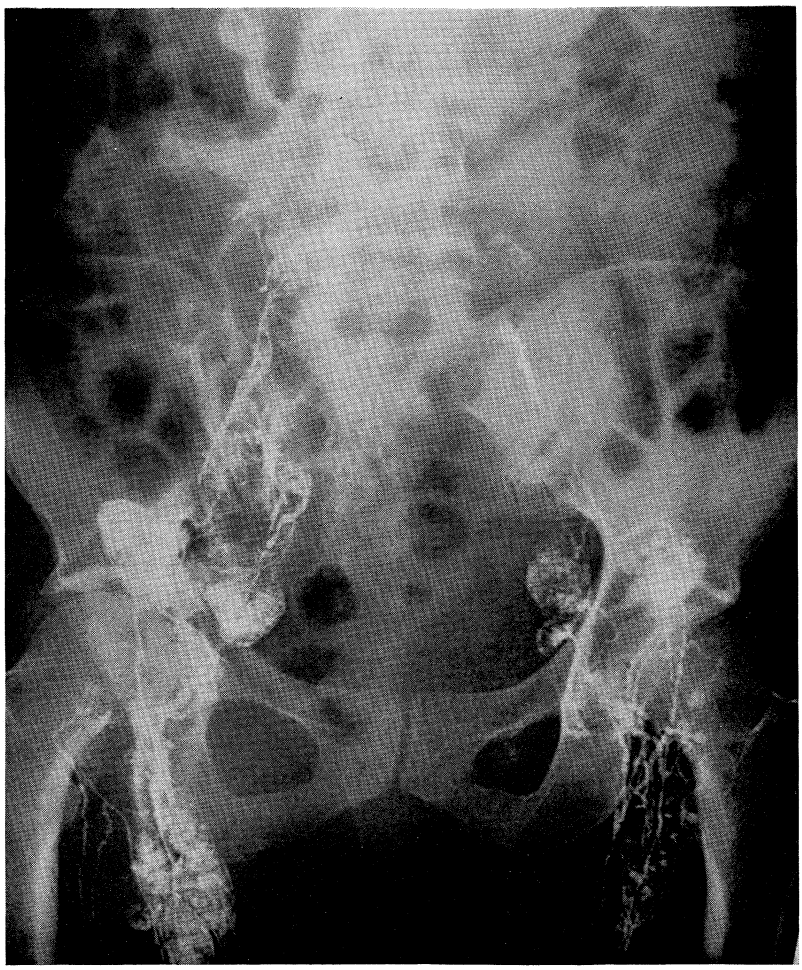

FIG. 126 — Hipertrofia e aspecto lacunar dos gânglios; hipoplasia troncular.

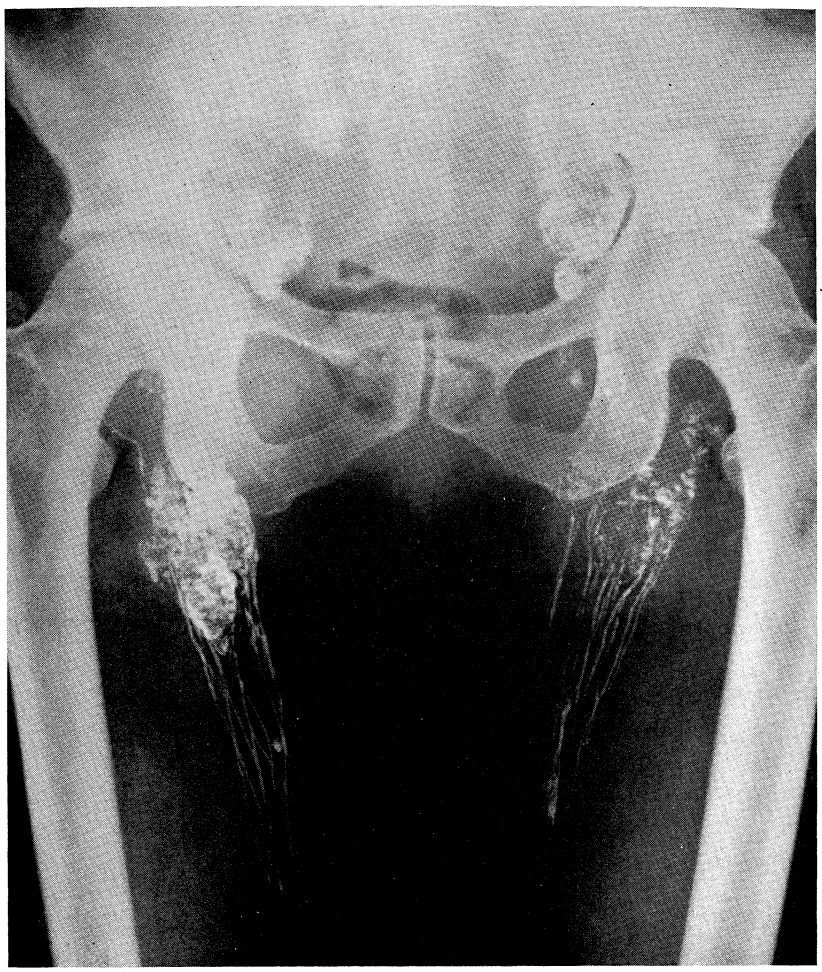

FIG. 127 — Estase linfática e aspecto lacunar (macro e micro lacunas) com hipertrofia da totalidade dos gânglios (24 horas).

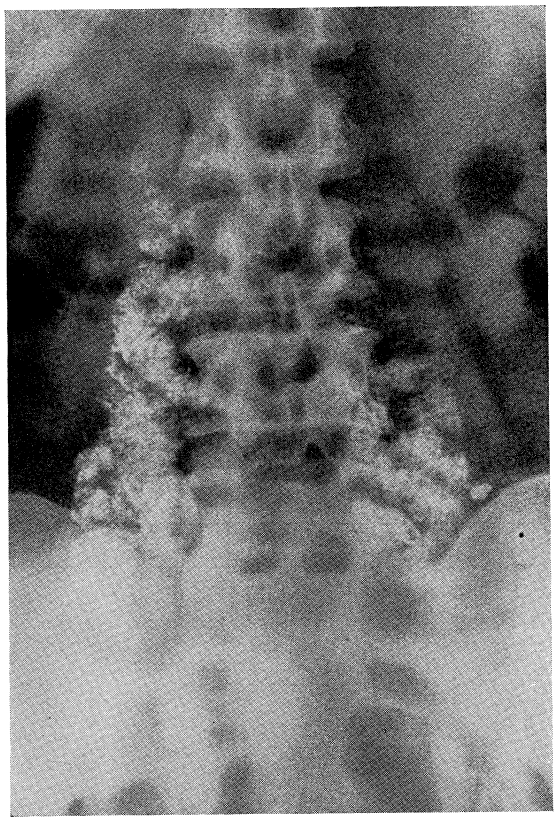

FIG. 128 — Hipertrofia ganglionar; aspecto lacunar (micro e macro lacunas) «em pilhas de moedas». Imagem fantasmagórica da totalidade dos gânglios.

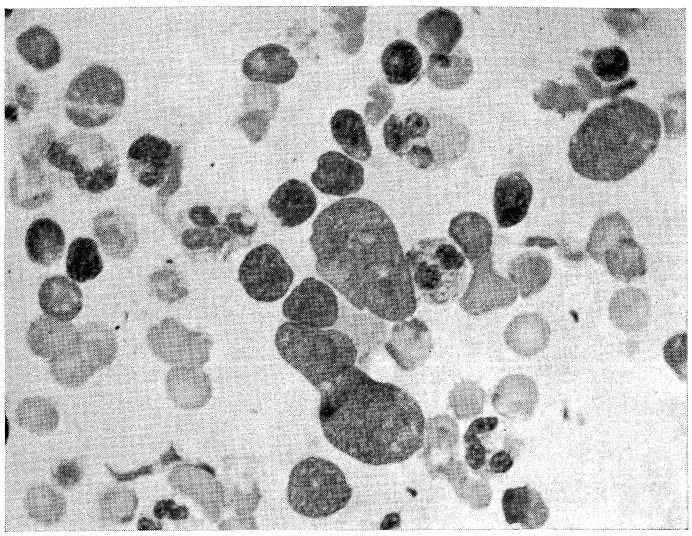

FIG. 129 — Citclogia por punção mostrando células de Sternberg.

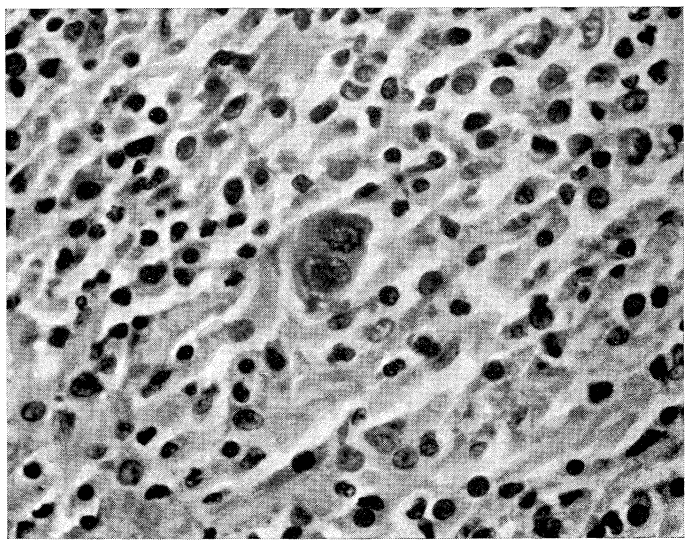

FIG. 130 — Exame histopatológico confirmando o estudo citológico.

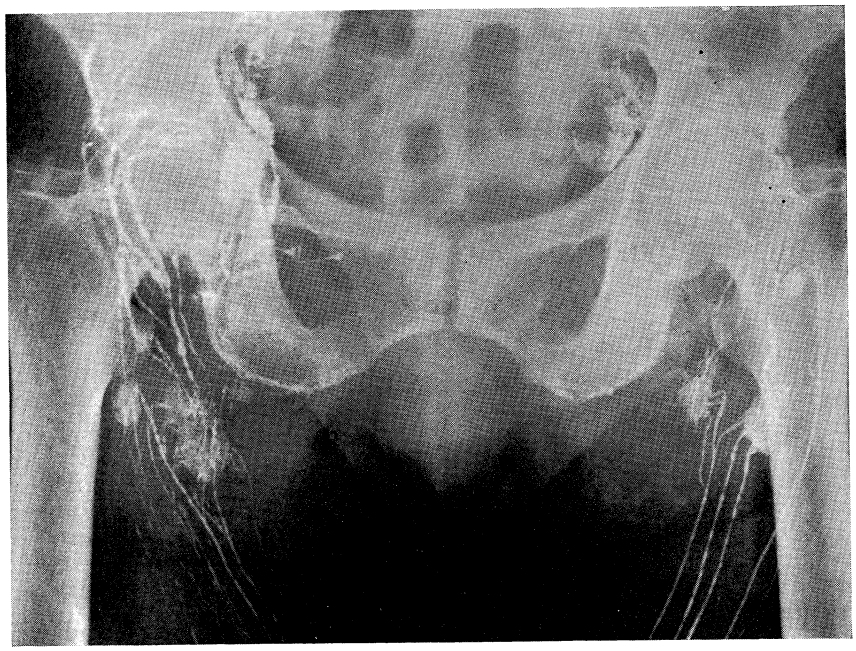

FIG. 131 — Aumento de calibre dos troncos linfáticos, segmentação do contraste, aspecto lacunar dalguns gânglios.

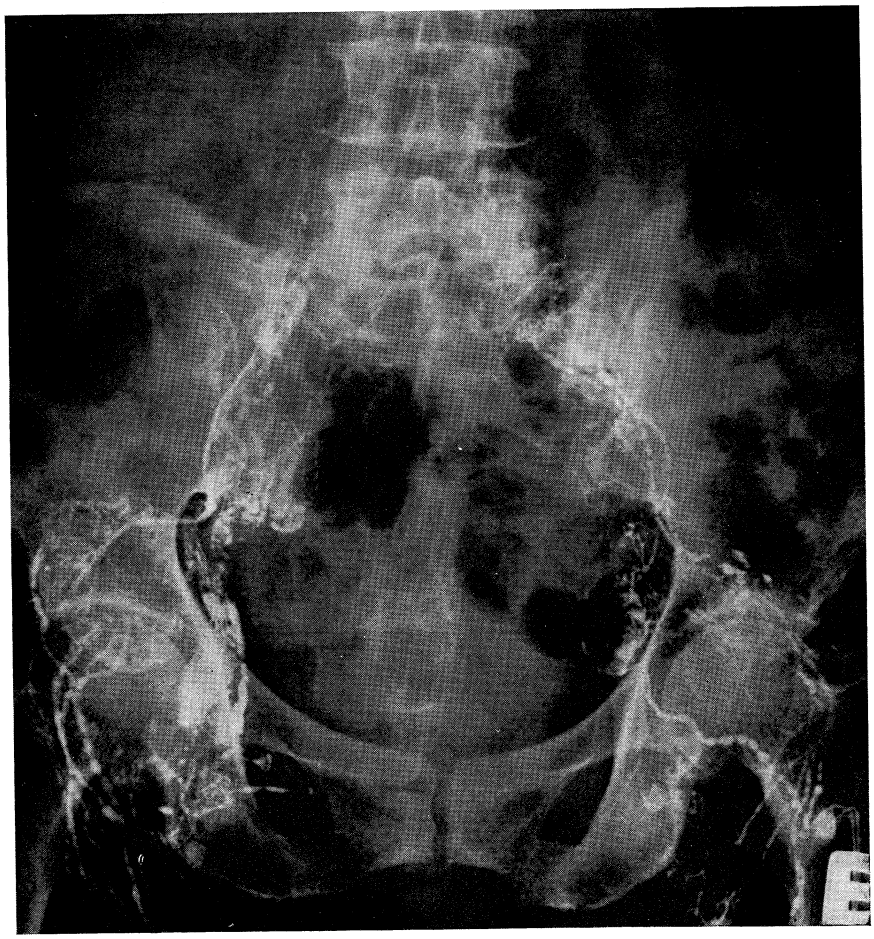

FIG. 132—Dificuldade da circulação para além de L5-S1. Aspecto lacunar dalguns gânglios.

FIG. 133 — Gânglios normais ao lado de gânglios lacunares e hipertrofiados.

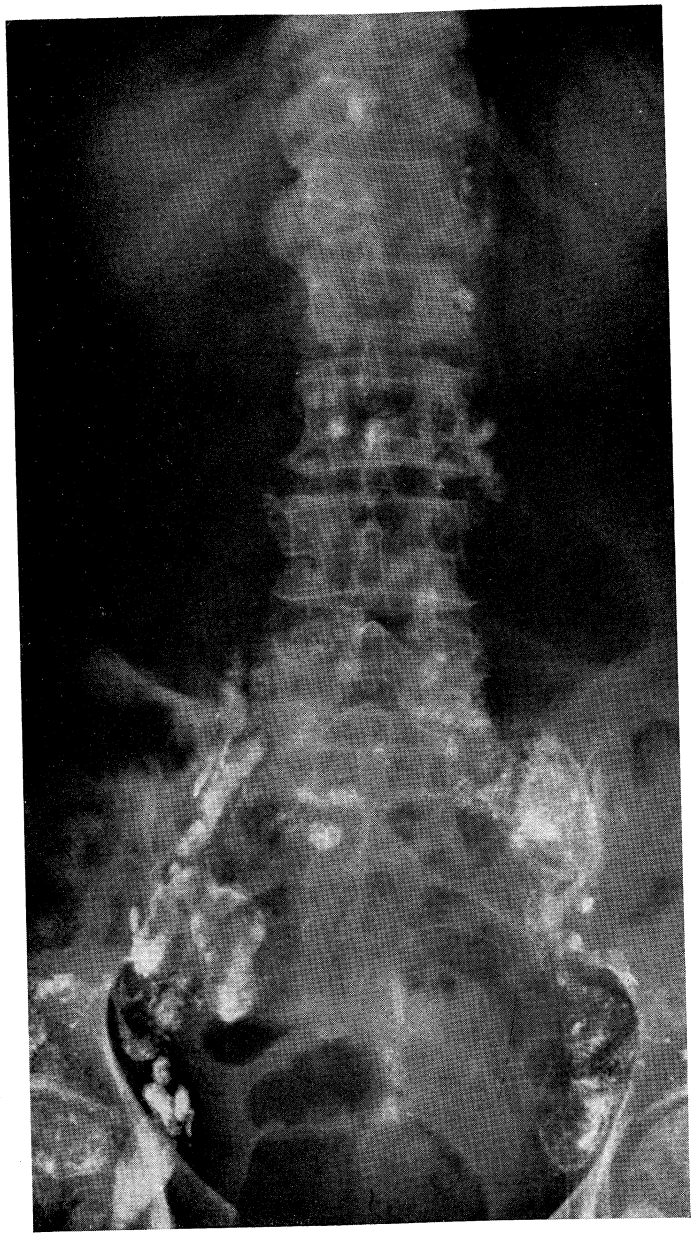

FIG. 134 — Gânglios normais alternando com gânglios lacunares e hipertrofiados. Má visualização dos gânglios acima de L4-L5.

ambas moles e indolores. A excisão de uma delas mostrou, ao exame histopatológico (Professor R. TRINCÃO) Fig. 130, tratar-se, na realidade, de doença de Hodgkin.

Diagnóstico:

Linfogranulomatose maligna (doença de Hodgkin).

A linfografia dos membros inferiores, depois da injecção de 10 cc de lipiodol ultra-fluido em cada membro, revela:

Os gânglios inguinais (Fig. 131) embora com aspecto lacunar, não se encontram hipertrofiados e os linfáticos aferentes estão aumentados de calibre à esquerda, e apresentam imagens de segmentação de contraste, à direita. Projectados sobre o colo femural vêem-se à direita, três linfáticos moniliformes e à esquerda, um, com o mesmo aspecto, todos manifestamente aumentados de calibre. Assente sobre o ramo iliopúbico observa-se, à esquerda, um gânglio hipertrofiado e lacunar, possuidor duma macrolacuna periférica e de microlacunas centrais. No seu conjunto, os linfáticos encontram-se mal impregnados e, ao lado de grossos troncos vêem-se linfáticos filiformes, o que traduz dificuldade no trânsito da linfa. Na realidade, como se pode observar na Fig. 132, a circulação linfática para além de L5-S1, encontra-se extremamente dificultada. Nota-se ainda na referida figura, um retículo linfático que se projecta sobre a extremidade superior da articulação sacro-ilíaca e um pequeno vaso anastomótico sobre o promontório.

As radiografias feitas às 24 horas, Figs. 133 e 134, permitem observar, sobretudo na bacia, que ao lado de gânglios hipertrofiados, existem outros de reduzidas dimensões nos quais o aspecto lacunar é duvidoso. Para cima de L4 e L5 não se conseguem distinguir gânglios bem individualizados ou hipertrofiados; existem, sim, pequenas manchas mais densas que podem corresponder a gânglios.

O exame linfográfico revela que, apesar da invasão dos gânglios inguinais, ilíacos e lombo-aórticos, há ao lado destes gânglios, outros de aparência normal.

DISCUSSÃO E CONCLUSÕES

Parece-nos pertinente tecer algumas considerações sobre o significado e o aspecto de certas imagens linfoadenográficas encontradas nos doentes portadores de hemopatias por nós estudados.

As alterações observadas nos colectores linfáticos traduzem, na sua quase totalidade, a existência de um obstáculo e a tentativa feita pelo sistema linfático para vencer esse obstáculo, isto é, as imagens observadas são de interrupção, dilatação e derivação linfática. Esta derivação pode fazer-se, quer por circulação contra-lateral, impregnando as estruturas simétricas do lado oposto, ou em ponte, descrevendo, então, um arco entre as duas estruturas visualizadas, ficando entre elas uma zona não contrastada.

O gânglio das hemopatias apresenta-se hipertrofiado, por vezes de enormes dimensões, com contornos conservados e crivado de imagens micro ou macro lacunares de sede central. Quando o gânglio está exageradamente aumentado de volume e as imagens lacunares, além de numerosas eram volumosas, o gânglio tomou o aspecto que DANA, CURELY, BISMUTH e BOURTEN designaram por «fantomatique» ou fantasmagórico.

Talvez seja possível distinguir, a leucose linfóide da doença de Hodgkin, pelo aspecto do gânglio. De facto, admite-se correntemente que a invasão ganglionar na leucose linfóide é maciça e se encontram invadidos todos os gânglios, cujo interior está salpicado de imagens macrolacunares, dando ao gânglio hipertrofiado o aspecto reticulado ou fantasmogórico. Na doença de Hodgkin, pelo contrário, os gânglios encontram-se hipertrofiados mais moderadamente e a invasão é menos global, uma vez que ao lado de gânglios invadidos, há outros sãos. Os gânglios atingidos apresentam-se salpicados de macro e micro-lacunas, que lhe conferem um aspecto esburacado, em miolo de pão.

Também DESPREZ-CURELY e cols. admitiram a possibilidade de diferenciar os gânglios das diversas situações de hemopatias, atendendo ao seu aspecto, volume, extensão da invasão, etc. Outros autores como COOK e cols., TAKAHASHI e cols., por exemplo não aceitam esta ideia e não consideram viável a correspondência entre a imagem linfográfica e o exame histológico, identificação esta que para os últimos autores tem, sobretudo, interesse académico.

Esta disparidade de opiniões não nos surpreende, uma vez que as imagens linfográficas são bastante dependentes do período evolutivo da doença.

Parece-nos defensável a ideia de que os doentes portadores de linfomas e de hipertermia inexplicável devam ser submetidos a exames linfográficos dos membros inferiores. Mesmo nas situações em que não haja suspeita clínica de invasão retroperitoneal, pois é relativamente frequente registar deste modo invasão ganglionar, como sucedeu num dos nossos doentes — (Observações 80 e 81)

Não pudemos avaliar as vantagens citadas por TAKAHASHI e ABRAM referentes aos diversos sinais de que se servem para determinar a possível invasão ganglionar.

Os dados a colher parecem-nos numerosos e dependentes, em grande parte, da qualidade da imagem radiológica, mas atendendo à possibilidade da doença existir e ao benefício que pode advir duma terapêutica precoce, somos levados a considerá-la como válida e a adoptá-la futuramente.

Resumindo, podemos considerar as alterações dos vasos linfáticos como secundárias e inespecíficas. As modificações precoces dos gânglios nem sempre são bem patentes nem específicas. Tardiamente podem mostrar-se alterações ganglionares evidentes e mais ou menos típicas.

PROCESSOS TUMORAIS

BATTEZZATI, DONINI e colaboradores, em 1961, estudaram as imagens adenográficas das cadeias ganglionares inguino-ilíaca e axilar em diversas situações patológicas, tais como processos inflamatórios e metastáticos e puderam concluir que, sob o ponto de vista linfográfico, os gânglios linfáticos patológicos se podem distinguir dos normais, considerando o aumento de tamanho, a presença de lacunas e a irregularidade dos seus contornos.

BOBBIO, CACCIA e cols., 1963, associaram a linfografia à cavografia ilíaca no diagnóstico de metástases ganglionares retroperitoniais. Consideraram que a associação destes exames era muito mais vantajosa, uma vez que possibilitava a demonstração mais precoce das metástases ganglionares, melhorava a segurança diagnóstica e permitia uma mais exacta determinação da natureza e extensão das lesões linfáticas retroperitoniais. Estudaram 15 doentes e concluiram que a associação dos métodos reduz o perigo de erro na interpretação das imagens fornecidas pela linfografia ou flebografia separadamente.

BOYD e ALTEMEIER, (1963) em estudos linfográficos a que procederam em doentes portadores de neoplasias dos membros inferiores, consideraram que a linfografia pôde reduzir as indicações biópsicas e dar mais segurança à avaliação clínica na determinação da presença e extenção da invasão tumoral dentro do sistema linfático.

MCPEAK e CONSTANTINIDES, em 1964, compararam em 21 doentes com melanomas malignos os achados clínico-patológicos e linfangiográficos e o estudo histológico dos gânglios excisados com a impressão deixada pela linfografia. Do seu trabalho concluiram que a linfografia confirmou e, ocasionalmente ajudou a determinar a extensão da doença, particularmente em áreas profundas e que, por vezes, a linfografia revelou, também, a existência de metástases clìnicamente insuspeitas. Pelo contrário, em muitas outras circunstâncias, a linfografia não foi método fidedigno na determinação da presença ou ausência de mestástases ganglionares, especialmente nos estados mais

precoces da doença. Isto poder-se-á explicar pela presença de defeitos de repleção em muitos gânglios não neoplásicos, que se podem confundir com depósitos metastáticos. Um linfangiograma negativo, não exclui a possibilidade da existência de pequenos depósitos metastáticos ganglionares, não visíveis.

LURA, ALBERTI e colaboradores (1964), estudaram as alterações dos vasos linfáticos concomitantes com as lesões dos gânglios.

No aspecto dos vasos linfáticos encontraram as seguintes alterações: aumento de tamanho; extravasamento periductal; deformações em gancho da porção proximal dos vasos colectores dos gânglios; opacificações prolongadas; imagem de obstrução; visualização de circulação colateral e deslocamento e deformação dos vasos linfáticos colectores. Estes achados foram avaliados em relação a várias doenças ganglionares, tais como degenerescência gorda, linfadenite aguda, adenopatias metastáticas, etc.

Como síntese afirmam os autores em referência que as modificações dos canais linfáticos são devidas exclusivamente a dois mecanismos patogénicos: perturbação do fluxo linfático e pressão exercida nos colectores pelas neoplasias adjacentes. Dizem, ainda, que na primeira fase da linfoadenografia se visualizam os canais colaterais pré-existentes, enquanto que os canais colaterais recém-formados, bem como as lacunas linfáticas e a rede linfática da pele são apenas bem visíveis durante a fase mais tardia.

MAHAFFY, em 1964, comparou a exactidão diagnóstica fornecida pelas linfografia, cavografia e venografia pélvica e demonstrou a vantagem da linfografia sobre todos os outros processos.

GVOSDANOVIC e cols. (1966) em 111 exames linfográficos efectuados em 66 doentes encontraram que em 41 o exame revelou tumores malignos com diversas localizações e, em doze, tumores malignos primitivos do sistema linfático. O diagnóstico das metástases tornou-se possível desde que o tamanho dos gânglios fosse de 5 a 10 mm mas, mesmo nestas circunstâncias, nem sempre foi correcto. Admitem que a linfografia tem importância para avaliar a extensão da invasão aos gânglios retroperitoniais, para apreciar o efeito terapêutico, quer das radiações, quer da cirurgia, e, ainda, para estudar as perturbações da dinâmica circulatória, nos casos de tumores malignos primitivos do sistema linfático.

ARIEL e RESNICK, (1967) estudaram as alterações da dinâmica linfática causadas pelas metástases cancerosas e puderam concluir que qualquer impedimento à circulação livre da linfa produz a sua perturbação. A obstrução dum vaso linfático de uma extremidade conduz à utilização de linfáticos colaterais adjacentes, com a finalidade de manter a integridade do fluxo linfático. A obstrução nos gânglios produzida pelas metástases causa uma hipertensão linfática que se transmite ao grupo de vasos disponíveis, encarregados de

transportar a linfa. O nível ou localização da obstrução linfática, na maior parte das vezes, determina a rota das colaterais linfáticas — grande no número, amplas e imprevisíveis na distribuição. Uma obstrução ao nível do canal torácico mobiliza os linfáticos distais tendo, como consequência, uma extensa colateralização com comunicações entre os vasos linfáticos viscerais e esqueléticos. Como resutado final há regurgitação do quilo para os linfáticos esqueléticos e uma vez o rim atingido produz-se quilúria. Se não houver um desenvolvimento colateral linfático satisfatório, capaz de compensar a obstrução, dá-se uma regurgitação da linfa, com subsequente desenvolvimento dum sistema linfático superficial ou dérmico. Deste modo poder-se-á formar edema numa extremidade em seguida à invasão metastática dos gânglios inguinais ou axilares.

Os estudos linfográficos efectuados em mais de 100 indivíduos com melanomas das extremidades, demonstraram a presença de certas alterações na dinâmica linfática como resultado das metástases dos vasos e gânglios linfáticos.

Uma obstrução linfática produz hipertensão, favorecendo a estase a difusão das metástases. A regurgitação linfática para a rede dérmica é um dos mecanismos pelo qual as células cancerosas (especialmente do melanoma) se transmitem para a rede linfática superficial, onde se alojam e crescem, produzindo satélites. A obstrução linfática encoraja o funcionamento das comunicações linfático-vasculares, sendo o «modo de ser» pelo qual as células melanomatosas entram na circulação sanguínea.

Os mesmos autores num outro trabalho, salientam a importância que a exérese cirúrgica dos gânglios inguinais ou axilares de 30 doentes com melanomas das extremidades parece ter, na descriminação da doença devido a alterações da dinâmica linfática e por isso, aconselham, subsequentemente uma sucção adequada após o esvasiamento ganglionar.

LEMMOM e cols. (1966) estudaram a utilidade cirúrgica da linfografia com «ethiodol» e clorofila. Dado que esta associação provoca mais frequentemente reações sistémicas, incluindo mal estar, mialgias, dores de cabeça, náuseas, taquicardia, etc, consideram que tal associação causa uma dilatação prolongada e estase dos vasos linfáticos, de que resulta um aumento da incidência de complicações locais e gerais e uma maior dificuldade na detecção das metástases por os contornos ganglionares estarem obscurecidos devido à sobreposição do material de contraste. O aumento da morbilidade e o decréscimo da segurança radiológica restringem a aplicação da linfografia corada na cirurgia. Os autores mencionam a vantagem desta associação na radioterapia intralinfática, por provocar estase e, consequentemente, maior exposição à radiação.

AVERETTE, LECART e FERGUSON (1966) realizaram 208 linfografias em 192 pacientes com cancro ginecológico e correlacionaram os achados gan-

glionares radiográficos e histológicos em 83 destas doentes. Encontraram 22 suspeitas de metástases ganglionares, 18 dos quais foram confirmadas histològicamente. Em 49 exames linfográficos considerados negativos, só cinco foram confirmados pelo exame histopatológico. De 83 linfogramas, os autores não conseguiram classificar devidamente 12, oito dos quais tinham metástases reveláveis histològicamente. A apreciação de todo o trabalho levou-os a admitir que a previsão pré-operatória da invasão gânglionar melhorará à medida que for estudado maior número de doentes.

BRUCE e HARE, levaram a cabo um trabalho com o fim de avaliar o grau de segurança da linfografia na detecção de metástases ganglionares. O contraste foi adicionado a azul de «Waxoline» com a finalidade de observar, após excisão, não só os gânglios, individualmente, mas também as áreas circundantes.

Os autores chamam a atenção para determinados erros observados com vários tipos de carcinomas e salientam que há modificações inflamatórias inespecíficas impossíveis de destinguir da invasão cancerosa.

Referem 4 casos em que o produto de contraste não preencheu os gânglios metastáticos, mas visualizou os gânglios vizinhos. Estes 4 doentes pertenciam a uma série de 56, nos quais os gânglios linfáticos regionais foram demonstrados radiogràficamente.

Em 13 indivíduos excisaram os gânglios regionais e destes estudaram 161 histològicamente, por cortes seriados. Estes factos foram devidamente correlacionados com as radiografias pré e pós-operatória.

Os diagnósticos falsamente negativos devem-se aos gânglios não visualizados ou à interpretação errada dos visíveis.

Entre as causas de interpretação errada estes autores incluem:

> depósitos metastáticos tão pequenos que não se traduzem por defeito de repleção ganglionar;
> pequenos defeitos metastáticos erròneamente interpretados como modificações secundárias à doença inflamatória;
> ocultação do gânglio doente pelos gânglios normais circundantes, e invasão completa da porção central do gânglio, de tal forma que o seio linfático subcapsular se encontra preenchido pelo material de contraste.

As radiografias feitas em diversas posições, bem como os exames tomográficos poderão contribuir para esclarecer alguns destes problemas.

Os autores concordam com outros investigadores, como KOEHLER por exemplo, admitindo que «enquanto um exame positivo pode ser útil, um resultado negativo é de muito pequeno valor para o diagnóstico e para a a terapêutica».

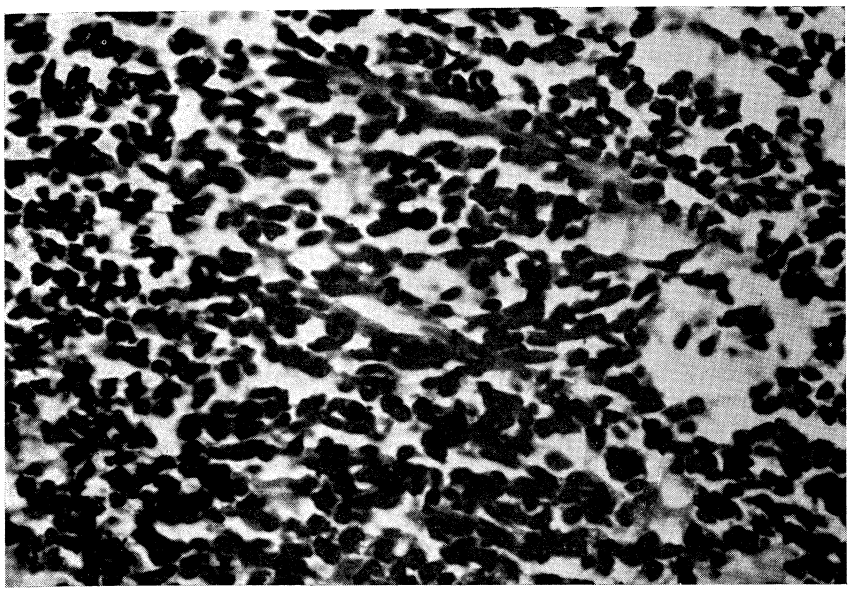

FIG. 135 — Presença de pequenas células dispostas em toalha, não permitindo o diagnóstico diferencial entre linfoma maligno e simpaticoblastoma.

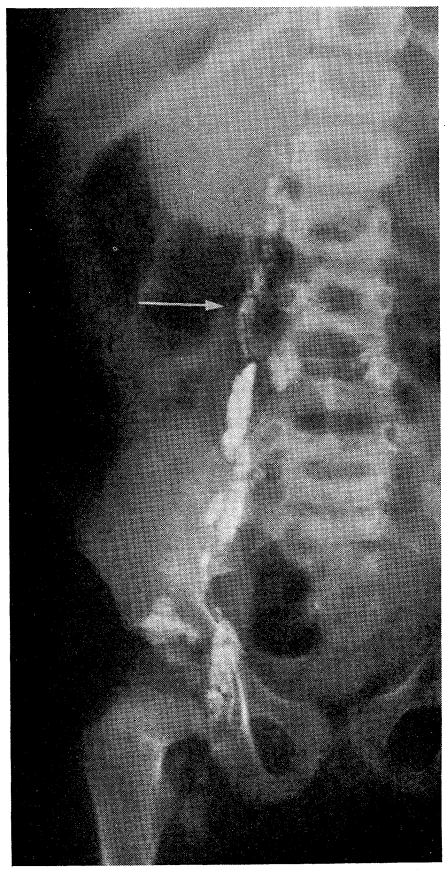

FIG. 136 —→ Aspecto lacunar, sem aumento de volume, dalguns gânglios lombo-aórticos.

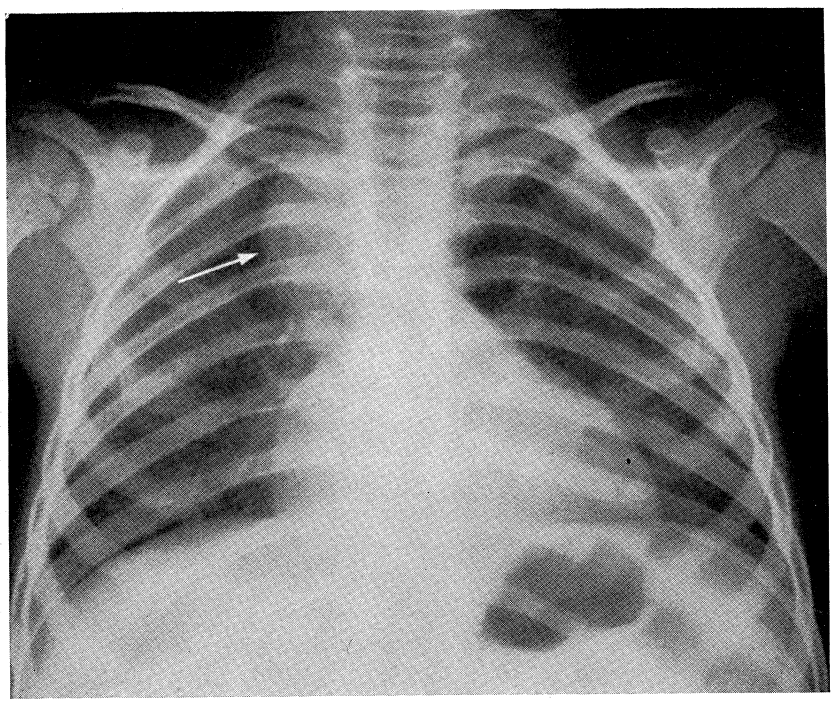

FIG. 137 → Massa arredondada para-traqueal direita.

FIG. 138 — Linfáticos sinuosos na coxa, gânglio inguinal ínfero-interno lacunar «ratados» e com extravasamento do contraste.

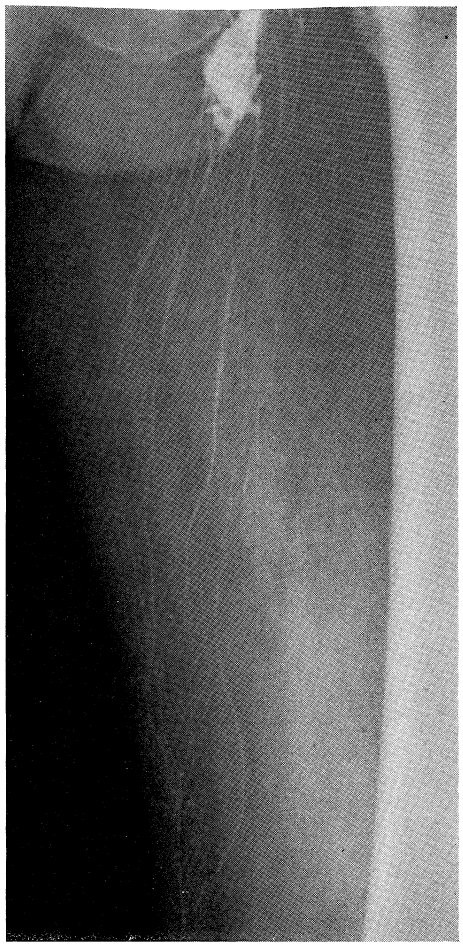

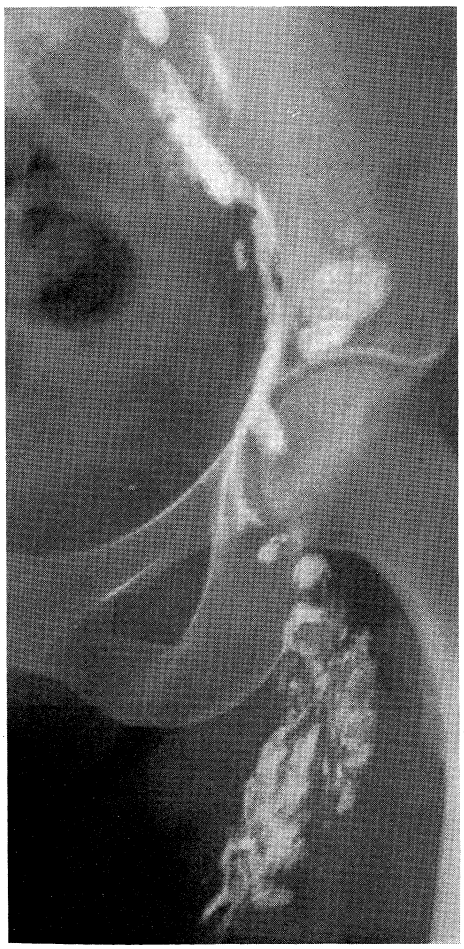

FIG. 139 — Gânglios inguinais lacunares com extravasamento e estase a montante (24 horas)

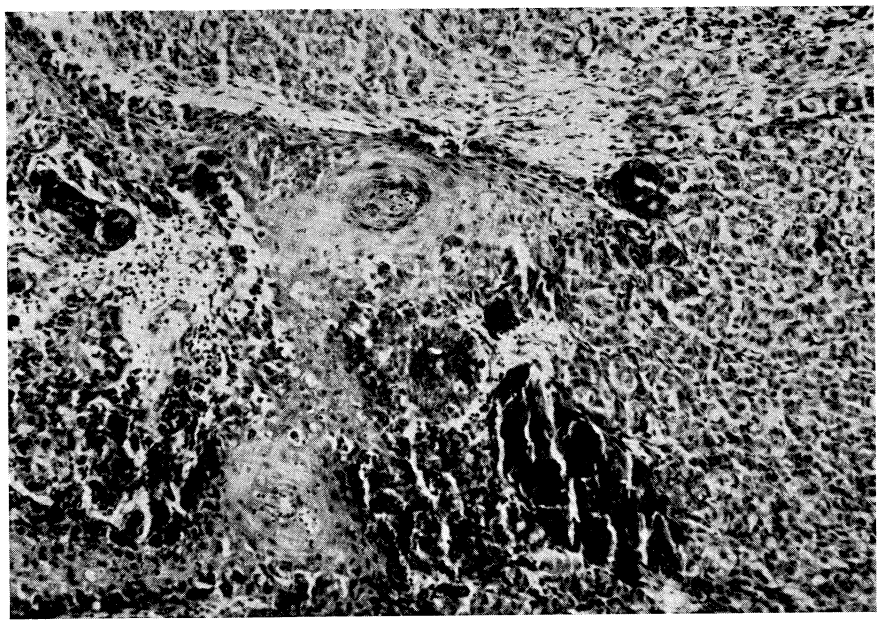

FIG. 140A — Extensa invasão cutânea por melanoblastos atípicos entre as trabéculas malpighianas.

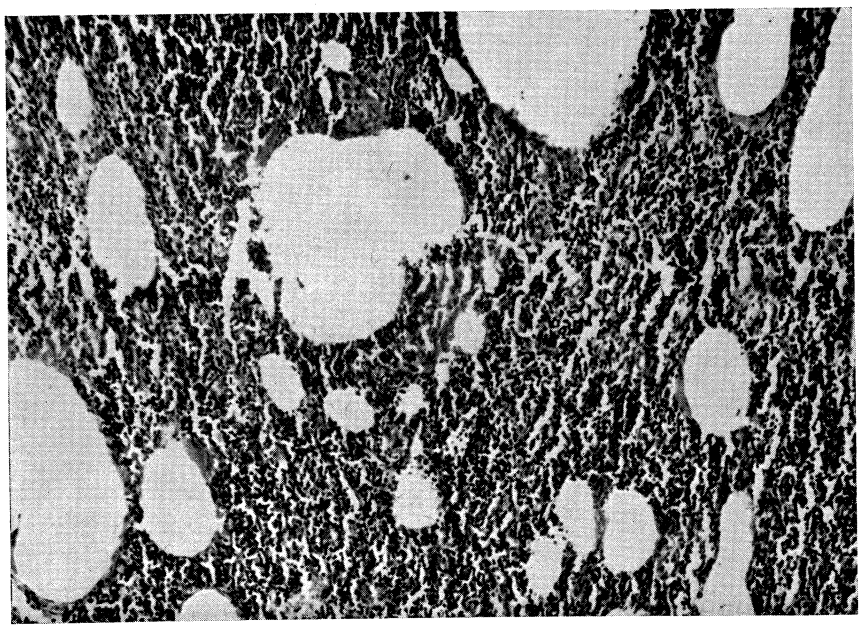

FIG. 140B — Gânglios de linfografia com vesículas revestidas por uma cutícula eosinófila e com algumas células gigantes.

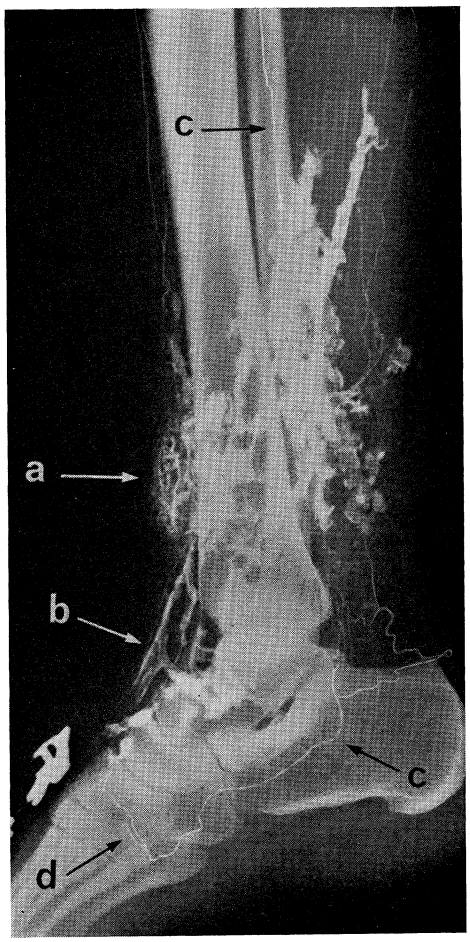

FIG. 141 — *a* — Intersticiograma. *b* — Visualização das bainhas perivasculares. *c* — Tronco tibial posterior. *d* — Anastomoses entre os linfáticos safenos internos e a origem do tibial posterior.

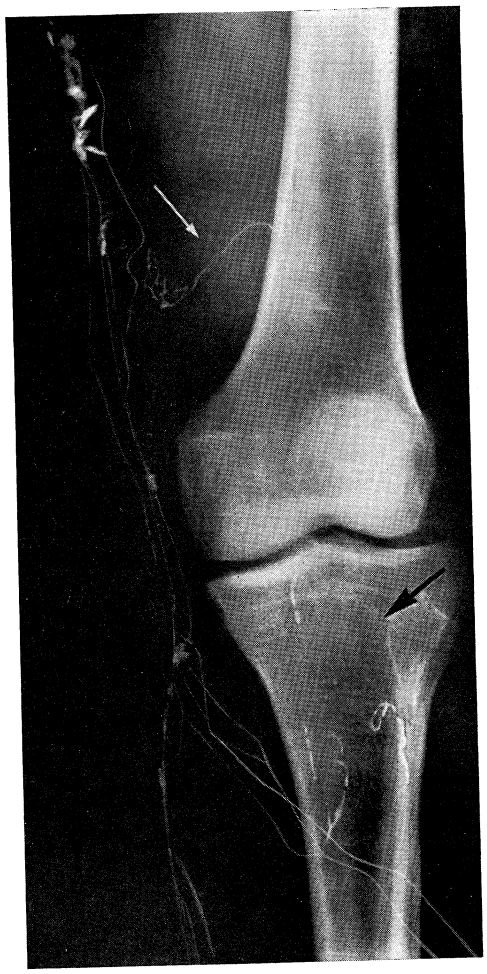

FIG. 142 —→ Linfáticos profundos da perna. → Anastomoses entre os linfáticos superficiais e profundos.

Tivemos oportunidade de proceder à linfografia dos membros inferiores de 24 doentes portadores de neoplasias, com possíveis metástases susceptíveis de assim serem descobertas pela linfografia. As imagens patológicas elementares destes doentes estão referidas no quadro VI.

Seleccionámos apenas 5 observações por melhor evidenciarem as alterações linfoganglionares, para, deste modo, realçarmos com maior precisão a importância que este método semiológico pode ter na diagnose de metástases tumorais.

OBSERVAÇÃO N.º 108

C.M.F.O., de três anos de idade, internado nos H. U. C. (Pediatria) por apresentar hipertermia, anorexia, emagrecimento e deficiente estado geral.

Possuia uma massa tumoral supraclavicular esquerda, de consistência mole e com o volume de uma noz, adenopatias inguinais e cervicais móveis não muito volumosas e ausência de sintomatologia torácica.

Foi extraído um gânglio cervical e enviado para estudo histológico (Fig. 135) que não permitiu o diagnóstico diferencial entre linfoma maligno e metástases de simpaticoblastoma.

Fomos solicitados para linfografar este doente e o exame foi feito, sob anestesia geral, depois do cateterismo dum linfático no dorso do pé e da injecção de 5 cc de lipiodol ultra-fluido. Este exame permitiu revelar (Figs. 136 e 137) que os gânglios lombo-aórticos apresentavam imagens lacunares, embora não se encontrassem significativamente aumentados de volume. A última das figuras mostra, ainda, uma massa arredondada, paratraqueal direita.

Uma vez que a dúvida residia apenas entre simpaticoblastoma e linfoma maligno e dado que nesta última situação, como já vimos, existe invasão da quase totalidade dos gânglios que se encontram acentuadamente aumentados de volume, pareceu-nos poder afirmar que se tratava dum simpaticoblastoma, tanto mais que a imagem arredondada parecia corresponder a um possível neurinoma. De facto, a tomografia feita posteriormente, mostrou que a massa arredondada se encontrava localisada no mediastino posterior.

*OBSERVAÇÕES N.os 86 e 87 **

M.L.G., de 34 anos de idade, internada nos H. U. C. (D.M. — 3.ª C.M.) por nevo ulcerado na face interna da coxa direita, junto à virilha. O nevo apareceu aos 20 anos de idade, manteve-se indolor e ulcerou há cerca de 6 ou 7 meses.

Esta doente foi submetida a dois exames linfográficos, um antes e outro depois da intervenção cirúrgica.

O primeiro exame foi realizado após injecção de 10 cc de lipiodol ultra-fluido num tronco linfático do pé direito.

Obtiveram-se várias imagens das quais seleccionamos as correspondentes às Figs. 138 e 139. A primeira evidencia os linfáticos da coxa, sinuosos com calibre e disposição sensìvelmente normais, o gânglio inguinal ínfero-interno com lacunas e extravasamento periganglionar.

A Figura 139, 24 horas, mostra visualização dos troncos aferentes inguinais, extravasamento periganglionar do contraste e imagens lacunares dos mesmos gânglios.

A intervenção cirúrgica realizada entre as duas linfografias, consistiu na ressecção do nevo e no esvasiamento ganglionar inguinal e ilíaco.

O exame histopatológico da peça operatória (Fig. 140 A e B) revelou degenerescência do nevo sem invasão dos gânglios.

O resultado da linfografia efectuada dois meses após a intervenção cirúrgica (10 cc de lipiodol ultra-fluido está documentado nas Figs. 141, 142, 143 e 144.

A Fig. 141 mostra um tronco linfático dorsal perfeitamente visualizado que logo após o seu início, se divide em dois ramos: um interno e outro externo. O ramo interno parece ir desembocar na imagem de extravasamento que se projecta sobre a articulação escafóide-cuboideia. Porém, uma observação mais minuciosa revela que tal ramo se vai anastomosar com um linfático profundo, visível no bordo interno do pé, descrevendo uma curva que circunda a articulação astragalo-calcaneana. Pouco depois, entra em conexão com o rectículo que se projecta atrás da tibía, imediatamente acima do calcâneo. Este colector é a origem do tronco tibial posterior. Notam-se, igualmente, uma baínha vascular (safena interna), a rede dérmica e um sistema de vasos filiformes de segunda ordem.

A Fig. 142 permite ver os linfáticos ântero-externos da perna, superficiais e profundos, que o primeiro exame não havia revelado. São tam-

---

* Consideramos, separadamente, cada um dos exames efectuados.

QUADRO VI

TUMORES

NÚMERO DE OBSERVAÇÕES	DOENTE	DIAGNÓSTICO	LINFÁTICOS VISÍVEIS	LINFÁTICOS	LINFÁ 1	2	3	4	5	6	7	8	9	10
85	G.J.	Carcinoma	*a)* Pé	a										
	68 Anos	do colo	*b)* Perna	a										
M.I.E.			*c)* Joelho	a									+	
	Gine-		*d)* Coxa		+		+					+ −		
	cologia		*e)* Inguinais		+		+					+		
			f) Bacia		+ −		+							
	14-5-65		*g)* Ilíacos	a										
			h) Lombo-aórticos	a										
86	M.L.G.	Melanoma da	*a)* Pé	o										
	34 Anos	região inguinal	*b)* Perna	o										
ante-			*c)* Joelho											
-opera-	3.ª C.M.		*d)* Coxa											
tório	D.M.		*e)* Inguinal		+									
			f) Bacia		+		+					+		
	4-2-66		*g)* Ilíacos		+ −		+							
			h) Lombo-aórticos										+ −	
87	Idem	Melanoma da	*a)* Pé		+						+		+ −	
		região inguinal	*b)* Perna				+ +	+ + +					+ + +	
pós-	28-5-66		*c)* Joelho				+				+	+	+	
-opera-			*d)* Coxa								+ −	+	+ +	
tório			*e)* Inguinais	a										
			f) Bacia	a										
			g) Ilíacos	a										
			h) Lombo-aórticos	a										
88	D.C.N.	Neoplasia da	*a)* Pé		+									
	63 Anos	próstata	*b)* Perna								+ s			
M.I.D.			*c)* Joelho									+ −		
	V.U.		*d)* Coxa		+ −							+ −	+ −	
			e) Inguinais											
	31-10-63		*f)* Bacia					+	+ −			+		
			g) Ilíacos				+		+					
			h) Lombo-aórticos	a										
89	Idem	Idem	*a)* Pé		+									
			b) Perna		+									
M.I.E			*c)* Joelho		+							+ −		
			d) Coxa		+							+ +		
			e) Inguinais											
			f) Bacia						+ +			+ +		
			g) Ilíacos	a										
			h) Lombo-aórticos	a										

TICOS								GÂNGLIOS VISÍVEIS	GÂNGLIOS	GÂNGLIOS											OBSERVAÇÕES
11	12	13	14	15	16	17	18			1	2	3	4	5	6	7	9	8	9 s	9 c	
								a) Tibiais	a												Dificuldade de circulação linfática na bacia.
								b) Poplíteos	a												
								c) Coxa	a												
								d) Inguinais	o												
		+ −						*e)* Bacia					+ +								
					+ − c			*f)* Ilíacos	a												
								g) Lombo-aórticos	a												
								a) Tibiais	a **a**												Suspeita de invasão dos gânglios inguinais. A histologia não confirmou a invasão.
								b) Poplíteos	a **a**												
					+ s			*c)* Coxa	a **a**												
					+ c/s			*d)* Inguinais		+ − ×					+ ×		+ − ×			×	
								e) Bacia	**a**	+			+ −								
								f) Ilíacos	o						× −						
					+ s			*g)* Lombo-aórticos	a **a**												
					+ s																
		+						*a)* Tibiais	a **a**												Esvasiamento ganglionar inguinal e ilíaco completo. Circulação estabelecida pelos linfáticos profundos.
+ +	+ + +							*b)* Poplíteos						+ ×	+ ×						
		+						*c)* Coxa	a **a**												
		+ −			+ s			*d)* Inguinais	a **a**												
								e) Bacia	a **a**												
								f) Ilíacos	a **a**												
								g) Lombo-aórticos	a **a**												
								a) Tibiais	a **a**												
								b) Poplíteos	a **a**												
								c) Coxa	a **a**												
								d) Inguinais	o					× −	× −				× ×		
					+ c			*e)* Bacia	o	×											
					+ + c			*f)* Ilíacos	a **a**												
								g) Lombo-aórticos	a					× −	× −				×		
								a) Tibiais	a **a**												
					+ c/s			*b)* Poplíteos	a **a**												
								c) Coxa	a **a**												
						+ − −		*d)* Inguinais	o **a**												
	+		+	+	+ c			*e)* Bacia	a	×			×	×	×		×			
								f) Ilíacos	a **a**												
								g) Lombo-aórticos	a					× −							

NÚMERO DE OBSERVAÇÕES	DOENTE	DIAGNÓSTICO	LINFÁTICOS VISÍVEIS	LINFÁTICOS	LINFÁ 1	2	3	4	5	6	7	8	9	10
90	M.E.L.P.	Melanoma do	*a)* Pé											
	52 Anos	pé	*b)* Perna										++	
M.I.E.												×	××	
	3.ª C.M.		*c)* Joelho										+	
	D.M.		*d)* Coxa										+−	
			e) Inguinais		+−							+−		
	25-3-66		*f)* Bacia				+					+		
			g) Ilíacos	a										
			h) Lombo-aórticos	a										
91	M.C.V.	Melanoma do	*a)* Pé		+−									
	48 Anos	do pé	*b)* Perna		+−		+						+	
M.I.E.			*c)* Joelho		+−		+						+−	
	3.ª C.H.		*d)* Coxa		+								+−−	
			e) Inguinais		+		+							
	14-7-66		*f)* Bacia		++		++		+					
			g) Ilíacos	a										
			h) Lombo-aórticos	a										
92	M.R.L.	Melanoma do	*a)* Pé											
	64 Anos	calcanhar	*b)* Perna											
M.I.E.			*c)* Joelho		+−		+−							
	I,P.O,		*d)* Coxa		+									
			e) Inguinais		+		+−					+−		
	14-5-67		*f)* Bacia				+		++					
			g) Ilíacos	a										
			h) Lombo-aórticos	a										
93	M.J.S.	Quisto volumoso	*a)* Pé				+−							+−
	56 Anos	do ovário	*b)* Perna				+−	+−−				+−	+	
M.I.E.			*c)* Joelho				+						+	
	3.ª M.M.		*d)* Coxa		+								+++	+−
			e) Inguinais				+		+−					
	4-4-66		*f)* Bacia		++		++		++			+		
			g) Ilíacos											
			h) Lombo-aórticos	a										
94	M.S.	Carcinoma	*a)* Pé		+		+	+−						
	60 Anos	Malpighiano	*b)* Perna				+	+				+		
M.I.E.		Espinho-celular	*c)* Joelho				+							
	Gine-	do colo	*d)* Coxa		+−							+−		
	cologia		*e)* Inguinais		+−									
			f) Bacia		+−		+−		+−			+−		
	27-4-63		*g)* Ilíacos						++			+		
			h) Lombo-aórticos	a										

TICOS 11	12	13	14	15	16	17	18	GÂNGLIOS VISÍVEIS	GÂNGLIOS	GÂNGLIOS 1	2	3	4	5	6	7	8	9	9 s	9 c	OBSERVAÇÕES
					+s			*a)* Tibiais	a **a**												
					+s	+		*b)* Poplíteos	a **a**												
					+s			*c)* Coxa	a **a**												
					+s			*d)* Inguinais		+ ×				+ ×	+ × ×				+		
								e) Bacia		+ × ×				×	+ − × ×						
								f) Ilíacos	**a**					+ −							
								g) Lombo-aórticos	**a**					+	+ −						
								a) Tibiais	a **a**												Suspeita de invasão dos gânglios ing. Invasão confirmada pela histologia.
						+		*b)* Poplíteos	a **a**												
						+		*c)* Coxa	a **a**												
						+		*d)* Inguinais		+ × ×				+ ×	+ ×						
								e) Bacia		+ − ×					× −						
								f) Ilíacos		× −		+			× −						
								g) Lombo-aórticos	a						× −						
					+c			*a)* Tibiais	a **a**												Suspeita de invasão dos gânglios ing. Invasão confirmada pela histologia.
						+ −		*b)* Poplíteos	a **a**												
						+ −		*c)* Coxa	a **a**												
								d) Inguinais		+ +				+ −	+						
										× ×				× −	× ×						
								e) Bacia		+				× −	+ − × −						
								f) Ilíacos	a **a**												
								g) Lombo-aórticos	a **a**												
+ −																					
				+		+		*a)* Tibiais	a **a**												
					+c	+ −		*b)* Poplíteos	a **a**												
								c) Coxa	a **a**												
								d) Inguinais		+					+ − −		+ + × × ×				
					+c			*e)* Bacia	a	×				× −	× − −		× −				
								f) Ilíacos	a **a**												
								g) Lombo-aórticos	a **a**												
			+																		
					+s			*a)* Tibiais	a **a**												
					+s			*b)* Poplíteos	a **a**												
								c) Coxa	a **a**												
								d) Inguinais	**a**	+ −					+ −						
								e) Bacia	**a**	+					+						
								f) Ilíacos	a **a**												
								g) Lombo-aórticos	a **a**												

NÚMERO DE OBSERVAÇÕES	DOENTE	DIAGNÓSTICO	LINFÁTICOS VISÍVEIS	LINFÁTICOS	LINF									
					1	2	3	4	5	6	7	8	9	10
95	M.M.F.	Tumor do	*a)* Pé		+		+ −							
	42 Anos	testículo	*b)* Perna		+									
M.I.D.			*c)* Joelho											
	2.ª C.H.		*d)* Coxa		+									
			e) Inguinais	a										
	5-2-66		*f)* Bacia	a										
			g) Ilíacos	a										
			h) Lombo-aórticos	a										
96	M.G.	Adenocarcinoma	*a)* Pé	a										
	54 Anos	do colo	*b)* Perna									+ −		
M.I.D.			*c)* Joelho									+ −		
	Gine-		*d)* Coxa		+									
	cologia		*e)* Inguinais		+ − −		+ −							
			f) Bacia	a										
	25-5-63		*g)* Ilíacos	a										
			h) Lombo-aórticos	a										
97	Idem	Idem	*a)* Pé		+		+ −							
			b) Perna		+		+							+ −
M.I.E.			*c)* Joelho	o										
			d) Coxa		+		+ −							
			e) Inguinais		+		+		+			+		
			f) Bacia		+		+	+	+					
			g) Ilíacos	a										
			h) Lombo-aórticos	a										
98	G.J.	Edema do mem-	*a)* Pé		+									
	50 Anos	bro inferior.	*b)* Perna		+		+	+ + −					+	
M.I.D.		Metástase gan-	*c)* Joelho		+									
	4.ª M.M.	glionar de carci-	*d)* Coxa					+						+
	3.ª C.M.	noma malpighia-	*e)* Inguinais		+									
		no espino-celu-	*f)* Bacia	a										
	26-1-66	lar)	*g)* Ilíacos	a										
			h) Lombo-aórticos	a										
99	A.C.O.	Neoplasia do	*a)* Pé		+									
	60 Anos	adenocarcinoma	*b)* Perna		+				+ − −					
M.I.D.		do recto	*c)* Joelho				+ −							
	I.P.O.		*d)* Coxa		+ −									
			e) Inguinais		+		+ −					+ −		
	13-5-64		*f)* Bacia		+			+						
			g) Ilíacos									+		
			h) Lombo-aórticos		+									

ICOS								GÂNGLIOS VISÍVEIS	GÂNGLIOS	GÂNGLIOS											OBSERVAÇÕES
11	12	13	14	15	16	17	18			1	2	3	4	5	6	7	8	9	9 s	9 c	
			+ −					*a)* Tibiais	a **a**												
			+ −			+ −		*b)* Poplíteos	a **a**												
						+ −		*c)* Coxa	a **a**												
			+ −			+ −		*d)* Inguinais	a	× −				× −	×				× −		
								e) Bacia	a **a**												
								f) Ilíacos	a **a**												
								g) Lombo-aórticos	a **a**												
								a) Tibiais	a **a**												Suspeita de invasão ganglionar. Não foi feita histologia.
					+ c/s			*b)* Poplíteos	a **a**												
								c) Coxa	a **a**												
								d) Inguinais		× −				×	+ − − ×						
								e) Bacia		+ + × ×				+ − ×	+ − × ×						
								f) Ilíacos	a						× —						
								g) Lombo-aórticos	a **a**												
			+					*a)* Tibiais	a **a**												Suspeita de invasão ganglionar. Gânglios tipo inflamatório. Não foi feita histologia.
					+ c			*b)* Poplíteos	a **a**												
								c) Coxa	a **a**												
								d) Inguinais						× −	+ − ×						
								e) Bacia		+ − ×					+ ×	×	×				
								f) Ilíacos		+ × ×				× −	× ×	+ −	+ −				
								g) Lombo-aórticos	a	×					× ×						
+ −			+					*a)* Tibiais	a **a**												Suspeita de invasão ganglionar. Invasão confirmada histològicamente.
	+							*b)* Poplíteos	a **a**												
					+ + c/s			*c)* Coxa	a **a**												
+				+ +				*d)* Inguinais		+ +				+	+ +						
										× ×				×	× ×						
								e) Bacia		+ + +			+	+ −	+ + +						
										× × ×			×	× −	× × ×						
								f) Ilíacos	a		×		× × ×		×						
								g) Lombo-aórticos	a		×		× × ×		×						
						+ − −		*a)* Tibiais	a **a**												
								b) Poplíteos	a **a**												
								c) Coxa	a **a**												
								d) Inguinais		+ ×											
								e) Bacia	o					× − −	× − −						
								f) Ilíacos	o					×							
								g) Lombo-aórticos	a **a**												

NÚMERO DE OBSERVAÇÕES	DOENTE	DIAGNÓSTICO	LINFÁTICOS VISÍVEIS	LINFÁTICOS	LINF 1	2	3	4	5	6	7	8	9	10
100	A.C.O.	Neoplasia do	*a)* Pé		+									
	60 Anos	adenocarcinoma	*b)* Perna		+		+ −							
M.I.E.		do recto	*c)* Joelho				+ −							
	I.P.O.		*d)* Coxa		+ −			+	+					
			e) Inguinais		+		+ −					+		
	13-5-64		*f)* Bacia		+		+ −					+		
			g) Ilíacos									+		
			h) Lombo-aórticos				+							
101	M.M.R.	Neoplasia do	*a)* Pé				+ −							
	47 Anos	colo uterino	*b)* Perna				+ −							
M.I.E.			*c)* Joelho				+							
	Gine-		*d)* Coxa	o										
	cologia		*e)* Inguinais		+		+					+		
			f) Bacia		+							+		
	14-6-63		*g)* Ilíacos	a										
			h) Lombo-aórticos	a										
102	M.C.F.	Adenocarcinoma	*a)* Pé	a										
	66 Anos	do recto	*b)* Perna	a										
M.I.D.			*c)* Joelho	a										
	3.ª C.M.		*d)* Coxa		+						+c	+	+	
			e) Inguinais		+			+						
	16-4-63		*f)* Bacia		+			+				+		
			g) Ilíacos				+		+					
			h) Lombo-aórticos	a										
103	M.C.F.	Neoplasia do	*a)* Pé	a										
	58 Anos	recto	*b)* Perna	a										
M.I.E.			*c)* Joelho	a										
	3.ª C.M.		*d)* Coxa		+								+	
			e) Inguinais	a										
	15-10-63		*f)* Bacia		+			+						
			g) Ilíacos		+			+						
			h) Lombo-aórticos			+ −								
104	N.M.L.	Melanoma do	*a)* Pé	o										
	56 Anos	1.º dedo do pé	*b)* Perna						+			+		
M.I.D.		Esq.º + varizes	*c)* Joelho						+			+		
	I.P.O.		*d)* Coxa		+				+ +			+ −		
			e) Inguinais		+ −									
	15-10-67		*f)* Bacia		+							+		
			g) Ilíacos									+		
			h) Lombo-aórticos	a										

ICOS								GÂNGLIOS VISÍVEIS	GÂNGLIOS	GÂNGLIOS											OBSERVAÇÕES
11	12	13	14	15	16	17	18			1	2	3	4	5	6	7	8	9	9 s	9 c	
								a) Tibiais	a **a**												
								b) Poplíteos	a **a**												
								c) Coxa	a **a**												
								d) Inguinais		+ − ×											
				+ −				*e)* Bacia	a					× − −	× −						
								f) Ilíacos	a					× − −	× −						
				+				*g)* Lombo-aórticos	a					×							
								a) Tibiais	a **a**												
					+s	+		*b)* Poplíteos	a **a**												
					+s			*c)* Coxa	a **a**												
								d) Inguinais	**a**					+ −		+ −	+ − −				
								e) Bacia	a					×	× −						
								f) Ilíacos	a					×	× − −						
								g) Lombo-aórticos	a					×	×						
								a) Tibiais	a **a**												
								b) Poplíteos	a **a**												
								c) Coxa	a **a**												
								d) Inguinais	**a**					+ −	+ −						
								e) Bacia	a **a**												
								f) Ilíacos	a	×				×	×		× −		×		
								g) Lombo-aórticos	a **a**												
								a) Tibiais	a **a**												
								b) Poplíteos	a **a**												
								c) Coxa	a **a**												
								d) Inguinais	**a**					+ −	+ −						
								e) Bacia	a **a**												
								f) Ilíacos	a	×				×	×		× −		×		
				+				*g)* Lombo-aórticos	a **a**												
								a) Tibiais	a **a**												
					+c/s			*b)* Poplíteos	a **a**												
					+c			*c)* Coxa	a **a**												
					+c			*d)* Inguinais		+ + × ×				×		+ − × ×					
				+ −				*e)* Bacia	a	× −						× −					
								f) Ilíacos	a	× −						× −					
								g) Lombo-aórticos	a	× −						× −					

NÚMERO DE OBSERVAÇÕES	DOENTE	DIAGNÓSTICO	LINFÁTICOS VISÍVEIS	LINFÁTICOS	LIN									
					1	2	3	4	5	6	7	8	9	1(
105	J.M.J.	Úlcera degene-	*a)* Pé	o										
	61 Anos	rada da perna	*b)* Perna									+	+	
M.I.D.		direita. (Carci-	*c)* Joelho	a										
	3.ªC.H.	noma espinho-	*d)* Coxa									++	+	
		-celular)	*e)* Inguinais	a										
	13-10-67		*f)* Bacia	a										
			g) Ilíacos	a										
			h) Lombo-											
			-aórticos	a										
106	M.R.V.G.	Ascite quilosa	*a)* Pé				+−							
	56 Anos		*b)* Perna					+				+		
M.I.D.			*c)* Joelho											
	3.ª C.M.		*d)* Coxa		+−		+−					+		
			e) Inguinais						+			+		
	12-9-67		*f)* Bacia		+−		+					++		
			g) Ilíacos						+			+		
			h) Lombo-											
			-aórticos											
107	Idem	Idem	*a)* Pé				+−							
			b) Perna					+					+	
M.I.E.			*c)* Joelho									+		
			d) Coxa				+							
			e) Inguinais						+			+		
			f) Bacia		+−							+		
			g) Ilíacos						+			+−		
			h) Lombo-											
			-aórticos				+					+		
			a) Pé	o										
108	C.M.F.O.	Simpático blas-	*b)* Perna	o										
	3 Anos	toma	*c)* Joelho	o										
M.I.E.			*d)* Coxa	o										
	Pediatria		*e)* Inguinais	o										
			f) Bacia	o										
	29-4-67		*g)* Ilíacos	o										
			h) Lombo-											
			-aórticos	a										

ICOS								GÂNGLIOS VISÍVEIS	GÂNGLIOS	GÂNGLIOS											OBSERVAÇÕES
11	12	13	14	15	16	17	18			1	2	3	4	5	6	7	8	9	9 s	9 c	
								a) Tibiais	a **a**												Suspeita de invasão dos gânglios inguinais. Hist. e Citologia: fibrose ganglionar.
								b) Poplíteos	a **a**												
								c) Coxa		+ — ×	+ ×			×	×					×	
								d) Inguinais	a o												
								e) Bacia	a **o**												
								f) Ilíacos	a **a**												
								g) Lombo-aórticos	a **a**												
								a) Tibiais	a **a**												
		+ —						*b)* Poplíteos	a **a**												
								c) Coxa	a **a**												
								d) Inguinais			+				× — + —			× —			
								e) Bacia	a	× —			×	× —	×	×			×	
								f) Ilíacos	a						×						
								g) Lombo-aórticos	a						×						
					+ s			*a)* Tibiais	a **a**												
								b) Poplíteos	a **a**												
								c) Coxa	a **a**												
				+				*d)* Inguinais		+					× — + —			×			
								e) Bacia	a	× —	×				×	×					
								f) Ilíacos	a						×						
								g) Lombo-aórticos	a						×						
								a) Tibiais	a **a**												
								b) Poplíteos	a **a**												
								c) Coxa	a **a**												
								d) Ilíacos	o	×				× —	×						
								e) Bacia	o					× —							
								f) Ilíacos	o	× —				× —							
								g) Lombo-aórticos	a					×	×						

bém aparentes o extravasamento do produto de contraste e a comunicação entre os linfáticos superficiais e profundos da coxa.

A Fig. 143, obtida às 24 horas, revela que persiste a visualização dos espaços intersticiais (intersticiograma) e a opacificação dos linfáticos safenos internos e tibial posterior. Vêem-se também dois gânglios poplíteos.

É de salientar a redução do contraste do intersticiograma e das baínhas vasculares, tanto mais que se apresentam inalteráveis os gânglios ilíacos e lombo-aórticos.

A Fig. 144, mostra imagens de extravasamento dos linfáticos superficiais da coxa e quatro gânglios poplíteos.

OBSERVAÇÃO N.º 98

G.J., de 50 anos de idade, natural e residente na Marinha Grande, internada nos H.U.C. (4.ª M.M. — 3.ª C.M.), por edema volumoso do membro inferior direito. A doente foi histerectomizada (histerectomia sub-total) há oito anos e desde há um ano começou a surgir o edema do membro inferior direito.

No momento da observação, todo o membro inferior direito se apresentava extremamente volumoso, desde o pé à raiz da coxa, sendo fàcilmente evidenciável o sinal de «godet». O exame ginecológico foi negativo.

A fim de esclarecer esta situação, efectuamos uma linfografia depois de injecção de 10 cc de lipiodol ultra-fluido no dorso do pé direito. As Figs. 145 e 146 mostram as principais alterações encontradas.

Na Fig. 145 é manifesta a dificuldade do trânsito linfático, pois alguns colectores, além de terem calibre superior ao habitual, cruzam externamente o fémur, enquanto outros se projectam sobre a asa do ilíaco e, ainda outros, depois de descreverem várias ansas, se dirigem para a espinha do púbis.

É perfeitamente visível uma formação, em crescente, sobre o ramo íleo-púbico, com aspecto lacunar e com inúmeras sinuosidades, mal contrastadas, que devem corresponder a colectores linfáticos. O produto de contraste não ultrapassa o promontório.

A Fig. 146, (exame feito às 24 horas), permite observar a persistência dos linfáticos inguinais aferentes e dos colectores que se projectam sobre a asa do ilíaco. Chamamos, no entanto, a atenção para a existência de pequenos gânglios nas regiões inguinal, ilíaca esquerda e pré-sagrada. Os gânglios inguinais possuem lacunas arredondadas, mas é mais notória

a imagem anteriormente descrita, em semi-lua, cavalgando o ramo ileo-púbico e que, aqui, fàcilmente, se verifica corresponder a um volumoso gânglio retro-crural, destruído na maior parte da sua extensão.

Este aspecto era fortemente sugestivo de uma invasão neoplásica e, por isso foi efectuada uma laparotomia que revelou a existências de sinais inequívocos de periviscerite, e um gânglio volumoso, encastoado na veia ilíaca externa direita a qual comprimia. A ablação deste gânglio permitiu o regresso espectacular do edema.

O exame anatomopatológico (Fig. 147) mostrou tratar-se de um carcinoma malpighiano.

OBSERVAÇÃO N.º 93

M.J.S., de 56 anos de idade, internada nos H.U.C. (3.ª M.M.-3.ª C.M.), com o diagnóstico de «ascite de causa indeterminada.»

Nesta doente a sintomatologia clínica dominante consistia numa ascite relativamente volumosa denunciada pela forma do abdómen, pela macissez dos flancos, pela onda ascítica e depois confirmada pela paracentese. O líquido recolhido por punção cuja reacção de Rivalta positiva (+++), continha 18 grs/1000 de proteínas totais não tendo sido encontradas bactérias nem células neoplásicas.

No sangue a bilirrubina era normal bem como as reacções de Hanger e Mac Lagan, as proteínas totais e a relação albumina globina.

Como o quadro clínico não estava suficientemente esclarecido, apesar dos exames complementares realizados, foi-nos solicitada uma linfografia. Esta, efectuada depois da injecção de 12 cc de lipiodol ultra-fluído num linfático do dorso do pé esquerdo, permitiu ver (Figs. 148 e 149) o seguinte:

Extravasamento acentuadíssimo do produto de contraste, (Fig. 148), linfáticos (na coxa) de calibre normal ou um pouco reduzido, troncos linfáticos de calibre manifestamente aumentado na transição entre os gânglios inguinais e ílio-pélvicos e finalmente, um bloqueio total para além do promontório sagrado.

A Fig. 149, obtida às 24 horas, revela a existência dum gânglio hipertrofiado, com estase tardia a montante, e difusão perilinfática e periganglionar, extraordinàriamente manifestas, do contraste. O gânglio tem contornos irregulares e apresenta repleção em manchas mais densas. Aspecto um pouco semelhante tem o gânglio inferior do grupo ílio-pélvico, embora sem a estase anteriormente descrita. Não se visualizaram os gânglios lombo-aórticos.

Como conclusão, poderemos afirmar que existe um obstáculo situado junto do promontório que impede a livre circulação da linfa.

A irregularidade dos contornos ganglionares, a circulação contra-lateral, o extravasamento perilinfático do produto de contraste e as válvulas hipercontrastadas devem ser considerados sobretudo como traduzindo um aumento da pressão intralinfática mais do que indicando um gânglio inflamatório. Assim, a linfografia pôde revelar, embora por sinais indirectos, a existência dum obstáculo ao curso da linfa a nível do promontório e aconselhar a exploração cirúrgica que mostrou tratar-se dum quisto seroso do ovário, com cerca de sete litros de líquido.

OBSERVAÇÕES Nºs 92 e 104

Dizem respeito às doentes M.R.R. de 64 anos de idade e N.M.L. de 56 anos, internadas no Instituto Português de Oncologia (Delegação de Coimbra) e sofrendo respectivamente de melanoma do calcanhar direito e do 1.º dedo do pé esquerdo.

O exame radiográfico feito, 24 horas após a injecção intralinfática de 10 cc de lipiodol ultra-fluido, mostra (Figs. 36B e 150) imagens lacunares dos gânglios inguinais; ao passo que tal imagem é perfeitamente visível na primeira das figuras, na segunda, dada a proximidade e sobreposição de outros gânglios, encontrava-se parcialmente encoberta. O estudo tomográfico, no entanto, (Fig. 151) confirmou a existência do defeito de repleção sendo, portanto, igualmente favorável à hipótese de invasão metastática.

O estudo histológico ganglionar feito após intervenção cirúrgica, permitiu confirmar a invasão ganglionar no primeiro caso (Fig. 152 A) e excluí-la, ao mostrar tratar-se de fibrose ganglionar, (Fig. 152 B), no segundo.

Como comentário a estes dois casos, intencionalmente descritos em conjunto, diremos que a tomografia pode contribuir para a confirmação da existência de imagens lacunares; que a imagem lacunar, embora algumas vezes traduza invasão tumoral, outras, pelo contrário, traduz apenas fibrose ou degenerescência gorda. Supomos, no entanto, que em todos os casos de tumor confirmado tais imagens devem ser consideradas como tumorais, não obstante a possibilidade de não confirmação histológica.

Dada a incidência, cada vez maior, das neoplasias, a sua gravidade, a dificuldade ou a impossibilidade clínica da sua diagnose, tem-se procurado

FIG. 143 — Persistência do intersticiograma e (→) visualização do linfático tibial posterior.

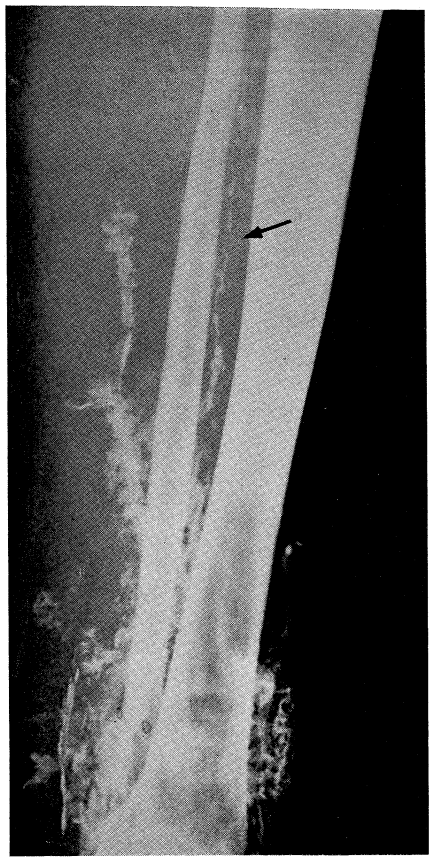

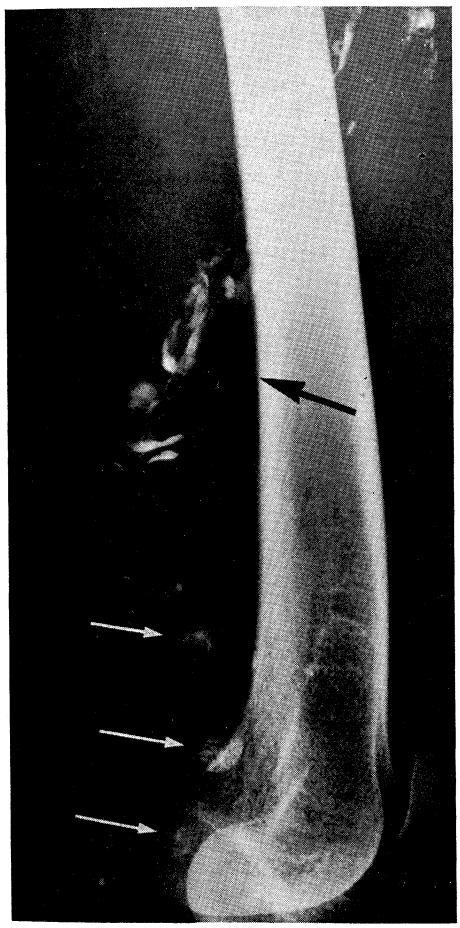

FIG. 144 — Visualização (→) dos gânglios poplíteos e dos linfáticos (→) profundos e superficiais da coxa.

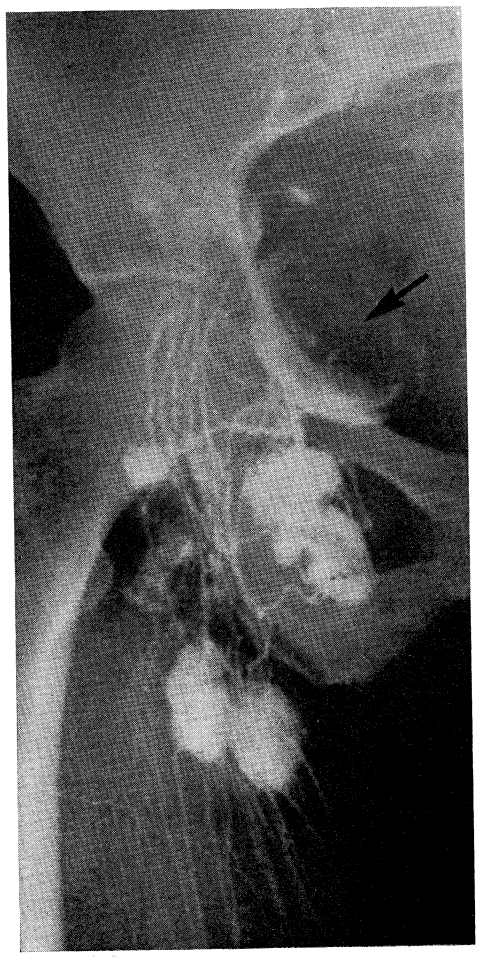

FIG. 145 — Circulação colateral com obstrução na bacia. → gânglio «em crescente» situado sobre o ramo ilio-pubico.

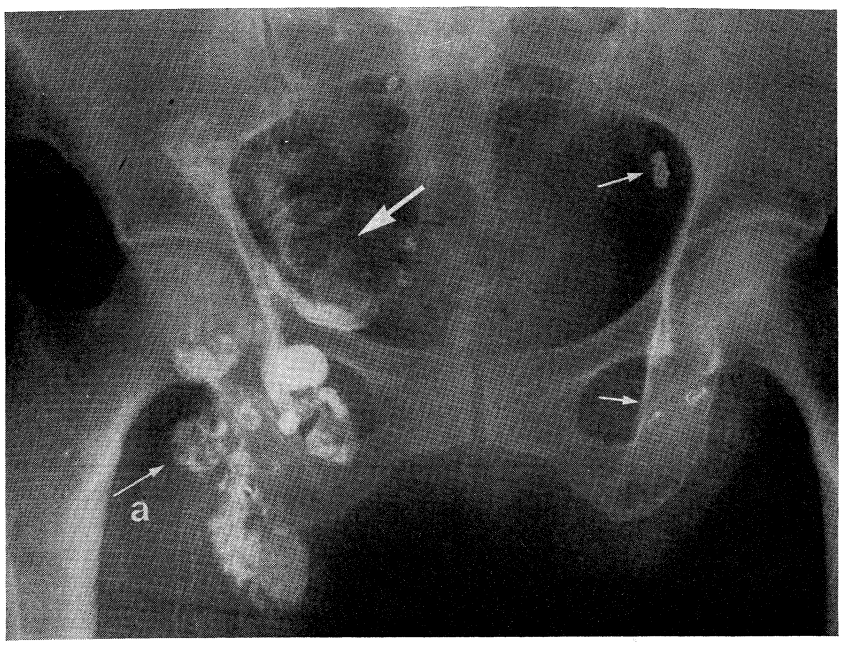

FIG. 146 — *a* — → Gânglios inguinais microlacunares com estase. → gânglio tumoral volumoso macrolacunar. → visualização de gânglios contralaterais.

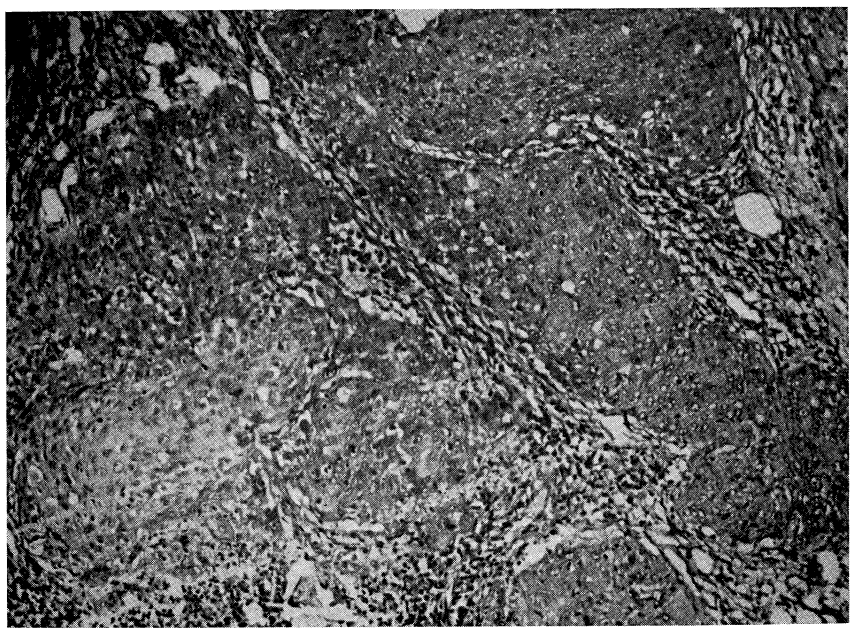

FIG. 147 — Exame histopatológico (carcinoma malpighiano).

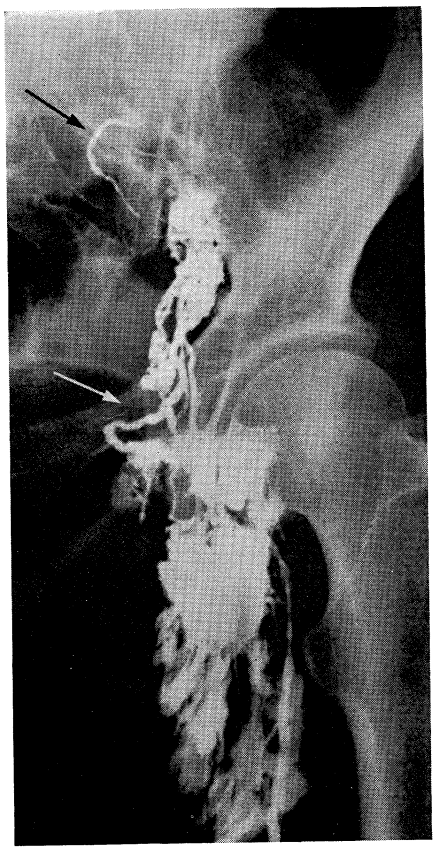

FIG. 148 — Extravasamento do contraste perilinfático e periganglionar na coxa e região inguinal. → bloqueio ilíaco. → aumento de calibre dos troncos da bacia.

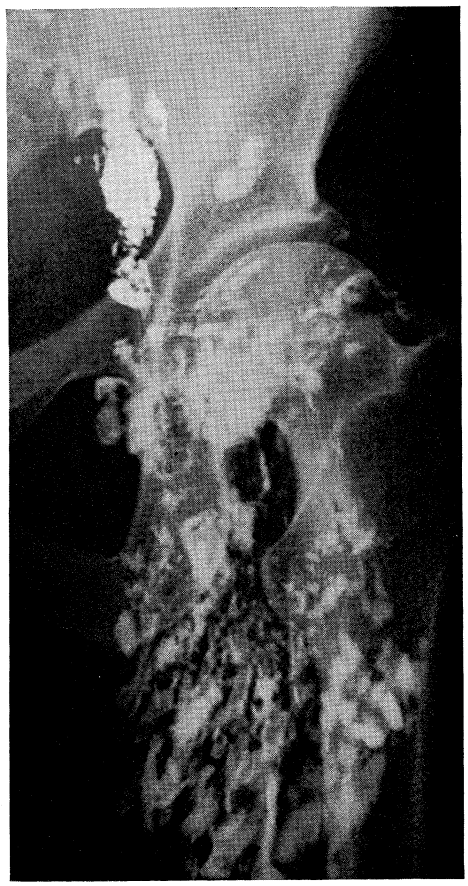

FIG. 149 — Hipertrofia ganglionar com manifesta difusão, perilinfática e periganglionar (24 horas).

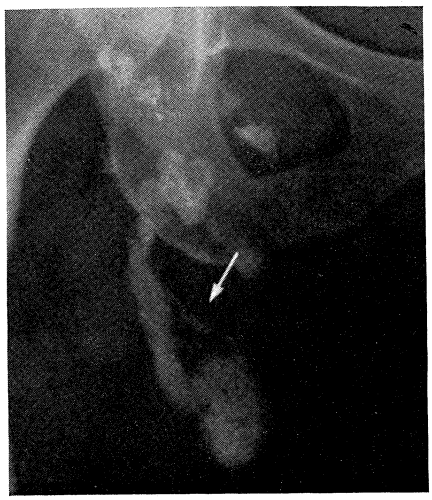

FIG. 150 — → Suspeita de gânglio lacunar.

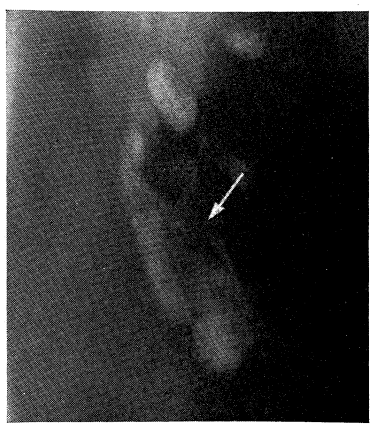

FIG. 151 — Plano tomográfico, 16, confirmando a (→) imagem lacunar.

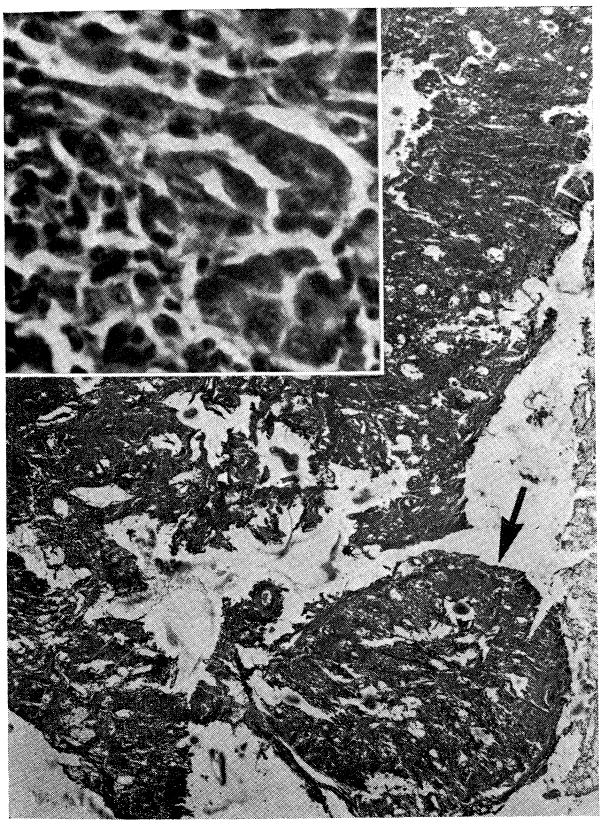

A

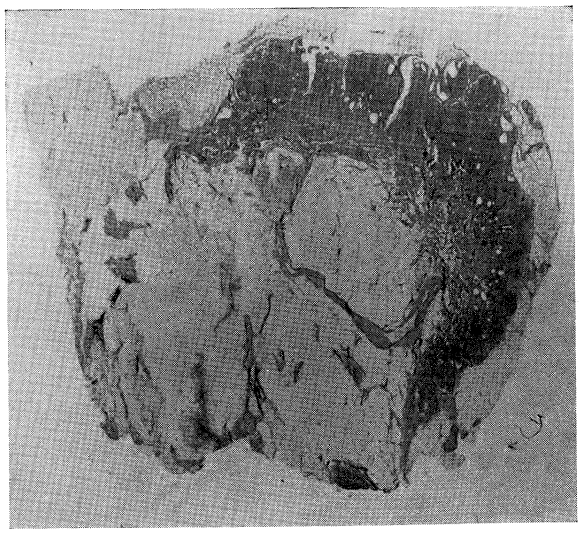

B

FIG. 152A e B — *A* — Imagem lacunar (→) à lupa e em grande ampliação (metástase de melanoma). *B* — Imagem lacunar à lupa (fibrose).

um meio laboratorial capaz de responder às angustiantes perguntas de cirurgião: haverá invasão ganglionar? Qual será a extensão dessa invasão? Da resposta a estas duas perguntas depende a táctica operatória a adoptar.

A linfografia com substâncias lipossolúveis, pareceu, para muitos, a resposta relativamente simples e segura para tais interrogações.

Este exame tem, no entanto as suas limitações, umas inerentes à própria técnica e outras aos seus ensinamentos. Na realidade, como tivemos oportunidade de verificar e como bem acentuaram McPeack e cols. Bruce e cols., Averette e cols. nem sempre há correlação entre a imagem radiológica e a histológica e, muitas vezes, a sobreposição de gânglios, as adenopatias inflamatórias, a degenerescência gorda e a fibrose prestam-se a confusão. Além disso, os gânglios fortemente invadidos estão excluídos da circulação e portanto não se visualizam. Apesar de tudo e como admitem Boyd e Altemeier, Gvosdanmic e cols., McPeack e cols., a linfografia ajudou a descobrir ou a determinar a extensão de doença neoplásica, dando à clínica uma maior segurança.

Tais resultados podem, ainda, melhorar-se, quando à linfografia se associe a flebografia ou mesmo a cavografia, — como fizeram Bobbio, Caccia e cols. — apesar de, como afirmou Mahaffy, a linfografia ser preferível á cavografia.

A associação de substâncias iodadas a corantes (como a clorofila, utilizada por Lemmon e cols. e o «waxoline», de que se serviram Bruce e Hare), aumentam a morbilidade, decrescem a segurança radiológica, e só podem ser utilizadas no acto cirúrgico. Esta associação pode ser substituída, com vantagens, pelo lipiodol ultra-fluido I^{131} com deteção peroperatória por cintiladores próprios, como foi por nós efectuado.

Como síntese, poderemos considerar que:

1.º — as alterações verificadas nos colectores nada têm de específico, e constituem apenas sinais indirectos, tradutores de bloqueio e hipertensão intralinfática.

2.º — As alterações ganglionares, embora não sejam totalmente específicas, permitem aumentar a segurança do diagnóstico e esclarecem-nos sobre a extensão da invasão neoplásica, salvaguardando a impossibilidade de revelarem certas lesões que são do domínio da microscopia.

3.º — A linfografia é um exame a aconselhar e a interpretação dos resultados melhora com a experiência do observador.

DIVERSOS

Estudámos, sob o ponto de vista linfográfico, um numeroso grupo de doentes, portadores de diversas afecções, quer por iniciativa própria, com o objectivo de averiguar o comportamento do sistema linfático na doença em causa, quer por solicitação dos respectivos Serviços.

Da totalidade dos exames efectuados apresentaremos, a título de exemplo, apenas 5 observações.

OBSERVAÇÃO N.º 119

M.V.L., de 19 anos de idade, internada nos H.U.C. (4.ª M.M.)

Sofrimento iniciado há cinco meses por edemas palpebrais e dos membros inferiores que se generalizaram, chegando à anasarca. Os diversos estudos efectuados revelaram perturbação da absorção das gorduras e das proteinas. Teve derrames peritoniais e pleurais, por surtos, umas vezes quilosos e outras serofibrinosos.

Diagnóstico:

Enteropatia exsudativa.

O exame linfográfico realizado após a injecção de 10 cc de lipiodol ultra-fluido num linfático do dorso do pé, permite ver:

Na Fig. 153, os linfáticos da coxa têm múltiplas imagens de segmentação do produto de contraste; os linfáticos inguinais e da bacia igualmente com segmentação do produto de contraste, mas esta segmentação adquire, aqui, características especiais, uma vez que tem o aspecto de micro-esferas. Há circulação colateral na zona do buraco obturado e da asa do ilíaco. Os gânglios apresentam-se moderadamente hipertrofiados.

Na Fig. 154, continua a ser patente o aspecto microesferoidal da segmentação do produto de contraste e a circulação contra-lateral, com visualização de gânglios justa-vertebrais esquerdos.

Chamamos a atenção para o aspecto particular, microesferoidal, da segmentação do produto de contraste, facto que traduz estase linfática.

Esta doente apresentou sintomatologia clínica de pneumopatia aguda, no dia imediato à linfografia, o que nos fez admitir a existência de embolia pulmonar gordurosa, a qual foi confirmada pelo exame radiográfico do tórax, efectuado nessa altura.

FIG. 153 —→ Segmentação microesferoidal do produto de contraste.

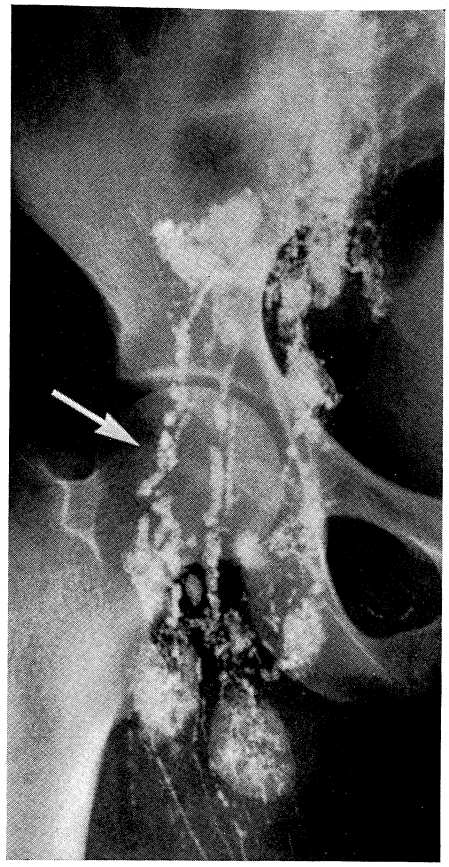

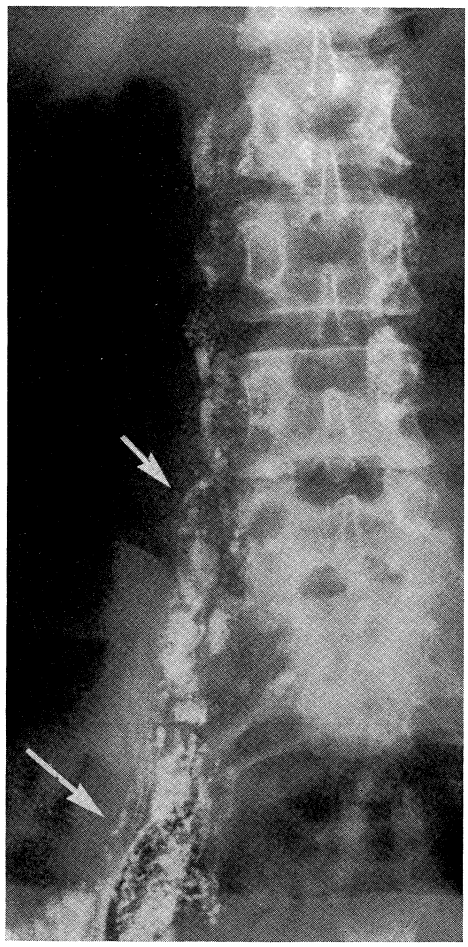

FIG. 154 —→ Segmentação microesferoidal do produto de contraste.

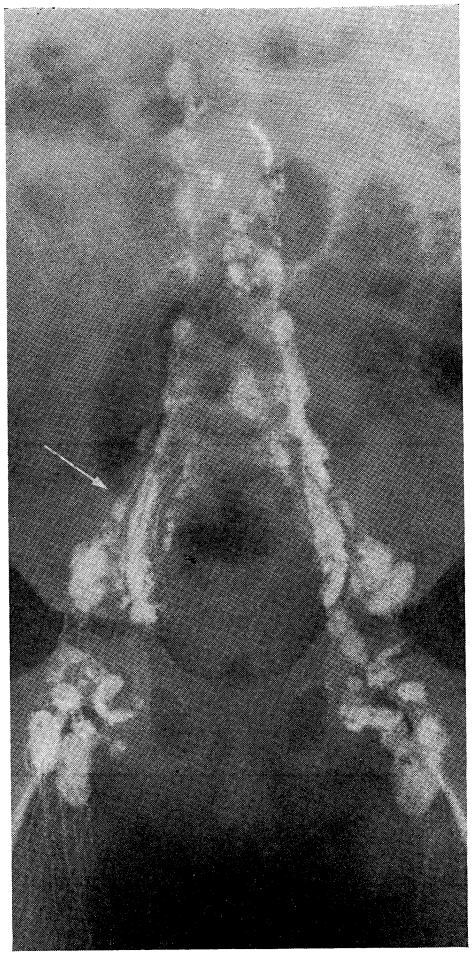

FIG. 155 — Hipertrofia ganglionar. → Segmentação esferoidal do produto de contraste.

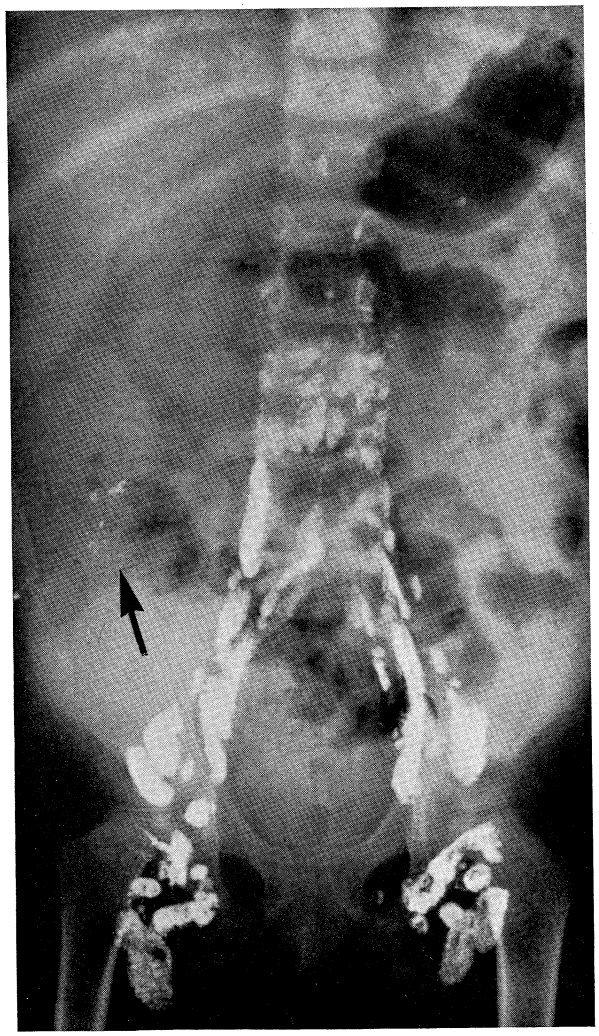

FIG. 156 — Hipertrofia dos gânglios inguinais com aspecto lacunar e repleção em manchas mais densas. → visualização dum tronco linfático anormal (17 horas).

*OBSERVAÇÕES N.º 121 e 122 **

M.R.S.B., de 4 anos de idade, internada no Serviço de Pediatria dos H.U.C. Os seus padecimentos iniciaram-se aos 17 meses, em Abril de 1963, por diarreia muco-purulenta.

Aos 22 meses tinha estado internada em Pediatria por invaginação intestinal, que foi reduzida por clister.

Em Janeiro de 1965, persistência de diarreia, tosse, dores de garganta com amígdalas congestionadas e ligeiramente hipertrofiadas, informando a mãe que em Setembro de 1964 esteve edemaciada pelo que foi submetida a dieta hipocloretada. Em Julho de 1966, a situação era semelhante à descrita, acrescida de edema generalizado e ascite quilosa.

Foram efectuados vários exames complementares, como proteinémia, proteinograma, colesterolémia, reação de Burstein, análise sumária da urina, prova de eliminação de albumina I^{131}, etc.

Diagnóstico:

Enteropatia exsudativa.

O exame linfográfico obtido após injecção bilateral de 3 cc de lipiodol ultra-fluido num dos linfáticos de cada pé (Figs. 155 e 156), revela as seguintes alterações:

A Fig. 155 mostra-nos, digno de realce, uma ligeira hipertrofia ganglionar e segmentação microesferoidal do produto de contraste, a partir dos gânglios inguinais inferiores.

A Fig. 156, obtida 17 horas após a injecção de lipiodol, revela parte do produto de contraste projectado imediatamente acima da asa do ilíaco direito, o que corresponde ao trajecto de um linfático melhor visualizado numa outra imagem que não apresentamos. Há hipertrofia, embora ligeira, dos gânglios que têm, por vezes, aspecto lacunar e repleção em manchas mais densas.

OBSERVAÇÃO N.º 118

M.M., 52 anos de idade, internado nos H.U.C. Desde há cinco anos que refere dores na anca esquerda. Nos últimos dois anos o sofrimento intensificou-se, razão que o levou a inscrever-se na Consulta Externa de

---

* O exame foi efectuado, simultâneamente, nos dois membros.

Ortopedia, onde lhe foi feita uma série de infiltrações intra-articulares com corticosteróides.

Apesar da terapêutica, a melhoria foi diminuta pelo que foi internado em O.T.H., e operado, há 6 meses, de artrodese coxo-femural, utilizando-se a via de acesso de Gibson.

Diagnóstico:

Artrose da anca.

O exame linfográfico obtido após cateterismo de um linfático do pé e injecção de 10 cc de lipiodol ultra-fluido (Figs. 157 e 158) mostra certas anomalias que convém salientar:

Na Fig. 157 há hipertrofia ganglionar, com imagens lacunares, e hipoplasia linfática muito evidente, tanto na região inguinal como na bacia. Nota-se, também, segmentação do produto de contraste.

Na Fig. 158, continuam a ser notórias a hipoplasia linfática e a segmentação do produto de contraste.

OBSERVAÇÃO N.º 125

A.J.R., de 21 anos de idade, internado no H.M. por macrodactilia congénita do primeiro e segundo dedos do pé direito.

A linfografia do membro inferior direito foi realizada depois da injecção de 12 cc de lipiodol ultra-fluido e as imagens obtidas (Figs. 159, 160 e 161) revelaram aspectos dignos de interesse.

Assim, a Fig. 159 mostra um tronco linfático com manifesto aumento de calibre, que se apresentou intensamente corado de azul, durante a exploração, com a bainha muito espessa e com dimensões nunca por nós anteriormente observadas.

A Fig. 160, focando os dois terços superiores da coxa e a região inguinal, revela 13 colectores linfáticos aumentados de calibre e com algumas imagens de segmentação do contraste. Os gânglios têm dimensões e aspecto sensìvelmente normais.

Deve salientar-se um «rolho» de linfáticos que da região inguinal se dirige para a região ilíaca, parecendo unir os gânglios inguinais inferiores aos ilíacos.

Na Fig. 161 salienta-se a hiperplasia linfática que se acompanha

FIG. 157 — Hipertrofia ganglionar; hipoplasia linfática.

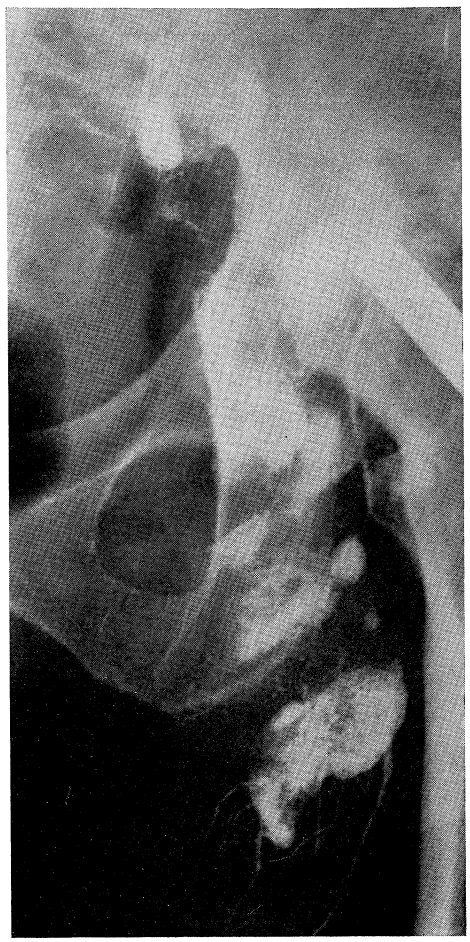

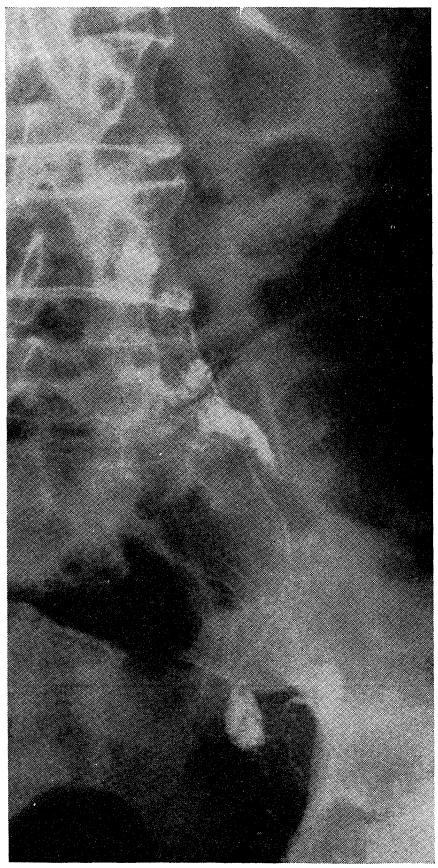

FIG. 158 — Hipoplasia linfática e ganglionar.

FIG. 159 — Linfático sinuoso e aumentado de calibre.

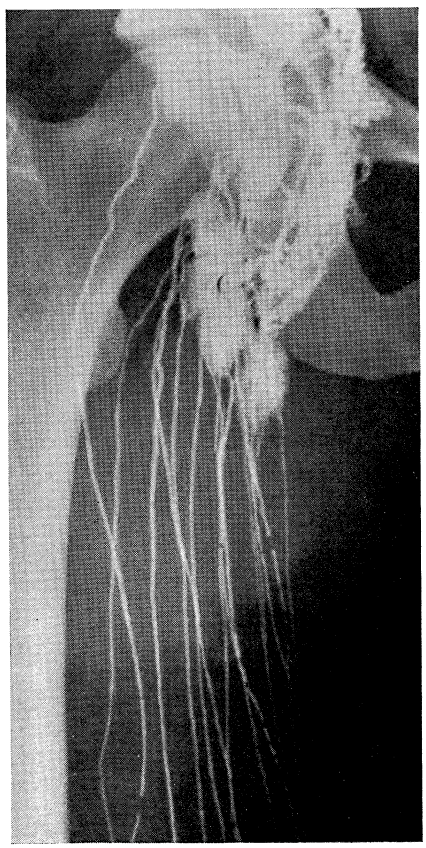

FIG. 160 — Aumento de calibre dos linfáticos da coxa; hiperplasia e disposição anormal dos vasos inguinais.

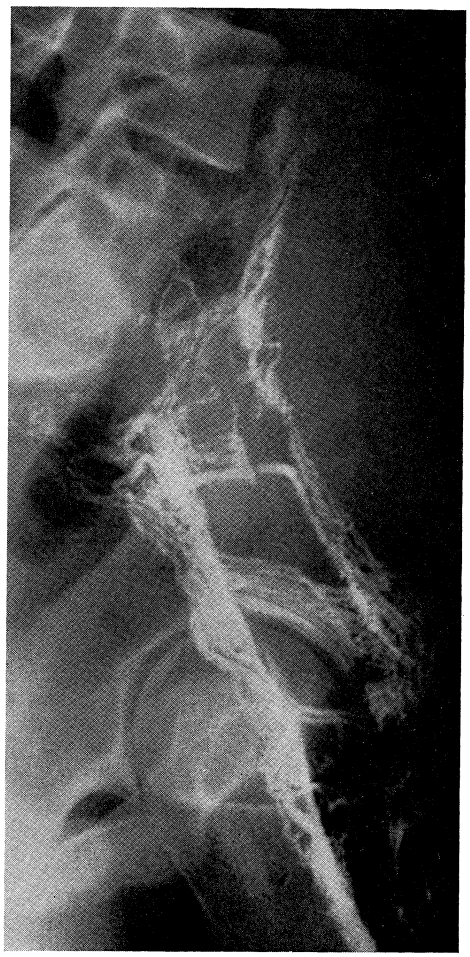

FIG. 161 — Hiperplasia e anastomoses linfáticas.

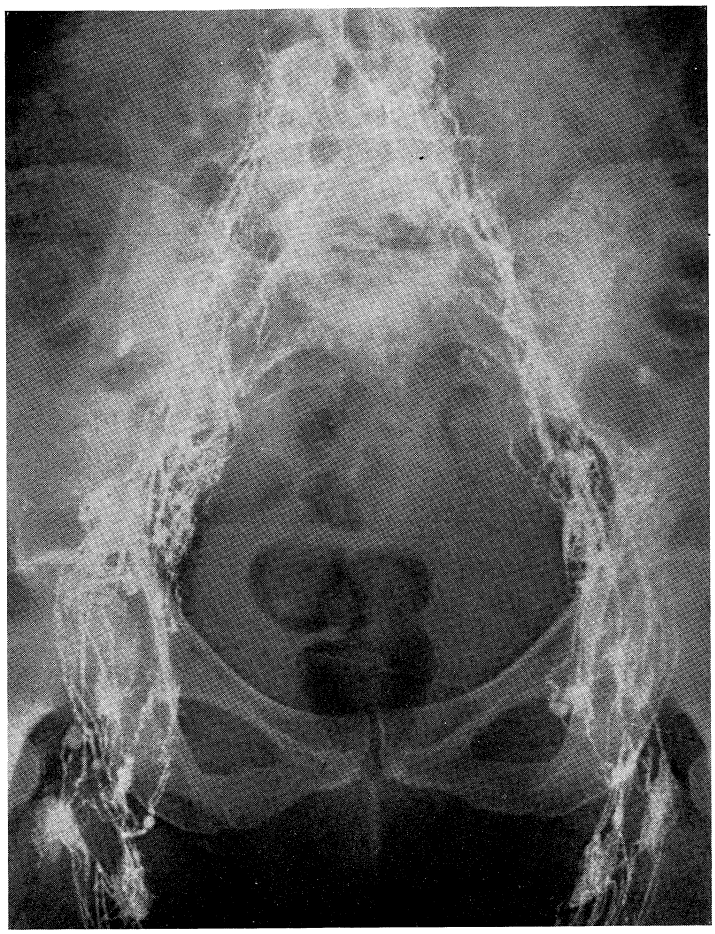

FIG. 162 — Hipoplasia e hipotrofia ganglionares; hiperplasia linfática.

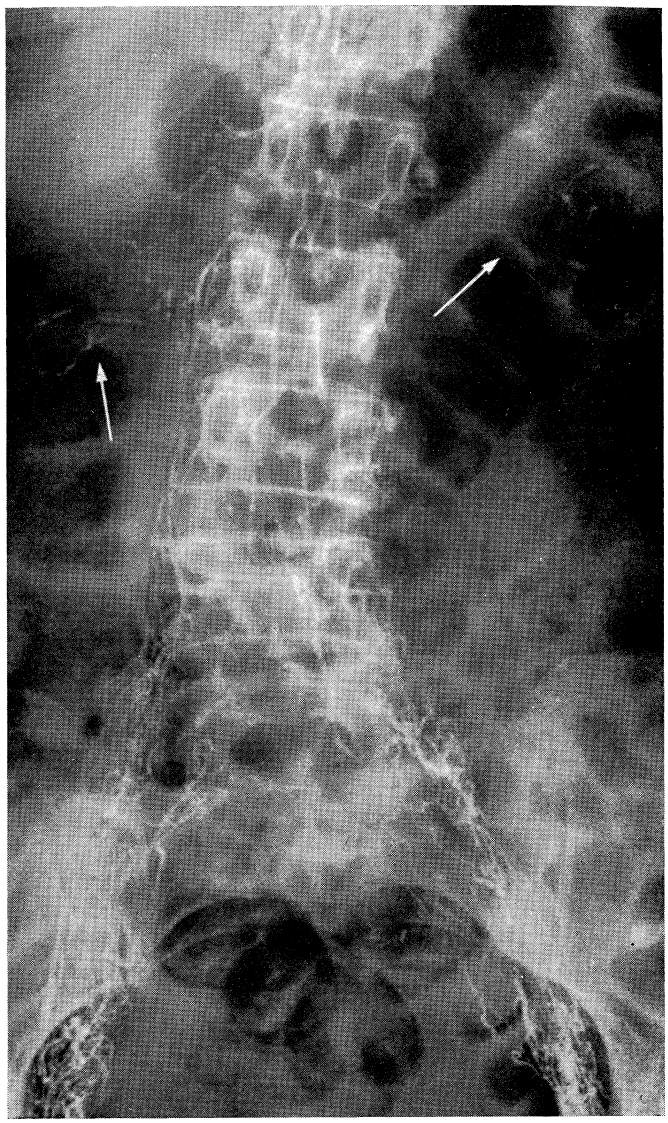

FIG. 163 —→ Vasos linfáticos, colaterais, nas regiões renais; hipoplasia ganglionar.

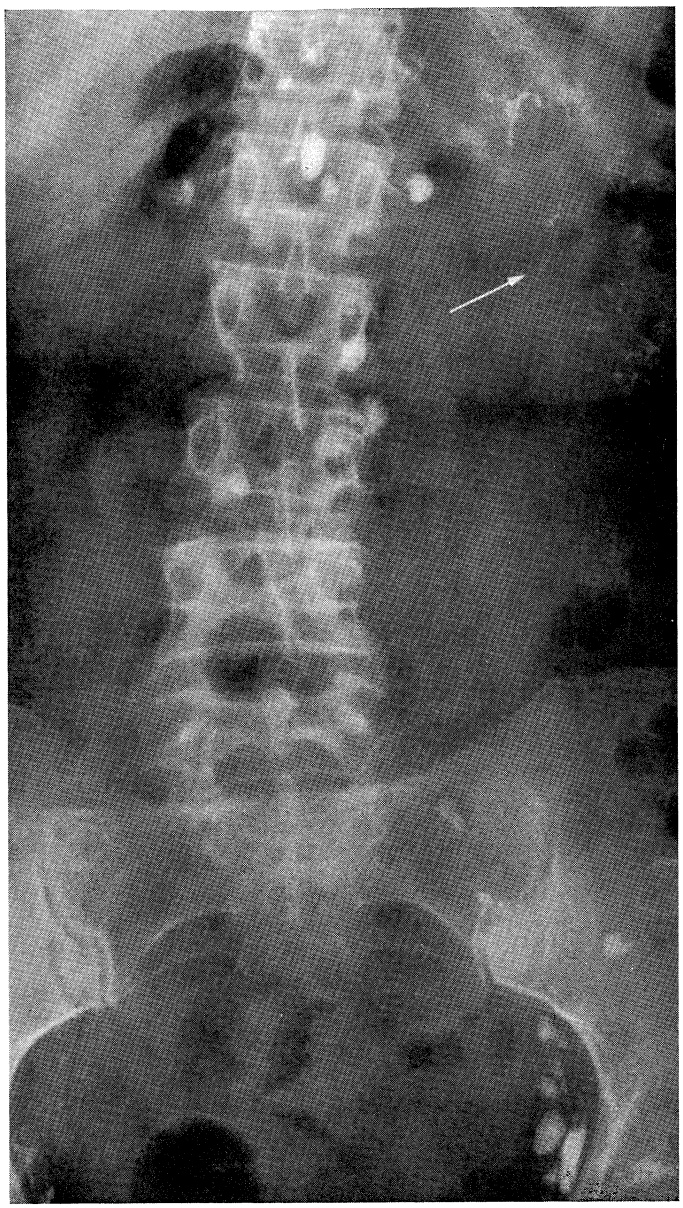

FIG. 164 — Hipoplasia e hipotrofia ganglionares. → imagem peri-renal de difícil interpretação.

de uma disposição nìtidamente anormal de alguns troncos anastomóticos, existentes na região inguinal e na bacia.

Parece pois existirem anomalias congénitas da forma e disposição dos vasos linfáticos.

OBSERVAÇÕES N.os 123 e 124 *

C.E.R., de 61 anos de idade, natural de Belém, Pará (Brasil), onde residiu até aos 12 anos. Depois desta idade permaneceu, por diversos períodos de tempo nos E.U.A., e em Angola.

Quando se encontrava grávida pela 2.ª vez, em 1932, começou a sentir sintomatologia vesical, com disúria, polaquiúria e urina esbranquiçada semelhante a clara de ovo.

A terapêutica instituída consistiu em lavagens vesicais, depois de ter sido feito o diagnóstico de «albuminúria».

Melhorou após o parto e não refere sofrimento até 1936, ano em que se manifestou nova crise vesical com surtos de «urina branca».

Em 1940 foi novamente observada e formulado o diagnóstico de ptose renal esquerda. A terapêutica consistiu em urotropina e no uso de uma cinta de contenção.

Cinco anos depois e devido à persistência da sintomatologia, foi examinada no Porto e rotulada como portadora de quilúria, que o cateterismo ureteral localizou à esquerda.

Daí em diante a sintomatologia não mais desapareceu, tendo-se agravado progressivamente.

A urina é leitosa sòmente na posição erecta, modificando-se a sua cor, para amarelo citrino, com o repouso em decúbito.

A linfografia foi realizada por intubação de um linfático do dorso de cada pé e com a injecção de 10 cc de lipiodol, de cada lado.

Os linfáticos do pé, perna e coxa tinham aspecto normal. Nas regiões inguinais, da bacia e lombo-aórticas (Figs. 162 e 163) verifica-se que os linfáticos são hiperplásicos, rectilíneos, de calibre aumentado, uns, ou diminuído, outros, e com microesferulação de contraste. Há hipoplasia e hipotrofia ganglionar manifestas.

Observa-se na última destas figuras uma abundante rede linfática colateral nas regiões renais.

---

* O exame foi efectuado, simultâneamente, nos dois membros.

Na Fig. 164 persistem a hipoplasia e a hipotrofia ganglionar e nota-se, ainda, uma imagem de difícil interpretação, na área renal esquerda.

O exame linfográfico não permitiu evidenciar franca comunicação linfo-renal mas sugeriu a sua existência, particularmente à esquerda, onde se nota o contraste, talvez com mais intensidade, 24 horas depois da sua administração.

A inexistência de gânglios na região lombo-aórtica e em parte da bacia, precisamente onde se encontra marcada hiperplasia linfática com aumento acentuado de calibre nalguns troncos, é mais um dado em favor da possível função de comporta por nós atribuído a estas formações.

Este facto é tanto mais de salientar quanto é certo que os troncos linfáticos abaixo dos gânglios inguinais, de aspecto linfográfico pouco alterado, têm calibre sensìvelmente normal.

*

Estes doentes cujos exames linfográficos resumimos no quadro n.º VII, apesar da diversidade das situações patológicas e do pequeno número de observações de cada tipo, são dignos de alguns comentários.

Assim, na *Observação n.º 109*, portador de fístula pancreática externa, verificou-se existirem perturbações do trânsito da linfa para além dos linfáticos ilíacos primitivos.

Nos dois casos de cirrose hepática, (n.os 110 e 112,) um com ascite volumosa, outro sem ascite, verificámos que no primeiro havia discreta dilatação dos linfáticos da coxa e, além disso, imagens sugestivas de dificuldade do trânsito do produto de contraste no abdómen; no outro caso, a circulação linfática, avaliada pela linfografia, era pràticamente normal.

Em dois doentes de artrose da anca (n.os 118 e 120) era evidente a hipertrofia ganglionar e hipoplasia linfática a montante da coxa, com ou sem indícios de circulação colateral. Um destes doentes apresentado com certo pormenor corresponde à *Observação n.º 120.*

Apesar de todos estes achados, foram as *Observações* dos doentes portadores de enteropatia exsudativa as que se revelaram mais interessantes.

De facto, em ambos os casos, era manifesta a segmentação do produto de contraste, em esferas. Esta microesferolação era bastante mais manifesta na doente mais velha. Parece justificar-se que esta imagem seja tomada em consideração no estudo de doentes portadores deste tipo de afecção, pois talvez corresponda á dispersão do lipiodol na linfa em excesso, devido á estase.

QUADRO VII

DIVERSOS

NÚMERO DE OBSERVAÇÕES	DOENTE	DIAGNÓSTICO	LINFÁTICOS VISÍVEIS	LINFÁTICOS	LINFÁ 1	2	3	4	5	6	7	8	9	10
109	M.A.F.	Fístula	*a)* Pé	o										
	33 Anos	pancreática	*b)* Perna	o								+ −		
M.I.D.			*c)* Joelho	o										
	3.ª C.H.		*d)* Coxa		+							+ −		
			e) Inguinais		+							+		
	13-1-65		*f)* Bacia		+			+ −						+ + +
			g) Ilíacos	a										
			h) Lombo-aórticos	a										
110	A.C.A.	Cirrose hepática	*a)* Pé	o								+ −		
	48 Anos	com ascite	*b)* Perna	o								+ −		
M.I.D.			*c)* Joelho	o								+ − −		
	1.ª M.H.		*d)* Coxa		+							+ − −		+ −
			e) Inguinais		+ − −		+ − −							
	10-2-65		*f)* Bacia				+ − −					+ − −		
			g) Ilíacos				+ −		+			+ −		
			h) Lombo-aórticos	a										
111	A.G.N.	Ascite quilosa	*a)* Pé		+									
	69 Anos		*b)* Perna		+ −				+ +				−	
M.I.D.			*c)* Joelho						+ +				+	
	4.ª M.H.		*d)* Coxa		+ −				+ + +				−	
			e) Inguinais		+ −		+ −					+	+	+
	21-2-65		*f)* Bacia		+ −				+ +			+		
			g) Ilíacos						+					
			h) Lombo-aórticos	a										
112	P.A.	Cirrose hepática	*a)* Pé	a										
	59 Anos	sem ascite	*b)* Perna		+ −		+ −					+	−	
M.I.D.			*c)* Joelho	o									+	
	1.ª M.H.		*d)* Coxa		+ −									
			e) Inguinais	o										
	11-2-65		*f)* Bacia									+ −		
			g) Ilíacos	o										
			h) Lombo-aórticos	o										
113	C.A.C.	Pericardite	*a)* Pé	o										
	48 Anos	constritora	*b)* Perna	o										
M.I.D.			*c)* Joelho	o										
	Cardio-		*d)* Coxa	o							× −			
	logia		*e)* Inguinais											+ +
			f) Bacia	a										
	13-6-66		*g)* Ilíacos	a										
			h) Lombo-aórticos	a										

TICOS								GÂNGLIOS VISÍVEIS	GÂNGLIOS	GÂNGLIOS											OBSERVAÇÕES
11	12	13	14	15	16	17	18			1	2	3	4	5	6	7	9	8	9 s	9 c	
								a) Tibiais	a												Dificuldade de trânsito para além dos linfáticos ilíacos primitivos.
								b) Poplíteos	a												
								c) Coxa	a												
			+ −					*d)* Inguinais		+ − −					+ − −						
								e) Bacia	a												
								f) Ilíacos	a												
								g) Lombo-aórticos	a												
								a) Tibiais	a												Discreta dilatação dos linfáticos da coxa, possível dificuldade de trânsito no abdómen.
+	+ −				+ s			*b)* Poplíteos	a												
					+ c			*c)* Coxa	a												
					+ − −	+ − −		*d)* Inguinais	o												
								e) Bacia	a												
								f) Ilíacos	a												
				+ −				*g)* Lombo-aórticos	a												
								a) Tibiais	a												É visível a desembocadura do canal torácico. Circulação acelerada embora com hipoplasia linfática
						+ −		*b)* Poplíteos	a												
								c) Coxa	a												
						+ −		*d)* Inguinais	a												
					+ − s			*e)* Bacia	a												
								f) Ilíacos	a												
								g) Lombo-aórticos	a												
								a) Tibiais	a												Circulação linfática pràticamente normal.
			+ −		+ − s			*b)* Poplíteos	a												
								c) Coxa	a												
								d) Inguinais	o												
								e) Bacia	o												
				+ −				*f)* Ilíacos	a												
								g) Lombo-aórticos	a												
								a) Tibiais	a **a**												
								b) Poplíteos	a **a**												
								c) Coxa	a **a**												
						+ − −		*d)* Inguinais	o	×										×	
								e) Bacia	a **o**												
								f) Ilíacos	a **o**												
								g) Lombo-aórticos	a					× −	× −						

NÚMERO DE OBSERVAÇÕES	DOENTE	DIAGNÓSTICO	LINFÁTICOS VISÍVEIS	LINFÁTICOS	LINFÁ									
					1	2	3	4	5	6	7	8	9	10
114	C.A.C.	Pericardite	*a)* Pé	o										
	48 Anos	constritiva	*b)* Perna	o										
M.I.E.			*c)* Joelho	o										
	Cardio-		*d)* Coxa								× —			
	logia		*e)* Inguinais	o	+ — —									
			f) Bacia					+						
	13-6-66		*g)* Ilíacos				+ —	+ —				+ — —		
			h) Lombo- -aórticos				+							
115	D.M.V.	Gastrite e	*a)* Pé		+			+						
	52 Anos	duodenite	*b)* Perna		+			+						
M.I.E.			*c)* Joelho	a										
	4.ª M.H.		*d)* Coxa		+ —									+
			e) Inguinais		+				+					
	17-5-66		*f)* Bacia						+			+ —		
			g) Ilíacos	a										
			h) Lombo- -aórticos	a										
116	J.J.	Úlcera duodenal	*a)* Pé	o										
	17 Anos		*b)* Perna	o										
M.I.E.			*c)* Joelho	o										
	1.ª M.H.		*d)* Coxa	o										
			e) Inguinais	o										
	12-3-65		*f)* Bacia	o										
			g) Ilíacos	o										
			h) Lombo- -aórticos	o										
117	M.G.	Úlcera duodenal	*a)* Pé	o										
	63 Anos		*b)* Perna	o										
M.I.D.			*c)* Joelho	o										
	3.ª C.H.		*d)* Coxa											
			e) Inguinal		+		+ —							
	17-3-65		*f)* Bacia		+			+						
			g) Ilíacos	a										
			h) Lombo- -aórticos	a										
118	M.M.	Artrose da anca	*a)* Pé	o										
	52 Anos		*b)* Perna									+		
M.I.E.			*c)* Joelho	a										
	O.T.H.		*d)* Coxa		+ —							+ — —		
			e) Inguinal				+		+			+		
	16-5-65		*f)* Bacia						+			+		
			g) Ilíacos						+					
			h) Lombo- -aórticos				+		+					

TICOS								GÂNGLIOS VISÍVEIS	GÂNGLIOS	GÂNGLIOS											OBSERVAÇÕES
11	12	13	14	15	16	17	18			1	2	3	4	5	6	7	8	9	9 s	9 c	
								a) Tibiais	a **a**												Vê-se o tronco lombar direito visualizado (à custa de anastomoses esquerdas), o canal torácico.
								b) Poplíteos	a **a**												
								c) Coxa	a **a**												
						+ — —		*d)* Inguinais	o **a**												
								e) Bacia	a						+ —					×	
								f) Ilíacos	a **o**												
								g) Lombo-aórticos	a					× —	× —						
					+c			*a)* Tibiais	a												
			+ —			+ —		*b)* Poplíteos	a												
								c) Coxa	a												
								d) Inguinais	a												
								e) Bacia	a												
								f) Ilíacos	a												
								g) Lombo-aórticos	a												
								a) Tibiais	o												Sistema linfático normal.
								Tibiais	o												
								b) Poplíteos	o												
								c) Coxa	o												
								d) Inguinais	o												
								e) Bacia	o												
								f) Ilíacos	o												
								g) Lombo-aórticos	o												
								a) Tibiais	a												Visualiza-se o canal torácico
								b) Poplíteos	a												
								c) Coxa	a												
								d) Inguinais	o												
								e) Bacia	a												
								f) Ilíacos	a												
								g) Lombo-aórticos	a												
								a) Tibiais	a												
								b) Poplíteos	a												
								c) Coxa	a												
						+ —		*d)* Inguinais		+ +					+						
								e) Bacia		+ +											
								f) Ilíacos	a												
								g) Lombo-aórticos	a												

NÚMERO DE OBSERVAÇÕES	DOENTE	DIAGNÓSTICO	LINFÁTICOS VISÍVEIS	LINFÁTICOS	LINFÁ 1	2	3	4	5	6	7	8	9	10
119	M.V.L.	Enteropatia	*a)* Pé	o										
	19 Anos	exsudativa	*b)* Perna											
M.I.D.			*c)* Joelho											
	4.ª M.M.		*d)* Coxa				+ −					+		
			e) Inguinal		+ +							+ +		
	12-8-65		*f)* Bacia		+		+ −					+ +		
			g) Ilíacos									+		
			h) Lombo-aórticos									+ +		
120	S.A.	Artrose da anca	*a)* Pé											
	32 Anos		*b)* Perna									+		
M.I.E.			*c)* Joelho	a										
	O.T.H.		*d)* Coxa		+							+		
			e) Inguinal		+									
	17-5-65		*f)* Bacia									+		
			g) Ilíacos									+		
			h) Lombo-aórticos	a										
121	M.R.S.B.	Enteropatia	*a)* Pé	o										
	4 Anos	exsudativa	*b)* Perna											
M.I.D.			*c)* Joelho											
	Pediatria		*d)* Coxa											
			e) Inguinal									+ −		
	16-5-65		*f)* Bacia									+ −		
			g) Ilíacos									+		
			h) Lombo-aórticos											
122	Idem	Idem	*a)* Pé	o				+ −						
			b) Perna					+ −						
M.I.E.			*c)* Joelho											
			d) Coxa											
			e) Inguinal						+ − −			+ −		
			f) Bacia									+ −		
			g) Ilíacos									+		
			h) Lombo-aórticos	a										
123	C.E.R.	Quilúria	*a)* Pé	o										
	61 Anos		*b)* Perna						+ +					
M.I.D.			*c)* Joelho						+ −					
	I.P.O.		*d)* Joelho											
			e) Inguinais		+ −							+		
	30-10-67		*f)* Bacia		+ −		+ −	+				+ −		
			g) Ilíacos		+			+				+ −		
			h) Lombo-aórticos		+			+						

TICOS								GÂNGLIOS VISÍVEIS	GÂNGLIOS	GÂNGLIOS											OBSERV.
11	12	13	14	15	16	17	18			1	2	3	4	5	6	7	8	9	9 s	9 c	
						+		*a)* Tibiais	a **a**												A segmentação do produto de contraste apresenta-se em esferas.
						+		*b)* Poplíteos	a **a**												
						+ −		*c)* Coxa	a **a**												
								d) Inguinais		× +					× − + −						
				+				*e)* Bacia	a						× −						
			+	+				*f)* Ilíacos	a						× −						
			+	+				*g)* Lombo-aórticos	a						× −						
					+c																
								a) Tibiais	a												
								b) Poplíteos	a												
								c) Coxa	a												
					+c			*d)* Inguinais		+					+ −						
				+				*e)* Bacia	a												
				+				*f)* Ilíacos	a												
								g) Lombo-aórticos	a												
					+ − s			*a)* Tibiais	a **a**												A segmentação do produto de contraste apresenta-se em esfera.
					+ − s			*b)* Poplíteos	a **a**												
					+ − s			*c)* Coxa	a **a**												
								d) Inguinais		+					×	× −					
								e) Bacia	a **a**												
								f) Ilíacos	a **a**												
				+				*g)* Lombo-aórticos	a						×						
					+ − s			*a)* Tibiais	a **a**												A segmentação do produto de contraste apresenta-se em esfera.
					+ − s			*b)* Poplíteos	a **a**												
					+ − s			*c)* Coxa	a **a**												
								d) Inguinais		+					× + − −	× ×					
								e) Bacia	a **a**												
								f) Ilíacos	a **a**												
								g) Lombo-aórticos	a **a**												
						+		*a)* Tibiais	a **a**												
					+s			*b)* Poplíteos	a **a**												
					+s	+		*c)* Coxa	a **a**												
								d) Inguinais	o		+ − × −				×						
								e) Bacia	a		×				×						
			+					*f)* Ilíacos	a				× ×								
				+ +				*g)* Lombo-aórticos	a		×		× ×								

NÚMERO DE OBSERVAÇÕES	DOENTE	DIAGNÓSTICO	LINFÁTICOS VISÍVEIS	LINFÁTICOS	LINFÁ									
					1	2	3	4	5	6	7	8	9	10
124	C.E.R.	Quilúria	*a)* Pé	o										
	61 Anos		*b)* Perna											
M.I.E.			*c)* Joelho											
	I.P.O.		*d)* Coxa											
			e) Inguinais		+									
	30-10-67		*f)* Bacia		+++		+	+−						
			g) Ilíacos		++									
			h) Lombo--aórticos		+									
125	A.J.R.	Macrodactilia	*a)* Pé		+									
	22 Anos	do 1.º e 2.º dedos	*b)* Perna		+									
M.I.D.		do pé	*c)* Joelho		+									
	N.M.		*d)* Coxa		+							+−		
			e) Inguinais		+			++						
	14-5-66		*f)* Bacia		+			++						
			g) Ilíacos		+			+						
			h) Lombo	a										

TICOS								GÂNGLIOS VISÍVEIS	GÂNGLIOS	GÂNGLIOS											OBSERVAÇÕES
11	12	13	14	15	16	17	18			1	2	3	4	5	6	7	8	9	9 s	9 c	
								a) Tibiais	a **a**												
			+ −			+		*b)* Poplíteos	a **a**												
					+s			*c)* Coxa	a **a**												
					+s	+		*d)* Inguinais	o		+ −				×			×			
											× −										
								e) Bacia	a		×										
								f) Ilíacos	a				× ×								
			+	+				*g)* Lombo-aórticos	a		×		× ×								
				+ +																	
					+																
					+			*a)* Tibiais	a												
					+			*b)* Poplíteos	a												
								c) Coxa	a												
								d) Inguinais	o												
								e) Bacia	a												
								f) Ilíacos	a												
								g) Lombo-aórticos	a												

* * *

Durante a realização deste trabalho sempre nos preocupou conhecer os meios de que se serve o sistema linfático para vencer as dificuldades criadas à livre circulação da linfa, dificuldades devidas à obliteração troncular e à insuficiência valvular. Tais meios são essencialmente as anastomoses linfo-venosas, as anastomoses linfo-linfáticas, os espaços neuro-vasculo-tendinosos e aindo o espaço intersticial.

Procuraremos abordar isoladamente cada um destes temas e começaremos pela obliteração troncular e insuficiência valvular, passando seguidamente às anastomoses linfo-venosas, às anastomoses linfo-linfáticas, aos espaços neuro-vásculo-tendinosos e finalmente ao espaço intersticial («intersticiograma»).

1 — OBLITERAÇÃO E INSUFICIÊNCIA VALVULAR

Parece-nos relativamente importante separar, nestas situações, o comportamento dos troncos linfáticos e o comportamento dos gânglios.

Quando existe uma obliteração linfática surge, como consequência, uma hipoplasia canalicular. Este facto foi já afirmado por COHEN e cols. ao examinarem o comportamento dos vasos linfáticos em situações de melanoma, servindo-se da injecção de P.B.V. efectuada a vários níveis da perna e procurando com cuidadosa dissecção, os troncos linfáticos. Seguindo esta técnica os linfáticos tinham calibre reduzido.

Os mesmos autores encontraram, por parte dos troncos linfáticos, um comportamento sobreponível ao anterior, em dois macacos «Cercopithecus mitis» aos quais excisaram os principais troncos linfáticos da perna.

Também tivemos oportunidade de confirmar o que se acaba de referir, ao tentar cateterizar linfáticos do pé ou do antebraço de doentes operados por melanoma ou por carcinoma do seio. As linfografias efectuadas nestes doentes, antes da intervenção cirúrgica, não apresentaram maiores dificuldades do que as linfografias realizadas habitualmente. O mesmo, porém, não sucedeu ao tentarmos novos exames linfográficos decorridos mais de dois meses desde a intervenção cirúrgica, como sucedeu em 2 tumores, em virtude da atrofia e obliteração dos linfáticos superficiais.

Em relação com as obliterações existentes na filariose linfática, somos levados a considerar a hipótese de LICHTENBERG, segundo a qual as lesões inicias eram localizadas e devidas à presença de vermes adultos. A presença

destes vermes provocaria destruição valvular e um fluxo retrógrado com possível estagnação linfática. O membro ficaria, então, embebido em linfa e mais fàcilmente sujeito a infecções.

Ó CONNOR demonstrou que a morte do parasita provocava a libertação de substâncias produtoras de reacções do tipo corpo estranho e seriam estas reacções que levariam ao bloqueio dos troncos linfáticos.

As nossas *Observações* de filariose linfática mostraram um comportamento diferente, segundo o período de evolução da doença. Nas situações de edema mole encontrámos obliteração dos linfáticos da raiz do membro, contrastando com a hiperplasia existente na extremidade.

Nos casos de edema duro de longa evolução, notamos grande hipotrofia ou mesmo ausência de troncos linfáticos, uma vez que o P.B.V. não conseguia corar quaisquer vasos.

A insuficiência valvular dos troncos linfáticos é um achado frequente nos exames linfográficos sendo o fluxo retrógrado, a visualização da rede dérmica e a hiperplasia diversas formas da sua expressão radiológica. A patogenia desta insuficiência valvular tem-se filiado na dificuldade criada ao livre trânsito da circulação linfática, seja qual for o mecanismo responsável pela mesma. Não tendo encontrado referência a lesões primitivas das válvulas linfáticas limitamo-nos, por isso, a considerar o efeito secundário que os diversos obstáculos sobre elas exercem, isto é, a insuficiência valvular seria por um lado, consequência da dilatação do tronco linfático e, por outro, das lesões inflamatórias da própria válvula. Fàcilmente se compreende que a obliteração de um tronco linfático em determinado ponto, seja responsável pela suspensão, mais ou menos prolongada, da corrente da linfa correspondente ao seu território. Mas tal como sucede com a hiperpressão no sistema venoso, também aqui se provoca dilatação dos troncos linfáticos com subsequente insuficiência valvular. A dilatação, porém, não aumenta indefinidamente e há um momento a partir do qual o vaso não se alarga mais. Processar-se-à, então, a saída das diversas substâncias contidas no linfático, particularmente as de pequeno peso molecular, para os espaços intersticiais. As proteínas ficarão retidas dentro do vaso e na filariose, serão responsáveis, ao organizarem-se pelo aperto e mesmo pela obliteração dos vasos linfáticos.

Os gânglios podem comportar-se como agentes de obliteração linfática ou como causadores de insuficiência valvular. No primeiro caso, encontramos, no exame linfográfico, gânglios total ou parcialmente excluídos da circulação, independentemente do processo patogénico que provocou as suas alterações, embora este papel possa evidenciar-se mais fàcilmente nas situações de filariose linfática.

Há indícios clínicos, linfográficos e cirúrgicos que podem comprovar o papel desempenhado pelo gânglio na obliteração linfática. Já referimos a existência de crises de linfangite centrífuga, partindo dos gânglios inguinais; os exames linfográficos raramente permitem evidenciar gânglios ilíacos e lombo-aórticos; a cirurgia só conseguindo estabilizar os linfoedemas filariásicos quando se realiza o esvasiamento ganglionar da região inguinal é outro argumento em favor do provável papel desempenhado pelo gânglio na obliteração linfática.

A obliteração ganglionar existente na filariose pode, talvez, explicar-se por um dos seguintes mecanismos:

— o verme acantonado no gânglio liberta periòdicamente toxinas, determinando surtos de adeno-linfangite;

— o gânglio, com um corpo estranho no seu interior, encontra-se em más condições funcionais e incapaz de se opor a um surto infeccioso por gérmens existentes na linfa;

— o gânglio comportar-se-ia como um local de menor resistência, mesmo nos casos em que o parasita morre e se calcifica. Seria esta resistência diminuída que facilitaria a fixação dos gérmens e o despertar das crises.

Os seios ganglionares colocados entre os linfáticos aferentes e os eferentes, talvez possam considerar-se como correspondendo aos troncos linfáticos com as respectivas válvulas. Assim, fácil é compreender que a distenção destes seios possa levar ao aumento de pressão intralinfática nos vasos aferentes por incontinência da linfa dentro dos respectivos seios. Seria esta incontinência que transmitiria aos vasos aferentes a pressão dos eferentes, pressão particularmente importante, quando o indivíduo permanece em ortostatismo. O que acabamos de referir tem comprovação clínica, radiológica e anatomo-patológica; a primeira baseia-se na fácil regressão do edema em casos de edema mole, quando se coloca o doente em repouso horizontal e com os membros inferiores mais elevados; a segunda tem comprovação no aparecimento de varizes linfáticas a partir do gânglio e, a última, na existência de adenolinfocelos com varizes linfáticas, de ponto de partida ganglionar, (Martins da Rocha, loc. cit.).

2 — ANASTOMOSES LINFO-VENOSAS

As anastomoses linfo-venosas constituem, desde há centúrias, um problema desconcertante para os investigadores.

De entre os que primeiro se dedicaram ao estudo do sistema linfático, destacamos STENONIS (1662), NUK (1692) e MEKEL (1772), que admitiam a drenagem dos linfáticos das extremidades e dos orgãos parenquimatosos,

directamente para as veias correspondentes. Este conceito nasceu do facto de que o mercúrio, única substância à sua disposição naqueles tempos, injectado dentro dos linfáticos, penetrava nas veias. Investigações de BARTELS (1909), JOSSIFOV (1930), ROUVIÈRE (1932), SUSHK (1950) e ZHDANOV (1952) sustentam que as comunicações linfo-venosas, no homem e noutros mamíferos, só existem na base do pescoço. JOB contudo, em 1908, havia já, demonstrado a existência de anastomoses linfo-venosas no abdómen e no tórax do rato.

Muitos autores, porém, sustentam que as anastomoses linfo-venosas não passam de anomalias do desenvolvimento que estabelecem conexões entre as veias e os linfáticos. No entanto, FRANTSCHI (1938 e 1948) admite que as anastomoses linfático-venosas aparecem regularmente nos seres humanos. Embora, só em 25 de 50 autópsias que realizou tenha encontrado anastomoses linfo-venosas, aceita que estas existam em todos os casos, sem excepção Observou-as a diversos níveis, desde a 8.ª vértebra torácica à 2.ª lombar e, na maior parte, em conexão com o sistema da veia cava. ZHDANOV, por seu lado, tendo realizado mais de 100 autópsias com esta finalidade não conseguiu encontrar essas anastomoses, e, por isso considera-as como artefactos.

DRINKER e YOFFEY fizeram a ablação do canal torácico no cão e notaram que a linfa tinha acesso em alguns casos às largas veias do pescoço, acesso que se processou num tempo relativamente curto — dentro de algumas horas. MAITO (1932) afirma que a laqueação do canal torácico e da grande veia torácica levam, invariàvelmente, à morte do animal e que não há formação de novas conexões entre o sistema linfático e o venoso. No entanto, esta observação é contrária à de KISHI (1935), BLALOK e cols. (1937) e de ÁLVARO RODRIGUES, ROBERTO DE CARVALHO e SOUSA PEREIRA (1933), que observaram comunicações entre o canal torácico e as largas veias do pescoço, após a ablação dos grandes troncos linfáticos, sem que os animais morressem.

A par destas investigações de ordem morfológica, há outras de ordem fisiológica que depõem a favor da existência das comunicações linfo-venosas. Assim, BIELD e DECASTILLO (1901) demonstraram que o número de linfócitos circulantes no sangue diminui ràpidamente após a laqueação do canal torácico e da grande veia linfática. Isto dever-se-ia, provàvelmente, à impossibilidade da entrada no sangue das células formadas nos gânglios.

De acordo com estes autores, o número de linfócitos por mm3 baixaria de 2147 para 1146, seis horas depois do bloqueio dos grandes troncos linfáticos, e atingiria apenas 442, decorridas vinte e quatro horas. Depois de um período de estabilização que duraria vinte e quatro horas, notar-se-ía de novo um aumento do número de linfócitos que atingiria 1523, ao 4.º dia.

Estes resultados podem fàcilmente explicar-se, admitindo que os linfócitos atingem a circulação sanguínea, através de vias linfáticas formadas recentemente, apenas alguns dias após a laqueação dos canais linfáticos normais.

ZHDANOV opõe-se a este ponto de vista e admite que, em determinadas circunstâncias, a entrada dos linfócitos directamente no sangue se pode fazer dentro do próprio gânglio. O aumento da pressão no interior do nódulo favoreceria essa entrada. Este ponto de vista, estaria de acordo, segundo o autor referido com os trabalhos de SCHULTZE que conseguiu detectar estomas na parede endotelial das veias pós-capilares dos gânglios linfáticos. Estes estomas serviriam de comunicação entre os vasos sanguíneos e as vias linfáticas na substância cortical dos gânglios.

KUBIK (1952) diz que a estrutura histológica dos gânglios linfáticos depõe a favor da absorção dos fluidos por estes gânglios e admite o tipo de vascularização por nós já referido, quando tratámos da estrutura dos gânglios linfáticos. Salienta, ainda, que o número de linfáticos aferentes dos gânglios é maior do que os eferentes e a soma da secção destes vasos é consideràvelmente menor do que a daqueles, como também salienta J. M. SOUSA PEREIRA, em 1964. Todos estes factos depõem a favor da existência de absorção de fluidos nos gânglios linfáticos, hipótese favorável à tese de que neles se estabeleçam trocas linfo-venosas.

RUSZNYÁK e cols., para verificarem em que medida um corante injectado intralinfàticamente aparecia na corrente sanguínea após uma fístula do canal torácico, injectaram vermelho do Congo nos linfáticos do cão. Como sabemos, o vermelho do Congo liga-se às proteínas e é muito pouco difusível; admite-se portanto, que atravessa a parede dos linfáticos, sobretudo ao nível dos capilares, de modo que a quantidade a ser veiculada pelo sangue deverá ser extremamente pequena. Estes autores, observaram, em algumas das suas experiências que o vermelho do Congo aparecia no sangue, em quantidade que depunha a favor da sua passagem da via linfática à sanguínea e, portanto, da existência de anastomoses linfático-venosas.

GLEN e cols., em 1949, utilizaram, em cães, outro corante, o T 1824, que se dissolve no plasma e se liga também às proteínas. Injectaram esta substância nos linfáticos da pata e verificaram, em quatro dos cinco animais empregados, o aparecimento do corante no plasma sanguíneo, cinco minutos após a sua injecção, mesmo em cães com fístula do canal torácico. Assim se convenceram estes autores da existência de anastomoses linfo-venosas ou fístulas linfo-venosas funcionantes.

RUSZNYÁK e cols. dão outra explicação para o aparecimento dos corantes no sangue admitindo que nem todo o corante se ligue às proteínas e que, deste, uma parte abandonaria os linfáticos para o espaço intersticial, donde entraria na corrente sanguínea.

Embora as anastomoses linfático-venosas tenham sido demonstradas nas preparações anatómicas, são, sob o ponto de vista funcional, pràticamente desprezíveis.

CARLSTEN e OLIN não encontraram estas comunicações imediatamente depois da laqueação do canal torácico do gato, mas notaram o restabelecimento do fluxo directamente para dentro do sistema venoso, duas semanas depois dessa laqueação.

MÁLEK e cols. observaram no carneiro a difusão das bactérias dos gânglios linfáticos para a corrente sanguínea, por intermédio das anastomoses linfo-venosas. Ao estudarem o «antrax» pelo método linfográfico, encontraram comunicações linfo-venosas directas dos gânglios linfáticos atingidos pela inflamação.

PRESSMAN e cols., aceitaram a existência de tais comunicações ao verificarem que o ar injectado intra-ganglionarmente passava tanto para os linfáticos eferentes como para as veias.

WALLACE, JACKSON, DODD e GREENING não observaram, em condições normais, comunicações linfo-venosas directas. Após injecção intralinfática de material de contraste, encontraram, igualmente, maior número de comunicações no ângulo da subclávia do que as clàssicamente descritas.

Têm sido demonstradas muito mais frequentemente essas anastomoses em indivíduos com obstrução do fluxo linfático.

GOULD e SCHAFFER encontraram esta situação num caso de carcinoma do útero, em que havia interrupção das vias linfáticas devido a substituição total dos gânglios linfáticos retroperitoniais por tecido tumoral. Isto foi igualmente observado por WRIGHT e HALABY numa outra doente histerectomizada por carcinoma do colo.

WALLACE e cols. defendem que todos os indivíduos linfangiografados têm pequenas embolias pulmonares e que as manifestações clínicas dependem não só da quantidade de material de contraste que entra nos pulmões mas também do período de tempo decorrido após a sua injecção.

A embolia pulmonar, em presença de anastomoses linfático-venosas, é directa e rápida e, portanto, um problema mais grave do que em condições normais.

As anastomoses linfático-venosas são, com probabilidade, relativamente inactivas, em condições normais. Estes canais serão utilizados, no caso de obstrução do fluxo normal, e demonstrados durante a injecção do contraste, pois uma vez o material entrado na veia, desaparece ràpidamente na circulação geral. Se se observarem essas comunicações, dever-se-á suspender a injecção para evitar a embolia pulmonar.

O problema das comunicações linfo-venosas parece-nos que deve encarar-se segundo dois aspectos distintos; o da passagem para as veias de

substâncias injectadas nos linfáticos, sem transitarem por troncos anastómicos ou fazendo-o através deles.

O primeiro mecanismo não pode ser posto em dúvida não só pelas citações já referidas mas até porque nós mesmos tivemos oportunidade de o comprovar, injectando albumina radioactiva ou hipuran I^{131} num linfático da pata do cão com colheitas simultâneas de sangue na pata oposta e de linfa por cateterismo do canal torácico, seguindo a técnica de Glenn ou a via transtorácica. Deste modo conseguimos verificar que se detectava radioactividade mais precocemente no sangue do que na linfa do canal torácico.

ROCHA COUTINHO (1964) introduziu também, no cão, sero-albumina humana marcada com I^{131} na corrente linfática do grupo ganglionar cervical inferior direito, isolado cirùrgicamente e com o sistema eferente interrompido, verificando o aparecimento na veia de drenagem ganglionar de uma actividade cerca de 8 vezes maior que a do sangue sistémico, cujo débito tende progressivamente a diminuir, aumentando esporàdicamente após massagem.

SOUSA PEREIRA, PEDROSO LIMA e NASCIMENTO FERREIRA (1966), injectaram glóbulos vermelhos marcados com Cr^{51}, desnaturados pelo calor, e verificaram significativa actividade no sangue venoso, cinco minutos após injecção subcapsular do produto.

A maioria destas passagens, sem utilização dos troncos anastomóticos, efectuar-se-ia, quanto a nós, no gânglio, através do seu retículo parenquimatoso.

A existência de anastomoses entre troncos linfáticos e venosos parece-nos duvidosa, como se pode depreender não só das opiniões contraditórias atrás referidas como também das nossas experiências.

Cateterizámos um linfático da pata do cão e seguidamente procedemos à isquémia do membro, colocando um garrote na raiz da coxa. Injectámos então fortombrine sob pressões crescentes sem conseguirmos evidenciar anastomoses linfo-venosas tronculares. Esta opinião, porém, não é inteiramente antagónica à dos autores que aceitam a existência de «comunicações» linfo-venosas. Estas foram apenas observadas em condições particulares (tumores e processos inflamatórios).

Julgamos, por isso, que essas «comunicações» traduzem a existência de verdadeiras fístulas e não de anastomoses linfo-venosas.

3 — ANASTOMOSES LINFO-LINFÁTICAS

O problema das anastomoses linfo-linfáticas apresenta-se ainda nubeloso e os anastomistas não são explícitos nas suas descrições.

TESTUT, por exemplo, diz que no decurso do seu trajecto, os vasos linfáticos se anastomosam uns com os outros, como o fazem as artérias e as

veias. Mas fora das redes de origem, estas anastomoses são aqui muito menos frequentes que entre os outros sistemas vasculares. Os linfáticos caminham paralelamente, permanecendo distintos e separados durante longos trajectos.

LOCKART, HAMILTON e FYFE, ao descreverem os troncos colectores internos do pé (início dos safenos internos), consideram que estes comunicam com os linfáticos profundos sem precisarem os locais, a forma e a frequência das comunicações.

ROUVIÈRE, GRAY, ZUCKERMAN e GRANT tão-pouco, se referem, também, a essas comunicações.

MASCAGNI, citado por MARTINS DA ROCHA, menciona anastomoses entre os linfáticos superficiais, que seguem a safena interna, e os profundos, na coxa.

Quanto a nós, este problema tem de ser encarado sob dois pontos de vista diferentes: 1) o plano dessas anastomoses e 2) o tipo de anastomoses.

1) Quanto ao plano, podemos estar em presença:

   a) de anastomoses linfo-linfáticas no mesmo plano, superficiais entre si e profundas, igualmente, entre si;
   b) de anastomoses linfo-linfáticas entre planos diferentes, isto é, entre os linfáticos superficiais e os linfáticos profundos.

2) Quanto ao tipo de anastomoses podem ser:

   a) anastomoses linfo-linfáticas da rede dérmica;
   b) anastomoses linfo-linfáticas tronculares

A existência de anastomoses entre linfáticos de compartimentos diferentes, situados no mesmo plano ou em planos diferentes, não pode hoje ser posta em dúvida. São numerosas as observações radiológicas e até mesmo operatórias que permitiram a sua comprovação.

Em muitos dos exames radiográficos por nós efectuados (Figs. 64, 83, 84, 86 e 87) pudemos, por diversas ocasiões, visualizar os troncos linfáticos safeno externo, tibial posterior, femurais, a partir dum linfático do dorso do pé (safenos internos). Os linfáticos femurais foram visualizados, quer através dos troncos poplíteos eferentes, quer através de comunicações estabelecidas junto do joelho e na coxa. Estas últimas comunicações, pela sua disposição e trajecto, eram francamente sugestivas de seguirem o percurso das veias perfurantes.

A visualização dos gânglios poplíteos e da coxa, facto frequentemente observado, serve de contra-prova à existência destas comunicações.

MARTINS DA ROCHA, no trabalho atrás citado, pôde comprovar essas anastomoses, embora tivesse aplicado, no decurso do exame, um garrote supra-maleolar. Por seu turno, WALLACE, JACKSON e GREENING referem, em casos de obstrução completa dos troncos linfáticos superficiais, a opacificação dos canais posteriores profundos.

Se a existência de comunicações linfo-linfáticas entre os diversos compartimentos ficou suficientemente comprovada, o mesmo não podemos dizer em relação ao tipo de anastomoses que as possibilitaram.

MARTINS DA ROCHA considera que as comunicações se estabelecem, exclusivamente, entre os troncos linfáticos enquanto que WALLACE e cols. as localizam às redes dérmica ou sub-cutânea.

Pessoalmente, no decurso das nossas investigações, tivemos oportunidade de comprovar a existência dos dois tipos de anastomoses, embora, na grande maioria dos casos, deparássemos com situações idênticas às representadas nas Figs. 64 e 83, nas quais se nota, ao lado de um tronco linfático anastomótico, a existência de um retículo dérmico bem visualizado.

Desta forma, fomos levados a admitir que a maioria das anastomoses se estabelece, no início, quase exclusivamente através do retículo de colectores de segunda ordem, e que o tronco de maior calibre pode corresponder a um destes colectores distendido pela hiperpressão intralinfática.

5 — ESPAÇOS LINFÁTICOS NEURO-VASCULO-TENDINOSOS

WALLACE, JACKSON, DODD e GREENING visualizaram, no decurso de algumas linfografias, uma zona de contraste disposta circularmente, como uma manga, à volta dos vasos sanguíneos, preenchendo um espaço real ou potencial entre a parede dos vasos e a membrana envolvente e descreveram-na com o nome de espaço linfático neuro-vascular. Ficaram com a impressão de se tratar duma nova via colateral anastomótica senão filogenética, pelo menos, funcional.

Deixando em aberto a discussão de tratar-se ou não de uma parte do sistema linfático, os referidos autores, porém, consideram aquela zona como estando, indiscutìvelmente, em comunicação com os linfáticos e como sendo análoga aos espaços mioneurais e endoneurais.

Também tivemos oportunidade de visualizar estruturas como as descritas por estes autores, quer à volta dos vasos sanguíneos (Fig. 118), quer, ainda, ao redor de tendões (Fig. 165), razão pela qual entendemos deverem ser designadas por espaços linfáticos neuro-vasculo-tendinosos, cujo significado é, por certo, aquele que lhe foi atribuído por WALLACE e colaboradores.

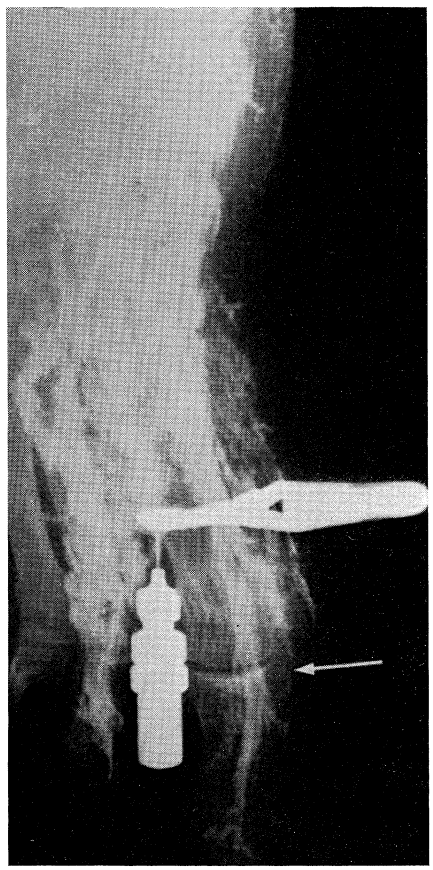

FIG. 165 —→ Visualização dos tendões extensores (1.º e 2.º dedos) e da rede dérmica.

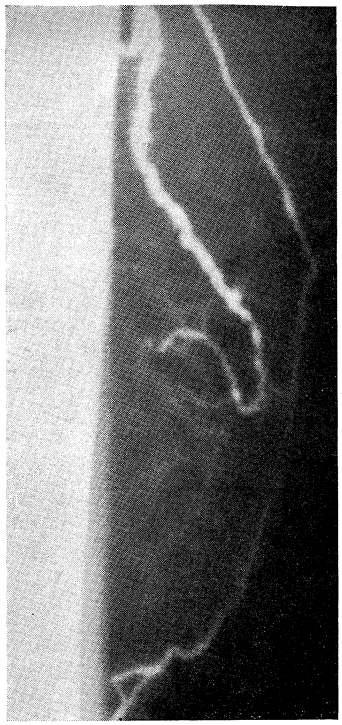

FIG. 166 — Intersticiograma (1.ª fase).
(ampliada)

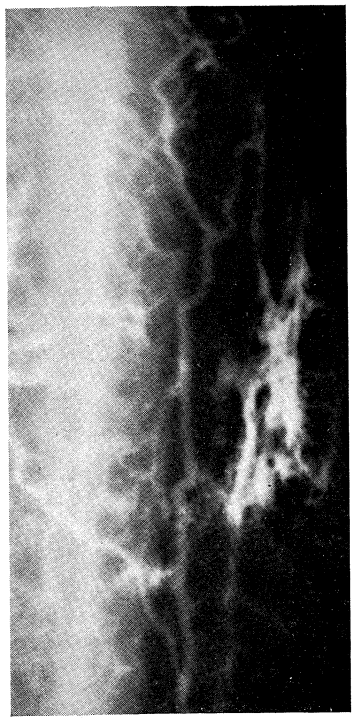

FIG. 167 — Intersticiograma (2.ª fase).
(ampliada)

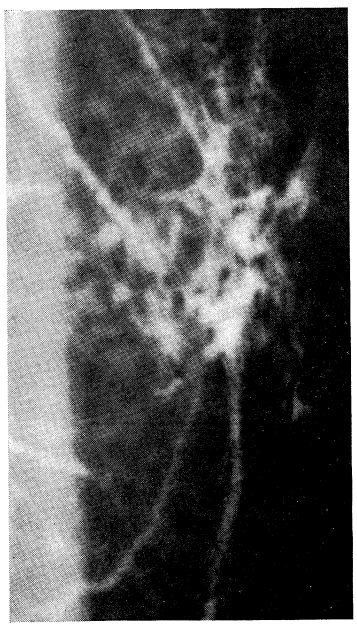

FIG. 168 — Intersticiograma (3.ª fase).
(ampliada)

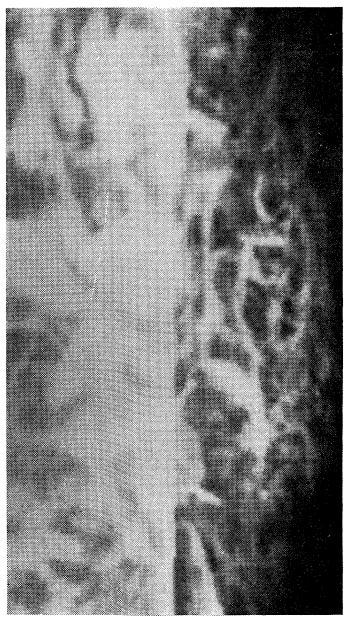

FIG. 169 — Intersticiograma.
(ampliada)

5 — ESPAÇOS INTERSTICIAIS (INTERSTICIOGRAMA)

ALEU SALDANHA concluiu dos seus trabalhos anátomo-radiológicos que existem dois sistemas fasciais, um interno e outro externo, correspondendo ao sistema lacunar de ACHARD, ou compartimento intersticial.

A injecção subcutânea de um composto iodado isotónico ao opacificar o líquido intersticial, permitiu, pela radiografia e radiocinematografia, seguir o deslocamento desse líquido no tecido conjuntivo (intersticiograma). O aspecto que toma o produto de contraste vai-se modificando com o decorrer do tempo.

«A disposição esferóide em bola — escreve ALEU SALDANHA — é apenas inicial, quando em volta da agulha o líquido embebe todas as estruturas. Mas quase imediatamente, em vez de se difundir à periferia, como é convicção clássica, o contraste desloca-se e deixa de opacificar determinadas estruturas para se colectar progressivamente em todas as que nos aparecem, em projecção tangencial, sob a forma de traços que correspondem anatòmicamente a fendas.

À medida que esta fase colectora se acentua, os traços desenham-se mais largos, de contornos mais nítidos, enquanto os espaços entre eles se tornam mais transparentes. Constitui-se, assim, um retículo e quando os espaços intrafasciais colectores se não distendem mais, o líquido progride ao longo desses mesmos espaços ou ao longo de outros que com eles se continuem. É a segunda fase ou de extensão do retículo. Entra-se depois numa terceira fase, que é verdadeiramente a de absorção, em que vemos os traços opacos diminuirem progressivamente até desaparecerem, por passagem do contraste para os capilares venosos.

A disposição radiológica é idêntica à que obtivemos no cadáver, por injecção de líquidos corantes e também semelhante à do esquema de Spalteholtz.

Com esta injecção aumentamos e opacificamos o líquido intersticial e assistimos, assim — e julgo que a expressão deste fenómeno é inédita — ao deslocamento desse líquido no tecido conjuntivo».

No decurso dos exames linfográficos a que procedemos tivemos também, por vezes, oportunidade de obter intersticiogramas (Figs. 166, 167, 168 e 169), os quais, como pode verificar-se, têm um aspecto absolutamente sobreponível ao obtido por ALEU SALDANHA. Agora, porém, tudo se passa ao inverso, já que, primeiramente, obtivemos uma imagem correspondente à fase de absorção, na qual os traços opacos são ténues, para progressivamente se irem tornando mais nítidos — fase de extensão do retículo — para, finalmente, prosseguindo com a injecção, obter uma bola de contraste que corresponde

à fase colectora. Como pode ver-se pelos exames apresentados, estas imagens são precedidas pela visualização dum retículo linfático.

Se a imagem apresentada por ALEU SALDANHA corresponde a esses espaços intersticiais ou lacunares, também as nossas, obtidas no decurso de linfografias, têm o mesmo significado.

Assim, julgamos ser pertinente pôr, desde já, a seguinte interrogação: tem razão RECKLINGHAUSEN ou SABIN?

Dado que os radionuclídeos nos trazem argumentos que dão força e justificam esta interrogação, voltaremos a encarar este problema na parte destinada aos radioisótopos. Mas antes de prosseguirmos, diremos que o facto de se obter um intersticiograma por via linfática retrógada pode significar ou a existência duma fístula linfática interna (hipótese a excluir dado que houve sempre visualização do retículo linfático), ou a existência duma comunicação entre os linfáticos e os espaços intersticiais de acordo com o conceito de RECKLINGHAUSEN ou, ainda, que os poros linfáticos têm um diâmetro tão apreciável que permite a passagem do composto oleoso iodado.

* * *

A incapacidade do sistema linfático para drenar a linfa dos membros inferiores ocasiona, como fàcilmente se compreende, o aparecimento de edemas, os quais clìnicamente tomam um dos seguintes aspectos:

a) Edema acentuado do dorso do pé e ligeiro do 1/3 inferior da perna (Fig.170).

b) Pé discretamente edemaciado com edema acentuado da perna, havendo um sulco profundo que separa o pé, de aparência normal, do relevo da perna (Fig. 171).

c) Edema do pé e da perna até à tuberosidade anterior da tíbia (Fig. 172).

d) Edema do pé, perna e joelho (Fig. 173).

e) Edema dos membros inferiores até à raíz da coxa (Fig. 174).

Os exames linfográficos e as intervenções cirúrgicas que realizámos em doentes com linfoedema crónico por filariose linfática, prèviamente injectados com P.B.V., permitiram demonstrar a existência de diversas anastomoses entre linfáticos superficiais e profundos. Essas anastomoses foram bem patentes junto da articulação tibio-tàrsica, da perna, do joelho e da coxa.

Estes achados levam-nos a considerar que os diversos tipos clínicos de edema podem ter as seguintes interpretações:

a) O primeiro tipo clínico de edema corresponderá à obliteração baixa dos linfáticos superficiais do pé e à inexistência, ou obliteração, da comunicação entre os linfáticos superficiais e profundos.

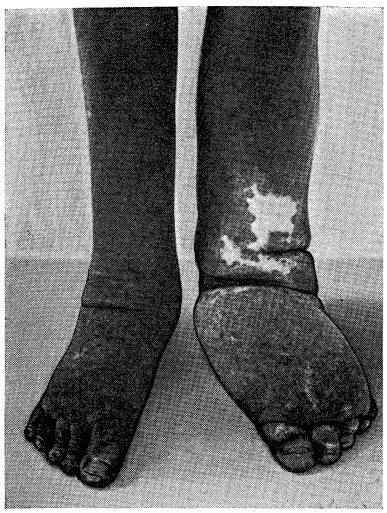

FIG. 170 — Edema acentuado do pé.

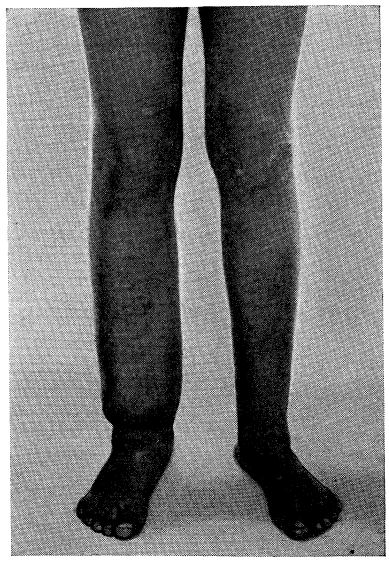

FIG. 171 — Edema acentuado da perna e discreto do pé, com sulco de delimitação.

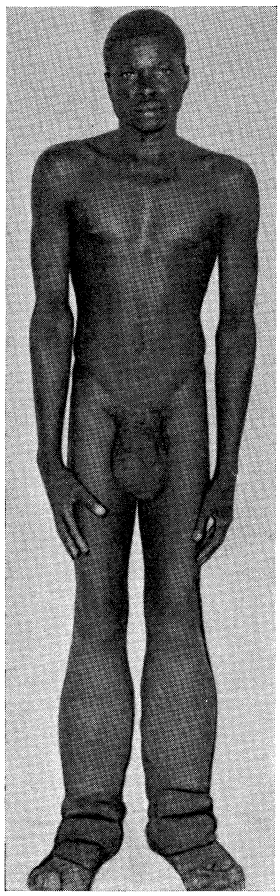

FIG. 172—Edema dos membros inferiores até à tuberosidade anterior da tibia.

FIG. 173 — Edema dos membros inferiores incluindo o joelho.

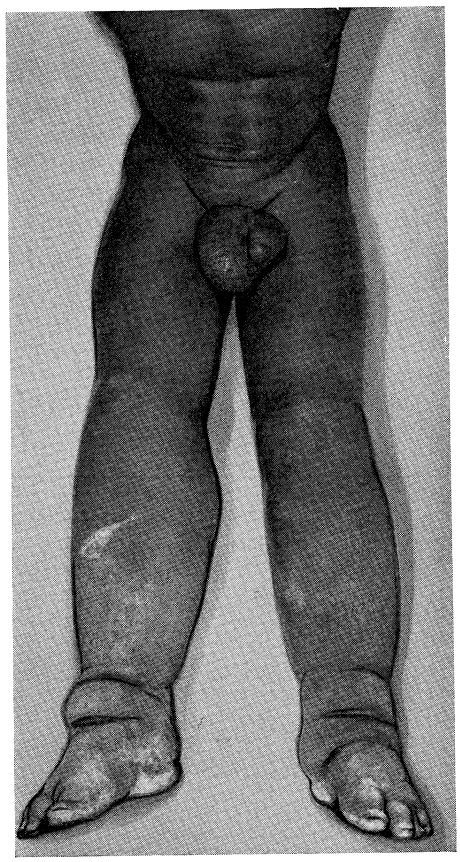

FIG. 174 — Edema dos membros inferiores.

b) O segundo tipo, dever-se-ía à boa permeabilidade dos linfáticos profundos, à obliteração dos superficiais junto da articulação tibio-társica e à existência de anastomoses funcionantes entre os linfáticos superficiais e os profundos do pé.

c) O terceiro tipo verificar-se-á em situações nas quais os linfáticos profundos são funcionantes, os linfáticos superficiais estão obliterados, não existindo anastomoses eficientes entre os troncos superficiais e profundos até à tuberosidade anterior da tíbia.

d) O quarto tipo, será a consequência da obstrução dos linfáticos profundos ou a sua pronunciada alteração o que se comprova operatòriamente pela existência de edema intermuscular e interfascicular, da obliteração dos linfáticos superficiais e também da inexistência de anastomoses funcionantes.

e) O último tipo relacionar-se-ia com a obliteração dos linfáticos superficiais e profundos de todo o membro inferior e com a inexistência de comunicações para a bacia.

Os nossos conceitos são um pouco diferentes dos de CARAYON e DATCHARY, atrás expostos, mas parecem-nos mais consentâneos com a realidade, uma vez que nunca encontrámos edemas perfeitamente dissociados dos territórios linfáticos safenos internos e safenos externos.

LINFOGRAFIA ANIMAL

A linfografia, efectuada pela técnica de Kinmonth, permite recolher dados de indiscutível valor e foi mesmo, em grande parte, a responsável pelos recentes progressos conseguidos no estudo do sistema linfático. Em todo o caso não é uma técnica completamente satisfatória, pois exige uma pequena intervenção cirúrgica com possibilidade de linforragia e infecção, além de nem sempre ser exequível, uma vez que os linfáticos podem ser invisíveis ou não cateterizáveis. Estas razões levaram-nos a procurar uma técnica que aliasse à simplicidade, a inocuidade e uma fácil aceitação por parte do doente.

Antes, porém, de nos ocuparmos das nossas experiências dirigidas neste sentido, procedamos a uma breve revisão bibliográfica que nos permita conhecer e salientar os factos mais importantes ocorridos neste domínio.

Foi em 1929 que FUNAOKA, TACHIKAWA, YUMAGUCHI e FUJITA apresentaram uma nota preliminar sobre a radiografia do sistema linfático e sobre o mecanismo da circulação da linfa. Utilizaram como produtos de contraste,

sais de mercúrio e de chumbo e compostos iodados, injectados no gânglio poplíteo do cão ou na pele da cauda do ratinho, ou, ainda, nos dedos do coelho.

ROBERTO DE CARVALHO, ÁLVARO RODRIGUES e SOUSA PEREIRA, em 1931, publicaram nos «Annales d'Anatomie Pathologique e d'Anatomie Normale Méd. Cir.» e nas «Comptes Rendues de l'Association des Anatomistes» trabalhos sobre este método, no último dos quais referem a sua aplicação em quatro doentes.

Como substâncias de contraste empregaram o abrodil da Bayer e o thordiol ou umbrator (solução coloidal de bióxido de tório) que injectaram subcutânea, intradérmica, submucosa ou intraganglionarmente, tendo o local sido escolhido de acordo com o departamento linfático que pretendiam visualizar.

FUJIMOTO e KAMIKAWA, em 1932, obtiveram radiografias do sistema linfático, no homem e no animal, injectando torotraste em doses elevadas por via intraperitoneal e subcutânea.

TENEFF e STOPPANI apresentaram no mesmo ano, à Academia de Medicina de Turim, um trabalho iniciado em 1937 intitulado «*Étude radiographique sur la circulation lymphatique et les ganglions lymphatiques*» para o que utilizaram o torotraste e a thoriofanine em injecção subcutânea na planta do pé de cães, cobaias, coelhos, etc., ou infra-aponevrótica, de regiões tributárias dos gânglios linfáticos.

MENVILLE e ANÉ, ainda em 1932, nos Estados Unidos, ao injectarem o torotraste intravenoso na cauda do ratinho para observarem o fígado, o baço e os rins, foram surpreendidos pela visualização dos gânglios linfáticos, facto que atribuiram ao extravasamento do produto.

Também em 1932, BENEDICKT e MENKES, na Roménia, injectaram sob anestesia, torotraste no tecido subcutâneo da pata do cão.

SERGENT e GASPAR, em França, obtiveram, no mesmo ano, imagens radiográficas das vias linfáticas do pescoço da cobaia por injecção de lipiodol nos gânglios cervicais.

ZOLOTUKHIN apresentou num livro, publicado em 1934, o exame radiográfico feito na rã em 29-2-1928 após injecção de brometo de sódio na pata direita e de carboneto de bismuto, na esquerda. Estes trabalhos teriam começado por sugestão do Professor NEMENOW, director do Instituto Nacional de Roentgenradiologia e Cancerologia de Leninegrado e com a colaboração de KARASSIK.

Estudos deste tipo (obtenção de linfografias por via subcutânea) foram retomados, em 1954, por ARNULF, BÉNICHOUX, LOSSON, MORIN e outros, tendo estes autores concluído o seguinte:

«O lipiodol mostrou ser um produto de difusão extremamente lenta, já que dois a três cc injectados na pata do animal, só permitiam visualizar

os linfáticos e o gânglio poplíteo, 24 horas depois. A sua difusão para os interstícios músculo-tendinosos dificulta a leitura das radiografias.

Os di-iodo-piridons (ombradyl, diodone, oporénol) não visualizaram os linfáticos, o que levou os autores a considerar estas substâncias como de possível reabsorção venosa.

O torotraste revelou-se como substância de escolha».

O conhecimento das diligências feitas pelos diversos autores não arrefeceu o nosso entusiasmo em procurar novas vias que permitissem, senão melhores imagens, pelo menos mais fáceis linfografias. As nossas esperanças depositavam-se em novas substâncias de contraste, contando que permitissem a utilização de outras modalidades de administração sem que diminuisse a qualidade das imagens.

Com esta finalidade recorremos às seguintes vias para introdução do produto de contraste:

1) Intra-arterial
2) Intravenosa
3) Intralinfática
4) Subcutânea

As designações são suficientemente expressivas para indicarem que o contraste foi injectado dentro de um vaso ou na intimidade dos tecidos. A via intralinfática constituirá, exclusivamente, um termo de comparação para melhor aferir os resultados obtidos com as restantes vias de introdução do produto de contraste.

Todos os ensaios foram realizados em grupos de três a cinco animais, mas apresentamos apenas a descrição dos exames radiográficos que nos pareceram mais representativos.

1) — *Linfografia intra-arterial*

Não encontrámos qualquer referência a este tipo de linfografia na revisão bibliográfica a que procedemos, mas a verdade é que as nossas experiências foram, em certo sentido, coroadas de êxito.

Como fàcilmente se compreende, uma linfografia deste género pressupõe a passagem do contraste, introduzido directamente numa artéria, para os espaços intersticiais e daqui para os linfáticos.

Nos nossos trabalhos, começámos por expôr a artéria femural no 1/3 médio da coxa do cão e, após isolamento, procedemos ao seu cateterismo com um tubo de polietileno introduzido até ao cavado poplíteo. Fizemos

em seguida a isquemia do membro com faixa de Esmarch e garrotagem acima do ponto de introdução do cateter, através do qual injectámos 10 a 15 cc de fortombrine a 70% ou vasurix 38 ou 25. Seguidamente realizámos uma expressão centrífuga da pata com a mesma faixa e uma massagem enérgica, fazendo-a rolar entre a palma da mão e a mesa. Retirámos a faixa e aplicámos sobre a pata uma braçadeira de esfigmomanómetro à pressão de 250-300 mm de Hg. Levantámos o garrote e fizemos imediatamente a primeira radiografia.

Na Fig. 175, obtida por esta técnica, observam-se o gânglio e os linfáticos poplíteos.

Comentário:

A observação das imagens obtidas mostra deficiente contraste dos gânglios e dos colectores linfáticos. Tal deficiência, mas sobretudo o edema da pata e a necessidade de cateterizar uma artéria, são as razões que nos levam a considerar as nossas experiências como pouco satisfatórias e não aconselháveis no homem.

2) — *Linfografia intravenosa*

Se bem que MENVILLE e ANÉ, em 1932, tenham obtido imagens ganglionares ao injectarem torotraste na veia da cauda do ratinho, devemos considerar LANE, TODD e HOWARD, como os verdadeiros autores deste método ao publicarem, em 1963, um trabalho sob a designação de «An experimental method of intravenous lymphangiography».

Este método tem os seguintes passos fundamentais:

a) Cateterismo de uma veia dorsal da pata do cão com um tubo de polietileno.

b) Produção de isquemia com faixa de Martin, seguida de colocação de um garrote acima do local do cateterismo.

c) Injecção de 5 a 15 ml de hypaque a 50%, aquecido e adicionado de 1 a 3 mg de hialuronidase.

d) Colocação de uma braçadeira do esfigmomanómetro na pata, durante três minutos e sob a tensão de 250 a 300 mm de Hg.

e) Remoção do garrote e realização dos exames radiográficos com o intervalo de 2 minutos.

Inicialmente executámos este exame segundo a técnica descrita, mas pareceu-nos que a anestesia local intravenosa com 10 cc de xilocaína e o aquecimento da pata a 44º, durante 5 minutos, seguido de massagem, melho-

rava as imagens radiográficas obtidas. Os produtos de contraste utilizados foram a fortombrine a 70% e o vasurix 38.

Na Fig. 176 vê-se a braçadeira do esfigmomanómetro aplicada sobre a pata impregnada pelo produto de contraste. Há dois colectores linfáticos em quase toda a extensão da perna e quatro à chegada ao gânglio poplíteo, que é de pequenas dimensões, e situado no vértice do espaço intercondileano.

Comentário:

As críticas feitas à via intra-arterial, são igualmente válidas para a linfografia intravenosa.

3) — *Linfografia intralinfática*

Injectaram-se 10 cc de lipiodol ultrafluído num linfático do dorso da pata esquerda de um cão que já tinha sido submetido, à direita, a exame semelhante.

Na Fig. 177 vê-se, deste lado, um gânglio poplíteo de forma, configuração e impregnação normais, e um volumoso gânglio lombo-aórtico situado imediatamente acima da crista ilíaca. À esquerda vêem-se colectores linfáticos muito bem impregnados, com os respectivos estrangulamentos valvulares; na perna há um único tronco linfático e ao gânglio poplíteo chegam três vasos aferentes. Deste gânglio parte um único colector, sinuoso, de calibre apreciável que, pouco depois, se desdobra; na bacia assinalamos quatro vasos linfáticos.

Este cão foi encontrado morto no dia seguinte, tendo o exame radiográfico dos pulmões revelado a existência de embolia pulmonar, com perfeita visualização das artérias pulmonares, impregnadas pelo lipiodol.

Comentário:

Apesar da grande quantidade do contraste injectado, é de salientar o número reduzido de troncos linfáticos visualizados por este método, embora sejam evidentes o seu bom contraste e a nitidez dos estrangulamentos valvulares. Os gânglios são visíveis e bem contrastados.

4) — *Linfografia subcutânea*

Vários autores se têm ocupado desta técnica e, entre nós, dedicaram-lhe particular atenção ROBERTO DE CARVALHO, ÁLVARO RODRIGUES e SOUSA PEREIRA.

A linfografia subcutânea consiste, essencialmente, na injecção subcutânea, na planta do pé, em duas ou três áreas diferentes, de 10 cc de hypaque a 50% com 500 unidades de hialuronidase. Após a injecção, a pata é massajada vigorosamente e submetida a uma pressão circunferencial de 200 a 300 mm de Hg por intermédio de uma braçadeira de esfigmomanómetro. Os exames radiográficos iniciam-se 30 a 50 seg. depois.

Para melhorarmos a qualidade da imagem, colocámos o membro em água a 44º, durante cinco minutos, e fizemos a anestesia intravenosa com xilocaína com a finalidade de tornar indolor a injecção do produto.

Como sabemos da linfografia intracanalicular, as substâncias hidrossolúveis dão uma imagem ganglionar deficiente e fugaz e, duma maneira geral, apenas do grupo ganglionar proximal. Só os produtos lipossolúveis fornecem uma imagem ganglionar de boa qualidade e de todos os gânglios tributários dos linfáticos injectados. Se, umas vezes, como no caso dos linfoedemas, nos interessa, sobretudo, o aspecto dos colectores, noutras, pelo contrário, como sucede em patologia oncológica, interessam-nos sobremaneira os gânglios e estes só são bem evidenciados pelos produtos lipossolúveis.

Pelas razões acabadas de apontar ensaiámos as seguintes substâncias:

a) Substâncias hidrossolúveis — Fortombrine a 70% ou 50% e Vasurix 38 ou 25

b) Substâncias lipossolúveis — lipiodol ultra-fluido.

a) LINFOGRAFIA COM SUBSTÂNCIAS HIDROSSOLÚVEIS (FORTOMBRINE)

A Fig. 178 mostra o produto de contraste distribuido pela pata, donde partem os colectores linfáticos, inicialmente em número de 2, para aumentar e atingir 8 na extremidade do gânglio. Não há visualização dos estrangulamentos valvulares e alguns colectores, na perna, encontram-se engrossados, por extravasamento do contraste. O gânglio apresenta-se bem visualizado e homogèneamente contrastado.

Parece que um tronco linfático se dirige para a coxa e não transita pelo gânglio poplíteo, o que é perfeitamente visível num outro filme.

Comentário:

Esta técnica é extremamente dolorosa e provoca edema acentuado da pata. O contraste ganglionar é deficiente, ao contrário do que sucede com os troncos linfáticos.

FIG. 175 — Linfografia intra-arterial (Fortombrine). *GP* — Gânglio poplíteo. *L* — Linfáticos. *s* — superficiais. *p* — profundos.

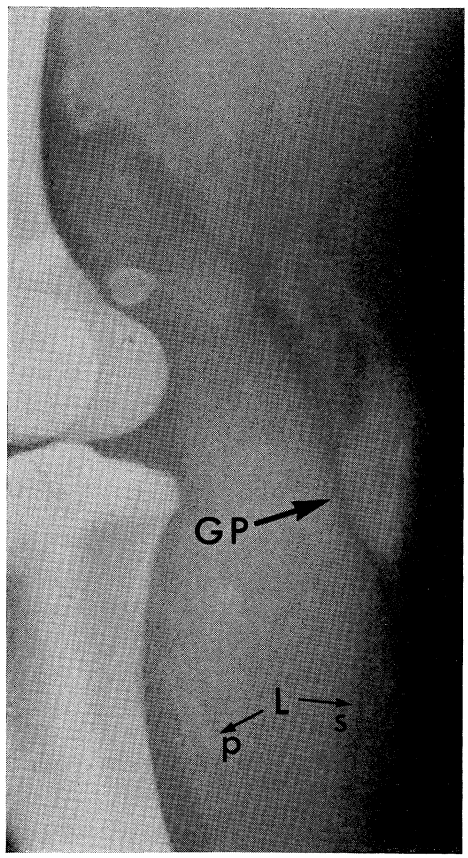

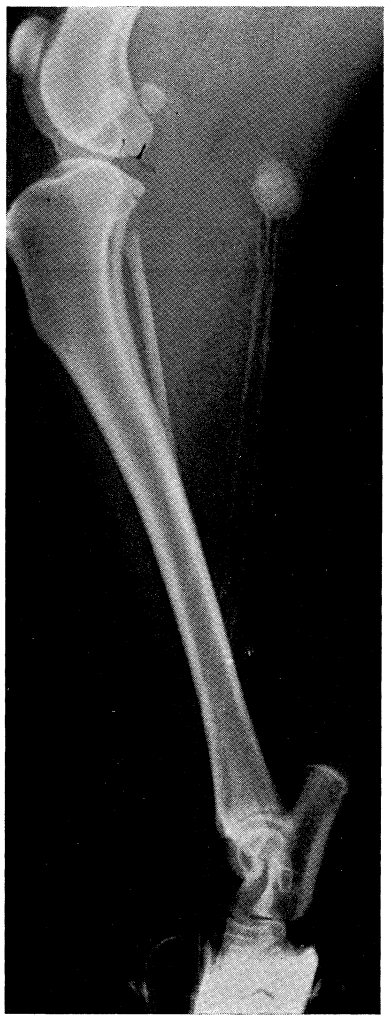

FIG. 176 — Linfografia intravenosa (Fortombrine).

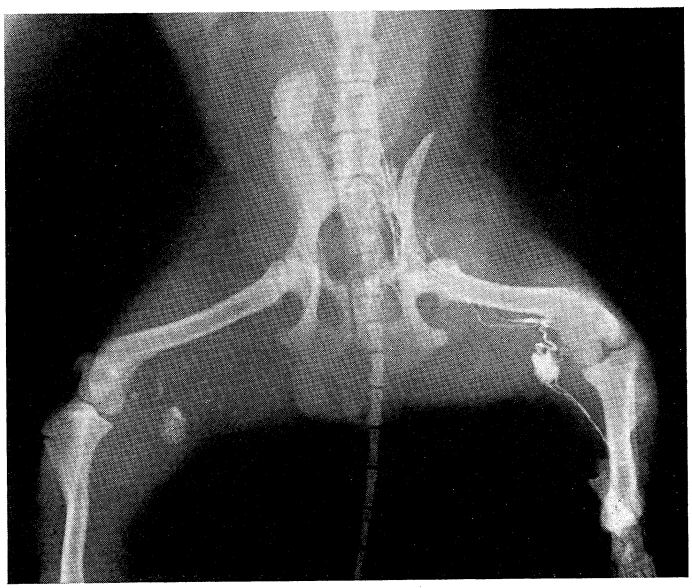

FIG. 177 — Linfografia intralinfática (Lipiodol ultra-fluido).

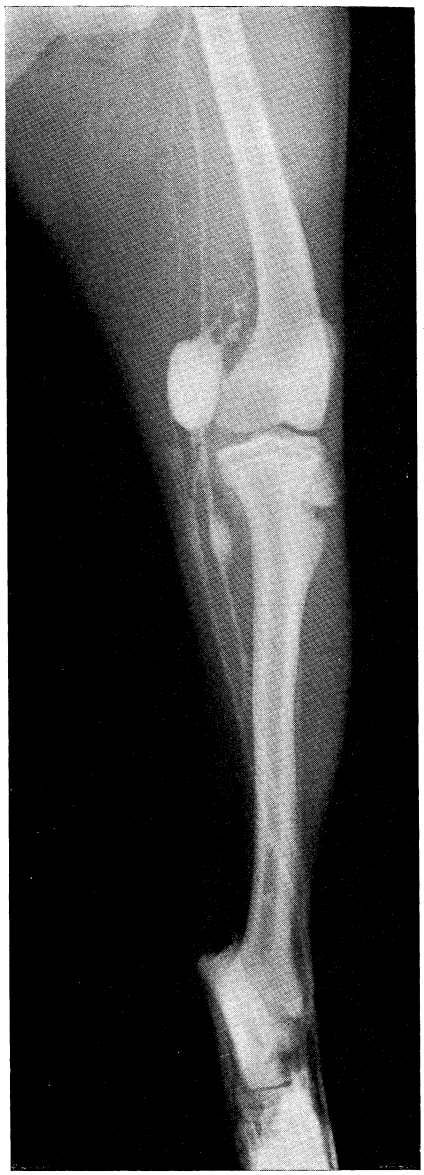

FIG. 178 — Linfografia subcutânea (Fortombrine).

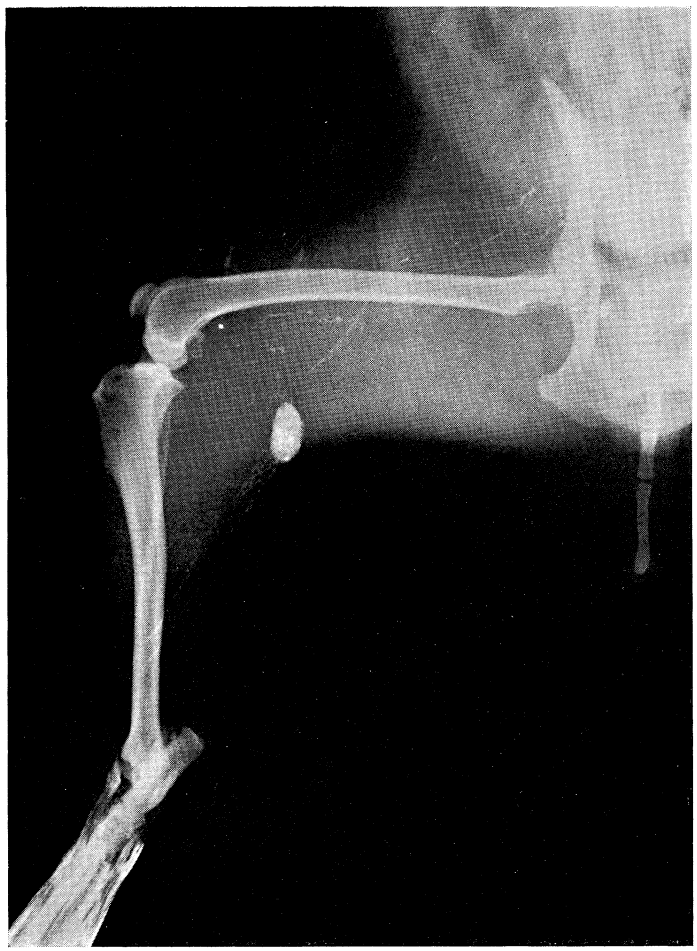

FIG. 179 — Linfografia subcutânea (Lipiodol ultra-fluido).

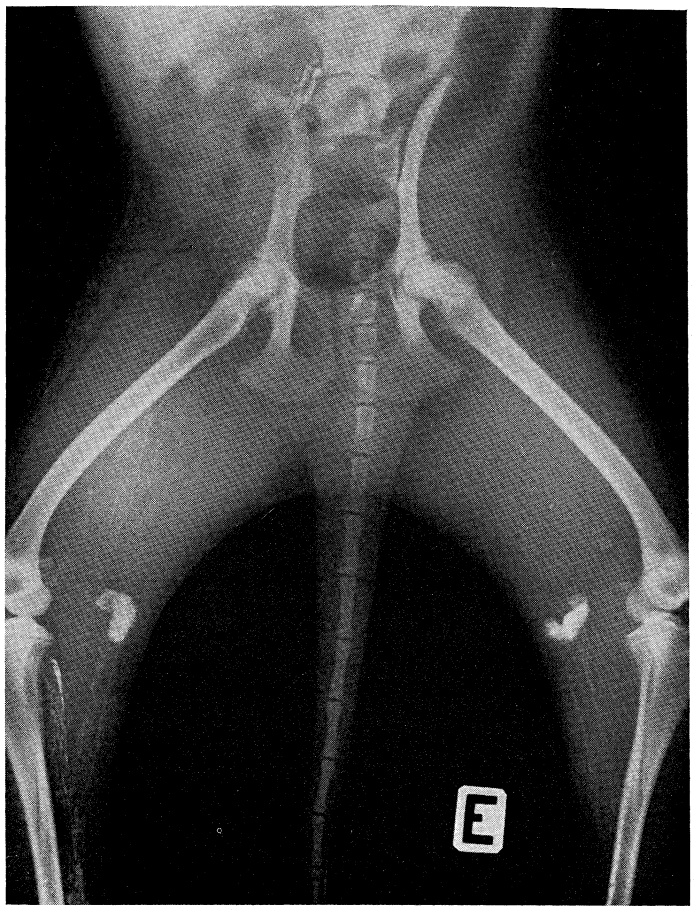

FIG. 180 — Linfografia subcutânea (Lipiodol ultra-fluido + éter $\overline{aa}$, à direita; Lipiodol + dimetilsulfoxido $\overline{aa}$, à esquerda).

FIG. 181 — Linfografia subcutânea (Lipiodol ultra-fluido + dimetilsulfoxido $\overline{aa}$, + 1/2 de éter à direita; Lipiodol ultra-fluido + dimetilsulfoxido + éter $\overline{aa}$, à esquerda).

b) LINFOGRAFIA COM SUBSTÂNCIAS LIPOSSOLÚVEIS

A injecção de lipiodol ultra-fluido é pràticamente indolor, mas a qualidade das imagens obtidas não foi boa, pelo que tentámos melhorá-la adicionando ao lipiodol um dissolvente (éter) e uma substância que baixa a tensão superficial — dimetilsulfoxido.

Os nossos ensaios foram realizados com o seguinte esquema:

Lipiodol simples
Lipiodol + éter e lipiodol + dimetilsulfoxido
Lipiodol + éter + dimetilsulfoxido (em partes iguais) e
Lipiodol + dimetilsulfoxido (em partes iguais) + 1/2 de éter.

Lipiodol simples

Na Fig. 179, vê-se o produto de contraste distribuído por toda a pata, donde partem 2 a 3 troncos linfáticos que, próximo do gânglio poplíteo, se desdobram em 7 e formam o seu pedículo linfático. É visível um tronco linfático que, sem passar por este gânglio, se dirige directamente para a bacia.

Os gânglios apresentam-se bem contrastados, enquanto que os colectores se encontram deficientemente impregnados, sem visualização dos estrangulamentos valvulares e com falta de continuidade do trajecto (fragmentação do contraste).

Comentário:

Boa visualização ganglionar, deficiente visualização troncular e aparecimento de troncos linfáticos que transitam para a bacia sem passarem pelo gânglio poplíteo.

Lipiodol + éter e lipiodol + dimetilsulfoxido

Injectaram-se, na pata direita do animal de experiência, 5 cc de lipiodol ultra-fluido e éter em partes iguais, e na esquerda a mesma quantidade de lipiodol ultra-fluido e dimetilsulfoxido, também em partes iguais.

Na Fig. 180 pode ver-se que, à direita, os troncos linfáticos se apresentam melhor contrastados e em maior número. Os gânglios poplíteos são visíveis em ambas as patas, havendo à direita o esboço de um gânglio lombo-aórtico.

Comentário:

Comparando a acção do éter com a do dimetilsulfoxido, verifica-se que aquele melhorou a qualidade da imagem, a reabsorção do lipiodol e a sua condução.

Lipiodol + éter + dimetilsulfoxido, em partes iguais e lipiodol + dimetilsulfoxido, em partes iguais e 1/2 de éter

Procurando associar a acção do dimetilsulfoxido à do éter injectou-se outro animal nas seguintes condições: à esquerda, conjuntamente, lipiodol, dimetilsulfoxido e éter em partes iguais (5 cc) e à direita, lipiodol e dimetilsulfoxido em partes iguais (5 cc) e éter (2,5 cc).

A Fig. 181, obtida precocemente, visualiza grande número de troncos linfáticos em ambos os lados, embora melhor contrastados à esquerda. Deste lado são visíveis dois gânglios, um, pequeno, na coxa, e outro poplíteo, enquanto que à direita houve apenas visualização deste último gânglio.

Outra imagem obtida tardiamente, mostrou que à esquerda ainda persistia a reabsorção e a condução linfáticas, apesar de já terem decorrido 24 horas.

Comentário:

O dimetilsulfoxido e o éter, em partes iguais, aceleram a reabsorção do lipiodol bem como a sua condução, permitindo colher melhores imagens tronculares e ganglionares do que as obtidas com as mesmas substâncias apenas com metade da quantidade de éter.

*

A análise dos nossos resultados permite-nos salientar o seguinte:

No cão, a linfografia subcutânea com substâncias hidrossolúveis visualiza os colectores linfáticos e gânglios proximais com imagens radiológicas de boa qualidade. Esta técnica é, porém, dolorosa e produz edema, pelo que não é de aconselhar a sua aplicação no homem. Permite, contudo, ver maior número de colectores linfáticos do que a técnica intracanalicular.

As imagens dos colectores linfáticos obtidas com lipiodol simples, substância lipossolúvel, são de pior qualidade do que as conseguidas com o fortombrine, contràriamente ao que sucede com os gânglios.

Com o lipiodol + dimetilsulfoxido + éter, em partes iguais, foi possivel obter, ràpidamente, imagens linfáticas e ganglionares de muito boa qualidade.

As linfografias obtidas pelo lipiodol + dimetilsulfoxido e as fornecidas pelo lipiodol + éter são sensìvelmente semelhantes mas de pior qualidade do que as conseguidas pela associação de dimetilsulfoxido + lipiodol + éter em partes iguais. Todas estas associações, porém, provocam edema e necrose da pata, pelo que não são susceptíveis de serem empregadas no homem.

Todas estas experiências foram efectuadas na esperança de as podermos vir a utilizar no homem, sem os inconvenientes atrás referidos.

Contudo, o problema mantém-se sem solução satisfatória e com a mesma acuidade de outrora ou, talvez mesmo, com maior agudeza, atendendo a que o número e o interesse dos exames linfográficos se encontram extraordinàriamente acrescidos. Parece-nos que a solução reside na utilização de substâncias que baixem convenientemente a tensão superficial e diminuam a viscosidade da gordura, uma vez que as substâncias hidrossolúveis não são próprias para este tipo de exame.

INTERPRETAÇÃO DE ALGUMAS IMAGENS E CRÍTICA À LINFOGRAFIA

Interpretação

Logo que surge a claudicação do sistema linfático duma determinada zona, esta tenta compensar a sua deficiência das mais variadas maneiras:

a) estabelecendo conexões com o sistema linfático da vizinhança, quer este se situe no mesmo plano quer em planos diferentes (anastomoses linfolinfáticas).

b) permitindo a passagem para fora dos colectores das substâncias que transporta. Esta passagem pode dar-se, quer nas mais finas ramificações quer nos colectores de calibre apreciável, sendo posteriormente reabsorvidas por via venosa ou por vasos linfáticos suficientes. Deste modo as imagens intersticiográficas e de extravasamento linfático traduzem, precisamente, este fenómeno.

c) se estes mecanismos são insuficientes, as substâncias deslocam-se na substância fundamental e, a visualização dos espaços neuro-vasculo-tendinosos traduz essa deslocação através das zonas mais laxas e, portanto, mais fàcilmente difusoras, até encontrarem linfáticos suficientes, capazes de as drenar.

Crítica à linfografia

As linfografias directas, (*a*) intracanalicular e (*b*) subcutânea, não estão isentas de críticas, entre as quais devemos salientar:

a) Linfografia directa intracanalicular:

— não é uma técnica simples e exige, para a sua realização, uma pequena intervenção cirúrgica, difícil, destinada a identificar, isolar e cateterizar o linfático, sempre de calibre reduzido;

— não ser possível, precisamente quando se torna indispensável, como sucede nos casos de edemas volumosos com ou sem esclerose dos tecidos, por os linfáticos não existirem ou então não absorverem a substância corante, que permite a sua identificação e possibilita o seu isolamento e intubação;

— necessita, para a exploração do membro inferior, de três incisões: a primeira para os vasos safenos internos superficiais; a segunda para os vasos safenos externos superficiais e profundos e a terceira para os vasos tibiais posteriores. Esta exploração é, mesmo assim, incompleta, pois não considera os linfáticos peroniais e tibiais anteriores;

— a ferida cirúrgica é frequentemente de difícil cicatrização, como acontece nos casos de edema, parecendo por isso responsável a linforragia;

— a longa permanência, durante meses ou anos, do produto de contraste nos gânglios linfáticos, leva ao aparecimento de células reaccionais do tipo epitelióide, cujo significado não está, ainda, completamente esclarecido.

— a embolia pulmonar é uma complicação de temer, particularmente nas situações em que há invasão tumoral dos gânglios, como tivemos oportunidade de observar num caso de leucose.

b) Linfografia directa subcutânea:

— é extremamente dolorosa, quando se utilizam produtos hidrossolúveis, podendo originar a formação de escaras;

— o emprego de substâncias lipossolúveis é neste momento impraticável, uma vez que a sua reabsorção é extremamente lenta.

— a junção de substâncias modificadoras da tensão superficial ou da solubilidade dos produtos, não altera a dor e provoca esclerose dos tecidos;

— estes óbices limitam a execução desta variedade de linfografia à experimentação animal.

III PARTE

(LINFOGRAFIA INDIRECTA)

INTRODUÇÃO

São dispersas e vagas as referências bibliográficas à exploração funcional do sistema linfático. Uma revisão da literatura não pode portanto ser tão sucinta como seria desejável. Por isso, fomos forçados a uma relativamente longa citação das investigações realizadas neste campo — particularmente no tocante à utilização dos isótopos — única forma de proporcionar uma conexa visão de conjunto do problema, no momento em que iniciámos o nosso trabalho.

Assim, em 1932, ÁLVARO RODRIGUES dizia, «a propósito do pouco que ainda sabemos da fisiologia do sistema linfático, bastará referir o que se conhece acerca da velocidade da circulação da linfa.

Várias investigações têm sido feitas nesse sentido, sendo os seus resultados os mais discordantes devido à insuficiência dos métodos empregados. Assim, tem-se procurado avaliar a velocidade de circulação pelo tempo que substâncias postas em contacto com os linfáticos, em determinados pontos do organismo, levam a chegar ao canal torácico.

RECKLINGHAUSEN viu que substâncias granuladas muito finas, como leite, cinábrio, tinta da china, etc., depositadas na cavidade abdominal, só algumas horas depois apareciam no canal torácico ao nível do centro frénico.

CONHSTEIN injectou ferricianeto de sódio nos membros posteriores de cães, tendo visto que só 75 a 100 minutos depois é que a linfa do canal torácico dava a reacção azul de Berlim. Concluiram, por isso, estes investigadores que o movimento da linfa é muito lento. Outros autores, como SHORE e TCHIRWINSKY, chegaram à conclusão de que a corrente linfática era muito mais rápida; estes autores injectando peptona, sulfato ácido de índigo e salicilato de sódio nos vasos linfáticos do pé, viram que estas substâncias chegavam ao canal torácico, vinte minutos, dez minutos e um a três minutos depois, respectivamente (vid. FUNAOKA, *loc. cit.*).

Sendo nossa opinião que o movimento da linfa não é uniforme, como os investigadores japoneses verificaram e nós tivemos a ocasião de ver no nosso método de pôr directamente em evidência os linfáticos no vivo pensámos

que, duma maneira geral, a velocidade de circulação da linfa deve ser bastante grande. Um caso veio demonstrá-lo. Havíamos injectado com índigo carmim o gânglio poplíteo de um cão, para laqueação dos linfáticos ilio-femurais, quando uma manobra sobre a bexiga fez com que o animal urinasse; os campos operatórios ficaram manchados de azul, prova que o índigo carmim já se encontrava na urina da bexiga; neste momento haviam passado 12 minutos após a injecção, ou seja dois minutos mais que o tempo habitualmente necessário para a eliminação do índigo carmim pela urina, quando injectado intravenosamente. Dada a circunstância de ter sido a micção provocada por mero acidente desconhecemos, por isso, o momento exacto da chegada do corante à bexiga. Tendo o líquido injectado de percorrer uma extensão relativamente grande das vias linfáticas, desde o gânglio poplíteo (linfáticos ilio-femurais, linfáticos justa-aórticos e canal torácico) até à veia subclávia, chega-se à conclusão que a velocidade de circulação da linfa deve ser aproximadamente idêntica à do sangue dentro das veias».

BANKS, SELIGMAN e FINE, em 1948, estudaram o efeito da hialuronidase na absorção das proteínas plasmáticas radioactivas administradas parenteralmente. Determinando a radioactividade no plasma a tempos convenientes concluiram que a hialuronidase tornava duas a três vezes maior a absorção das proteínas plasmáticas radioactivas injectadas subcutâneamente.

KINMOMTH, em 1954, ao estudar a circulação linfática nos linfoedemas refere-se à reabsorção de proteínas radioactivas no membro dizendo que «podem obter-se informações àcerca da circulação linfática, injectando pequenas quantidades de proteínas e soros de pacientes, marcados com iodo radioactivo, debaixo da pele do membro doente. Estuda-se a absorção contando a radioactividade no local da injecção e anotando o valor do seu aparecimento em amostras de sangue venoso colhidas a diversos intervalos».

LAMARQUE, ROMIEU, LEENHARDT e COLIN, em 1955, referem que o ouro radioactivo injectado sob a pele e mucosas ou no peritoneu da cobaia, seguido localmente com um contador de GEIGER-MULLER e nos tecidos por autorradiografia, se reabsorve bem por via linfática.

Estes mesmos autores, num outro trabalho, ao considerarem a referenciação pelos radioelementos, dizem textualmente: «L'or ou l'iode radioactif ont été experimentés, soit par voie directe canaliculaire, soit par voie lacunaire. Leur intérêt est majeur. Ils complètent les renseignements fournis par les méthodes précédents, tant sur le plan morphologique (historadiographie) que fonctionnel (chronologie et topographie de la resorption); la confrontation de ces diferents procédés est trés fructueuse pour tenter de mieux comprendre le fonctionnement du systéme lymphatique».

ROMIEU, LEENHARDT e COLIN, em 1956, publicaram um outro trabalho onde dizem que a exploração do sistema linfático põe problemas extremamente

complexos, e que não existe, com efeito, um método que, «in vivo,» permita referenciar duma maneira constante a rede linfo-ganglionar. Foi esta a razão que os levou, desde há um ano, no Centro Anti-Canceroso de Montpellier, a um estudo sistemático dos diferentes processos de exploração linfática.

Duas técnicas são por eles utilizadas: a primeira baseada na coloração, «in vivo», e a segunda, no emprego de substâncias opacas aos R.X. A propósito destas técnicas, tecem considerações, cuja tradução é a seguinte:

«Mas estes dois métodos são principalmente anatómicos. Nada nos dizem sobre a fisiologia linfo-ganglionar. Se é assim possível evidenciar, em certas condições, uma rede linfática, é pelo contrário difícil individualizar, duma maneira precisa, um território particular de drenagem e é pràticamente impossível obter ensinamentos de ordem funcional tais como a prioridade de certas drenagens e a rapidez de reabsorção segundo a topografia.

Além disso, a coloração não passa dum meio grosseiro de referenciação e tem os seus limites; pràticamente não pode utilizar-se a não ser como técnica per ou pré-operatória.

O método radiológico poder-se-á adaptar melhor, mas a reabsorção de substâncias radio-opacas sob diferentes formas é um problema muito complexo e não existe, no momento actual, a substância ideal que permita, duma maneira constante, visualizar a árvore linfática depois da sua injecção nos interstícios teciduais.»

Por todas estas razões foram levados a ensaiar os isótopos radioactivos, uma vez que conheciam trabalhos efectuados sobre o mesmo tema e de maneira semelhante por diversos investigadores.

Assim, LAWRENCE, JONES, WROLELAND e LYONS, tinham mostrado, pela primeira vez, graças à autorradiografia, que o fosfato de crómio injectado sob a forma coloidal se encontrava no fígado, baço e sistema retículo-endotelial.

SHERMAN, NOLAN e ALLEN, em 1950, observaram, experimentalmente, a drenagem, pelos linfáticos pélvicos, do ouro coloidal injectado nos paramétrios e a presença do mesmo radionuclídeo nos gânglios retroperitoneais, após injecção intraperitoneal.

PUGET, BRU e PLANEL, em 1953, estudaram o comportamento do ouro injectado na glândula mamária do cão.

BERG e BRYANT, em 1954 e ANDREW JACKSON, em 1953, encontraram uma certa radioactividade nos gânglios do cão, após injecção do ouro coloidal radioactivo sob a mucosa brônquica.

Por sua vez, HINMANN, MILLER, e C. SHELLINE, em 1955, injectaram o produto no espaço pré-sagrado e mediram, em seguida, a radioactividade existente nos gânglios hipogástricos e ilíacos.

MATUSKA, HAHN e cols., em 1955, ensaiaram, muito recentemente, a injecção intrapleural de Au^{198} depois de pneumectomia e observaram uma alta radioactividade nos gânglios.

HAHN e CAROTHERS, em 1950, tinham utilizado o ouro coloidal radioactivo no tratamento das doenças do sistema linfático. Ensaios com o sódio, o cobre, o crómio, a prata e o iodo permitiram-lhes concluir que o ouro era o mais adequado e vantajoso.

BLUM, FRUHLING, BURG e CHEVALLIER, em 1954, empregaram o rádio-fosfato de crómio coloidal nos cancros da bexiga e «controlaram» a sua fixação nos gânglios de drenagem.

Foram também feitas observações semelhantes por AULTBORN.

Tudo isto serve para confirmar a passagem intralinfática de certos colóides radioactivos.

ROMIEU, LEENHARDT e COLIN, já referidos, dizem, ainda, que as directrizes das suas experiências se devem ao facto de certas soluções coloidais, de micelas de dimensões convenientes, serem colectadas pelos histiócitos, após injecção intersticial, e transportadas através dos canais linfáticos até aos gânglios regionais, onde se fixam no sistema retículo-endotelial.

A radioactividade do produto não será mais do que um meio de referenciar a sua migração no sistema linfo-ganglionar.

Certos autores, como MATUSKA, consideraram como produtos de maior difusibilidade no sistema linfo-ganglionar, o radiofosfato de crómio coloidal e a solução de Au^{198} tratada pelo nitrato de prata e pelo ácido ascórbico.

MORTON propôs outra substância ainda de maior difusibilidade: o radio-fosfato de zircónio.

ROMIEU, LEENHARDT e COLIN, em 1956, injectaram, na cobaia, Au^{198}, quer subcutâneamente, na pata, quer intraperitonealmente e estabeleceram a velocidade de desaparecimento da substância radioactiva, comparando-a com uma amostra padrão. As medições foram feitas em tempos variáveis entre as 48 e 120 horas. Tendo determinado a radioactividade nos gânglios proximais, verificaram que esta era grande desde os primeiros dias e que não aparecia, senão secundária e progressivamente, nos gânglios lombo-aórticos. Determinaram também a radioactividade ganglionar e executaram autor-radiografias, após injecção intraperitoneal.

Do conjunto das suas experiências puderam concluir que o Au^{198}, no caso particular da fisiopatologia do sistema linfo-ganglionar, permitiu completar e enriquecer os dados fornecidos pelos outros métodos: a coloração «in vivo» e a linfografia indirecta.

Os colóides radioactivos, e notòriamente o ouro, são drenados, em parte, pelo sistema linfático e não se reabsorvem pela circulação geral.

«Exploraram-se diferentes territórios de drenagem e as medidas da radioactividade permitiram determinar a importância da passagem intra--ganglionar e a localização do produto nos gânglios.

Os linfáticos invadidos pelo cancro não se deixam penetrar pela substância coloidal; a exclusão de certos territórios poderá permitir precisar a extensão do processo neoplásico; sob o ponto de vista terapêutico, a injecção numa cavidade serosa é susceptível de permitir, em dose elevada, uma irradiação ganglionar (irradiação do mediastino após pneumectomia, por exemplo).

Será interessante estudar o comportamento destes colóides nas doenças de sistema (linfomas).

Se o Au^{198} não é a substância ideal poder-se-á substituir por um colóide radioactivo mais electivo e difusível».

GIÃO TOSCANO RICO, em 1960, estudou a permeabilidade capilar injectando RISA e outras substâncias «in vivo», no rato, apreciando o aumento da radioactividade depois da injecção local de diversas substâncias.

MARTINS DA ROCHA, BRAGANÇA GIL, CARVÃO GOMES, GONÇALVES RAMALHO, TELES LEITÃO e RAMOS DE MAGALHÃES (1962) procederam ao estudo da circulação linfática com sero-albumina humana marcada com o I^{131}, por via intralinfática e subcutânea, em indivíduos normais e portadores de adenopatias, concluindo o seguinte:

«1.º — Sempre que há retenção da substância marcada ao nível ganglionar, verifica-se a existência de oscilações periódicas, na actividade detectada.

2.º — O comportamento destas oscilações é variável com a natureza da adenopatia.

3.º — Verifica-se que, à semelhança do que sucede nos outros órgãos, a actividade medida no local da injecção apresenta flutuação periódica, cujos máximos são, por vezes, superiores a outros encontrados em dias precedentes; isto pode justificar-se se se der uma passagem de Risa, já existente na circulação sanguínea, de novo para a circulação linfática.

4.º — As duas vias de introdução da substância marcada originam, embora com intensidade notàvelmente diferente, o mesmo fenómeno detectado nos gânglios inguinais.»

Estes autores utilizaram um contador de radiações colocado alternadamente ao nível do local de injecção, face interna do joelho, terço médio da coxa, coração, gânglios da virilha e ileo-pélvicos e cisterna de Pecquet, não se tendo servido de registo.

Contudo, as premissas acabadas de mencionar não se encontram devidamente assinaladas na Tese (1) do primeiro destes autores, publicada em 1964.

---

(1) R. MARTINS DA ROCHA — Linfangiografia no estudo da filaríase linfática — Lisboa 1964,

*

Vários autores têm procurado conhecer alguns parâmetros quantitativos da fisiologia linfática. Assim, WASSERMAN e MAYERSON (1951/1952) entendem que o desaparecimento de substâncias injectadas intravenosamente tinha um carácter exponencial que podia ser expresso do seguinte modo:

$$K = \frac{l_n V_1 C_1 - l_n V_2 C_2}{T_2 - T_1}$$

em que K é a quantidade de substância injectada dentro da circulação e que desaparece num minuto; V_1 e V_2 são iguais ao volume do plasma circulante no momento da colheita da amostra sanguínea, C_1 e C_2 a concentração da substância no plasma e T_1 e T_2 os tempos a que se recolhem as amostras de sangue.

Os autores em referência determinaram, por este método, as constantes de desaparecimento da albumina e das globulinas marcadas com iodo radioactivo em homens e animais e verificaram que as curvas de desaparecimento apresentavam duas inclinações: uma rápida, outra lenta.

Esta segunda fase de decréscimo da albumína plasmática, mais lenta que a anterior, corresponderia à decomposição das proteínas no organismo, na qual cerca de 9 a 13% da albumina radioactiva circulante desaparecia, por dia. Isto está de acordo com os dados colhidos por MILLER e cols., em 1949, ao verificarem que 10% de proteínas plasmáticas marcadas com lisina C^{14} eram metabolizadas em 24 horas.

A primeira fase, rápida, de 6 a 8 horas, corresponderia ao período de mistura no «pool» (espaço) extra-vascular de albumina. Esta afirmação está de harmonia com as experiências daqueles autores que encontraram a actividade específica do plasma sanguíneo e da linfa (radioactividade por grama de proteínas) igual, sòmente ao fim de 7 a 13 horas. COPE e MOORE (1944) acharam um período ligeiramente menor, 6 horas, para o estabelecimento do equilíbrio entre o plasma sanguíneo e a linfa do canal torácico.

De acordo com estes autores, o valor médio da constante de desaparecimento da albumina, no cão, é de 0,00082 (18 animais) e o da globulina é de 0,00052 (8 animais). Esta constante seria independente da quantidade de substância administrada e manter-se-ía uniforme no mesmo animal até que a proteína radioactiva injectada, albumina neste caso, se distribuísse no organismo pelo espaço total da albumina, isto é, até que houvesse equilíbrio entre a proteína intra e extra-vascular.

HOLLANDER, REILLY e BURROWS, em 1956 e em 1960, injectaram subcutâneamente nas extremidades de 48 indivíduos, com e sem edema, albumina I^{131}, na dose de 20 a 30 microcuries. Determinaram o ritmo do desaparecimento por contagens externas durante 3 a 6 dias e verificaram que este desaparecimento era uma função logarítmica do tempo. Ao contrário, a radioactividade no plasma, obtido por punção de uma veia distante, aumentava ràpidamente das 18 às 36 horas e mais lentamente, depois.

*

Como acabámos de ver, o estudo do sistema linfático pelos radioisótopos encontrava-se, ao tempo do início do nosso trabalho, ainda numa fase de incerteza e os ensinamentos colhidos eram pouco esclarecedores.

Como este estudo não poderia diferir, acentuadamente, do efectuado para o sistema vascular, arterial e venoso, procurámos colher aqui a orientação indispensável para as nossas investigações; como tencionávamos, inicialmente, estudar todo o sistema vascular dos membros inferiores não deve por isso surpreender a citação dos factos de maior relevância ocorridos neste sector.

*

A utilização dos radioisótopos no estudo da circulação iniciou-se em 1927 com BLUMGART, HERMAN e WEISS ao injectarem rádio numa veia do antebraço e ao detectarem a sua chegada ao braço oposto, servindo-se inicialmente de uma câmara de Wilson e, posteriormente, de um contador de Geiger. Porém, o alto custo desta substância, as limitadas disponibilidades e a sua radiação prolongada (embora a sua semi-vida seja de 26 minutos, o produto da sua desintegração, o Radium-D, deposita-se nos ossos e tem uma semi-vida de 22 anos) restringiram grandemente a sua utilização.

Com a descoberta, em 1934, por IRENE JOLIOT-CURIE e F. JOLIOT, do primeiro radioisótopo artificial, e com a instalação do 1.º reactor nuclear por E. FERMI, em 1942, abriram-se amplas perspectivas à utilização destas substâncias na exploração médica, podendo dizer-se que não há nenhum ramo da medicina ou da cirurgia em que não tenham encontrado aplicação.

Os estudos com radioisótopos, no dizer de ELKIN COOPER e cols., não constituem apenas um suplemento da avaliação clínica do indivíduo, mas permitem um conhecimento mais objectivo dos sintomas da insuficiência circulatória e dos resultados das várias formas de terapia.

A utilização de radionuclídeos no estudo do sistema circulatório obedeceu, de início, a duas finalidades:

A) determinação da velocidade sanguínea, distância percorrida pelo sangue num vaso em determinado período de tempo, ou seja, o tempo de circulação;

B) estudo do fluxo sanguíneo, quantidade de sangue que passa por um vaso ou grupo de vasos num certo espaço de tempo; e, mais recentemente, a uma terceira, finalidade:

C) determinação do calibre dos pequenos vasos.

A) DETERMINAÇÃO DA VELOCIDADE SANGUÍNEA OU TEMPO DE CIRCULAÇÃO

Como sabemos, empregaram-se várias substâncias neste tipo de estudo, antes de se recorrer aos radionuclídeos.

STEWART e MELDOLESI utilizaram uma solução de ClNa a 2%, observando a variação da condutibilidade eléctrica produzida numa ponte de WHEATSTONE.

HERING utilizou o ferrocianeto de potássio, detectável mediante a reacção do azul da Prússia.

WOLHEIM e LANG, em 1931, empregaram, pela primeira vez, a fluoresceína, visualizada pela luz de Wood.

LANG e BOYD, em 1942, serviram-se da mesma substância para verificar a maior ou menor irrigação dum tecido em função da sua fluorescência.

Para tornarem mais fàcilmente evidenciável este fenómeno, aumentaram a permeabilidade em locais pré-estabelecidos e constantes, quer pela histamina (SECCO), quer pela escarificação cutânea (MORONI).

MOORE e CAMPBELL injectaram fluoresceína directamente na artéria femural, na virilha, e para facilidade de observação do fenómeno utilizaram a escarificação cutânea.

Na clínica, a velocidade circulatória é muitas vezes apreciada em função do tempo decorrido entre a injecção, i.v. de éter na prega da flexura e a chegada à boca de um gosto característico.

Em 1927, como já referimos, BLUMGART, HERMAN e WEISS começaram a utilizar as substâncias radioactivas.

As experiências desses autores foram repetidas 10 anos depois por ESSEX, MCCRACKEN e SHARD, em cães, determinando o efeito da anestesia, da temperatura e de algumas drogas no tempo de circulação.

HUBARD e cols., em 1942, mediram o fluxo sanguíneo em crianças e adolescentes, utilizando substâncias radioactivas artificiais.

SMITH e QUIMBY, determinaram o tempo de circulação braço-pé, injectando 100 microcuries de Na^{24} numa veia do antebraço e colocando um contador de radiações na planta do pé.

ELKIN, COOPER e cols., em 1948, injectaram numa veia do antebraço uma dose igual ou superior a 80 microcuries de Na^{24} e colocaram 2 contadores de radiações, um na «barriga» da perna e outro no pé. O tempo de circu-

lação para a perna era determinado pelo súbito aumento do valor das contagens não tendo sido, no entanto, possível encontrar o tempo de circulação para o pé, em todos os casos, devido a um aumento gradual da actividade neste campo. O aumento desta actividade resulta do estabelecimento de um estado de equilíbrio do isótopo entre os espaços intra e extra-vasculares.

Estes mesmos autores encontraram variações tão amplas no tempo de circulação que o consideraram destituído de valor, no diagnóstico das perturbações circulatórias. A chegada do material radioactivo ao local e o subsequente aumento de concentração é dependente, no seu dizer, de muitos e incontroláveis factores. A variação da radioactividade não seria necessàriamente devida à presença de Na nas grandes artérias mas, mais seguramente, àquele que passou para os fluidos extra-vasculares.

GIGLI e DONATTI, injectaram numa veia do braço o isótopo e colocaram o contador na raiz da coxa, sobre a projecção da artéria femural, registando o tempo que decorria entre o momento em que a onda hemática passava por esta artéria e aquele em que retornava pela veia femural.

A corrente hemática sofria na vertente venosa um atraso e a velocidade do sangue no membro inferior era pequena; LEWI e LEWISON encontraram 3,8 cm/s; PAYLING, WRIGHT e cols. 4,45 cm/s e FRANCAVIGILIA e TURCHETI 6,39 cm/s.

KRIEGER e cols., MCINTYRE e cols., em 1952, utilizaram a RISA neste tipo de determinações, substância que tem as vantagens duma fraca difusibilidade (0,1 %minuto, segundo FEER, DUMA e KLIP) e de não abandonar o leito vascular durante o exame.

As experiências que acabamos de referir foram efectuadas, de início, ùnicamente com aparelhos de Geiger e posteriormente com cintiladores. Estes últimos são notóriamente mais sensíveis que os primeiros às radiações γ que se pretendem detectar.

O registo da radioactividade foi obtido directamente em papel mas, desde há anos, que se conseguem conhecer os níveis de actividade a cada instante, procedendo-se ao registo das variações de sonoridade ou de iluminação em fitas especiais. Deste modo foi possível diminuir a constante de tempo ou tempo morto dos aparelhos e seguir ràpidamente as variações da radioactividade.

B) DETERMINAÇÃO DO FLUXO SANGUÍNEO

Os radioisótopos permitem inferir a grandeza do fluxo vascular periférico por meios indirectos e directos.

a) Indirectamente utilizam-se curvas de acumulação (build up curves) e de clarificação (clearance curves). As primeiras são diferentes, segundo as possibilidades de captação, pelo tecido do isótopo empregado, pelo que

podemos subdividi-las ainda em curvas de acumulação com acentuada captação e curvas de acumulação com mínima captação do radionuclídeo.

Para os meios directos recorreu-se às curvas de diluição isotópica.

Começaremos por mencionar *as curvas de acumulação dos radionuclídeos*, processo utilizado por SMITH, QUIMBY e LEVERSON, servindo-se da captação tecidual do Na^{24} no pé e «barriga» da perna, após injecção intravenosa na prega da flexura.

Para estes autores é possível descrever, no gráfico respectivo, três tipos de acidentes: *tempo de latência* ou *tempo morto* que é o tempo que decorre entre a injecção do produto e a sua detecção pelo cintilador; *tempo de subida*, inicialmente rápido e, posteriormente, lento, devido à mistura homogénea do radioisótopo com sangue pré-existente no leito capilar (encontrando-se, por isso, relacionado com o fluxo hemático que atravessa o leito capilar da zona de exploração do contador); *tempo de estabilização*, representado por um planalto, em que a altura será proporcional à grandeza do leito vascular da zona em estudo, à massa sanguínea do indivíduo e à quantidade de substância radioactiva injectada.

Os autores acima referidos, verificaram que este tipo de curva se modificava nas vasculopatias periféricas, em função dos mais variados estímulos, como infiltração novocaínica peri-arterial, bloqueio do simpático lombar, gangliectomia lombar, vaso-dilatadores, etc.

FRIEDELL e cols., utilizaram o P^{32} em vez do Na^{24} tendo verificado que aquele radionuclídeo se concentrava mais ràpidamente nos tecidos das extremidades de pessoas com arterioesclerose do que nos indivíduos com circulação aparentemente normal. Estes autores construiram uma curva colocando o número de contagens obtidas contra o tempo, curva esta bastante característica e que designaram por curva de contagens acumuladas. Utilizaram então uma fórmula que tem a seguinte expressão:

$$K = a\ Mt\ (\log_e t - 1) + ct$$

em que K representa as contagens acumuladas; t o tempo em minutos; M o factor de conversão do logaritmo de base 10 para o logaritmo de base *e; a* e *c* são constantes.

Quando as contagens em cada minuto sucessivo foram colocadas contra o tempo, obtiveram uma curva cuja fórmula é:

$$\frac{dK}{dt} = a\ \log_{10} t + c$$

em que $\frac{dK}{dt}$ é igual às contagens por minuto; t o tempo em minutos e *a* e *c* são constantes.

Esta curva é derivada da curva de contagens acumuladas e representa a difusão do P^{32} para os tecidos.

Se esta curva é colocada em papel semilogarítmico e o tempo é expresso logarìtmicamente, os pontos que formam a maior parte da curva encontram-se unidos por uma linha recta. Isto é particularmente notório quando o primeiro e o último minutos são desprezados para permitir uma homogenização conveniente, quer no sangue quer nos tecidos.

Na prática, traça-se a linha recta que melhor une estes pontos e a inclinação desta linha relaciona-se, em definitivo, com o valor de difusão do P^{32} para os tecidos.

Por implicações estatísticas, os referidos autores acharam mais vantajoso dividir a diferença dos logaritmos do tempo pela diferença das contagens por minuto, calculando assim a cotangente, ou recíproca da inclinação, o que lhes permitiu traçar gràficamente a distribuição típica das curvas. Designaram este quociente como índice de circulação (embora tivessem a impressão de que este índice se limitava a uma fase da circulação sanguínea.

$$\text{Índice de circulação} = \frac{\log T_2 - \log T_1}{C\ T_2 - C\ T_1}$$

T_1 é igual a dois minutos e T_2 a vinte; $C\ T_1$ é igual às contagens teóricas por minuto aos dois minutos e $C\ T_2$ às contagens teóricas por minuto aos vinte minutos. Uma vez que $\log_{20} - \log_2 = 1$, a fórmula tornou-se:

$$\text{Índice de circulação} = \frac{1}{C\ T_{20} - C\ T_2}$$

Concluiram, assim, FRIEDELL e cols. que este índice expressa, do mesmo modo, a medição do ritmo de difusão do P^{32} e que os seus valores são comparáveis em tempos diferentes.

* * *

A RISA foi utilizada para a obtenção de *curvas de acumulação com mínima captação tecidual* do radioisótopo.

HALLINGAN, CUYPERS e MERSHIE, considerando os inconvenientes atrás apontados para o Na^{24} e para o P^{32}, injectaram RISA intravenosa na prega do cotovelo, (seguindo KRIEGER e MCINTYRE), e mediram a radioactividade na «barriga» da perna e no pé.

As curvas assim obtidas têm morfologia diferente das anteriores e o planalto final é atingido muito mais ràpidamente.

As conclusões deste trabalho podem resumir-se deste modo:

a) O débito circulatório relativo é, em repouso, da mesma ordem de grandeza na «barriga» da perna e no pé em indivíduos normais e nos que apresentam arterite obliterante. A velocidade circulatória na porção distal do membro é, em média, mais fraca nos arteríticos.

b) A hiperemia reaccional aumenta o débito sanguíneo relativo na «barriga» da perna e no pé dos indivíduos normais. Nos arteríticos, aumenta em média o débito sanguíneo relativo na «barriga» da perna, mas diminui frequentemente o débito sanguíneo relativo no pé. A hiperemia reaccional aumenta também a velocidade circulatória ao nível da parte distal nos indivíduos normais, mas diminui, em média, a velocidade circulatória nos arteríticos.

c) As medidas circulatórias feitas sobre o pé durante a hiperemia reaccional constituem o método de escolha, quantitativo e qualitativo, para avaliar o grau de isquemia presente nos arteríticos e para a apreciação objectiva dos resultados terapêuticos.

Neste momento, parece oportuno lembrar as palavras judiciosas de G. AGRIFOGLIO: «É necessário ter presente que as curvas de acumulação não dependem apenas da chegada arterial, mas antes do refluxo venoso e linfático, da permeabilidade e da superfície capilar e da difusão do ião injectado. Se estes múltiplos factores justificam, em parte, a diversidade dos resultados obtidos pelos diversos autores, este teste não oferece, em definitivo, informações maiores do que as verificadas pelo exame clínico do paciente.»

As curvas de clarificação ou de depuração, foram utilizadas por vários autores, como, por exemplo QUIMBY e cols., ELKIN e cols., baseados no ritmo de desaparecimento do sódio radioactivo injectado intramuscularmente, o que permitiu determinar o fluxo sanguíneo relativo. Para tanto, utilizaram a fórmula sugerida por KETY:

$$K = \frac{\log C_1 - \log C_2}{0{,}4343\ (t_2 - t_1)}$$

C_2 e C_1 são as contagens por minuto a tempo t_1 e t_2.

Os resultados apresentados por QUIMBY e cols. não foram confirmados por outros, como sucedeu com ELKIN e cols., FRIEDELL, VEALL, PAYLING e WRIGHT. Estes investigadores verificaram, inclusive nos indivíduos com lesões tróficas extensas, que os resultados não diferiam dos normais, parecendo-lhes que a altura da curva era consequência não só da radioactividade do sangue na área medida, mas também da radioactividade do Na^{24} passado para os espaços intersticiais e para as células. Isto pode ser devido à drenagem lin-

fático-venosa, à difusibilidade do ião e ainda à permeabilidade capilar, tensão osmótica dos líquidos intra e extra-celulares e ao seu teor em ião Na, factores que são outros tantos óbices à interpretação correcta das curvas referidas.

Já referimos que a detecção *do fluxo sanguíneo* se pode efectuar directamente pelas *curvas de diluição*.

O princípio deste método não é novo, já que HALLER, em 1761, estudou a circulação pulmonar, injectando um corante na veia cava de animais de experiência e STEWART, em 1894, estudou igualmente o débito cardíaco, observando as curvas de diluição, primeiro de soluções concentradas de cloreto de sódio e depois de azul de metileno. HENRIQUES, 1913, injectou tiocianato no ventrículo esquerdo e determinou o débito coronário comparando as curvas de diluição das artérias femurais, com as da creatinina, injectada na aorta descendente. Seguiram-se os trabalhos de BOCK, BUCHOLTZ e HAMILTON que utilizaram a tetra-iodofenolftaleína e calcularam o volume sanguíneo, pelas curvas de diluição dessa substância.

Fundamentalmente, o problema reside na determinação do fluxo dum sistema de volume desconhecido, introduzindo uma quantidade conhecida de indicador, o que se pode fazer injectando o indicador continuamente a débito constante ou instantâneamente, obtendo-se, assim, dois tipos de curva.

As curvas de diluição com a injecção contínua e a débito constante do indicador constituem um método de determinação do fluxo sanguíneo baseado no princípio de que esse fluxo é inversamente proporcional à concentração do indicador, determinada a jusante do ponto de injecção.

O grande inconveniente do método reside na recirculação do indicador, mas desde que se utilizem substâncias voláteis, muito pouco solúveis no sangue, consegue-se resolver este problema, uma vez que a recirculação se fixa em valores desprezíveis, mercê da eliminação das substâncias pelos pulmões. Assim, SANDERS e SULLIVAN mediram fluxos vasculares regionais utilizando o Kr-85, mas, apesar de todas as cautelas, houve sempre perda de gás pela aparelhagem, o que constitue um óbice neste tipo de determinações.

As curvas de diluição com a injecção instantânea de um indicador permitiu detectar a recirculação Nestas circunstâncias, a curva de diluição apresenta uma subida rápida, seguida de uma descida exponencial, interrompida no momento em que o radioisótopo recircula. O erro que advem da recirculação suprime-se, passando a curva para papel semilogarítmico e extrapolando ao tempo zero.

O problema levantado por este método é a dificuldade em determinar correctamente a quantidade de indicador recolhido nas amostras. O obstáculo foi melhor ou pior vencido consoante o indicador e a técnica de medida

empregadas, mas nenhum processo até hoje, se revelou perfeitamente satisfatório.

Este método permite também calcular o volume do sangue contido num vaso, dividindo a quantidade do indicador injectado pela sua concentração, depois de atingir uma distribuição uniforme.

C) DETERMINAÇÃO DO CALIBRE DE PEQUENOS VASOS

Este método foi iniciado pràticamente ao mesmo tempo por WAGNER e cols., e por nós e RODRIGUES BRANCO, com a designação de arteriografia indirecta. Consta da injecção intra-arterial de macroagregados de albumina humana I^{131} seguida de cintigramas da região a explorar, do pulmão e do fígado.

Para os membros inferiores a injecção é efectuada na femural comum ou na aorta, segundo se pretende explorar um ou ambos os membros inferiores. A actividade injectada é de 300 a 400 μCi para a artéria femural e 600 a 800 para a aorta. Os cintigramas são iniciados da extremidade para a raiz do membro, imediatamente após a injecção.

Este método de estudo baseia-se na retenção dos macroagregados, pelos pequenos vasos da extremidade, uma vez que os agregados, com 10 a 100 μ, têm dimensões superiores ao calibre desses vasos.

A homogeneidade e o calibre dos agregados podem verificar-se quer recorrendo ao exame microscópico quer à sua medição, por intermédio de um celioscópio devidamente calibrado, como aconselha PEDROSO DE LIMA.

*

Para nos familiarizarmos com este tipo de trabalho, afim de iniciar em melhores condições o nosso estudo, efectuámos numerosos ensaios sobre os diversos aspectos atrás versados. Os resultados de alguns destes ensaios são os seguintes:

A) DETERMINAÇÃO DA VELOCIDADE SANGUÍNEA OU TEMPO DE CIRCULAÇÃO

Estudámos a velocidade circulatória sanguínea em 74 indivíduos pela determinação do tempo de chegada à região inguinal e ao pé de hipuran I^{131} injectado numa veia da flexura. A maioria destas determinações foi realizada em indivíduos do sexo masculino sem perturbações vasculares apreciáveis, cujas idades estavam compreendidas entre os 12 e 73 anos, como pode ver-se no Quadro VIII, onde também se referem as doses empregadas

e as condições de funcionamento dos aparelhos que adiante descreveremos com certo pormenor.

É evidente que a chegada à região inguinal se detectou fàcilmente (Fig. 182 A e B), com qualquer das doses utilizadas, parecendo-nos, contudo, mais conveniente o emprego de 1 μCi/Kg de peso, uma vez que pretendíamos também conhecer a chegada ao pé. A escala em que a determinação se efectuou

A B

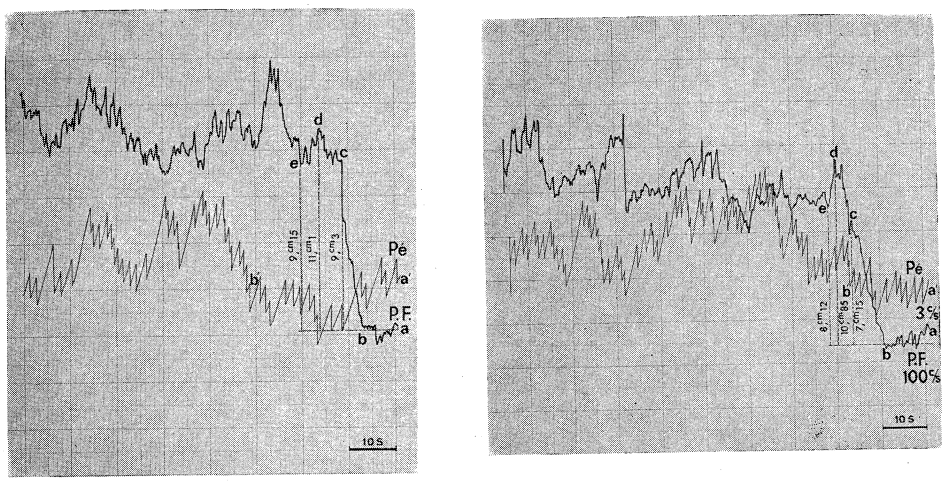

FIGS. 182A e B — Determinação da velocidade e do fluxo sanguíneo pelas curvas de diluição. *a-a'* — momento da injecção. *b* — chegada da substância radioactiva à região inguinal (tempo de circulação braço-pulso da femural, (P.F.)). *c* — fim do tempo arterial. *d* — actividade máxima (influenciada pela circulação local). *e* — início da recirculação. *b'* — momento da chegada da substância radioactiva ao pé (tempo de circulação braço-pé).

também foi modificada, afim de melhorar o gráfico do comportamento da actividade na região explorada.

A escala mais conveniente para a dose referida é de 100 c/segundo e a constante de tempo de 3 segundos.

A chegada ao pé foi mais difícil de determinar e a dose bastante elevada, que empregámos, teve por finalidade vencer essa dificuldade. A escala de contagens foi também variável, chegando-se à conclusão de que serviam perfeitamente as escalas de 30 ou 10 c/s com o tempo morto de 3 segundos.

A chegada à região inguinal variou entre 1,4 e 4,7 cm, sendo a média de 3,64 cm.

QUADRO

DETERMINAÇÃO DA VELOCI

NÚMERO DE CASOS E IDADES	INICIAIS	DATA	SERVIÇO	VELOCIDADE	CONDIÇÕES DO REGISTO
1 — 73	P.R.	11-10-65	1.ª M.M.	0,1	30-3-30-3
2 — 40	D.R.	11-10-65	1.ª M.M.	0,1	30-3-30-3
3 — 35	A.A.F.M.	3-5-65	3.ª C.H.	0,1	30-3-10-3
4 — 37	I.J.O.	1-5-65	3.ª C.M.	0,1	30-3-30-3
5 — 53	A.B.	3-5-65	3.ª C.H.	0,1	30-3-30-3
6 — 64	J.B.G.	3-5-65	3.ª C.H.	0,1	30-3-30-3
7 — 40	J.C.	3-5-65	3.ª C.H.	0,1	100-30-10-10
8 — 19	J.A.R.	2-5-65	2.ª C.H.	0,1	100-30-10-10
9 — 46	M.G.G.	2-5-65	2.ª C.H.	0,1	100-3-10-10
10 — 18	F.M.F.A.	5-5-65	1.ª M.M.	0,1	30-3-10-3
11 — 58	A.R.T.	5-5-65	1.ª M.H.	0,1	100-3-30-10
12 — 50	J.R.	5-5-65	1.ª M.H.	0,1	100-3-30-10
13 — 51	J.R.C.	5-5-65	1.ª M.H.	0,1	100-3-10-10
14 — 59	J.G.	6-5-65	3.ª M.H.	0,1	100-3-10-10
15 — 53	S.A.	11-5-65	O.T.H.	0,1	100-3-3-10
16 — 27	M.M.	11-5-65	O.T.H.	0,1	100-3-10-10
17 — 27	I.P.V.	11-5-65	3.ª C.M.	0,1	100-3-10-3
18 — 57	J.C.	11-5-65	O.T.H.	0,1	100-3-10-3
19 — 26	S.N.S.	11-5-65	3.ª C.H.	0,1	100-3-10-3
20 — 51	E.J.M.	11-5-65	3.ª C.M.	0,1	100-3-10-3
21 — 45	M.L.S.	12-5-65	3.ª C.H.	0,1	100-3-10-3
22 — 19	I.R.S.	12-5-65	2.ª M.H.	0,1	100-3-10-3
23 — 15	N.E.L.S.	12-5-65	2.ª M.H.	0,1	100-3-3-10
24 — 47	M.C.C.	12-5-65	2.ª C.M.	0,1	30-3-30-3

VIII

DADE E FLUXO SANGUÍNEO

REGISTO DA RADIOACTIVIDADE							ACTIV. INJ. EM μCi	OBSERVAÇÕES
	Velocidade em centímetros		REGIÃO INGUINAL	Activ. em cm		PÉ Veloc. em cm		
a-b	b-c	c-d	d-e	c	d	a′-b′		
3,65	1,45	2,4		10,3	17		41	
1,4	2	1					40	
3	1,2	0,4	1,2	15	18	4,4	40	14
2,4	1,7	1,5	2	17,5	19			15
3								
3,3	1,5			15,5		7	80	
2	1,8	1	1,4	10	13,6	4,8	80	
2,2	1,1	1,1	1,3	8,9	11,9	6,1	80	
3,6	1,5	1,1	1,9	15,5	19	8	80	
2,4	1,3	0,9	1	9,1	11,5	4,2	50	
3,6	1,6	1,1	0,5	13	15	6,3	60	
4,5	0,5	0,5	1	8,3	8,5	7,1	40	
2,5	2,6	1,3	1	13	14,9	4,5	60	
3		1,3	1,3		14,5		40	
4	0,9	0,6	0,9	7,5	12	4,5	44	
3	1,3	0,5	1	8	10,5		44	Maléolo int.º
3,3	1,3	1,3	1,2	7	12		66	» »
3	1,3	1,8	1,2	7,3	7,6		40	» »
1,8	1,5	1,1	0,97	12	13,2	11,4	65	» »
1,7	1,15	1,15	1,15	12,15	13,65		60	» »
2,05	1,25	0,65	1,25	13,3	15,3		65	» »
2,35	1,15	1,48	0,62	14,55	19		65	
2,3	0,95	1,48	0,7	17	23	4,25	80	
2,7	0,85			20,4		3,05	85	Calcanhar

NÚMERO DE CASOS E IDADES	INICIAIS	DATA	SERVIÇO	VELOCIDADE	CONDIÇÕES DO REGISTO
25 — 44	G.C.	12-5-65	2.ª C.M.	0,1	100-3-30-3
26 — 17	J.J.L.F.	12-5-65	2.ª M.H.	0,1	300-3-30-10
27 — 49	J.F.	12-5-65	2.ª M.H.	0,1	100-3-10-10
28 — 55	L.B.	12-5-65	2.ª M.H.	0,1	100-3-10-10
29 — 24	M.P.C.	12-5-65	2.ª M.H.	0,1	100-3-3-10
30 — 13	A.C.L.	12-5-65	O.T.H.	0,1	100-3-10-3
31 — 12	F.M.L.	12-5-65	O.T.H.	0,1	100-3-10-3
32 — 14	F.A.A.S.	11-5-65	O.T.H.	0,1	100-3-3-10
33 — 44	A.L.A.	11-5-65	O.T.H.	0,1	100-3-3-10
34 — 19	M.I.P.	11-5-65	O.T.H.	0,1	100-3-3-10
35 — 44	A.R.T.	11-5-65	O.T.H.	0,1	100-3-3-10
36 — 34	M.I.C.	11-5-65	O.T.H.	0,1	100-3-3-10
37 — 40	J.M.O.	24-5-65	O.T.H.	0,1	100-3-3-10
38 — 39	M.C.F.	24-5-65	O.T.H.	0,1	100-3-3-10
39 — 21	C.S.L.	7-6-65	H.M.	0,1	100-3-30-3
40 — 21	J.M.O.	4-6-65	H.M.	0,1	100-3-30-3
41 — 21	J.M.	4-6-65	H.M.	0,1	100-3-30-3
42 — 22	M.G.O.	13-6-65	H.M.	0,1	100-3-30-3
43 — 22	A.V.	13-6-65	H.M.	0,1	30-3-10-3
44 — 22	J.D.V.	13-6-65	H.M.	0,1	30-3-10-3
45 — 22	C.A.I.C.	13-6-65	H.M.	0,1	30-3-10-3
46 — 22	J.R.P.	13-6-65	H.M.	0,1	30-3-10-3
47 — 22	A.R.S.R.	13-6-65	H.M.	0,1	30-3-10-3
48 — 21	J.D.	13-6-65	H.M.	0,1	30-3-10-3
49 — 22	J.T.D.	3-8-65	H.M.	0,1	30-3-10-3
50 — 22	M.B.F.	3-8-65	H.M.	0,1	30-3-10-3

REGISTO DE RADIOACTIVIDADE							ACTIV. INJ. EM μCi	OBSERVAÇÕES
			REGIÃO INGUINAL			PÉ		
	Velocidade em centímetros			Activ. em cm		Veloc. em cm		
a-b	b-c	c-d	d-e	c	d	a′-b′		
3,05	0,6	1,63	1,25	5,2	9,9	5,7	45	Calcanhar
2,8	1,18	1,5	1,5	8	10,3	9	80	»
4	1,6	1,5	0,75	14,45	19,15	8,6	80	»
2,75	0,95	0,76	0,83	13,25	15,05	5,3	80	»
2,2	1,45	1,55	1,20	13,9	15,5	5	54	»
2,05	0,95	1,3	1	9,3	11,1	8,15	30	»
2,9	0,6	0,85	0,7	8,05	11,08		30	»
2,55	1,85	0,86	0,46	7,15	10,85	4,4	35	Maléolo int.º
3	0,7	1,25	0,9	8,5	12		44	
2,7	1,1	1,2	1,8	9,5	12,5	5,2	40	
4	0,75	0,5	0,5	13	17,5		44	
4,3	1,7	0,9	0,8	7,4	9,5			
4	1,3	0,8	0,8	8,5	12,5			
2,4	1,2	1,2	2	19	22	3,1	80	Pé s/ colimador
2	2	1	0,7	13,8	16,5	2,4	85	Pé c/ colimador
2	1,4			14,2				
2,2	0,9	1,2	0,7	11	17,2	7	70	
2,5	1,5	1,7	1	10	13	5,5	70	
2,3	0,6	0,4	0,5	9,4	10,5	4,6		
3,5	0,8	0,9	1	9	10	5,5		
3,3	1,2	0,8	0,7	14,5	17,5	4,7	70	
2,3	0,7	0,6	0,4	10	13,5	6	75	
2,7	1,1	0,8	1	9	12	3,5	60	
2,2	1,2			8		3	75	
2,7	1,5	1	1	7,5	11,5	3,4		
2,7						4,5		

NÚMERO DE CASOS E IDADES	INICIAIS	DATA	SERVIÇO	VELOCIDADE	CONDIÇÕES DO REGISTO
51 — 21	F.O.	3-8-65	H.M.	0,1	30-3-10-3
52 — 40	C.A.C.F.	3-8-65	3.ª C.H.	0,1	30-3-10-3
53 — 22	J.R.P.	7-6-65	H.M.	0,1	30-3-10-3
54 — 22	J.M.R.F.	7-6-65	H.M.	0,1	30-3-10-3
55 — 21	J.B.F.S.	7-8-65	H.M.	0,1	30-3-10-3
56 — 21	A.S.	7-8-65	H.M.	0,1	30-3-10-3
57 — 21	M.S.	7-8-65	H.M.	0,1	30-3-10-3
58 — 21	C.J.	7-8-65	H.M.	0,1	30-3-10-3
59 — 22	A.F.A.	7-8-65	H.M.	0,1	30-3-10-3
60 — 21	M.A.S.O.	7-8-65	H.M.	0,1	30-3-10-3
61 — 22	J.P.F.	7-8-65	H.M.	0,1	30-3-10-3
62 — 22	A.S.S.	7-8-65	H.M.	0,1	100-3-10-3
63 — 22	J.R.J.P.	7-8-65	H.M.	0,1	100-3-10-3
64 — 22	F.R.	7-8-65	H.M.	0,1	300-3-10-3
65 — 22	H.S.	7-8-65	H.M.	0,1	100-3-10-3
66 — 22	F.C.P.	22-10-65	H.M.	0,1	30-3-30-3
67 — 21	M.M.S.C.	25-10-65	H.M.	0,1	30-3-30-3
68 — 22	A.J.P.M.	30-10-65	H.M.	0,1	30-3-30-3
69 — 22	M.M.G.	25-10-65	H.M.	0,1	30-3-30-3
70 — 22	M.R.B.	25-10-65	H.M.	0,1	30-3-30-3
71 — 22	M.S.S.	25-10-65	H.M.	0,1	30-3-30-3
72 — 36	A.J.M.S.	25-10-65	3.ª C.H.	0,1	30-3-30-3
73 — 41	M.P.F.	25-10-65	3.ª M.M.	0,1	30-3-30-3
74 — 40	M.F.F.	25-10-65	H.M.	0,1	30-3-30-3

REGISTO DE RADIOACTIVIDADE							ACTIV. INJ. EM μCi	OBSERVAÇÕES
	REGIÃO INGUINAL					PÉ		
	Velocidade em centímetros			Activ. em cm		Veloc. em cm		
a-b	b-c	c-d	d-e	c	d	a′-b′		
2	1			18,5		4		
3,2	1,2	0,7	0,8	7,5	11,3	3,5		
2,5	0,6	0,7	0,5	17,5	19,5	5,1		
1,5						3,2	45	
3,5								
3,7								
3,7	2			10,7		4,7		
4,7	2,9	1	1,1	7	7,3	5,4		
4,1	1,2	3,6	1,4	13,2			0,8 μCi/Kg	
3	0,9	0,5	1,9	12	13,7	4	0,8 » »	
3,6							0,8 » »	
2,9							0,8 » »	
4	2	0,9	1,1	15,5	17,5	5		
2,1	1,2			14,7		2,7		
2,4	1	1,07	0,45	9,7	10,5	5,2		
2,5	0,5	0,25	1,75	9	12,4		0,3 μCi/Kg	S/colim.
2,3	1,85	0,75	1,65	6,2	7,3		0,3 » »	
4,25	1,75	1,6	2,25	7,2	8,7		0,3 Range	
4	1,65	1,8	0,8	7,5	9,5		0,3 » 500	
4	2,15	1,75	1,55	5	8,2		0,3	
2,7	1,3	0,7	1,5	3,7	6		R 1	
3,5	1,5	0,5	1,2	3	4,3	6	R 1	
4,2	2	1,2	1,7	8	11	6		
4,3	0,8	1,1	1,5	6,3	8,5			
3,64						4,69		

A detecção da actividade no pé oscilou entre 2,4 e 11,4 cm com uma média de 4,69 cm.

Exprimimos os valores de velocidade circulatória em *cm*, por se tornar mais fácil a leitura directa do gráfico.

A conversão dos *cm* em *seg.* não é difícil uma vez que o papel se desloca à velocidade de 0,25 cm/seg.

Foi sempre fácil determinar a chegada da substância radioactiva à região inguinal, o mesmo não sucedendo, porém, com a determinação efectuada no pé.

Tentámos vencer esta dificuldade colocando o cintilador em diversas posições, umas vezes com colimador outras sem ele.

Depois de termos experimentado a colocação horizontal do cintilador, na continuidade do membro, passámos a focar sòmente o maléolo interno e, finalmente, rodando-o 90º, colocámo-lo apoiando o calcanhar. Parece-nos melhor esta última posição, uma vez que o cintilador não é influenciado pela actividade dos vasos da perna e foca uma área que permite variações de radioactividade suficientemente válidas.

B) DETERMINAÇÃO DO FLUXO SANGUÍNEO

Para determinar o fluxo sanguíneo recorremos às curvas de depuração e de acumulação. Para a primeira variedade de curvas — curvas de depuração — empregámos habitualmente hipuran I^{131} e, nalguns casos, Na^{22} (2,6 anos de semi-vida). A nossa preferência foi para o hipuran I^{131} porque tem uma semi-vida efectiva muito menor do que a do Na^{22}. Este radionuclídeo troca-se com o Na estável dele ficando uma pequena parcela retida no organismo durante um tempo bastante longo, provocando apreciável irradiação. O Na^{24} com semivida física de 15 horas, não é susceptível de utilização, dado que a sua importação e transporte o torna bastante oneroso.

O emprego destas substâncias é baseado na sua reabsorção e condução venosas e por isso as utilizámos com a intenção de detectar essas perturbações.

Levámos a cabo estes exames em 73 indivíduos (Quadro n.º IX), de ambos os sexos, com idades compreendidas entre os 12 e os 72 anos.

Para a realização da prova, os doentes depois de esvasiarem a bexiga colocavam-se em decúbito dorsal, com o membro a explorar imobilizado numa goteira própria.

Utilizaram-se doses de 0,18 μCi/Kg de peso num volume de 0,5 cc, injectado no tecido celular subcutâneo do primeiro espaço interdigital do pé.

A reabsorção foi detectada, colocando habitualmente dois cintiladores, um focando o local da injecção, a 18 cm de distância, e o outro, perpendicular ao abdómen, rasando a sínfise púbica.

A escolha dos locais para a colocação dos cintiladores tem por finalidade determinar a constante de desaparecimento da actividade da região injectada (cintilador do pé) para, desta forma, apreciarmos directamente a eficácia da reabsorção venosa. Com o cintilador colocado na bexiga, procuramos comprovar os dados obtidos pela sonda do pé e determinar perturbações do desaparecimento do hipuran I^{131} dependentes, provàvelmente, mais de alterações da árvore urinária do que dos vasos encarregados da reabsorção e condução da substância.

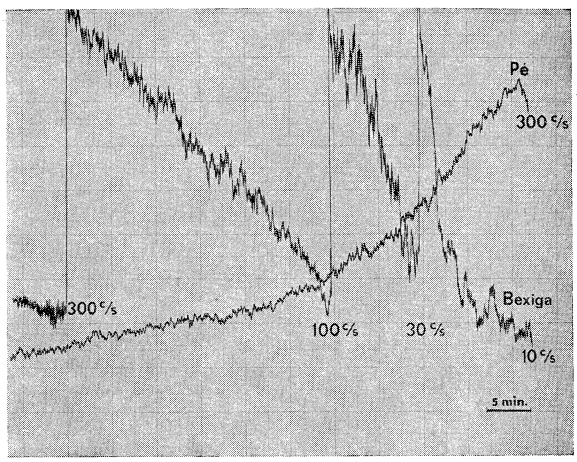

FIG. 183 — Determinação do fluxo sanguíneo pelas curvas de depuração no pé e de acumulação na bexiga (normal).

O gráfico da Fig. 183, diz respeito à *Observação* n.º 16 (A.J.S.S.), e nele pode ver-se que a reabsorção no pé é inicialmente mais rápida, até cerca de 20 minutos, para depois, se tornar mais lenta descrevendo no conjunto uma curva de convexidade inferior. A passagem dos seus valores para papel semilogarítmico revelou duas exponenciais, uma mais rápida $K_1 = 0{,}0321$ e outra mais lenta $K_2 = 0{,}0163$, sendo a determinação destas constantes feita como se refere no Quadro IX.

A curva da bexiga apresenta um patamar inicial, mais ou menos longo, que tem neste caso o valor de 4 minutos, seguido de uma subida intensa. Esse patamar corresponde não só ao tempo de reabsorção e circulação sanguínea mas também ao transporte do hipuran I^{131} na árvore urinária, isto é, ao tempo que a substância demora a percorrer todos estes trajectos.

QUADRO

DETERMINAÇÃO DO FLUXO SANGUÍNEO

NÚMERO	INICIAIS	ENFERMARIA	IDADE	DIAGNÓSTICO	DOSE	DATA
1	P.D.C.	C.E.	45	Cirrose hepática	0,18/Kg	25-3-66
2	C.A.M.F.	H.M.	21	Dedos em martelo (normal)	0,18/Kg	24-5-66
3	A.D.	Ortopedia	25	Fractura antiga c/edema	0,18/Kg	25-7-66
4	A.P.B.	H.M.	21	Varizes	0,18/Kg	15-11-66
5	M.A.N.	3.ª C.M.	72	Sindroma isquémico dos membros inferiores	0,18/Kg	6-6-66
6	A.D.	C.E.	55	Linfoedema da perna (Edema + ascite)	0,18/Kg	2-8-66
7	J.A.R.	H.M.	21	Fractura da tibia direita Ost. placa e parafusos	0,18/Kg	12-7-66
8	M.E.M.	3.ª C.M.	36	Linfoedema pós-excisão de melanoma do pé c/esv. ing.	0,18/Kg	28-6-66
9	M.A.P.	4.ª C.H.	50	Edema dos membros inferiores	0,18/Kg	16-5-66
10	A.A.F.	2.ª C.H.	48	Sindroma isquémico dos membros inferiores	0,18/Kg	24-5-66
11	J.T.	Dermatologia	50	Úlcera varicosa da perna	0,18/Kg	14-6-66
12	I.A.M.	3.ª C.M.	60	Úlcera varicosa da perna	0.18/Kg	8-6-66
13	C.A.C.	Cardiologia Mulheres	48	Pericardite constritiva c/edema	0,18/Kg	6-6-66
14	M.L.G.	3.ª C.M.	34	Operada de melanoma da reg. ing. Edema do pé	0,18/Kg	10-6-66
15	M.L.G.	3.ª C.M.	34	Operada de melanoma da reg. ing. Pé s/edema	0,18/Kg	11-6-66
16	A.J.S.S.	Dermatologia	40	Úlcera da Perna	0,18/Kg	14-6-66
17	J.D.	Dermatologia	69	Úlcera da perna c/edema	0,18/Kg	13-4-66

PELAS CURVAS DE DEPURAÇÃO

CRUZAMENTO BEXIGA PÉ min.	VALORES NO PÉ $T\,^1/_2$	$K = \frac{0,693}{T\,^1/_2}$	$K = \frac{\text{Log. } C_1 - \text{log. } C_2}{0,4343\ (T_2 - T_1)}$	BEXIGA $T\,^1/_2$	$K = \frac{0,693}{T\,^1/_2}$
45	56,5	0,01225	0,0142		
14,5	27,5	0,0252	0,0261	4,5	0,154
24	38 43	0,018 0,016	0,019	8,5 50,5	0,081 0,0138
18,3	27,5	0,0252	0,0266	4	0,173
32	40,5	0,0172	0,0195	5,5	0,126
49	>80	<0,0865	0,00312	10 62,5	0,069 0,011
20	33	K1 = 0,021 K2 = 0,0115	K1 = 0,0244 K2 = 0,01136	3,5 28	0,198 0,024
17	31,5	K1 = 0,022	0,0226	5 19,5	0,138 0,035
<82		<0,00865	0,00154	11,5 45	0,059 0,01[illegible]
14	16,5	0,0396	0,0352	2 23	0,3465 0,0301
8	K1 = 12 K2 = 55	0,0578 0,0126	K1 = 0,0514 K2 = 0,0125	5 22	0,138 0,0315
>65	>80	<0,00865			
54,5	>80	<0,00865		5,5 35,5	0,126 0,0195
37	>80	<0,00865		4,5 14,5	0,154 0,0478
21	64,5	0,01075	0,0120	1,85 20,5	0,374 0,0338
17	21,5 42,5	0,0321 0,0163	0,0326 0,01715	4,5 26,5	0,154 0,0261
39	62,5	0,011	0,00557	4,5 20	0,154 0,0346

NÚMERO	INICIAIS	ENFERMARIA	IDADE	DIAGNÓSTICO	DOSE	DATA
18	M.C.D.G.	D.M.	36	Úlcera hipertensiva de Martorell	0,18/Kg	13-4-66
19	G.S.A.	3.ª M.H.	15	Doença Hodgkin	0,18/Kg	5-3-66
20	A.F.A.	3.ª M.H.	61	Tromboflebite do membro esquerdo	0,18/Kg	5-2-66
21	J.A.M.	1.ª M.H.	53	Tromboflebite da veia cava inferior	0,18/Kg	9-3-66
22	J.F.V.	4.ª M.H.	31	Flebotrombose da perna. Edema	0,18/Kg	14-3-66
23	J.M.	4.ª M.H.	56	Abcesso do pulmão. Normal	0,18/Kg	16-3-66
24	J.O.F.	3.ª M.H.	12	Reticulosarcoma. Edema	0,18/Kg	5-3-66
25	G.B.D.	3.ª M.H.	40	Cirrose hepática c/ascite e edema	0,18/Kg	26-4-66
26	M.A.M.C.	H.M.	22	Varizes	0,18/Kg	25-1-66
27	A.C.L.T.	3.ª C.H.	18	Linfoedema da infância	0,18/Kg	18-1-66
28	A.M.S.C.	C.E.	57	Edema da perna direita. Misto	0,18/Kg	29-12-65
29	D.C.S.	2.ª M.H.	63	Cirrose hepática	0,18/Kg	15/12/65
30	A.C.C.	2,ª M.H.	52	Cirrose hepática	0,18/Kg	10-1-66
31	J.A.M.	1.ª M.H.	53	Tromboflebite da veia cava inferior	0,18/Kg	16-12-65
32	A.A.	3.ª C.H.	31	Úlcera duodenal	0,18/Kg	16-12-65
33	M.J.S.	3.ª C.M.	56	Quisto do Ovário. Edema do pé	0,18/Kg	27-6-66
34	A.R.	Dermatologia	37	Úlcera da perna esquerda.	0,18/Kg	15-5-66
35	A.J.S.S.	Dermatologia	40	Úlcera da perna. Edema	0,18/Kg	19-5-66

CRUZAMENTO BEXIGA PÉ m.	VALORES NO PÉ $T\,^1/_2$	$K = \frac{0,693}{T\,^1/_2}$	$\frac{\text{Log. C1} - \text{log. C2}}{T\,^1/_2\ 0,4343\ (T_2 - T_1)}$	BEXIGA $T\,^1/_2$	$K = \frac{0,693}{T\,^1/_2}$
33		0,021	0,020	14	0,173
				49	0,01415
27,8	45	0,0154	0,0152	9	0,072
	80	0,00865	0,0085		
41,5	50	0,01385	0,014	7,5	0,0925
				16	0,0433
12	20	0,03465	0,0354	1,5	0,463
	31	0,0223	0,0225		
26,5	>160	<0,00433	0,00239	3,25	0,213
				23,5	0,0295
19,5	17	0,0407	0,041	5	0,1385
	31	0,0224	0,0168	27,5	0,0252
23,8	45	0,01387	0,0157	2,5	0,277
	>80	0,00865	0,0078	22,5	0,0308
69	>80	<0,00865	0,00145	15	0,0463
13	11,5	0,0602	0,0585	3	0,231
				26	0,0267
18,5	120	0,00578	0,00572	3	0,231
				17	0,0407
14	210	K1 = 0,0163	K1 = 0,0165	4	0,1735
		K2 = 0,00865	K2 = 0,0188	20	0,0347
	97,5	0,0071		19	0,0365
42,5	155	<0,00446	0,00392	48	0,0865
	>140	<0,0049		9	0,077
				28	0,0248
				4	0,0735
				18	0,0385
7,5	26,5	0,026		8,5	0,0815
				36,5	0,0187
24,5	85	0,00815	0,00883	20,5	0,0338
	25	0,0277	0,0275		
12	32	0,0217	0,0206	40,5	0,0171
	19,5	0,0355	0,0352		

NÚMERO	INICIAIS	ENFERMARIA	IDADE	DIAGNÓSTICO	DOSE	DATA
36	M.A.J.	Ortopedia	35	Fractura consolidada da perna. Edema	0,18/Kg	21-7-66
37	A.N.L.	3.ª C.H.	42	Úlcera varicosa	0,18/Kg	3-6-66
38	A.A.F.	2.ª C.H.	48	Hidrocelo	0,18/Kg	24-5-66
39	U.C.A.	Part.	45	Linfoedema da perna direita.	0,18/Kg	6-6-66
40	J.F.V.	4.ª M.H.	31	Normal	0,18/Kg	15-2-66
41	M.M.M.	3.ª M.H.	48	Cirrose Hepática c/ascite	0,18/Kg	15-2-66
42	A.R.F.	3.ª M.H.	18	Glomerulonefrite	0,18/Kg	7-4-66
43	J.A.M.	1.ª M.H.	53	Tromboflebite da veia cava inferior	0,18/Kg	5-4-66
44	M.F.F.	H.M.	40	Linfoedema	0,18/Kg	15-6-66
45	M.N.	C.E.	38	Úlcera Varicosa da perna	0,18/Kg	10-2-66
46	D.M.	3.ª C.H.	58	Úlcera Varicosa c/edema	0,18/Kg	14-10-66
47	A.M.M.	3.ª C.H.	41	Frac. consolidada c/ed.	0,18/Kg	12-10-66
48	A.P.G.	U.H.	7	Hidronefrose	0,18/Kg	1-9-65
49	A.C.C.	H.M.	22	Normal	0,18/Kg	25-8-65
50	M.S.P.	H.M.	22	Normal	0,18/Kg	25-8-65
51	V.F.S.	3.ª C.H.	20	Normal	0,18/Kg	27-8-65
52	J.S.C.	H.M.	22	Normal	0,18/Kg	22-10-65
53	D.D.	H.M.	21	Normal	0,18/Kg	20-8-65
54	B.C.F.	H.M.	21	Normal	0,18/Kg	20-8-65

CRUZAMENTO BEXIGA PÉ min.	VALORES NO PÉ $T\,^1/_2$	$K = \frac{0,693}{T\,^1/_2}$	$K = \frac{\text{Log. C1} - \text{log. C2}}{0,4343\ (T_2 - T_1)}$	BEXIGA $T\,^1/_2$	$K = \frac{0,693}{T\,^1/_2}$
8,5	30	0,0231	0,025	2,5	0,278
	100	0,00693	0,00835	67,5	0,01025
65	112,5	0,00616	0,00608	8	0,0865
				24,5	0,0283
13	22,5	0,0308	0,0314	9	0,077
				25	0,0278
20	>80	<0,00865	0,0086	35	0,0198
	>80	<0,00865	0,00428		
10	25	0,0227	0,0271	21,5	0,0322
55,5	>80	<0,00865	0,00242	13	0,0533
43	>80	0,00865	0,00223	9,5	0,073
				9	0,072
	140	0,0049		4	0,1735
				17,5	0,0396
	63,5	0,00109		50	0,0137
	103	0,0067		8	0,0865
	140	0,0049		26,5	0,0262
	32	0,0213		5	0,1385
				27,5	0,0252
	22,5	0,031		11,5	0,0602
	32,5	0,0213		35	0,0198
	33,5	0,0206		2,5	0,277
	41	0,0169		30	0,033
				2,5	0,277
				30	0,0231
	13	0,053		8,5	0,0815
				17,5	0,0396
	13,5	0,051 } 0,038		7,5	0,092
	27,5	0,025 }		38,5	0,018
9	10	0,0693	0,0757	3,5	0,198
				13	0,0533
	12,5	0,055		5	0,138
	20	0,0346		22,5	0,0308

NÚMERO	INICIAIS	ENFERMARIA	IDADE	DIAGNÓSTICO	DOSE	DATA
55	A.A.C.A.	H.M.	23	Normal	0,18/Kg	19-8-65
56	F.L.	3.ª M.H.	59	Cirrose hepática	0,18/Kg	4-4-66
57	L.A.M.R.	H.M.	21	Normal	0,18/Kg	19-8-65
58	J.J.A.A.	H.M.	21	Normal	0,18/Kg	19-8-65
59	L.D.C.	H.M.	22	Tram. cran.	0,18/Kg	19-8-65
60	M.G.S.	H.M.	20	Pé doente sindroma de Klipel Trenaunay	0,18/Kg	28-8-67
61	M.G.S.	H.M.	20	Idem Pé são	0,18/Kg	28-8-67
62	I.C.C.	Cardiologia	27	Cardíaca	0,18/Kg	27-10-66
63	A.M.	Dermatologia	65	Ùlcera varicosa	0,18/Kg	30-4-65
64	A.J.	Dermatologia	64	Úlcera varicosB c/edema	0,18/Kg	30-4-65
65	A.C.G.	3.ª C.H.	55	Úlcera varicosa	0,18/Kg	29-4-65
66	A.J.R.	H.M.	21	Macardactilia do 1.º e 2.º dedos do pé	7μCi	1-8-66
67	A.J.R.	H.M.	21	Normal	7μCi	1-8-66
68	J.M.	4.ª M.H.	56	Abcesso do pulmão Normal	0,18/Kg	16-3-66
69 Na	D.P.S.	3.ª C.H.	50	Normal	3μCi	15-8-67
70 Hip	D.P.S.			Normal	3μCi	
71 Na	A.S.F. *	3.ª C.H.	48	Normal	3μCi	16-8-67
72 Hip	A.S.F. *			Normal	3μCi	

CRUZAMENTO BEXIGA PÉ m.	VALORES NO PÉ $T\,^1/_2$	$K = \frac{0,693}{T\,^1/_2}$	$\frac{\text{Log. C1} - \text{log. C2}}{T\,^1/_2\ 0,4343\ (T_2 - T_1)}$	BEXIGA $T^1/_2$	$K = \frac{0,693}{T\,^1/_2}$
				2	0,347
				15	0,0462
42	>80	<0,00865	0,0073	5,5	0,126
				15	0,0462
	19	0,036		6	0,1155
				20	0,0347
				5,5	0,126
				16,5	0,042
				20	0,0347
	31	0,0223			
	35	0,0198			
	23	0,0301			
	59,5	0,0116			
34,5	25	0,0278	0,028	3,5	0,198
	60	0,01155	0,0115	13,5	0,0514
13,7	65	0,01065	K1 = 0,0111	2,5	0,278
	>80	0,00865		10	0,0693
26	20	0,0346	0,0328	3,25	0,213
				9	0,077
12	33	0,021	0,0214	2	0,3465
				8	0,0865
	112,5	<0,0059			
	175	<0,0039			
	18,5	0,037		7	0,099
	38	0,018		19,5	0,035
	30	0,0231			
	80	0,00865			
	60	0,01155			
	41,5	0,0167			
	80	0,00865			
	50	0,01385			
	80	0,00865			

NÚMERO	INICIAIS	ENFERMARIA	IDADE	DIAGNÓSTICO	DOSE	DATA
73 Na	N.P.	3.ª C.H.	60	Sindroma isquémico.	3μCi	16-8-67
74 Hip	N.P.			Sindroma isquémico	3μCi	
75 Na	J.F.C. *	3.ª C.H.	65	Sindroma isquémico dos membros inferiores. M.I.D. Grau V de Cranley. Estádio IV de Delayae	3μCi	19 -8-67
76 Hip	J.F.C. *					
77 Na	J.F.C. ***	3.ª C.H.	65	Sindroma isquémico dos membros inferiores. M.I.E. Grau IV de Cranley Estádio III de Delayae	3μCi	21-8-67
78 Hip	J.F.C. ***					

Na — Sódio
Hip. — Hipuran

* Injecção intramuscular na barriga da perna
** » » » » » » direita
*** » » » » » » esquerda.

CRUZAMENTO BEXIGA PÉ min.	VALORES NO PÉ $T\,^1/_2$	$K = \frac{0,693}{T\,^1/_2}$	$K = \frac{\text{Log. } C1 - \log. C2}{0,4343\ (T_2 - T_1)}$	BEXIGA $T\,^1/_2$	$K = \frac{0,693}{T\,^1/_2}$
	12,5	0,0554			
	31	0,02239			
	14	0,0495			
	62,5	0,0111			
	12,5	0,0554			
	67	0,01035			
	19	0,0365			
	47	0,01475			
	18	0,0385			
	32,5	0,0213			
	16	0,0433			
	22	0,0315			

Os gráficos das actividades no pé e na bexiga, quando obtidos no mesmo papel, entrecruzam-se, mercê do abaixamento da radioactividade no local da injecção e da sua subida na bexiga. O momento deste entrecruzamento parece-nos ter significado, desde que se considerem o peso do doente para escolha das doses e as respectivas escalas de contagem. Nos nossos casos estas escalas foram de 300 c/s para o local da injecção e de 30 c/s para a região vesical. Naturalmente que o entrecruzamento depende, não só do grau de

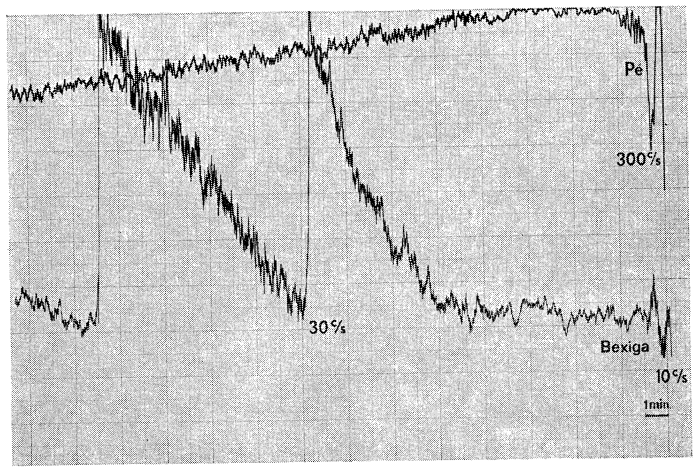

FIG. 184 — Determinação do fluxo sanguíneo pelas curvas de depuração no pé e de acumulação na bexiga (linfoedema).

reabsorção e transporte venosos da substância marcada mas, também, da sua passagem pela árvore urinária.

O entrecruzamento considerado não tem, portanto, outra finalidade que não seja a de tornar visível e mais fàcilmente evidenciável qualquer alteração, independentemente do seu valor quantitativo, e por isso não anula o interesse das constantes de desaparecimento ou de aparecimento calculadas.

Os valores das constantes de aparecimento foram neste mesmo caso, de $K_1 = 0{,}154$ e de $K_2 = 0{,}0261$.

O gráfico da Fig. 184 corresponde à *Observação* n.º 6, de A.D. de 55 anos de idade, portador de linfoedema do adulto e mostra-nos que a reabsorção-condução venosas se fazem de modo muito deficiente, com constante de desaparecimento inferior a 0,0085 (0,00312), que o entrecruzamento dos gráficos do pé e da bexiga se deu aos 49 minutos e que o patamar inicial foi de 10 minutos. As constantes de depuração determinadas na bexiga foram respectivamente de 0,069 e 0,011. Ressalta portanto desta *Observação* o compromisso

da reabsorção-condução venosa nos linfoedemas uma vez que o renograma deste doente tinha um aspecto que podia considerar-se pràticamente normal.

O gráfico da Fig. 185, mostra as curvas de desaparecimento obtidas num indivíduo normal com os pés pendentes (formando um ângulo de 60º com o plano do leito) (A), na horizontal (B) e elevados (C) (formando um ângulo de 30.º com o plano do leito). As constantes assim obtidas encontram-se discriminadas nos respectivos gráficos.

Comentário:

Pela análise do traçado verifica-se que o ritmo de reabsorção-condução é equivalente em ambos os membros.

Os registos do gráfico da Fig. 186 pertencem ao mesmo indivíduo, cujo membro inferior direito era normal apresentando na perna esquerda uma úlcera surgida após trombose das veias profundas. Nota-se perfeitamente o predomínio da reabsorção do lado direito sobre o esquerdo, quando o exame se efectuou quer com as pernas pendentes (60.º) quer na horizontal.

Comentário:

O aspecto do traçado mostra que as posições pendente e horizontal são as que melhor evidenciam a perturbação da reabsorção-condução venosa em casos de compromisso do sistema venoso.

*

A análise do Quadro IX permite-nos salientar os seguintes factos:

Em 10 indivíduos normais (sem edemas dos membros inferiores) clìnicamente evidenciáveis) a constante de desaparecimento K_1 variou entre 0,0693 e 0,0206, tendo como valor médio 0,0393.

Nas varizes dos membros inferiores (com ou sem úlcera), os valores encontrados foram bastante variáveis; uns normais, outros francamente patológicos. Estes últimos correspondiam a situações em que havia, duma maneira geral, certa esclerose dos tecidos. É de realçar que no único caso de úlcera hipertensiva de Martorell, que tivemos oportunidade de estudar, o valor encontrado foi francamente patológico, o que depõe a favor de esta constante traduzir mais a reabsorção e a condução venosas do que a circulação arterial, acerca da qual, certos autores pretendem ajuizar, por este método.

Nas cirroses hepáticas observou-se em regra diminuição da constante de reabsorção.

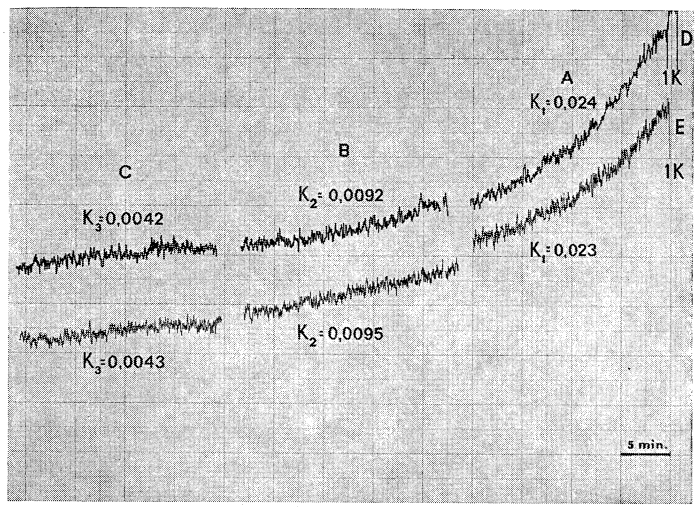

FIG. 185 — Influência da posição nas curvas de depuração (situação normal). *A* — Pés pendentes. *B* — Pés na horizontal. *C* — Pés elevados.

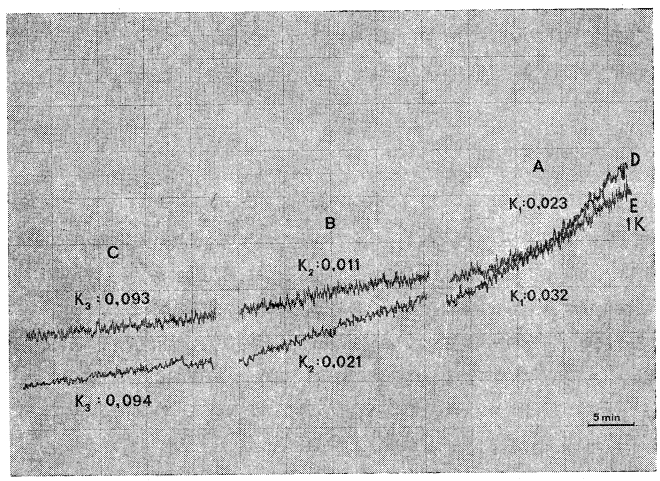

FIG. 186 — Influência da posição no valor das curvas de depuração numa situação patológica (trombose venosa).

Nas tromboflebites encontrou-se uma constante diminuída e no doente J.A.M., a sua variação no sentido da normalidade caminhou a par e passo com a regressão da sintomatologia.

Nas isquemias crónicas, umas vezes os valores encontrados estavam dentro do patológico, noutras, pelo contrário, eram normais e até ligeiramente superiores à média habitual.

Ao considerarmos o que se passou nos linfoedemas verificamos que os valores achados foram sempre inferiores aos valores normais. Para tal facto podem apresentar-se as seguintes explicações:

que a injecção não tenha sido dada no tecido celular subcutâneo, difícil de referenciar devido à espessura do tecido elefantiásico;

que no linfoedema não haja apenas responsabilidade linfática, mas igualmente venosa, não traduzida por alterações das veias de grosso calibre.

Desde sempre admitimos que nos linfoedemas houvesse não só alterações linfáticas, mas também do tecido intersticial e foi isto que nos levou, como dissemos no prefácio deste trabalho, a utilizar diversas substâncias para avaliar as verdadeiras perturbações.

A reabsorção do sódio é muito mais rápida do que a do hipuran o que se explica, provàvelmente, pela diferença de tamanho das suas moléculas.

CONCLUSÃO

O estudo das curvas de depuração pareceu-nos ter certo interesse na avaliação da reabsorção e condução venosas e ser destituído de valor nos sindromas isquémicos.

É uma prova a ter em consideração no estudo dos fenómenos que se passam a nível do tecido intersticial.

Ao injectar a substância radioactiva (RISA, hipuran ou microagregados) e ao colocarmos os contadores de cintilação sobre o trajecto da femural, na virilha, na «barriga» da perna ou no pé, tivemos por finalidade determinar pelas curvas de acumulação não só a velocidade sanguínea, ou tempo de circulação, mas também o fluxo sanguíneo.

Os gráficos obtidos, (Figs. 182 A e B), foram bastantes díspares tornando difíceis as tentativas de quantificação baseadas na altura da curva de actividade ou na área por ela limitada.

Em todo o caso parece-nos ser possível evidenciar em alguns traçados — particularmente os obtidos na região da coxa — determinados acidentes. Assim, é evidente (Figs. 182 A e B), o início do acréscimo da actividade, *b*, dependente da velocidade circulatória já referida; é também fácil determinar o acidente

c na vertente ascendente da curva, acidente que deverá corresponder ao fim do tempo arterial, se considerarmos os trabalhos de EICHHORN e de ROCHA ALVES e cols. Deparamos ainda com o máximo de actividade designada por *d* cujo significado não encontramos referido mas que é, provàvelmente, dependente da riqueza circulatória local. Finalmente assinalámos um novo acidente, *e*, que corresponde ao início da recirculação.

O cintilador colocado no pé não permitiu obter gráficos com acidentes bem marcados e muitas vezes nem sequer conseguimos valorizar estes gráficos.

A velocidade circulatória foi pràticamente a única determinação válida, embora tenhamos procurado avaliar a amplitude dos acidentes referidos no Quadro VIII.

Várias razões podem ser invocadas para explicar os fracassos registados, como, por exemplo, a difusão do produto, o ambiente quente ou frio, a excitabilidade do indivíduo, mas principalmente a recirculação das substâncias injectadas.

Depreende-se do exposto que esta técnica pode servir para determinar a velocidade circulatória, mas mesmo assim é preciso considerar o sistema de injecção, a veia escolhida e até o calibre da própria agulha, como referiu, em 1966, SOUSA PEREIRA, além das características dos aparelhos de detecção, nomeadamente da constante de tempo do «ratemeter» e da inércia do registador.

Quanto à determinação do fluxo sanguíneo, quer atendendo à amplitude dos acidentes dos gráficos quer à área por estes limitada, o problema é bastante mais complexo por fornecer resultados que nos parecem pouco satisfatórios, mesmo para o cintilador colocado na raiz da coxa. As dificuldades por nós encontradas haviam levado já outros autores a procurar técnicas diferentes as quais não executámos por não possuirmos material apropriado.

Assim, AGRIFOGLIO e cols., HOBBS e EDWARD e LEAL DA SILVA, empregaram um tubo de polietileno enrolado em espiral que introduziram dentro de um contador de poço. Este tubo estava ligado por um lado a um sistema de aspiração, e por outro à veia femural. A injecção de RISA era praticada na artéria femural, tendo-se conseguido desta maneira eliminar as dificuldades criadas pela circulação de retorno.

Não nos tendo sido possível realizar esta técnica, procurámos contornar as dificuldades criadas pela difusão da substância para os tecidos e pela variação da temperatura, recorrendo à injecção de microagregados de albumina humana I^{131} na dose de 1 μCi/Kg e à introdução do membro em água a 44.º, durante 10 minutos. Dos gráficos obtidos apresentamos três exemplares Figs. 187, 188 e 189, correspondendo respectivamente ao indivíduo normal, a uma situação em que havia discretas alterações arteriais

e a um caso com graves lesões arteriais. O exame destes gráficos revela que o registo do pé se tornou mais evidente. A utilização dos microagregados permite uma menor irradiação do doente, como já referimos, sendo a influência da circulação de retorno cada vez menor, atendendo a que os agregados se fixam no S.R.E., particularmente no fígado e baço, onde são metabolizados, além de se não dar a sua difusão para os tecidos.

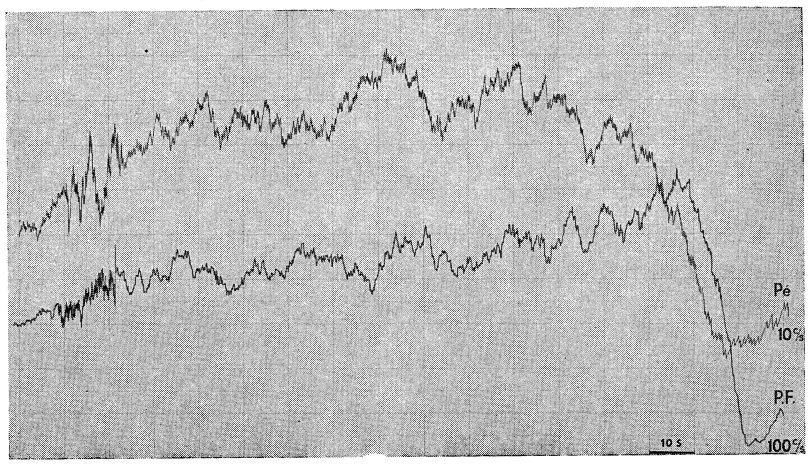

FIG. 187 — Tempo de circulação e fluxo sanguíneo determinados pela injecção intravenosa, na prega do cotovelo, de Mi.A.A. (1 μCi/Kg), num indivíduo normal.

C) DETERMINAÇÃO DO CALIBRE DE PEQUENOS VASOS

Efectuámos este exame em cerca de 50 indivíduos, uns normais, outros portadores de arteriopatias dos membros inferiores. Escolhemos alguns que nos pareceram suficientemente elucidativos para exemplificar o comportamento dos vasos de pequeno calibre frente aos macroagregados.

As Figuras 190, 191 e 192, obtidas num indivíduo normal, mostram que existem duas zonas de pequena actividade correspondentes a primeira ao pé e terço inferior da perna e a segunda ao joelho, e duas zonas de maior actividade, localizados à «barriga» da perna e à coxa.

Neste exame obtiveram-se, ainda, o hepato-esplenograma e o pneumograma devidos à passagem de grande número de agregados que não ficaram bloqueados nos vasos do membro inferior.

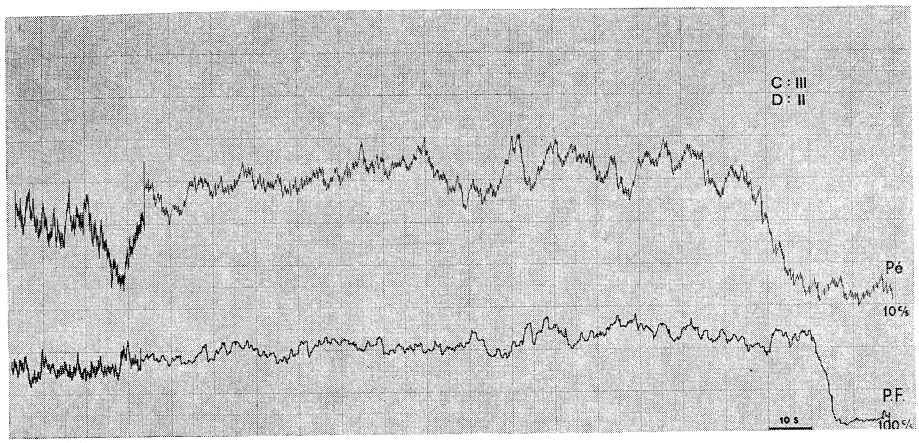

FIG. 188 — Tempo de circulação e fluxo sanguíneo determinados pela injecção intravenosa, na prega do cotovelo, de Mi.A.A. (1 μCi/Kg) num indivíduo pertencente ao Grau III Cranley e estádio II de Delahaye (obliteração da femural superficial).

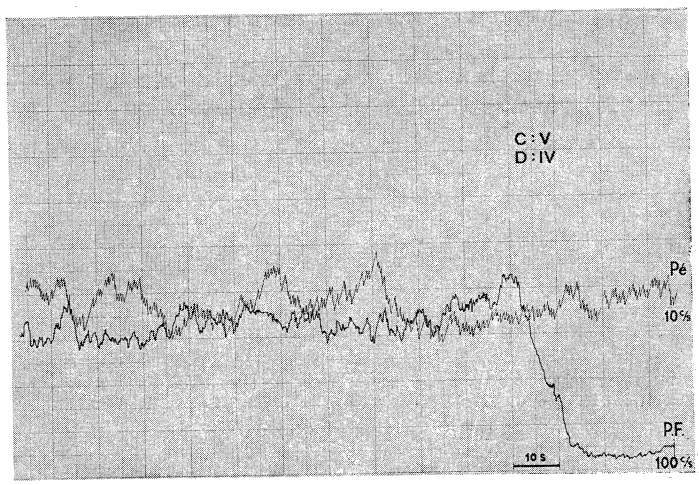

FIG. 189 — Tempo de circulação e fluxo sanguíneo determinados pela injecção intravenosa, na prega do cotovelo, de Mi.A.A. (1 μCi/Kg) num indivíduo pertencente ao Grau V de Cranley e estádio IV de Delahaye.



FIG. 190 — Aspecto da arteriografia indirecta normal. Zonas de menor actividade correspondentes ao pé e joelho.



FIG. 191 — Aspecto da arteriografia indirecta normal (coxa).



FIG. 192 — Hepatopneumograma obtido 5 horas após arteriografia indirecta.

O hepato-esplenograma deve-se, possìvelmente, à existência de microagregados no produto injectado, não podendo também deixar de considerar-se a hipótese da formação de agregados mais pequenos por desintegração metabólica dos maiores. Realizando-se o hepatograma cerca de 5 horas após a injecção de macroagregados, este período de tempo é mais que suficiente para a desintegração metabólica parcial dos macroagregados.

É de salientar que os dedos dos pés são as estruturas menos contrastadas, embora GREENFIELD e cols., em 1951, tenham verificado que, num indivíduo confortàvelmente aquecido, 69% do fluxo sanguíneo total da mão passava pelos dedos e, em caso de arrefecimento, 44%. Dada a semelhança da circulação da mão e do pé, poderemos admitir que também neste, o fluxo sanguíneo dos dedos deverá ser elevado. Isto significa que o calibre das anastomoses artério-venosas existentes e admitidas desde 1931 por GRANT e BLAND, têm dimensões superiores às de 20-70 micra consideradas por estes autores.

As Figs. 193, 194 e 195, correspondem a um indivíduo com arteriopatia dos membros inferiores, de intensidade ligeiramente diferente de um e outro lado; à esquerda a sintomatologia clínica permitiu classificá-la no Grau III de Cranley * e estádio II de Delahaye ** e cols.; à direita no grau IV de Cranley e III de Delahaye e cols.

---

*CRITÉRIO DE CRANLEY (C)

GRAU	DADOS CLÍNICOS
I	Decréscimo da amplitude do pulso arterial no pé
II	Ausência do pulso tibial posterior e pedioso
III	Ausência do pulso poplíteo; diabetes melitus + ausência do pulso tibial posterior e pedioso
IV	Dor em repouso no pé; rubor no pé com este pendente; palidez dos dedos com elevação e pele seca
V	Dor contínua no pé; hemorragias petequiais no dorso do pé; necrose da pele.

**CRITÉRIO DE DELAHAYE, BESSET, TOUBOL E GONIN (D)

Estádio I — De latência funcional

Estádio II — De claudicação intermitente quando da marcha, ou de isquemia de esforço

Estádio III — De isquemia permanente

Estádio IV — Isquemia permanente irreversível com necrose.

Arteriografia indirecta, bilateral, obtida no doente A.R. com arteriopatia dos membros inferiores, pertencendo à direita ao grau IV de Cranley e estádio III de Delahaye e à esquerda ao grau III de Cranley e estádio II de Delahaye.



FIG. 193 — Pés e metade inferior das pernas.



FIG. 194 — Metade superior das pernas, joelhos e terço inferior das coxas.

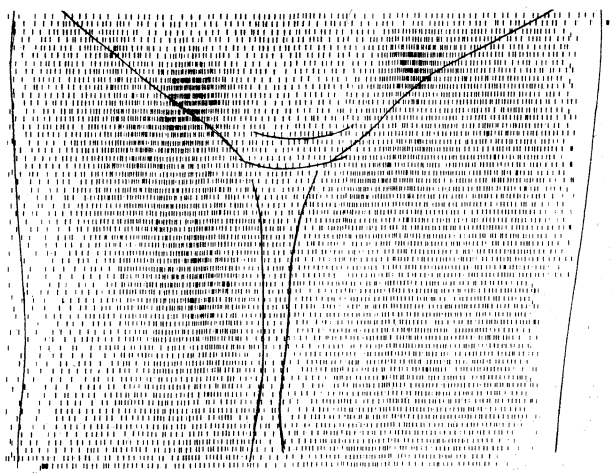

FIG. 195 — Coxas (porção superior) e locais da punção (actividade máxima).

O membro inferior esquerdo tem diminuição de radioactividade em toda a sua extensão, consequência da passagem de macroagregados através do leito capilar dilatado. À direita, pelo contrário, há nítido aumento de actividade por retenção de macroagregados.

As Figs. 196, 197, 198 e 199, correspondem a outro doente, pertencendo ao grau V de Cranley e estádio IV de Delahaye e, e a distribuição de radioactividade pode considerar-se inversa da obtida normalmente.

*

A revisão bibliográfica atrás referida e os trabalhos que efectuámos deram-nos os conhecimentos indispensáveis para abordar a exploração linfática pelos radionuclídeos.

Daquela revisão, depreende-se que a maior preocupação dos autores que se dedicaram ao estudo da circulação residia, a bem dizer, nas determinações do tempo de circulação e do fluxo sanguíneo. Da mesma forma, também, nos preocupou, de início, a possibilidade de utilizar as substâncias radioactivas na determinação do tempo de circulação e do fluxo linfático. Mas, dada a circunstância de termos à nossa disposição um «scanning», procurámos, além disso, avaliar em que medida haveria correspondência, ou sobreposição, entre as imagens morfológicas obtidas pela linfografia directa e as fornecidas pela linfografia indirecta.

A propósito destes dois termos, salientamos que o critério seguido na classificação dos métodos de exploração linfática tem evoluído um pouco, como é natural, ao sabor das aquisições. Assim, segundo BARTELS, citado por ÁLVARO RODRIGUES, podem empregar-se dois métodos na injecção dos linfáticos; o método directo e o indirecto.

No método directo, a injecção é praticada introduzindo a cânula no próprio vaso linfático; é um processo antigo e que só pode ser usado, como muito bem se compreende, nos grandes troncos.

No método indirecto, os vasos linfáticos são injectados, procurando fazer penetrar a agulha numa das redes linfáticas dos segmentos de qualquer órgão ou tecido.

ÁLVARO RODRIGUES, por sua vez, refere que «dois processos podem ser utilizados para tornar visíveis os linfáticos: o processo radiográfico e o método de visibilização directa.

O processo radiográfico consiste em injectar — mediante técnicas especiais, já descritas em trabalhos anteriores, substâncias opacas aos RX (tais como o tordiol, o torotraste, e ùltimamente o perabrodil) — nas redes linfáticas periféricas de um órgão ou de gânglios linfáticos, consoante quisermos marcar

Arteriografia indirecta com inversão da actividade, obtida, à direita, num indivíduo, J.L., com arteriopatia dos membros inferiores (C. V; D. IV).



FIG. 196 — Pé e perna.



FIG. 197 — 1/3 superior da perna e joelho.



FIG. 198 — Coxa.



FIG. 199 — Hepatopneumograma, sendo o pneumograma mais evidente.

na película radiográfica as vias linfáticas eferentes desse órgão ou os grandes troncos colectores linfáticos.

O método de visibilização directa permite pôr em evidência, durante o próprio acto operatório, os vasos linfáticos duma região, de maneira a poderem ser observados directamente. Consiste este processo em injectar — mediante técnicas especiais, também já descritas — nos folículos dos gânglios ou nas malhas das redes linfáticas periféricas um soluto aquoso de índigo carmim a 4%, substância que tem a vantagem de não ser tóxica nem irritante, corando os vasos linfáticos de azul, o que os faz destacar nìtidamente dos tecidos vizinhos.

Para P. LAMARQUE, ROMIEU, COLLIN e LEENHARDT, «a opacificação radiológica compreende dois métodos: a linfografia directa por injecção intravascular e a linfografia indirecta, método biológico, baseado no fenómeno fundamental da reabsorção lacuno-linfática.

A linfografia directa compreende duas técnicas, segundo se recorre aos gânglios ou aos canalículos. Deve-se pois distinguir:

Adenolinfografia por um lado e angiolinfografia por outro.»

Num outro trabalho, estes mesmos autores dizem que o sistema linfo-ganglionar é caracterizado por dois elementos muito diferentes: um de estrutura vascular, outro de natureza retículo-histiocitária. Os métodos de exploração podem, pois, estudar, quer isoladamente, quer simultâneamente, estas duas notáveis funções.

Apresentam esses métodos agrupados em 3 tipos: a linfografia indirecta, que para estes autores não é outra coisa que uma atrofagocitose, (fagocitose de partículas coloidais consecutiva a uma injecção lacunar); a linfografia directa, que necessita de referências prévias por coloração, como foi preconizado por KINMONTH e, por último, o que designam por «lympho-reperage» pelos radioelementos.

Por sua vez, KINMONTH, para estudar, as funções linfáticas em clínica cirúrgica e particularmente para tornar, por meios inofensivos, visíveis os linfáticos no acto operatório, considera:

— a linfangiografia visual, usando corantes,
— a linfangiografia com R.X.,
— os estudos com proteínas radioactivas, e
— a análise do fluido do edema

Como acabamos de ver não há uniformidade na classificação dos métodos de exploração linfática, e, por isso, designámos com FERNANDO DE OLIVEIRA e RODRIGUES BRANCO, por linfografia todo e qualquer método de exploração linfática. Consideramos como linfografia indirecta a obtida com a utilização

dos radioisótopos, reservando o termo de linfografia directa para os outros meios de exploração deste sistema.

Este critério justifica-se na medida em que pela linfografia directa é fornecida ao observador a possibilidade de, com a sua própria vista, poder observar a imagem dos vasos e dos canais linfáticos, enquanto que na linfografia indirecta se torna indispensável a utilização de um aparelho que transforme os impulsos electromagnéticos recebidos, em mecânicos ou luminosos, permitindo obter leituras de actividade (contagens) e registos lineares ou seriados.

Feitas estas considerações e atendendo a que os canais linfáticos podem ser estudados por substâncias coradas, pelos R.X. e pelos radioisótopos, que tanto podem ser injectados nos interstícios dos tecidos (tecido celular subcutâneo, ganglionar, etc.) como dentro de um canal (artéria, veia ou linfático); aceitando, ainda, a nossa definição de linfografia directa e indirecta e tendo em linha de conta que o objectivo a atingir pode ser funcional e morfológico, classificaremos, finalmente, a linfografia desta maneira:

- Linfografia
  - Directa
    - Visualização directa
      - Intersticial
        - subcutânea
        - ganglionar
      - Intracanalicular
    - R.X.
      - Intersticial
        - subcutânea
        - ganglionar
      - Intracanalicular
        - arterial
        - venosa
        - linfática
  - Indirecta
    - Intersticial
    - Intracanalicular
      - Funcional
      - Morfológica
      - Morfo-funcional

Trataremos de seguida da linfografia indirecta, por ser aquela que por agora nos interessa para a sequência do nosso estudo.

Antes de nos ocuparmos de cada uma das variedades de linfografia indirecta referiremos as substâncias empregadas, os processos de as obter, o material utilizado e as técnicas seguidas.

CAPÍTULO I

SUBSTÂNCIAS UTILIZADAS E SUA MARCAÇÃO

MATERIAL DE DETECÇÃO E CONTAGENS

As substâncias radioactivas utilizadas neste tipo de exploração linfática foram marcadas e preparadas no Laboratório de Radioisótopos da Faculdade de Medicina de Coimbra, salvo o Au^{198} que nos foi gentilmente cedido pelo Instituto Português de Oncologia, de Lisboa.

Empregámos, duma maneira geral, substâncias orgânicas. Das inorgânicas apenas ensaiámos o Au^{198}.

Os compostos orgânicos por nós utilizados foram:

Hipuran
RISA
Microagregados de Albumina I^{131}
Macroagregados de Albumina I^{131}
Lipiodol ultrafluido I^{131}

A) MARCAÇÃO DE HIPURAN

O hipuran é o ortoiodo hipurato de sódio, que se marca substituindo alguns dos átomos do seu iodo estável por $iodo^{131}$.

A sua fórmula é a seguinte:

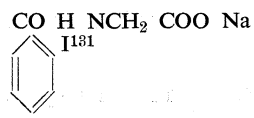

Na marcação desta substância seguimos a técnica de TUBIS modificada que, em linhas gerais, consiste no seguinte:

1 — Colocar num tubo de rolha esmerilada alguns μCi de I^{131} «carrier--free».

2 — Adicionar 0,1 ml de KI 0,01 M; 0,1 ml de HC1 N/10 e 0,1 ml de KIO_3 0,005M.

3 — Adicionar 2 ml de solução de hipuran a 160 mg/ml.

4 — Se necessário ajustar o pH da solução para 5,8-6 com papel de margem estreita, pela adição de uma ou duas gotas de HC1 N/10 ou NaOH N/10.

5 — Rolhar o tubo, colocar as molas de aperto e pôr em banho de água fervente durante duas horas.

6 — Arrefecer o tubo em água morna depois de retirado do banho fervente.

7 — Adicionar 0,1 ml de HC1 N, o que tornará a solução castanha.

8 — Adicionar sulfito de sódio, gota a gota, até descorar a solução anterior.

9 — Juntar 1 ml de HC1 e agitar com vareta de vidro.

10 — Centrifugar meio minuto em centrifugadora refrigerada. Eliminar o sobrenadante.

11 — Dissolver o precipitado de iodohipurato de sódio em 1 ml de NaOHN e 2 ml de água destilada.

12 — Adicionar, agora, 1 ml de KI 0,1 M; 1,5 ml de HC1, arrefecer, centrifugar e desprezar o sobrenadante como em 10.

13 — Repetir o passo anterior.

14 — Dissolver de novo em 1 ml de NaOH e 2-3 ml de água e repetir a lavagem como em 12.

15 — Dissolver o precipitado resultante no volume mínimo de Na OH N, adicionar um pequeno volume de H_2O e neutralizar seguidamente com HC1 N usando papel de pH de margem estreita.

16 — Tirar uma pequena fracção desta solução para «controle» da radioactividade e diluir, seguidamente, a dose para uma concentração conveniente.

17 — Colocar em frascos rolhados que suportem a esterilização e levar ao autoclave durante 15 minutos.

B) SEPARAÇÃO E MARCAÇÃO DE ALBUMINA HUMANA I^{131} (RISA)

A albumina foi obtida de plasma humano de dadores do Centro de Transfusão dos Hospitais da Universidade de Coimbra, pertencentes ao grupo O Rh^- por precipitação salina fraccionada com um soluto saturado de sulfato de amónio. O grau de pureza desta albumina é verificado por electroforese em papel (Fig. 200) e em gelose. Tanto em papel como em gelose nota-se além da albumina uma pequena fracção de β globulina.



FIG. 200 — Electroforese em papel, de albumina humana obtida por precipitação salina, podendo ver-se que existe pequena quantidade de β-globulina.

Na marcação seguem-se os seguintes passos:

1 — Preparar uma solução que contenha 100 mg de albumina humana em 10 ml de tampão carbonato.

2 — Deitar, numa ampola de decantação, 10 ml de clorofórmio lavado, adicionando-lhe em seguida:

0,1 ml de KIO_3 N/100

0,12 ml de KI N/50

KI^{131} (no mínimo volume possível a contar com o rendimento em actividade de 25-30%)

Adicionar por fim a quantidade de H_2SO_4 N/50 necessária para libertar a totalidade do iodo.

Após agitação da ampola, o clorofórmio adquire a cor violeta.

3 — Decantar o clorofórmio para um frasco Erlenmeyer, de rolha esmerilada, e adicionar, em seguida, a solução de albumina, lentamente, com pipeta de Pasteur, de modo a que ela se espalhe sobre o clorofórmio sem formar emulsão.

4 — Deixar o frasco em repouso por 12 horas à temperatura de 4ºC. Depois deste período o clorofórmio estará descorado.

5 — Lançar o conteúdo do frasco Erlenmeyer para uma ampola de decantação e aguardar o tempo suficiente.

6 — Desprezar a fase de clorofórmio e aproveitar, para um saco de diálise, a solução de albumina.

7 — Dialisar em soro fisiológico durante 2 horas, em resina aniónica durante o mesmo tempo e, finalmente, em soro fisiológico, agitando sempre com barra magnética.

8 — A solução de albumina é então recolhida e introduzida a sua maior parte num frasco fechado assèpticamente.

9 — Um volume conhecido da pequena porção restante será utilizado para avaliar a actividade exacta da solução, a sua perfeita esterilidade e conveniente marcação.

C) PREPARAÇÃO DOS MICROAGREGADOS DE ALBUMINA HUMANA I^{131} (Mi.A.A.I^{131})

Os microagregados obtêm-se fàcilmente, a partir da albumina marcada à qual se juntam 10 a 20 mg de albumina estável. Seguidamente acerta-se o pH para 7,5 $\pm$ 0,1 com tampão fosfato e ferve-se com agitação em banho-maria.

Esta técnica pouco difere da de TAPLIN e cols. e os passos fundamentais são os seguintes:

1 — Num frasco esterilizado, lançar x μCi de albumina I^{131}.

2 — Juntar 15 a 18 mg de albumina estável (da solução mãe).

3 — Acertar o pH para 7,5 $\pm$ 0,1 com tampão fosfato.

4 — Agitar a cerca de 100 rotações/minuto, em banho-maria fervente, durante 4 a 8 minutos.

5 — Deixar arrefecer e injectar a dose conveniente, tendo o cuidado de homogeneizar a suspensão antes de aspirar.

D) PREPARAÇÃO DE MACROAGREGADOS DE ALBUMINA HUMANA I^{131} (M.A.A. I^{131})

A obtenção dos macroagregados não difere substancialmente da dos microagregados. Utiliza-se, do mesmo modo, uma dose de albumina I^{131} à qual se junta 30 a 40 mg de albumina estável. Acerta-se o pH para $5{,}5 \pm 0{,}1$ com tampão fosfato e ferve-se em banho-maria durante cerca de 15 minutos É também uma técnica semelhante à descrita por TAPLIN e cols., podendo referir-se mais pormenorizadamente os seguintes tempos:

1 — Num frasco esterilizado lançar x μCi de albumina I^{131}.
2 — Juntar 30 a 40 mg de albumina estável (da solução mãe).
3 — Acertar o pH para $5{,}5 \pm 0{,}1$ com tampão fosfato.
4 — Agitar a cerca de 100 rotações/minuto, em banho-maria fervente, durante 15 minutos.
5 — Deixar arrefecer, observar ao microscópio uma alíquota da solução e injectar depois de homogeneizar a suspensão.

E) MARCAÇÃO DO LIPIODOL (LIPIODOL U.F. I^{131})

O Lipiodol ultra-fluido da Casa Guerbet e C.ª, é o éster etílico dos ácidos gordos do óleo de papoila com 38% de iodo. A Casa SORIN, segue uma técnica de marcação que permite um rendimento de 75%, sem alterar a densidade, viscosidade e opacidade do produto. O teor em iodo livre é inferior a 1% e verificado por electroforese em papel. O lipiodol marcado deve conservar-se no frigorífico para diminuir a libertação de iodo livre por decomposição espontânea do produto.

Para marcar o lipiodol seguimos uma técnica sobreponível à utilizada para a trioleina I^{131}. As passagens desta técnica são as seguintes:

1 — Dissolver cerca de 1 ml de lipiodol em 3 ml de éter num tubo com rolha esmerilada.
2 — Deitar num tubo de ensaio com rolha de vidro, x μCi de I^{131} em 1-2 ml de água, adicionando em seguida cerca de 3 ml de éter.
3 — Adicionar ao tubo anterior:
    1 ml da solução KI
    0,5 ml da solução de KIO_3
    0,2 ml da solução de H_2SO_4 2N e,
    agitar a mistura lentamente com o tubo rolhado. O iodo libertado passa para a camada de éter dando-lhe uma cor purpúrea.

Em seguida remove-se com pipeta de Pasteur a solução aquosa do fundo do tubo.

4 — Preparar uma solução fresca de cloro pela acção de HCl concentrado sobre $KMnO_4$ num tubo de ensaio grosso adaptado com rolha e tubo de saída. Fazer borbulhar o cloro através de 2-3 ml de éter colocado prèviamente noutro tubo de ensaio. O éter tomará a cor amarelada.

5 — Adicionar algumas gotas da solução de cloro em éter à solução purpúrea de iodo, até a descorar. Por este meio obteremos uma solução de monocloreto de iodo.

6 — Adicionar a solução de lipiodol à solução de monocloreto de iodo.

7 — Deixar repousar durante várias horas.

8 — Cerca de 30% de I^{131} ligar-se-á à gordura. O iodeto não ligado é removido lavando três vezes com 2 a 3 ml de uma solução alcalina. Para isso lança-se a solução de lipiodol (6) numa ampola de decantação e junta-se, cuidadosamente, a solução alcalina. Lavar finalmente com 2 a 3 ml de água destilada, duas vezes.

9 — Evaporar o éter colocando a solução de gordura em banho-maria a uma temperatura inferior a 60°C.

O material empregado para detecção da radioactividade foi diferente, conforme os dados que pretendíamos obter.

Para as leituras da actividade e para os registos locais utilizámos aparelhos Phillips, compostos por sondas de cintilação n.º P.W. 4 111; Ratemeters n.º P.W. 4 042, com constantes de tempo de 0,3-1-3-10-30 e 100 seg., acoplados a fontes de alta tensão P.W. 4 022.

Aos cintiladores estavam adaptados colimadores Phillips n.º P.W. 4 113.

Estes colimadores estavam reforçados externamente por espessas mangas de chumbo, tendo em vista uma melhor protecção da sonda a fim de diminuir o «back-ground», uma vez que não possuímos analisadores de impulsos adaptados a estes aparelhos.

O registo gráfico foi efectuado com um registador Phillips PR 4060M-13 que possui uma só pena inscritora e dois canais.

As características deste aparelho nem sempre eram satisfatórias, em relação aos fins em vista, razão pela qual empregámos, mais frequentemente, um registador MOSELEY — Modelo 7.100A, que possui duas penas inscritoras e dois canais.

Houve necessidade, por vezes, de obter três registos gráficos, o que nos levou a utilizar simultâneamente os dois registadores referidos.

Para obter os registos circulares utilizámos um detector cirúrgico da «Nuclear Chicago», acoplado a um registador Recti/riter que possui uma só pena e um só canal.

O detector cirúrgico consta de uma sonda com cristais permutáveis, e um «ratemeter». A realização destes gráficos obrigou-nos a construir um aparelho mecânico que permitisse suportar a sonda de cintilação e efectuar um movimento circular uniforme. Conseguimos este objectivo utilizando a base mecânica dum tambor de Marey à qual adaptámos uma fina barra de alumínio para suportar e fixar o cintilador. Deste modo conseguimos não só um deslocamento uniforme do cintilador, como também a sua manutenção perpendicularmente à superfície explorada.

Estes conjuntos destinam-se, como referimos, a obter leituras directas da actividade ou registos.

Para os cintigramas empregamos um «velho» aparelho Tracerlab que apenas fornece imagens a preto e branco. Este aparelho tem duas pequenas modificações: uma correspondente aos factores de «scanning» que podem ser de 4,6, 10, 20, 40, 60 e 100 toques/impressão e outra à existência de um reforço do colimador, feito à custa de um espesso cone de chumbo de cerca de 2,5 cm de espessura.

Capítulo II

INTRODUÇÃO À SEMIOLOGIA LINFÁTICA PELA LINFOGRAFIA INDIRECTA

Depois de termos procedido a uma breve resenha dos processos de exploração do sistema linfático e de termos exposto, também, as condições básicas do nosso trabalho, passaremos a analisar os dados semiológicos que nos pode fornecer o estudo dos linfáticos pelos radionuclídeos. Serão três os aspectos apreciados:

I) Linfografia indirecta funcional,
II) Linfografia indirecta morfológica,
III) Linfografia indirecta morfo-funcional.

I Linfografia indirecta funcional

Antes de iniciarmos a apreciação dos nossos resultados, parecem-nos pertinentes algumas considerações sobre a forma como equacionámos e tentámos resolver os diversos problemas referentes a este tipo de exploração.

Ao estudar o sistema linfático e estabelecendo analogia com a circulação sanguínea, preocupámo-nos em determinar dois tipos de dados: uns relacionados com a velocidade ou tempo de circulação linfática e outros com o fluxo linfático. Estes valores foram colhidos indirectamente, quer pelas curvas de acumulação, determinando a quantidade de substância radioactiva acumulada nos gânglios regionais satélites da zona a explorar, após injecção intralinfática ou subcutânea do radioelemento (RISA, Microagregados de Albumina, Au^{198}, etc.), quer pelas curvas de clarificação, determinando o desaparecimento duma substância radioactiva injectada nos tecidos.

Estes dois tipos de exame, tanto a determinação do tempo de circulação como a do fluxo linfático, só foram possíveis mercê da capacidade do sistema linfático para reabsorver determinadas substâncias, quando injectadas na intimidade dos tecidos, e da possibilidade de cateterisar os vasos linfáticos, o que permitia a injecção duma substância radioactiva directamente no interior dum canal linfático.

Para melhor evidenciar a reabsorção linfática de substâncias injectadas subcutâneamente, tornou-se indispensável a execução de movimentos da região explorada. Porém, estes exames seriam de difícil valorização, se os gânglios linfáticos não se comportassem como uma represa. Se assim não sucedesse, o radioelemento atingiria tão pouca actividade, ou transitaria tão ràpidamente que tornaria impossível ou, pelo menos, difìcilmente válido, qualquer tipo de determinação, a não ser que se utilizassem doses excessivamente grandes e consequentemente prejudiciais.

De facto, num gânglio linfático, como vimos na pág. 47, é possível descrever três tipos de circulação: uma rápida, outra lenta e ainda outra extremamente lenta, circunstância que vai favorecer este tipo de exame.

1. DETERMINAÇÃO DO TEMPO DE CIRCULAÇÃO

Para determinar o tempo de circulação colocamos as sondas na região inguinal, (região poplítea no cão), num ponto correspondente à projecção, sobre a parede abdominal da cisterna de Pecquet e, por vezes, na região precordial e injectámos, como se descreve nos respectivos capítulos, a substância radioactiva quer por via subcutânea quer por via intralinfática.

Apresentamos, como exemplo, os gráficos das Figs. 201 e 202 obtidos por injecção subcutânea e intralinfática de RISA, respectivamente no homem e no animal.

No homem, a injecção subcutânea mostra que o tempo de circulação pé — região inguinal é de 3,5 minutos, enquanto que no cão este tempo é de poucos segundos. Esta divergência não deverá surpreender se atendermos ao facto de que a distância entre o local da injecção e a região poplítea é muito pequena, no cão, e, também, à circunstância de que os movimentos efectuados no animal consistiram em flexões e extensões passivas amplas e enérgicas associadas com certo grau de compressão, enquanto que no homem esses movimentos foram activos e sem compressão; por outro lado, no animal, a gama de reabsorção linfática é maior como vimos ao obter linfografias directas, com lipiodol subcutâneo.

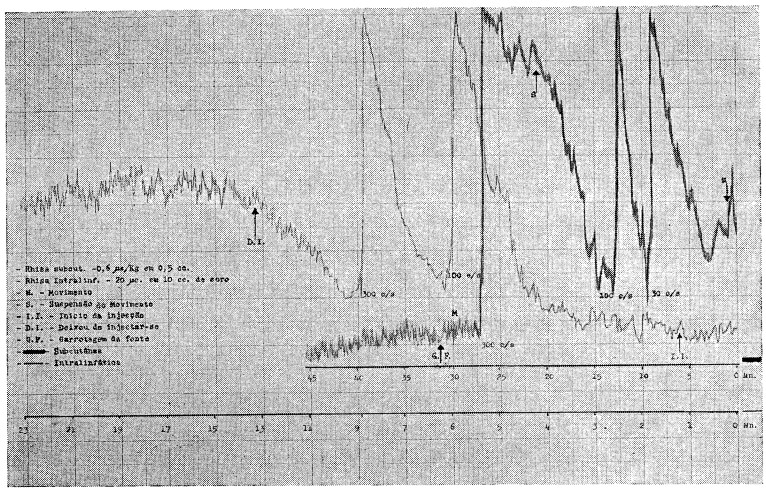

FIG. 201 — Gráfico obtido no homem pela injecção subcutânea e intralinfática de RISA.

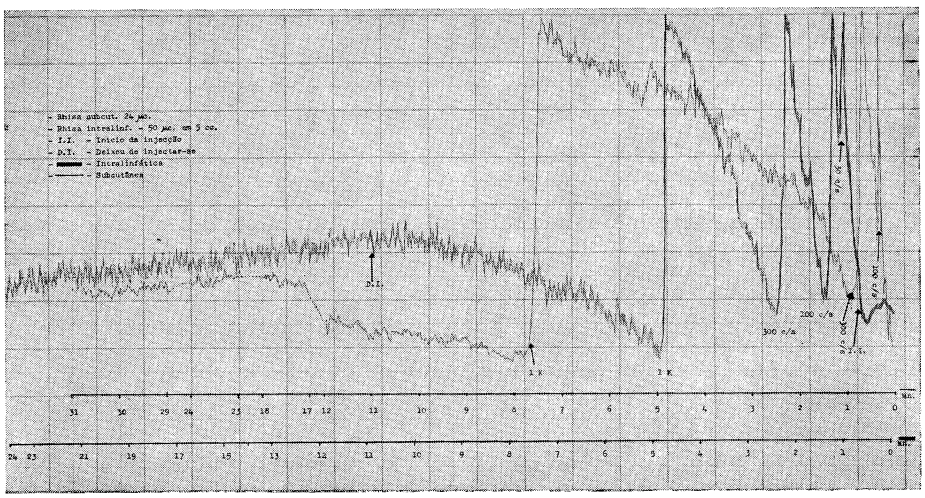

FIG. 202 — Gráfico obtido no cão pela injecção subcutânea e intralinfática de RISA.

O tempo de circulação revelado pela injecção intralinfática com máquina de «The Holter» em P18 foi, para o homem, de cerca de 2,5 minutos e para o cão de 50 segundos.

Estes gráficos mostram nítida diferença entre a velocidade de circulação linfática, quando se utiliza a via subcutânea e a intracanalicular. Não é de

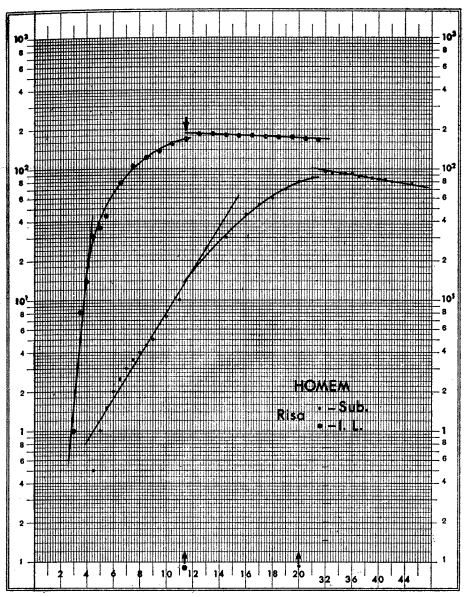

FIG. 203 — Passagem para papel semilogarítmico do gráfico da Fig. 202.

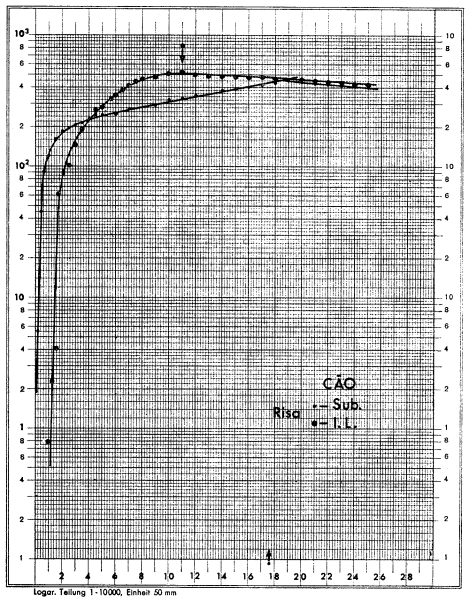

FIG. 204 — Passagem para papel semilogarítmico do gráfico da Fig. 203.

estranhar que assim suceda, pois no segundo caso apenas actua a condução, enquanto que no primeiro, interfere, ainda, a reabsorção linfática.

2. DETERMINAÇÃO DO FLUXO LINFÁTICO

a) *Curvas de acumulação*

Após injecção subcutânea ou intra-linfática do radio-elemento obtivemos os gráficos anteriormente apresentados. Estes gráficos transplantados para papel semilogarítmico tomam o aspecto das Figs. 203 e 204.

Se atentarmos nestes gráficos verificamos que apresentam três porções distintas; uma recta inicial, uma curva e nova recta terminal. Designamos estes acidentes, respectivamente, por *índice de chegada ou fluxo linfático, índice de acumulação-passagem* e *índice de esvaziamento* e consideramos que cada um tem significado próprio.

A recta inicial — *fluxo linfático* — corresponde à chegada da substância radioactiva ao gânglio e à repleção do sistema sinusoidal. Traduz-se gràficamente, em papel semilogarítmico, por um segmento de recta e o seu valor pode ser determinado utilizando-se a fórmula de Kety, referida na página 218, que se expressa assim:

$$K_1 = \frac{\log. C_2 - \log. C_1}{0{,}4343\ (T_2 - T_1)}$$

Este acidente exprime a grandeza da circulação linfática do membro, no duplo sentido da reabsorção e condução linfáticas, quando a substância é injectada subcutâneamente e apenas de condução linfática, quando é injectada intralinfàticamente. Traduz, ainda, aquilo que se passa no sistema sinusoidal ganglionar, no que se refere ao tempo decorrido entre a chegada e o começo da saída do radionuclídeo. É desta forma, embora não rigorosamente, uma expressão daquilo que se passa nos troncos linfáticos.

O segundo acidente, *índice de acumulação-passagem,* expressa a difusão do produto injectado para o interstício reticular, isto é, a acumulação e a saída ganglionar. Em papel semilogarítmico traduz-se, este segundo acidente, por uma curva e a fórmula que a expressa é:

$$K_2 = \frac{\log. (C\infty - C_1) - \log. (C\infty - C_2)}{0{,}4343\ (T_2 - T_1)}$$

O terceiro segmento, *índice de esvaziamento,* mostra a forma como o gânglio se esvazia, desde que se interrompe a fonte que o abastece; será função, sobretudo, das características morfofuncionais do gânglio, especialmente da elasticidade, mas será também consequência da continuação do afluxo periférico e das condições do seu sistema eferente. A fórmula que traduz o índice de esvaziamento é semelhante àquela que se emprega para o «*fluxo linfático*»:

$$K_3 = \frac{\log. C_1 - \log. C_2}{0{,}4343\ (T_2 - T_1)}$$

O primeiro e o terceiro índices são determinados de igual modo, usando-se, contudo, de preferência a fórmula seguinte:

$$K = \frac{0{,}693}{T\ 1/2}$$

derivada da anterior e em que T 1/2 representa o intervalo de tempo durante o qual a actividade no glânglio se reduz a metade.

Este processo, embora mais fácil, nem sempre é exequível, uma vez que, para depurações extremamente lentas, o T 1/2 pode ser indeterminável.

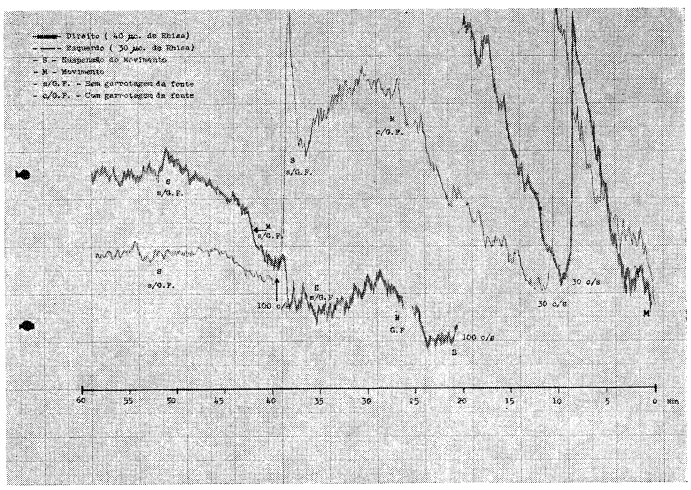

FIG. 205 — Gráfico obtido pela injecção subcutânea de quantidades variáveis de RISA.

Poder-se-iam descrever numerosas outras constantes, em número quase indefinido, desde que se introduzam variações na forma de execução do exame. Como exemplo apresentamos os gráficos das Figs. 205 e 206 onde ressalta o que acabamos de referir. As modificações consistiram na execução de movimentos de flexão-extensão do pé durante 20 minutos, seguidos de um repouso de 5 minutos, após o que se procedeu imediatamente à interrupção da fonte por garrotagem supra-maleolar.

A Fig. 205 corresponde aos gráficos da actividade registada nas regiões inguinais do mesmo indivíduo. Na Fig. 206 representam-se os valores dos gráficos transplantados para papel semilogarítmico, afim de melhor avaliar as modificações sofridas em função das alterações dos acidentes referidos.

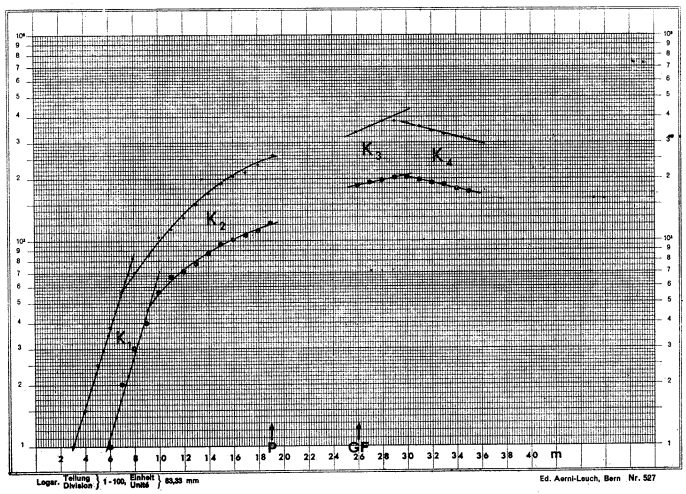

FIG. 206 — Passagem para papel semilogarítmico dos registos anteriores, pondo-se em relevo a correspondência dos perfis das curvas.

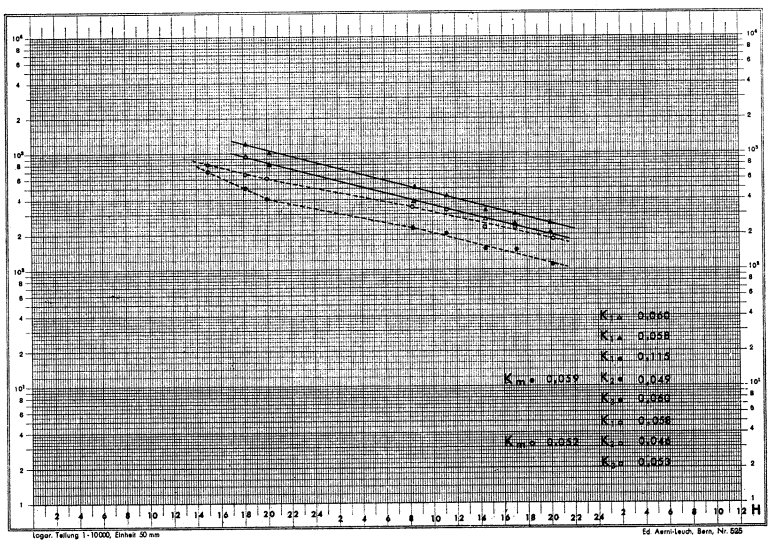

FIG. 207 — Curvas de depuração de RISA.

b) *Curvas de depuração*

Estas curvas são, em certa medida, semelhanter às efectuadas para a exploração do sistema vascular sanguíneo. Do mesmo modo se procedeu à injecção local, subcutânea, da substância radioactiva (RISA ou Microagregados de Albumina I^{131}) e se procurou determinar a intensidade do desaparecimento dessa mesma substância. O tempo durante o qual se procedeu ao exame foi bastante maior — horas ou dias. Os resultados são semelhantes aos apresentados na Fig. 207 onde se nota que a intensidade do desaparecimento se traduz por segmentos de recta, cuja inclinação está relacionada com o período do dia em que as leituras foram feitas.

Os índices de desaparecimento foram calculados de modo semelhante ao utilizado para os índices de acumulação.

*

A injecção intralinfática das diversas substâncias (Hipuran I^{131}, RISA, Microagregados, Macroagregados e Lipiodol) permitiu obter gráficos com características próprias e fàcilmente relacionáveis com os índices atrás mencionados.

Em consequência podemos designar estas curvas como de acumulação, curvas de passagem ou curvas mistas, segundo o índice que predominar.

Curvas de acumulação

Neste tipo de curvas, cujo exemplo mais significativo é representado pela injecção intralinfática de macroagregados, a actividade na região ganglionar aumenta constantemente até à sua saturação, porque estes agregados não transitam para além do gânglio satélite, uma vez que têm dimensões superiores às dos seios linfáticos. Não se consegue, portanto, detectar actividade significativa a jusante dos gânglios persistindo, pelo contrário, actividade durante um longo espaço de tempo a montante. A radioactividade pós-ganglionar é ligeira e tardia, consequência da metabolização que os macroagregados sofrem nos gânglios.

As Figs. 208A e B e 209 objectivam o que acabamos de referir e permitem estabelecer a comparação entre o comportamento dos macroagregados de albumina I^{131} no homem e no cão.

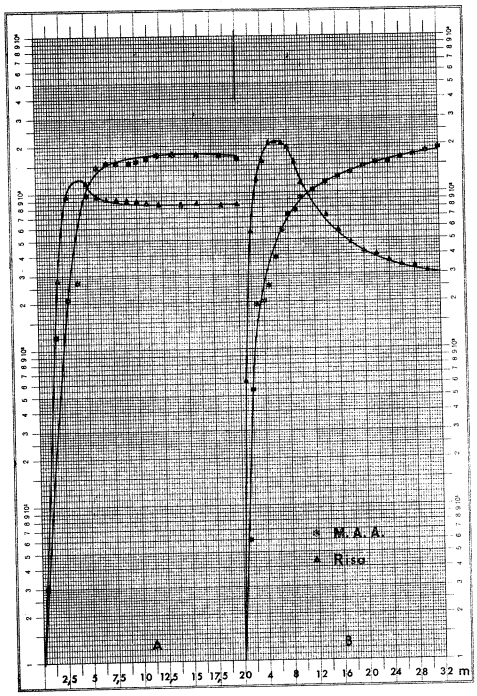

FIG. 208 A e B — Curvas de acumulação obtidas pela injecção intralinfática de M.A.A. e, RISA para termo de comparação (Homem).

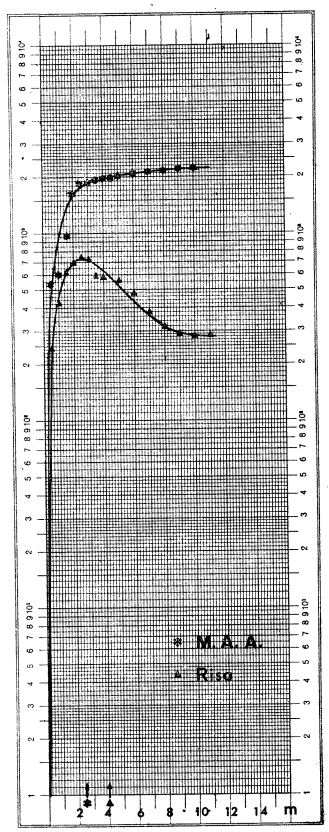

FIG. 209 — Curvas de acumulação obtidas pela injecção intralinfática de M.A.A. e, RISA para termo de comparação (Cão). → Suspensão da injecção e lavagem com soro.

Curvas de passagem

Pertence a este tipo, a curva obtida pela injecção intralinfática de hipuran I^{131}, em que a actividade detectada a nível do gânglio é sempre

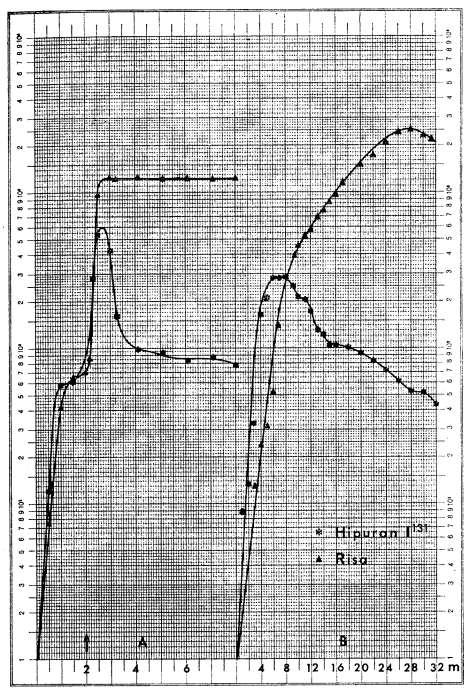

FIG. 210 A e B — Curvas de passagem obtidas pela injecção intralinfática de hipuran I^{131} e, RISA para termo de comparação.
→ Suspensão da injecção e lavagem com soro. (Homem).

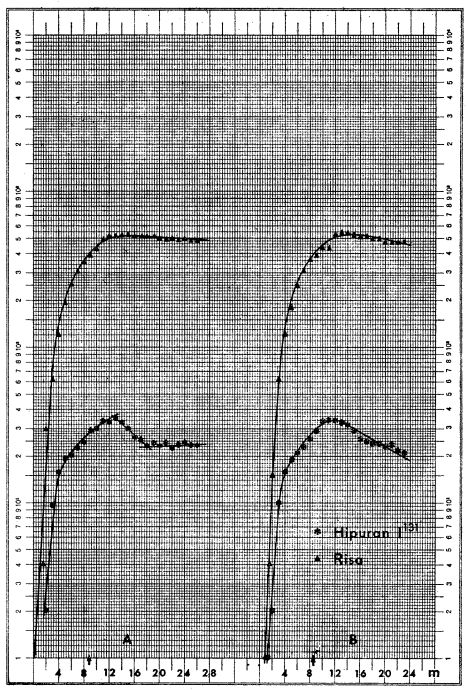

FIGS. 211 A e B — Curvas de passagem obtidas pela injecção intralinfática de hipuran I^{131} e, RISA para termo de comparação.
→ Suspensão da injecção e lavagem com soro (Cão).

pequena, uma vez que a substância radioactiva transita com facilidade pelo retículo linfático e pelo sistema sinusoidal, sendo, além disso, parcialmente absorvida, a este nível, pelo sistema venoso.

Nas Figs. 210A e B, encontram-se os gráficos da actividade inguinal do hipuran I^{131} e da RISA no homem; a Fig. 211A e B representa o mesmo tipo de gráficos obtidos no cão.

Curvas mistas

Apresentam características intermediárias entre as duas anteriores e, para elas, servem como paradigma as curvas obtidas respectivamente com a RISA, os microagregados de albumina e o lipiodol, Figs. 212 (A e B), 213 (A e B) e 214 (A e B).

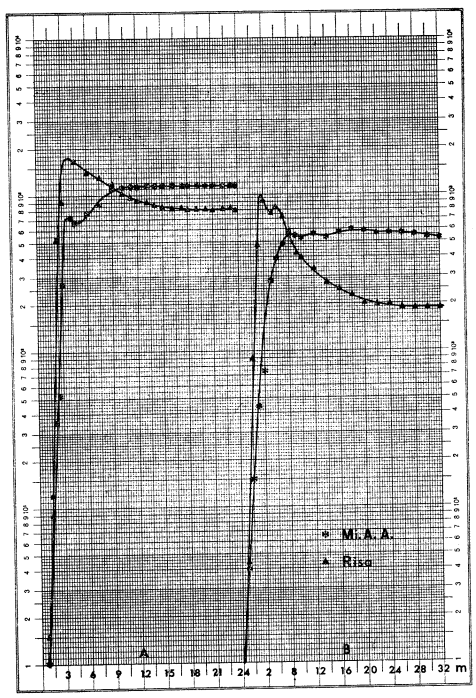

FIGS. 212 A e B — Curvas mistas obtidas pela injecção intralinfática de Mi.A.A. e de RISA (Homem).

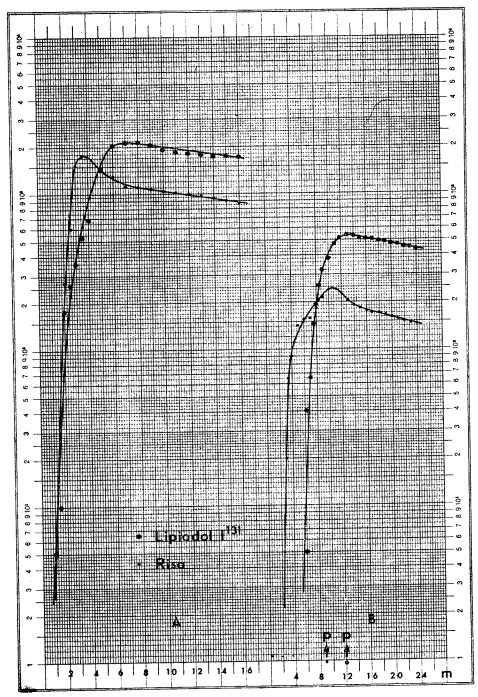

FIGS. 213 A e B — Curvas mistas obtidas pela injecção intralinfática de lipiodol I^{131} e de RISA (Homem). *P* — suspensão da injecção.

Considerando as curvas que acabámos de referir e, dadas as características especiais da estrutura ganglionar, podemos comparar o gânglio, a um verdadeiro lago, para as substâncias que a ele chegam, desde que a grandeza da sua molécula ou do agregado molecular permita uma conveniente difusão por todo o interstício reticular. O gânglio pode, ainda, considerar-se como uma verdadeira comporta, ao impedir o afluxo de maior quantidade da substância, depois desta atingir determinada tensão no seu interior. Funciona

também como um órgão de passagem dos compostos com dimensões inferiores aos seus seios e superiores às das comunicações entre os seios e os espaços peri-sinusoidais. Finalmente, assemelha-se a um órgão de retenção para as substâncias de dimensões superiores às dos seios.

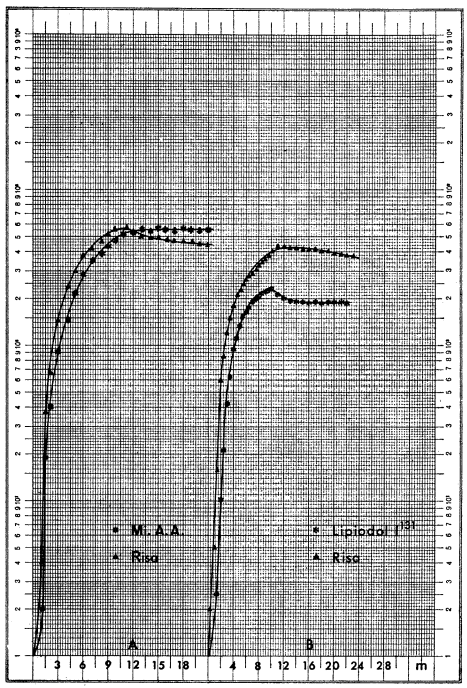

FIGS. 214 A e B — Curvas mistas obtidas no cão.
A — pela injecção intralinfática de Mi.A.A. e de RISA.
B — pela injecção intralinfática de lipiodol I^{131} e de RISA

Atendendo a todas estas características, o gânglio tem uma estrutura ideal para nos dar informações quanto ao sistema alimentador, ao seu próprio funcionamento e, em certas condições, ao seu sistema de drenagem.

Desta forma podemos colher informações capazes de nos elucidarem sobre:

— a patologia pré-ganglionar,
— a patologia ganglionar e,
— a patologia pós-ganglionar.

II Linfografia indirecta morfológica

Esta variedade de linfografia consiste na execução de cintigramas das vias linfáticas de drenagem ou dos respectivos complexos ganglionares, depois da injecção subcutânea (Figs. 215, 216, 217, 218, 219, 220, 221 e 222)



FIG. 215 — Linfografia indirecta subcutânea morfológica (100 μCi Au^{198}). Local da injecção (P.C. 10; S. 1; S.S. 8).



FIG. 216 — Adenografia indirecta subcutânea (100 μCi Au^{198}) P.C. 10; S. 1; 8 S.S. (2 horas).



FIG. 217 — Linfografia indirecta subcutânea morfológica (100 μCi Au^{198}). Local da injecção. P.C. 10; S. 1; S.S. 8 (43 horas).



FIG. 218 — Adenografia indirecta subcutânea (100 μCi Au^{198}). P.C. 10; S. 1; S.S. 8; (44 horas).

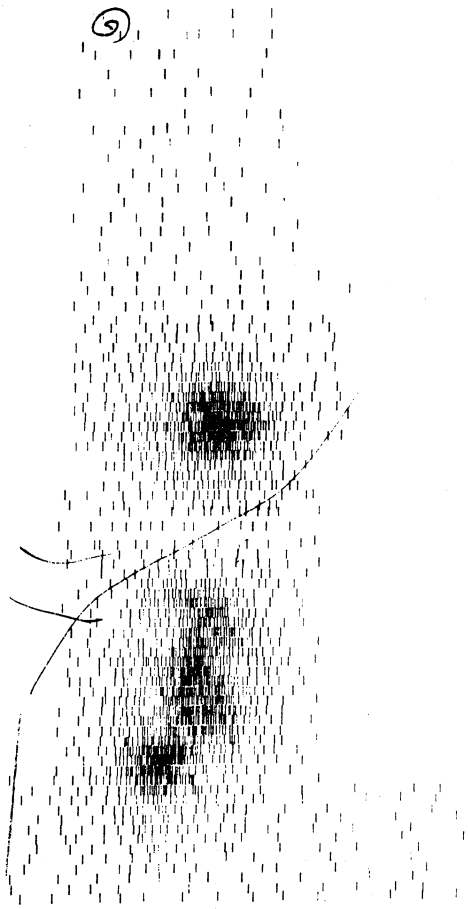

FIG. 219 — Linfografia indirecta subcutânea morfológica obtida *duas horas* após a injecção de 100 μCi de Mi.A.A. (P.C. 6; S. 2-1; S.S. 8). São visíveis os complexos ganglionares inguinais e da bacia.



FIG. 220 — Linfografia indirecta subcutânea morfológica obtida *sete horas* após a injecção de 100 μCi de Mi.A.A. (P.C. 6; S. 1; S.S. 8). São visíveis os complexos ganglionares inguinais e da bacia e a zona correspondente à bexiga.



FIG. 221 — Linfografia indirecta subcutânea morfológica obtida *26 horas* após a injecção de 100 μCi de Mi.A.A. (P.C. 6; S. 3-1; S.S. 8). São visíveis, embora menos nítidos, os complexos ganglionares inguinais e da bacia e a zona correspondente à bexiga.



FIG. 222 — Linfografia indirecta subcutânea morfológica obtida *46 horas* após a injecção de 100 μCi de Mi.A.A. (P.C. 6; S. 3-1; S.S. 8).

ou intralinfático (Figs. 223, 224, 225, 226, 227 e 228), de determinada substância marcada. O emprego da primeira destas vias exige, naturalmente, que o produto injectado possa ser reabsorvido, circunstância que desde logo exclui a possibilidade da utilização dos macroagregados de albumina I^{131} (no homem e no animal) e do lipiodol ultra-fluido (no homem).

O momento do início dos exames cintigráficos é variável e depende de vários factores, entre os quais salientamos a via de administração e a variedade da substância empregada, o estado das vias de drenagem e o objectivo a atingir.

A gravura 215 corresponde ao cintigrama do local da injecção subcutânea (1.º espaço interdigital do pé) de 100 μCi de Au^{198}. Este exame foi efectuado duas horas após a injecção do colóide.

A Fig. 216 mostra os complexos ganglionares inguinais e da bacia do mesmo doente. O cintigrama foi efectuado também 2 horas depois da administração da substância radioactiva.

As Fig. 217 e 218, não são mais do que os cintigramas efectuados 43 e 44 horas após a injecção subcutânea de Au^{198}, respectivamente no pé e na região inguinal. Pode ver-se a difusão e o desaparecimento da radioactividade no local injectado e o aumento da fixação do produto nos gânglios inguinais. As Figs. 219, 220, 221 e 222, correspondem aos cintigramas dos complexos ganglionares inguinais e da bacia obtidos entre as 2 e as 46 horas depois da injecção subcutânea de 100 μCi de microagregados de albumina humana I^{131}. Estes dados correlacionam-se com o funcionamento do sistema linfático do membro inferior.

As Figs. 223, 224, 225 e 226 representam cintigramas seriados, efectuados no mesmo doente, em seguida à injecção intra-linfática de 140 μCi de lipiodol I^{131} e mostram o trajecto dos vasos e os gânglios linfáticos, desde o pé até à região lombo-aórtica.

As Figs. 227 e 228, dizem respeito aos cintigramas pulmonares do doente submetido à injecção intra-linfática de lipiodol I^{131}, efectuados respectivamente 24 e 48 horas depois da injecção do lipiodol marcado. A primeira destas figuras, mostrando um aceitável pneumograma, traduz a progressão do produto dentro do sistema linfático. A última evidencia o rápido desaparecimento do material marcado existente na árvore respiratória, o que nos leva a não temer a utilização desta substância, uma vez que a irradiação provocada será, relativamente, pequena.

Como fàcilmente se compreende, esta variedade de linfografia pode transformar-se na linfografia morfo-funcional, para o que bastará efectuar exames cintigráficos seriados, tal como se faz para a exploração do fígado e das vias biliares pelo Rosa de Bengala I^{131}.

Linfografia indirecta intracanalicular morfológica obtida no decurso da injecção de 140 μCi de lipiodol ultra-fluido I^{131} (P.C. 6; S. 2; S.S. 8).

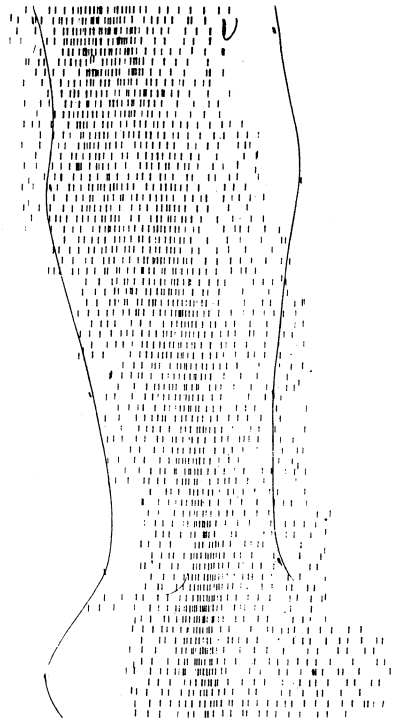

FIG. 223 — Aspecto dos troncos linfáticos do pé e da perna.



FIG. 224 — Aspecto dos troncos linfáticos no joelho e nos 2/3 inferiores da coxa.



FIG. 225 — Aspecto dos troncos linfáticos do 1/3 inferior da coxa e da bacia e dos complexos ganglionares inguinais e da bacia.

Linfografia indirecta intracanalicular morfológica obtida no decurso da injecção de 140 μCi de lipiodol ultra-fluido I^{131} (P.C. 6; S. 2; S.S. 8). Continuação.



FIG. 226 — Cintigrama do abdómen e da área pulmonar, mostrando pequena actividade nas áreas focadas.



FIG. 227 — Cintigrama do abdómen e da área pulmonar (pneumograma) das *24 horas*, mostrando apreciável actividade.

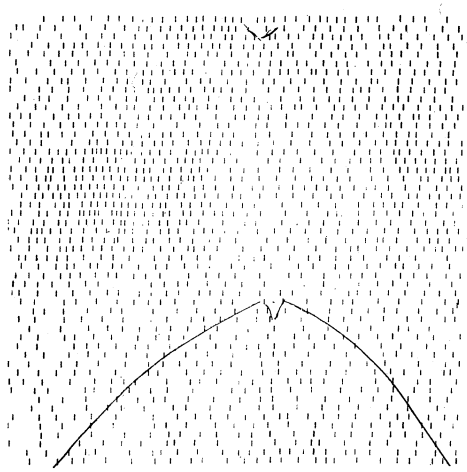

FIG. 228 — Pneumograma das 48 horas, mostrando nítida diminuição da actividade.

III Linfografia indirecta morfo-funcional

Uma vez que a exploração linfática pelos radionuclídeos, injectados por via subcutânea ou intralinfática, se mostrou muito fiel, pensámos ampliar os seus ensinamentos, tirando informações sobre a distribuição do sistema linfático funcionante no membro em estudo. Para tanto executámos, após planificação do membro, o registo circular e punctiforme.

Para planificarmos o membro entramos em linha de conta com dois planos fictícios: o inferior, cortando o membro perpendicularmente aos metatársicos, no seu 1/3 médio, e o superior, irregular, seguindo as pregas inguinal e nadegueira. Consideramos ainda duas linhas, uma anterior, unindo o meio da linha espinha ilíaca antero-superior — espinha do púbis e o meio da linha bimaleolar; estes pontos correspondem, «grosso modo», aos pulsos da femural e da pediosa. A linha posterior, segue o prolongamento da diagonal maior do rombo poplíteo, passa na inserção do tendão de Aquiles, encontrando em cima e em baixo os planos acima mencionados.

Idealizando a pele do membro separada pelos planos superior e inferior e aberta pela linha média posterior, obtem-se a planificação do membro tal como se representa na Fig. 229. Dividindo ao meio a distância compreendida entre as duas linhas antes descritas e unindo esses pontos assim encontrados definem-se mais duas linhas, uma interna outra externa, visíveis na mesma Figura.

Os pontos situados sobre a linha anterior foram designados por pontos 1, os que se encontram na linha interna por 2, os posteriores por 3, e os da externa por 4. Considerámos um plano perpendicular ao membro passando pelo centro da rótula, que designámos por plano G. Dividimos a distância compreendida entre os planos rotuliano (G) e o metatársico (A), anterior e posteriormente em seis partes, tendo resultado os planos B, C, D, E e F. A distância entre a rótula e o plano das pregas inguinal e nadegueira (plano L), foi também dividida, à frente e atrás, em quatro partes, resultando mais os planos H, I, J e L.

Pretende-se deste modo determinar as zonas de maior actividade correspondentes à passagem dos colectores linfáticos, ou devidas à existência de qualquer anomalia desses vasos.

Para fazermos o *registo circular do membro*, idealizámos o aparelho já anteriormente. descrito

Nem sempre, porém, foi possível empregar este sistema e, por isso, efectuámos alguns registos deslocando manualmente o detector, tendo o cuidado de respeitar, tanto quanto possível, as condições do aparelho.

Por vezes fizemos também o registo longitudinal, deslocando o aparelho desde o plano L ao A ou vice-versa, e sobre as linhas 1, 2, 3 e 4, com a finalidade de confirmar os dados fornecidos pelo registo anterior.

A Fig. 230 diz respeito a um registo circular efectuado num indivíduo normal, após a injecção subcutânea de 100 μCi de microagregados de albumina humana I^{131}. As zonas de maior actividade correspondem ao trajecto, provável, dos troncos linfáticos.

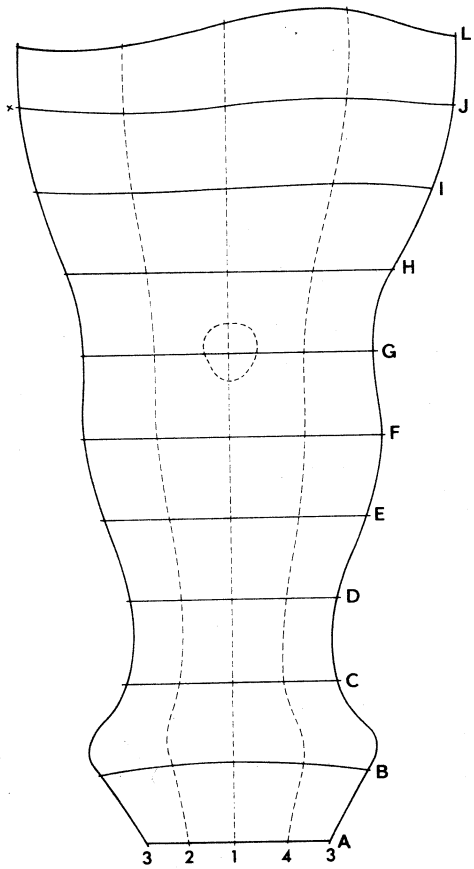

FIG. 229 — Esquema da planificação do membro.

No *registo punctiforme* as leituras fazem-se sobre os pontos definidos pelas linhas e planos, Fig. 231.

As informações assim obtidas são parcialmente sobreponíveis às anteriores tendo, porém, a vantagem de, com maior facilidade e com menor perda de tempo, comprovar as possíveis variações de actividade linfática.

Comparando as Figs. 230 e 231, do mesmo indivíduo, verifica-se que há sobreposição das actividades o que significa a concordância entre o registo circular e o registo punctiforme.

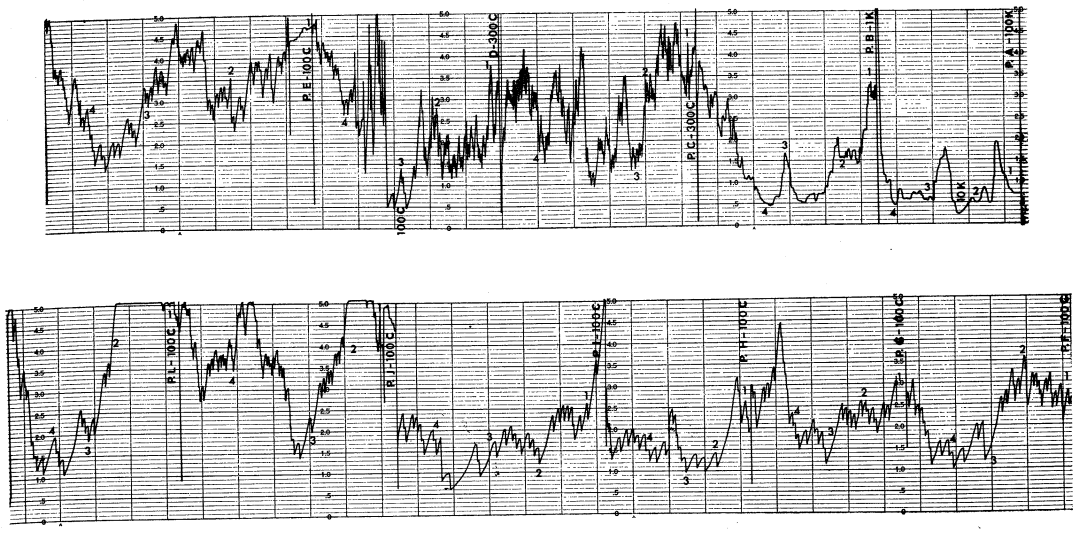

FIG. 230 — Registo circular efectuado num indivíduo normal, após injecção subcutânea de 100 μCi de Mi.A.A. P.A. — registo circular efectuado no plano A. onde se assinala igualmente as contagens/minutos (100 K/m). Os números 1, 2, 3 e 4, correspondem aos da Fig. 229.

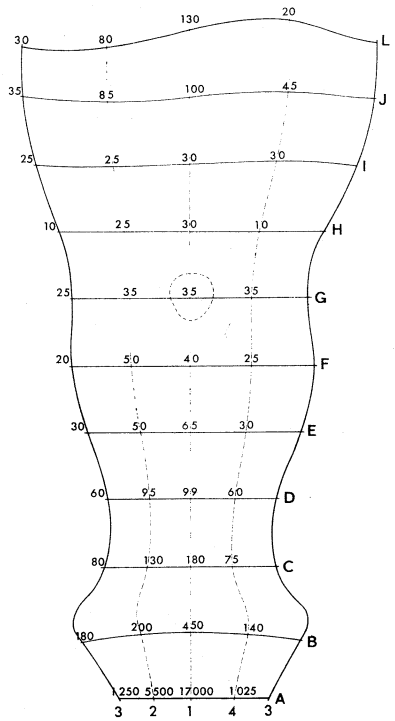

FIG. 231 — Registo punctiforme efectuado no caso anterior, assinalando-se as actividades encontradas.

CAPÍTULO III

LINFOGRAFIA INDIRECTA INTERSTICIAL

Acabamos de referir sumàriamente a semiologia geral da linfografia indirecta e julgamos ser agora oportuno descrever, isoladamente, cada uma das variedades deste tipo de linfografia.

Subdividimos já a linfografia indirecta intersticial, de acordo com a finalidade que se pretende atingir, em funcional, morfológica e morfo-funcional.

Apreciemos isoladamente, cada uma destas variedades.

A) LINFOGRAFIA INDIRECTA INTERSTICAL FUNCIONAL

Neste tipo interessa-nos, sobremaneira, a forma como se comporta o sistema linfático na reabsorção e condução de substâncias radioactivas injectadas nos interstícios teciduais. São, pois, objectivos a atingir, a determinação da velocidade ou tempo de circulação e o fluxo linfático.

1. TÉCNICA GERAL

Devemos considerar separadamente os seguintes aspectos:

a) Material empregado

b) Colocação dos cintiladores

c) Injecção do produto

d) Movimentação do pé

a) *Material empregado*

Utilizamos três cintiladores acoplados aos respectivos «ratemeters» e a registadores, cujas características foram descritas anteriormente (pág. 260).

b) *Colocação dos cintiladores*

Os três cintiladores foram colocados, respectivamente, sobre o grupo ganglionar para onde drenam os linfáticos que pretendemos explorar, sobre o meio da linha umbílico-xifoideia, para exploração da cisterna de Pecquet e na região precordial, sobre a linha bimamilar, à esquerda do esterno, com a abertura do colimador dirigida para a linha médio-esternal.

A primeira sonda, colocada na região inguinal, dar-nos-à informações sobre a velocidade linfática e sobre a intensidade do fluxo linfático. O cintilador que explora a cisterna de Pecquet elucida-nos sobre a velocidade de trânsito da substância marcada para além dos gânglios inguinais, e, talvez mais precisamente, entre os lombo-aórticos e a cisterna de Pecquet.

Finalmente, a sonda de cintilação colocada na região precordial assinalará a chegada da substância radioactiva ao sangue e, se necessário, o modo como essa substância se comporta posteriormente. (1)

c) *Injecção do produto*

Injecta-se a substância radioactiva (RISA, microagregados ou Au^{198} coloidal) no tecido celular subcutâneo da zona a explorar à razão de 0,6 μCi/Kg de peso corporal em 0,5-1 cc de soro fisiológico.

d) *Movimentação do pé*

O paciente faz movimentos activos deste segmento do membro ao ritmo de 45 contracções por minuto, enérgicas e amplas, durante cinco minutos, descansando por igual período de tempo. Estas condições mantêm-se até final do exame, cuja duração é variável consoante a finalidade do mesmo.

---

(1) Em virtude da escassez de material e da sobrecarga de trabalho de Laboratório de Radioisótopos, nem sempre foi possível utilizar a sonda precordial.

A movimentação é indispensável, como por nós foi comprovado, uma vez que sem ela não se observa qualquer modificação dos traçados e o teste deixa, consequentemente, de ser significativo.

As condições de registo variam durante o exame, e de acordo com o registador e «ratemeter» empregados.

Para o registador Phillips acoplado a «ratemeters», que fornecem os dados em contagens minuto (c/m) a velocidade é de 0,7 cm/m, a escala inicial é de 1000 contagens e a constante de tempo de 10 seg. No decorrer do exame a escala vai variando segundo o comportamento da actividade, o mesmo sucedendo com a constante de tempo.

Os «ratemeters» ligados ao registador Moseley fornecem contagens segundo (c/s) e têm escalas diferentes das anteriores. Empregamos inicialmente 10 ou 30 c/s. com a constante de tempo de 10 e 30 s. As variações vão sendo ditadas, da mesma forma, pelo comportamento da actividade das zonas exploradas, e a velocidade do registador é 0,5 cm/m.

2. PARTICULARIDADES TÉCNICAS

A exploração das diversas zonas linfáticas pode variar nalguns pormenores e, por isso, vamos referir isoladamente cada uma delas.

Safenos internos — Para explorar a actividade dos gânglios inguinais, o primeiro cintilador deverá ficar colocado sobre o pulso da femural, imediatamente abaixo da prega inguinal, e o paciente permanecerá deitado em decúbito dorsal. O segundo e terceiro cintiladores são colocados, respectivamente, na cisterna e na região precordial, como já referimos.

O produto injecta-se, subcutâneamente, no 1.º espaço interdigital do pé, devendo o doente fazer movimentos activos, enérgicos e amplos de flexão e extensão do pé.

Safenos externos — Os cintiladores ficam colocados nas posições descritas para os linfáticos safenos internos, dada a dificuldade de localizar o gânglio safeno externo e a circunstância, como tivemos oportunidade de ver na linfografia directa, de nem sempre os vasos desta zona passarem pelos gânglios poplíteos. Os troncos linfáticos safenos externos dirigem-se, com certa frequência, directamente aos gânglios inguinais.

O produto injecta-se, com o pé em posição neutra, três dedos travessos abaixo do maléolo externo e sobre a linha longitudinal do membro que passa por esta eminência óssea. Introduz-se a agulha até ao contacto ósseo e injecta-se à medida que se vai retirando. Em tudo o resto esta técnica é idêntica à anteriormente descrita para os safenos internos.

Tibiais posteriores — Os cintiladores poderão ficar colocados nas posições referidas para os linfáticos safenos internos ou, caso se pretenda determinar a chegada do produto à região poplítea, deverá colocar-se o paciente com o pé suspenso num suporte e com um outro cintilador dirigido ao entrecruzamento das diagonais do rombo poplíteo.

O produto injecta-se, como para os safenos externos, com o pé em posição neutra, três dedos travessos abaixo do maléolo interno, e sobre a linha longitudinal do membro que passa pelo mesmo maléolo. A agulha deve entrar em contacto com o calcâneo, injectando-se então o produto, à medida que se retira a agulha.

3. AFERIÇÃO DA SENSIBILIDADE DA LINFOGRAFIA INDIRECTA INTERSTICIAL FUNCIONAL

Antes de apresentar os nossos resultados, impunha-se submeter estes exames a determinados ensaios e comparar os dados obtidos com os referidos por outros autores, seguindo métodos de exploração diferentes. Foi isto que fizemos e nos levou a agrupar os ensaios do seguinte modo:

1. Antes e após injecção subcutânea de histamina
2. Antes e após injecção de adrenalina
3. Antes e após injecção de acetilcolina
4. Com e sem infiltração dos nervos cutâneos da zona injectada
5. Com e sem infiltração do simpático lombar
6. Com e sem administração de hialuronidase
7. Com e sem imersão em água quente (43-44ºC)
8. Com e sem imersão em água fria
9. Com e sem compressão extrínseca
10. Com e sem o membro levantado
11. Reabsorção comparativa entre RISA e microagregados de albumina humana I^{131}

Referiremos seguidamente os factos mais importantes encontrados na bibliografia consultada sobre cada um destes temas e os dados por nós colhidos.

1. *Antes e após injecção subcutânea de histamina*

MacCarrel e Drinker observaram aumento de fluxo linfático nos troncos cervicais de cães sob o efeito da histamina e Dale e Laidlaw (1911-12) encontraram também aumento desse fluxo no canal torácico sob a influência de choque histamínico.

HOLDSTOCK e cols., SPARROW e WILHELM (1957) observaram, que a histamina provocava na cobaia, a saída de proteínas marcadas com um corante para fora dos vasos cutâneos, quando administrada localmente em concentrações de 1 mg/cc; no coelho notaram efeitos análogos mas só com uma concentração cinco vezes maior. De todos os animais experimentados o rato foi o menos sensível, como concluiram SPARROW, WILHELM e SPECTOR, WILLOU GHBY (1957).

O mecanismo de acção da histamina sobre a permeabilidade capilar é ainda muito mal conhecido, mas sabe-se que «in vivo» provoca uma tumefacção do endotélio capilar. ZWEIFACH (1953) pensa que o aumento da permeabilidade é devido a uma contracção das células endoteliais, com o consequente alargamento do espaço existente entre elas.

Um outro processo, pelo qual a histamina pode influenciar a permeabilidade capilar é a dilatação das arteríolas terminais e, com ela, um aumento da pressão hidrostática no capilar. Este mecanismo já foi demonstrado por CHAMBERS e ZWEIFACH (1947).

No entanto, HALPERN e cols. (1955), estudando a libertação da histamina no cão, pela polivinil-pirrolidona, observaram que a saída das proteínas dos vasos é mais intensa do que a registada com o simples aumento da pressão hidrostática.

C. RUSZNYÁK, FOLDI e SZABÓ, que também estudaram este problema, resumem o resultado das suas experiências levadas a cabo com a injecção intravenosa de Azul de Evans e de Dextran com peso molecular semelhante ao da albumina, acompanhada de colheita de linfa por cateterismo do canal torácico com tubo de polietileno, dizendo: «A histamina promove o fluxo linfático no cão, o que significa que aumenta a permeabilidade capilar e que a passagem das moléculas coloidais do sangue para a via linfática se encontra também acelerada, embora este fenómeno não se tenha demonstrado nos gatos. A diferença deve-se ao facto de que, no cão, não só os capilares e as pequenas arteríolas se encontram dilatadas pela histamina mas, também, as arteríolas (apenas as artérias visíveis e de apreciável calibre se encontram contraídas), enquanto que no gato a contracção afecta os vasos mais periféricos, isto é, dá-se nas arteríolas».

Os autores referidos acrescentam, ainda, na continuação do seu trabalho: «As nossas experiências provam essencialmente que o aumento da permeabilidade capilar não se deve à dilatação dos capilares, como sustentou KROG (1922), uma vez que os capilares se dilatam muito mais no gato do que no cão, sem que haja aumento da permeabilidade no primeiro. Finalmente, parece das nossas experiências poder deduzir-se que o aumento do fluxo extra-vascular plasmático não constitui a condição preliminar para a diminuição do volume do plasma circulante, isto é, para a hemoconcentração, uma vez que não

se podem verificar sintomas de aumento da permeabilidade nos gatos, embora a histamina induza a hemoconcentração neste animal mais do que no cão. A causa provável da hemoconcentração consiste, nestes casos, numa acumulação de plasma sanguíneo nos capilares dilatados».

ROUVIÈRE e G. VALETTE observaram, no cão, que a administração de uma dose elevada de histamina (0,5 mg/Kg) aumentava para o dobro o débito do canal torácico no momento em que a pressão sanguínea baixava, débito que diminuia em seguida intensamente.

HERNANI MONTEIRO e SILVA PINTO assinalaram que a histamina aumentava a corrente linfática no canal torácico durante um período que se repartia entre os valores mínimos e normais da pressão arterial.

AXENFELD e BRASS sugerem que a permeabilidade capilar nem sempre seria aumentada pela histamina e que a exsudação do plasma se deveria exclusivamente a uma perturbação circulatória local.

*

Para realizar estes ensaios injectámos, no primeiro espaço interdigital de um dos pés como já temos referido, 0,6 μCi de RISA por quilo de peso, tendo o doente efectuado os movimentos habituais de extensão e flexão do pé, afim de permitir obter o registo inguinal.

Imediatamente depois procedemos à injecção subcutânea de 1 mg de histamina e, decorridos 5 minutos, administrámos, no primeiro espaço interdigital do outro pé, igual dose de RISA, efectuando do mesmo modo o registo inguinal.

Estes ensaios foram feitos em 9 indivíduos e os resultados são apresentados no Quadro X.

A Fig. 232 representa os traçados obtidos nesses doentes e a média dos respectivos valores.

No Quadro X, fàcilmente se nota a disparidade dos efeitos da histamina sobre a velocidade da reabsorção e sobre a condução da albumina pelo sistema linfático. Observa-se que a chegada à região inguinal tanto se processa mais ràpidamente no membro injectado com histamina (5 casos) como, ao contrário, se realiza mais tardiamente (3 casos).

Também a intensidade da actividade na região inguinal, traduzida nas c/s., não é uniforme; tanto se encontra um nítido aumento da radioactividade, como uma notável diminuição.

A observação da Fig. 232, permite salientar a pequena desigualdade da média dos valores obtidos, com e sem administração de histamina, embora esta substância tenha provocado aumento da média das c/s.

QUADRO

ACÇÃO DA

NÚMERO	INICIAIS	CONDIÇÕES DO EXAME	CHEGADA À REGIÃO INGUINAL (minutos)	1	3	6	9
1.º	E.F.C.	s/Histamina	9	0	0	0	1
		c/Histamina	15	0	0	0	0,1
2.º	J.A.F.	s/Histamina	5	0	0	5	8,5
		c/Histamina	3	0,8	1,7	3,7	9
3.º	J.P.C.	s/Histamina	8	0	0	0	1,7
		c/Histamina	1	1	1	3	9
4.º	A.C.T.	s/Histamina	4	0	0	10	12,3
		c/Histamina	1	1	1,3	2,7	9,2
5.º	J.M.B.O.	s/Histamina	4	0	0	8,6	26
		c/Histamina	19	0	0,5	0,2	0,5
6.º	C.C.C.	s/Histamina	7	0	0	0	6
		c/Histamina	5	0	0,3	28	74,5
7.º	A.F.R.	s/Histamina	3	0	1	1,5	1,5
		c/Histamina	1	1	2	1	2,5
8.º	M.A.C.	s/Histamina	1	1	0	0	1
		c/Histamina	1	1	1	1	1,5
9.º	C.D.P.	s/Histamina	4	0	0	1,5	3
		c/Histamina	5	0	0	1,5	3
	MÉDIAS	s/Histamina	4	0,1	0,1	1,95	6,7
		c/Histamina	5	0,5	0,8	4,2	11,2

X

HISTAMINA

TEMPO EXPRESSO EM MINUTOS

12	15	18	21	24	27	30	33	36	39
Actividade em contagens por segundo									
1,2	1,5	2	6,5	7	16,5	37,5	36,5		
0,1	1,1	0,9	2,8	4,2	7,6	10,2	13,2		
12	13,5								
12,4	21,7	40,5							
11	49,2	79,2							
12	21,5	33,5	37	45					
27	56,5								
18,7	50	69	84	94	91				
36	45	56							
0,1	0,3	0	1,3	3,2	6	9,3	9,7	12,2	12,9
15	22,5	29,5	35	40,5	45,8				
108,9	137,5	168							
1,5	3,5	6,5	12	10	21,5	22,5	29,5		
1,5	2	4	2,5	5,5	5,5	5	4,5	8	11
0	1	1	1	1,5	1,5	1,5	2,5	18,5	38,5
2	4	15	20	32,5	39,1	42,8	42,8		
10	30	46,5	62,5						
5	7	8,5	11	14	16	23	29	34	37
12,7	24,7	30,9							
15,9	26,8	40,1							

Os resultados obtidos não nos permitem tirar conclusões seguras nem concordar inteiramente com as afirmações dos autores que se ocuparam deste problema, o que não nos deve surpreender grandemente se atentarmos nas técnicas diversas com que se realizaram os vários ensaios.

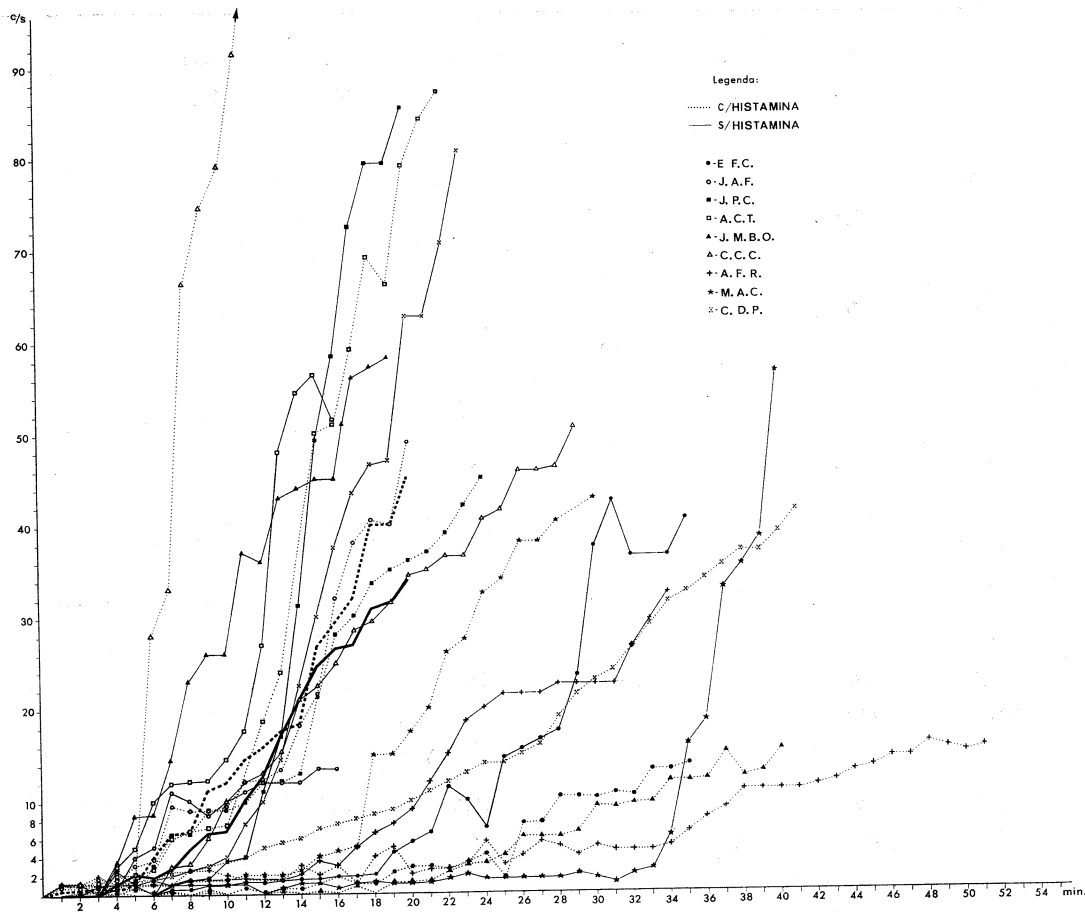

FIG. 232 — Acção da histamina sobre a reabsorção-condução da RISA injectada subcutâneamente.

2. *Antes e após injecção de adrenalina*

CAMUS, em 1904, demonstrou que, sob a influência da adrenalina, decresce o fluxo linfático com aumento da pressão sanguínea, o mesmo sucedendo quando esta baixa.

São da mesma opinião TOMASEWSKY e WILENKO (1908), YANAGAWA (1916), CHRISTIONI (1921), MEYER-BISCH e cols. (1925). Estes autores observaram, no entanto, aumento do fluxo e da concentração proteica da linfa.

RUSZNYÁK e cols., pensam ser pouco provável que a adrenalina exerça a sua influência através de modificações da permeabilidade capilar. O mais certo será, segundo crêem, que haja variação na pressão de filtração e na quantidade do filtrado, em consequência duma perturbação do tono dos pequenos vasos. Consideraram que a adrenalina actua também sobre o tono dos próprios linfáticos e, duma maneira geral, sobre todos os factores que influenciam o fluxo linfático dentro deste sistema.

PULLINGER e FLOREY (1935) ao estudarem os linfáticos eferentes do testículo de ratinhos e cobaias, verificaram que a adrenalina os contraía violentamente, o mesmo não sucedendo com os linfáticos da orelha do ratinho.

VALEYVA (1948) investigou o efeito de diferentes drogas em canais torácicos isolados e verificou que o tono aumentou com a adrenalina; a infusão destes canais com a mesma substância produziu marcada constrição.

TOMASZEWSKY e WILENKO verificaram um atraso da corrente linfática sob a acção da adrenalina. Opinião contrária é referida por YANAGAWA que observou aumento da corrente linfática (que se produzia desde o início) concomitantemente com o aumento da pressão arterial.

PETERSEN, LEVINSON e HUGHES, verificaram que uma injecção de adrenalina produzia, no cão, afluxo de linfa, imediatamente seguida de escoamento para o nível primitivo.

HERNANI MONTEIRO e SILVA PINTO registaram um aumento constante da corrente linfática após injecção de adrenalina, começando a reacção linfática no início da subida da pressão arterial ou quando atingia o seu máximo.

*

Em cinco indivíduos injectámos 0,6 μCi de RISA/Kg de peso, no primeiro espaço interdigital do pé. De um lado essa injecção foi realizada sem qualquer preocupação, enquanto que do outro foi precedida da administração intramuscular de 1 mg de adrenalina.

Os resultados obtidos encontram-se no Quadro XI onde pode observar-se que o tempo de chegada da RISA à região inguinal foi alongado pela injecção de adrenalina.

A Fig. 233 serve para evidenciar as mais flagrantes modificações produzidas pela injecção desta substância.

Os nossos valores não concordam com os de alguns dos autores antes citados mas a sua uniformidade, leva-nos a admitir que o efeito da adrenalina, explorado por esta técnica, se traduz numa diminuição do fluxo linfático.

QUADRO

ACÇÃO DA

NÚMERO	INICIAIS	CONDIÇÕES DO EXAME	CHEGADA À REGIÃO INGUINAL (minutos)	1	3	6	9
1.º	E.A.A.	s/Adrenalina	3	0	1,1	4,1	7,1
		c/Adrenalina	6	0	0	0,9	1,3
2.º	A.M.B.D.	s/Adrenalina	3	0	0,5	5	8,5
		c/Adrenalina	3	0	1,5	3,8	5,3
3.º	F.J.P.	s/Adrenalina	5	0	0	12,4	17,9
		c/Adrenalina	6	0	0,1	1,1	2,3
4.º	J.L.P.	s/Adrenalina	2	0	1	1,5	4,9
		c/Adrenalina	6	0	0,5	0,6	0,6
5.º	J.M.M.A.	s/Adrenalina	7	0	0	0,4	1,2
		c/Adrenalina	10	0	0	0	1,4
	MÉDIAS	s/Adrenalina	4	0	0,52	7,3	7,9
		c/Adrenalina	6,2	0,2	0,42	1,2	1,9

XI

ADRENALINA

TEMPO EXPRESSO EM MINUTOS									
12	15	18	21	24	27	30	33	36	39
Actividade em contagens por segundo									
12	19,3	21,1	21,6	22					
1,4	2,5	5	9	10,5					
14,5	22	28,5	36,5						
6,8	8,8	10,3	12,3						
41,5	61,5	68							
3,6	5,1	11,4							
11,5	24,3	37,5							
0,8	1	1,5							
3,5	14	34	51						
1,8	3	6	9,5						
16,6	28,2	34,4	27,8						
2,8	3,8	6,2	7,2						

Deve salientar-se que a adrenalina diminuiu em todos os doentes a intensidade da chegada da RISA, expressa em c/s.

3. *Antes e após injecção de acetilcolina*

ROUVIÈRE e VALETTE (1937) verificaram aumento de linfa do canal torácico após injecção de 1,24 mg de acetilcolina por quilo de peso, aumento

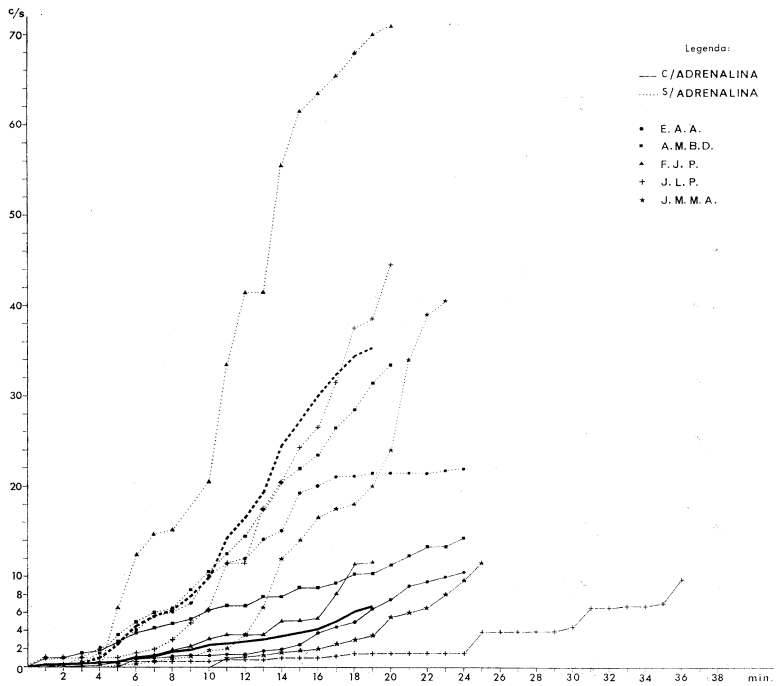

FIG. 233 — Acção da adrenalina sobre a reabsorção-condução da RISA injectada subcutâneamente.

que persistia, em média, durante dez minutos. Segundo BEZNÁK, 70% deste excesso de linfa proviria do tecido intersticial e 30% do fígado.

KÖNIGES e OTTO (1937) observaram igualmente um aumento do fluxo linfático pelo canal torácico, sob a acção da acetilcolina.

HERNANI MONTEIRO e SILVA PINTO (1946) referem, também, que a acetilcolina provoca um aumento de débito linfático que começa no início da fase de retorno da pressão arterial ao seu valor primitivo e que, normalmente, termina no momento em que a pressão atinge o seu valor normal.

*

Ensaiámos a acção da acetilcolina (0,20 g.) sobre o fluxo linfático em cinco indivíduos do sexo masculino de idades compreendidas entre os 21 e 23 anos, seguindo uma técnica idêntica à descrita para a adrenalina.

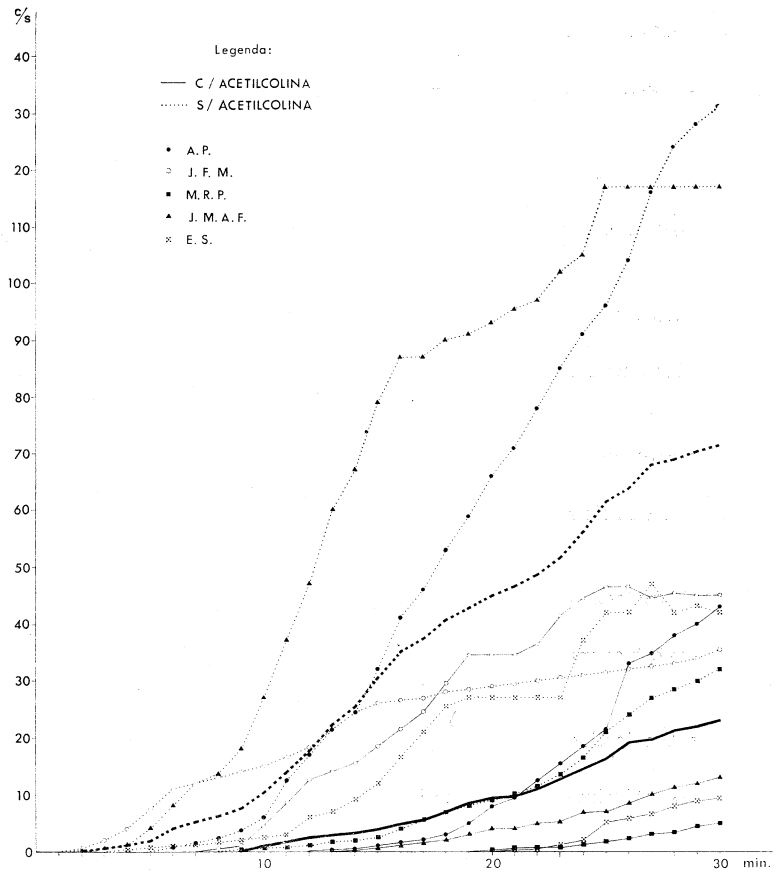

FIG. 234 — Acção da acetilcolina sobre a reabsorção-condução da RISA injectada subcutâneamente.

Os valores obtidos são os referidos no Quadro XII e no gráfico da Fig. 234. A sua análise permite ver que o efeito da acetilcolina sobre o fluxo linfático, segundo esta técnica, se traduz por um atraso do tempo de circulação (sem acetilcolina 5,6 m e com acetilcolina 16,8) e do fluxo, deduzido pelo número de c/s da região inguinal.

QUADRO

ACÇÃO DA

NÚMERO	INICIAIS	CONDIÇÕES DO EXAME	CHEGADA À REGIÃO INGUINAL (minutos)	1	3	6	9
1.º	A.P.	s/Acetilcolina	6	0	0	0,7	3,7
		c/Acetilcolina	14	0	0	0	0
2.º	J.F.M.	s/Acetilcolina	3	0	2	11	14
		c/Acetilcolina	9	0	0	0	1
3.º	M.R.P.	s/Acetilcolina	10	0	0	0	0,3
		c/Acetilcolina	22	0	0	0	0
4.º	E.S.	s/Acetilcolina	5	0	0	0,9	2
		c/Acetilcolina	23	0	0	0	0
5.º	J.M.A.F.	s/Acetilcolina	4	0	0	8	18
		c/Acetilcolina	16	0	0	0	0
	MÉDIAS	s/Acetilcolina	5,6	0	0,4	4,1	7,6
		c/Acetilcolina	16,8	0	0	0	0,2

XII

ACETILCOLINA

TEMPO EXPRESSO EM MINUTOS

12	15	18	21	24	27	30	33	36	39
Actividade em contagens por segundo									
17	32	53	71	91	116	131			
0	1	3	9,5	18,5	35	43			
18,2	26	28	29,5	31	32,5	35,5			
12,5	18,5	29,5	34,5	44,5	44,5	45			
1,1	2,5	7	10	16,5	27	32			
0	0	0	0,4	1,2	3	5			
6	12	25,5	27	37	47	42			
0	0	0	0,3	2	6,5	9,5	12,5		
47	79	90	95,5	105	117	117			
0	0,5	2	4	6,8	10	12,9			
17,8	30,3	40,7	46,6	56,1	67,9	71,5			
2,5	4	6,9	9,7	14,6	19,8	23,1			

Só num dos casos (*Obs. n.º 2*) é que aos 18 m. o número de c/s predominou no lado da acetilcolina (29,5 c/s) sobre o lado testemunha (28 c/s).

4. *Com e sem infiltração dos nervos cutâneos da zona injectada*

Na bibliografia consultada não encontramos qualquer referência a este aspecto do problema.

Os nossos ensaios foram realizados afim de melhor apreciar a influência da inervação periférica sobre a circulação linfática.

Procedemos, em sete doentes, à infiltração do nervo cutâneo-peroneal com 7 cc de novocaína a 1%, segundo a técnica descrita por FINNESON, injectando seguidamente 0,6 μCi de RISA/quilo de peso, no primeiro espaço intermetatársico e na área dependente do referido nervo.

No mesmo local do membro inferior oposto procedemos sòmente à injecção de 0,6 μCi de RISA/quilo de peso.

Os resultados obtidos estão patentes no Quadro XIII e na Fig. 235.

Dos mesmos se infere que a infiltração do nervo cutâneo-peroneal produz atraso no tempo de circulação e uma diminuição do fluxo linfático.

5. *Com e sem infiltração do simpático lombar*

GLEY e CAMUS (1895), ao estimularem o topo periférico dos esplâncnicos, tiveram oportunidade de observar uma diminuição notável da pressão da linfa na cisterna de Pecquet, resultante da sua dilatação.

MOUSSOU (1900) verificou, no cavalo, que à secção do simpático cervical se seguia uma vasodilatação sanguínea e diminuição da quantidade da linfa na metade correspondente da cabeça. Observou, ainda, que a excitação do topo periférico do simpático com correntes farádicas moderadas provocava o aumento de fluxo linfático, ao contrário do que sucedia com correntes eléctricas fortes.

Já em 1931, ÁLVARO RODRIGUES, SOUSA PEREIRA e ROBERTO DE CARVALHO mostraram que o simpático exercia uma acção indiscutível sobre os vasos linfáticos, uma vez que a exérese ou infiltração novocaínica do simpático catenário, além de aumentar o calibre dos vasos linfáticos correspondentes e acelerar a sua reconstituição, após secção, provocava, igualmente, o aparecimento de novas vias derivativas.

HERNANI MONTEIRO e SILVA PINTO analisando as interpretações dadas pelos diversos autores, da acção do simpático sobre o fluxo da linfa, concluem ser, fundamentalmente, duas. Uma aceita que a actividade normal

do simpático se exerceria de forma a aumentar a corrente linfática, uma vez que a estimulação eléctrica do simpático provocava ausência desta corrente, contràriamente ao que sucedia com a sua secção; a outra admite o efeito

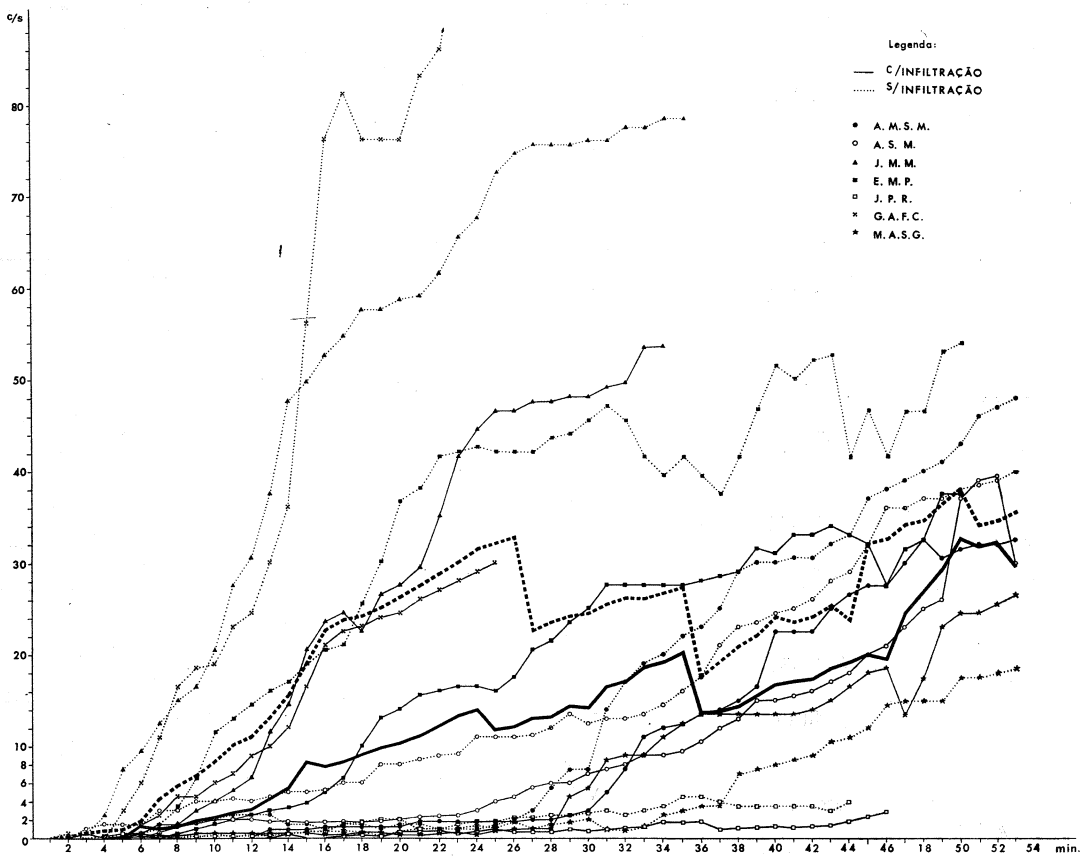

FIG. 235 — Acção da infiltração novocaínica do nervo cutâneo peroneal, acima da articulação tibio-tàrsica, sobre a reabsorção-condução da RISA injectada subcutâneamente.

exactamente oposto, isto é, que a excitação do simpático reduziria a corrente linfática.

Ficava contudo por esclarecer se o simpático actuaria sobre os líquidos extravasculares e extracelulares livres, e bem assim sobre a passagem destes líquidos para dentro dos linfáticos ou, ainda, sobre a progressão da própria linfa.

Estes mesmos autores (HERNANI MONTEIRO e SILVA PINTO), procurando esclarecer experimentalmente as hipóteses referidas, seccionaram os esplâncnicos e produziram, duma maneira geral, uma pequena diminuição do escoa-

QUADRO

ACÇÃO DA INFILTRAÇÃO NOVOCAÍNICA

NÚMERO	INICIAIS	CONDIÇÕES DO EXAME	CHEGADA À REGIÃO INGUINAL (minutos)	1	3	6	9
1.º	A.M.S.M.	s/infiltração	3	0	1	1,5	4
		c/infiltração	8	0	0	0	1,6
2.º	A.S.M.	s/infiltração	7	0	0	0,5	1,5
		c/infiltração	16	0	0	0	0
3.º	J.M.M.	s/infiltração	4	0	0,5	9,5	16,5
		c/infiltração	7	0	0	0,5	3,5
4.º	E.M.P.	s/infiltração	7	0	0	0,5	6,5
		c/infiltração	9	0	0	0	1
5.º	J.P.R.	s/infiltração	17	0	0	0,5	0,2
		c/infiltração	25	0	0	0,5	0
6.º	G.A.F.C.	s/infiltração	5	0	0	6	18,5
		c/infiltração	5	0	0	2,5	6
7.º	M.A.S.G.	s/infiltração	21	0	0,5	0,2	0
		c/infiltração	27	0	0	0	0,5
	MÉDIAS	s/infiltração	9,1	0	0,28	2,6	6,7
		c/infiltração	13,8	0	0	0,5	1,8

XIII

DO NERVO CUTÂNEO PERONEAL

TEMPO EXPRESSO EM MINUTOS

12	15	18	21	24	27	30	33	36	39
Actividade em contagens por segundo									
4	5	6	8,5	11	11,2	12,5	13,5	17,5	23,5
2	1,7	1,7	2,3	3	5,5	7	9	10,5	15
2,5	2	1,5	1,5	1	3	7,5	19	23	30
0	0,9	1,2	1,8	1,8	2	3	11	13,5	17,5
30,5	49,5	57,5	59	67,5	75,5	76	77,5		
6,5	20,5	25,5	29,5	44,5	47,5	48	53,5		
14,5	19	25,5	38	42,5	42	45,5	41,5	39,5	46,5
2,5	3,8	10	15,5	16,5	20,5	25	27,5	28	31,5
0,3	0,7	1,7	1	1,8	2,5	3	3,5	4	3,5
0	0	0,3	0,7	0,8	0,8	0,6	1,4	1,9	1,2
24,5	56	76	83	96					
10	21	24	27	30					
0,5	0,5	0,5	1	1,2	1	2	1,2	3,5	7,6
0,4	0,5	0,5	0,3	0,3	1	5,5	9	13,5	13,5
10,9	18,9	24,1	27,4	31,5	22,5	22,5	26		
1,7	6,9	9	11	14,2	12,8	14,8	18,5		

mento linfático, enquanto que com a excitação dos mesmos nervos aumentaram este escoamento. Daqui se infere que o simpático exerce a sua acção, pelo menos neste sector, aumentando a corrente linfática.

Segundo FOLDI, RUSZNYÁK e SZABÓ (1952) a dibenamina (4.dibenzil--B-chloroacethylamina), uma droga de acção simpático-adrenolítica diminui, acentuadamente o tono do canal torácico dependendo o grau deste efeito do tono dos ductos linfáticos antes da administração da droga.

*

Para determinarmos a acção que a infiltração novocaínica do simpático lombar exerceria sobre a velocidade e o fluxo linfáticos estudámos um grupo de sete indivíduos, de idades compreendidas entre os 21 e 23 anos, aparentemente normais e com igual conformação dos membros inferiores.

O membro testemunha foi examinado como habitualmente, enquanto que o outro membro só foi explorado 5 a 10 m. depois (momento em que se encontrava aquecido e com turgescência das veias dorsais do pé) da infiltração do simpático lombar com 30 cc de novocaína a 1%.

Os resultados obtidos constam do Quadro XIV e do gráfico da Fig. 236, e por eles se verifica ser o efeito da infiltração pouco constante e não variar sempre no mesmo sentido. Nesta inconstância da resposta encontra-se, muito provàvelmente, a justificação da acção, por vezes oposta, atribuída ao simpático pelos autores que se têm debruçado sobre este assunto.

6. *Com e sem administração de hialuronidase*

Já, atrás, ao tratar dos compartimentos líquidos do organismo, salientámos o interesse da hialuronidase na difusão das diversas substâncias no tecido conjuntivo. Neste momento focamos, ùnicamente, os aspectos que mais se prendem com a formação de edemas e com a reabsorção de substâncias injectadas no tecido celular subcutâneo.

Desde há muito tempo se conjecturava que o processo de difusão no tecido conjuntivo não tinha lugar da mesma maneira que nos sistemas inanimados: DURAN-REYNALDS (1928) descobriu o factor de difusão (subsequentemente identificado com a hialuronidase por CHAIN e DUTHIE, em 1940) e só depois estas conjecturas assumiram uma forma concreta.

Foi demonstrado por diversos autores como MCCLEAM (1936), DURAN--REYNALDS (1942), etc., que um certo número de substâncias, como extractos testiculares, filtrados bacterianos, venenos de abelha e de víbora, extracto de sanguessuga, etc., continham hialuronidase e aumentavam a permeabilidade

do tecido conjuntivo. A hialuronidase actuaria pela decomposição do ácido hialurónico que fecha os poros das estruturas básicas do tecido conjuntivo; por outras palavras, haveria transformação de um gel em sol, dela resultando uma maior permeabilidade do tecido conjuntivo não só para a água e substâncias dissolvidas (cristalóides, colóides) mas também para as partículas corpusculares (tinta da china, bactérias, células tumorais, etc.).

CLAUD e DURAN-REYNALDS (1943), bem como MEYER e cols. (1941), mostraram que esta enzima se encontra no estado inactivo no tecido celular subcutâneo.

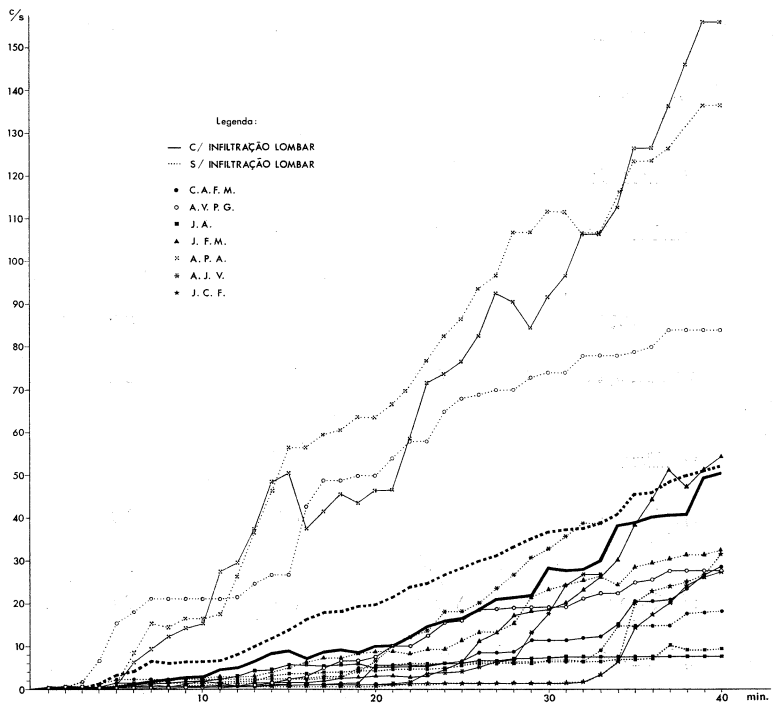

FIG. 236 — Acção da infiltração novocaínica lombar sobre a reabsorção-condução da RISA subcutânea.

Para CHAMBERS e ZWEIFACH (1947) a hialuronidase tinha principalmente acção sobre a fragilidade capilar.

Segundo ELSTER, FREEMAN e DORFMAN (1949) a administração de hialuronidase em altas doses, além de produzir edema, aceleraria a fuga do T-1824 (1) da corrente sanguínea.

(1) Azul de Evans

QUADRO

ACÇÃO DA INFILTRAÇÃO

NÚMERO	INICIAIS	CONDIÇÕES DO EXAME	CHEGADA À REGIÃO INGUINAL (minutos)	1	3	6	9
1.º	C.A.F.M.	s/infiltração	4	0	0,5	2,3	2,3
		c/infiltração	7	0	0,4	0,6	0,7
2.º	A.V.P.G.	s/infiltração	2,5	0,3	1,7	18	21,1
		c/infiltração	15	0	0	0,2	0,4
3.º	J.A.	s/infiltração	5	0	0	1,3	1,3
		c/infiltração	5	0,3	0,5	1,1	1,7
4.º	J.F.M.	s/infiltração	5	0	0,5	1	2,6
		c/infiltração	6	0	0,4	0,8	1,2
5.º	A.P.A.	s/infiltração	5	0	0,1	6,4	16,4
		c/infiltração	5	0,1	0,2	6,3	14,3
6.º	A.J.V.	s/infiltração	7	0,2	0,6	0,6	0,9
		c/infiltração	11	0	0	0,2	0,3
7.º	J.C.F.	s/infiltração	15	0	0	0,3	0,4
		c/infiltração	15	0	0,2	0,3	0,3
	MÉDIAS	s/infiltração	6,2	0,07	0,5	4,2	6,4
		c/infiltração	9	0,06	0,24	1,3	2,7

XIV

DO SIMPÁTICO LOMBAR

TEMPO EXPRESSO EM MINUTOS

Actividade em contagens por segundo

12	15	18	21	24	27	30	33	36	39
2,3	2,3	2,5	5,5	6	6,3	6,3	8,9	14,7	27,5
0,7	0,9	1,4	5,6	5,9	8,4	11,4	12,1	20,4	26,4
21,5	26,7	48,7	53,7	64,7	69,7	73,7	77,7	79,7	83,7
0,5	2,1	6,6	10	15,5	18,5	19	21	24,8	27,5
1,6	3,5	3,8	4,5	4,8	6	6,5	6,3	7,1	9,1
3	5,6	5,7	5,2	6	6,6	7,2	7,5	7,5	7,5
2,7	5	7,2	8,7	9,2	13,2	23,2	26,2	29,2	31,2
1	1,5	2,5	3,1	4,5	13	18,5	26	44	51
26,4	56,4	60,4	66,4	82,4	96,4	111,4	106,4	121,4	136,4
29,3	50,3	45,3	46,3	73,3	92,3	91,3	106,3	126,3	156,3
1,3	2,4	3,1	10	18	23,5	32,5	38,5		
1	1	1,1	1,2	3,8	6,2	17,5	26,5		
0,5	0,6	0,6	1	1,2	1,2	1,3	3,5	22,7	26,2
0,5	0,6	1,1	1,1	1,2	1,2	1,2	3,5	17,2	26,2
8,04	13,8	18,04	21,4	26,6	30,9	36,4	38,2	45,8	50,7
5,1	8,8	9,1	10,3	15,7	20,8	28,1	29,9	40,	49,1

ELSTER, FREEMAN e ANDERSON (1949) mostraram que a hialuronidase, além de ocasionar hemoconcentração, provocava, simultâneamente, decréscimo do conteúdo proteico do plasma, o que significava que, como consequência da hiperpermeabilidade, havia filtração de fluido mais rico em proteínas.

FOLDI, RUSZNYÁK e SZABÓ (1949) observaram que a injecção subcutânea de hialuronidase provocava a formação de edema e que a injecção subcutânea de 2 cc de soro fisiológico, com e sem hialuronidase, produzia, em qualquer dos casos, a completa absorção desse edema no espaço de uma hora. A mesma experiência feita em cães submetidos a prévia plasmaférese aguda, provocava a formação de edema no local injectado com hialuronidase (0,1 g de extracto semi-purificado de testículo), não se abservando, o mesmo, no local injectado, quando se empregava apenas soro fisiológico.

KELEMEN, IVANYI e MAJOROS, em 1951, injectaram, em ratos, 150 a 200 μg de hialuronidase debaixo da aponevrose plantar. Após 2 a 3 minutos, observaram tumefacção hiperémica da perna, tumefacção que atingiu o máximo aos 10 minutos e desapareceu dentro 24 a 48 horas.

A hialuronidase, por seu lado, não é o único agente que afecta a permeabilidade do tecido conjuntivo. Presumìvelmente, numa primeira fase, apenas a acção entre a hialuronidase e o ácido hialurónico desempenha um papel na reacção de difusão, enquanto outros factores estariam em causa numa fase subsequente (DURAN-REYNALDS 1954). Entre estes últimos, são dignos de menção, a viscosidade e a pressão osmótica do líquido injectado, produtos de decomposição do ácido hialurónico, aumento da permeabilidade dos capilares, etc., (HETCHER 1950; DURAN-REYNALDS 1952).

TANOS, em 1953, KELEMEN e SOLTÉSZ, no mesmo ano, demonstraram que a hialuronidase continha uma substância que, embora aumentasse a permeabilidade capilar, não cindia o ácido hialurónico «in vitro» e, portanto, não podia ser idêntica à hialuronidase, no sentido estrito do termo. Segundo TANOS, as fracções produtoras de edema e despolimerização do ácido hialurónico poderiam ser separadas electroforèticamente.

SZABÓ e MAGIAR (1957) encontraram, em cães, depois da administração intravenosa de grandes doses de hialuronidase (10.000 — 20.000 TRU), aumento considerável do fluxo linfático no canal torácico e, como nos casos de intoxicação histamínica, aceleração do equilíbrio do dextran e do azul de Evans injectados intravenosamente.

O mecanismo da produção do edema é mal conhecido, como sustenta DEWES, podendo, no entanto, ser devido à despolimerização do ácido hialurónico do tecido intersticial, que levaria, ùnicamente por mecanismos físico-químicos, à chamada de líquidos para os tecidos.

No dizer de RUSZNYÁK e cols. (1960), a hialuronidase, cuja principal função parece ser a despolimerização dos mucopolissacáridos da substância

intersticial do tecido conjuntivo aumenta também, a permeabilidade capilar, e a hidrólise daqueles em acetil-d-glucosamina e ácido glucorónico.

Na difusão verificada no tecido conjuntivo e na formação de edema deve, também, considerar-se a influência de substâncias anti-hilauronidásicas.

WEBB, em 1952, observou que a tumefacção de membros infundidos subcutâneamente com soluções isotónicas de cloreto de sódio e de glicose, desaparecia mais ràpidamente se as soluções continham hialuronidase. Segundo RUSZNYÁK isto não significa necessàriamente que haja um aumento da absorção, mas sim que o fenómeno pode ser simplesmente devido a uma maior difusão no tecido conjuntivo.

FORBES e cols. (1950) afirmaram que a absorção de um soluto salino isotónico injectado subcutâneamente era facilitada pela hialuronidase. Para demonstrarem tal afirmação estes autores empregaram um método indirecto que consistia em medir no plasma a absorção do Na radioactivo, injectado subcutâneamente. Mas segundo RUSZNYÁK e cols., isto não daria informações quanto à absorção da água. Os resultados seriam devidos, especialmente, ao facto de a hialuronidase acelerar a difusão do sódio radioactivo na sub-cútis e, como consequência, o seu desaparecimento do local da injecção e facilitar o equilíbrio do Na radioactivo entre o tecido celular e o plasma sanguíneo. Tal facto significa que a permeabilidade capilar é maior, levando a uma mais rápida difusão do Na através das paredes do capilar (em ambas as direcções) e nada diz quanto à verdadeira reabsorção do fluido.

É do conhecimento geral que a hialuronidase aumenta a permeabilidade capilar e o aumento desta permeabilidade provoca a fuga de proteínas dos capilares, produzindo uma redução da pressão coloidosmótica efectiva e um decréscimo da absorção dos fluidos injectados subcutâneamente, independentemente do seu conteúdo em glicose ou electrólitos.

Todas estas investigações levaram RUSZNYÁK à conclusão de que grandes doses de hialuronidase impedem, decididamente, a absorção dos fluidos e, em certas circunstâncias, podem levar ao desenvolvimento de edema. A passagem de substâncias injectadas subcutâneamente para a circulação encontrar-se-ía indubitàvelmente aumentada pela acção da hialuronidase.

Esta substância promoveria a difusão da inulina no tecido conjuntivo e, portanto, a sua absorção pelo sangue. O aumento da permeabilidade dos vasos capilares contribuiria para a diluição local da inulina introduzida subcutâneamente; a hialuronidase poderia promover a absorção duma forma discreta, isto é, facilitando a difusão das moléculas através das paredes capilares para dentro do plasma sanguíneo, pelo aumento da permeabilidade capilar. Este processo levaria a uma aceleração do equilíbrio entre o tecido celular subcutâneo e o plasma sanguíneo.

RUSZNYÁK e cols., voltando à questão, consideraram que, em condições normais, o sistema hialuronidase-ácido hialurónico, desempenha certo papel no transporte dos fluidos no tecido conjuntivo e, desta forma, na formação da linfa. Das suas experiências puderam concluir que há uma retenção de fluidos no tecido conjuntivo e, portanto, desenvolvimento de edema, tudo promovido pela hialuronidase.

Isto poder-se-ía explicar de diversas maneiras; a hialuronidase levaria ao aumento da permeabilidade e, subsequentemente, a uma maior filtração capilar, ou seja, ao aumento do conteúdo proteico dos fluidos intersticiais; em consequência haveria diminuição da absorção na extremidade venosa dos mesmos capilares (tomando em conta a redução da pressão coloidosmótica efectiva) e desenvolvimento de edema. A segunda justificação seria a de que a hialuronidase provocaria uma laxidão da substância fundamental do tecido conjuntivo, reduzindo desta forma a tensão e pressão do tecido.

J. M. TOSCANO RICO (1959-60), estudou a permeabilidade capilar, recorrendo quer aos isótopos radioactivos, injectados intravenosamente no rato, quer a diversas substâncias, entre as quais a hialuronidase, tendo verificado que esta substância provocava um aumento da radioactividade local, até cerca de 30 minutos depois da sua injecção, a que se seguia uma queda exponencial. Estes resultados levaram-no a admitir que a hialuronidase aumentava a permeabilidade capilar, numa 1.ª fase, e difundia os radioisótopos nos tecidos, em fase subsequente.

*

Investigámos a acção da hialuronidase injectando a habitual actividade de albumina (0,6 μCi/Kg de peso) no volume de 0,5 cc de soro fisiológico a que adicionámos 500 unidades de hialuronidase (Hialidase). A comparação foi efectuada com o membro oposto, que não recebeu senão RISA. Os ensaios foram realizados em 7 homens, aparentemente normais, com cerca de 21 anos de idade e os resultados obtidos encontram-se expressos no Quadro XV e na Fig. 237.

Pode verificar-se que, em 4 casos, a chegada à região inguinal se processou um pouco mais ràpidamente no membro injectado com hialuronidase, sucedendo o inverso em 2, enquanto nos restantes a chegada foi simultânea.

O aumento da actividade na região inguinal foi em todos os casos mais intenso no membro injectado com hialuronidase. Verifica-se assim que o efeito da hialuronidase não se evidenciou em relação ao tempo de chegada à região inguinal mas sim na intensidade da albumina radioactiva aí detectada.

Estes resultados não nos surpreenderam uma vez que notámos no local da injecção o aparecimento de um pequeno edema, talvez responsável pelo atraso da chegada à região inguinal nalguns casos.

Podemos concluir, pela nossa experiência que a hialuronidase aumenta a reabsorção e a condução linfáticas.

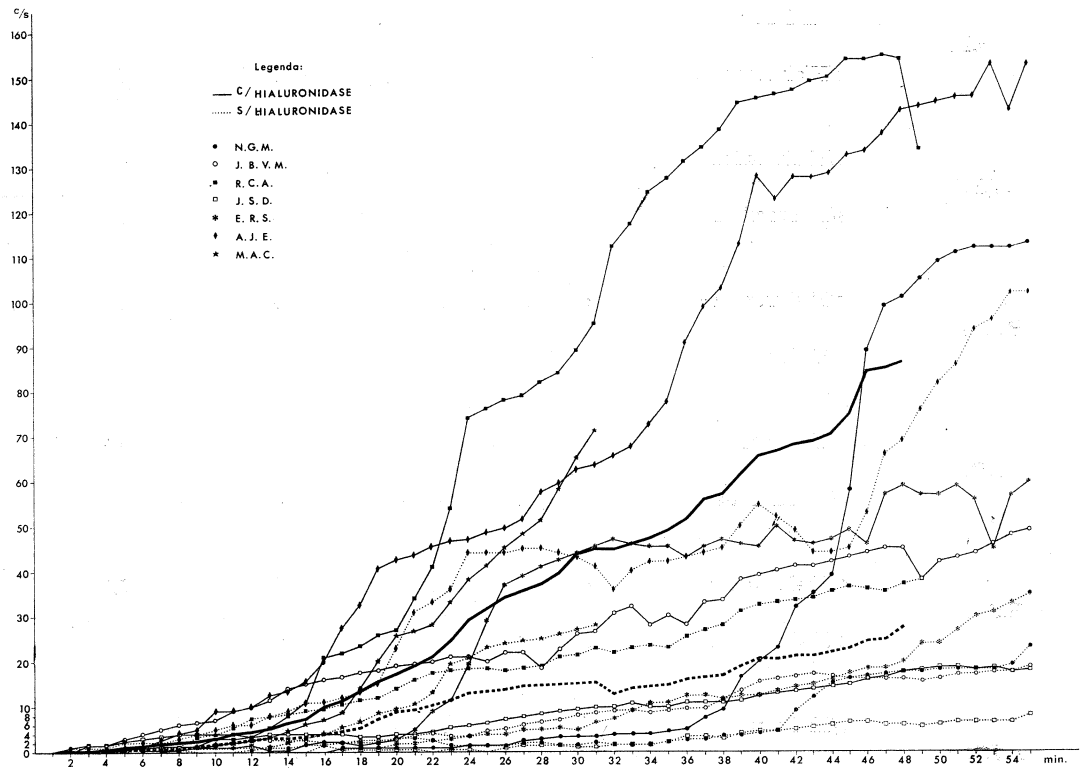

FIG. 237 — Acção da hialuronidase sobre a reabsorção-condução de RISA subcutânea.

7. *Com e sem imersão em água quente a* 43-44º (Acção do calor)

É sobejamente conhecido que o aumento da temperatura (38-40º) leva à dilatação das arteríolas e dos capilares, à subida da pressão nestes vasos e consequentemente ao aumento da filtração.

LANDIS e GIBBON, em 1953, mostraram que a filtração capilar aumentava para o dobro, elevando a temperatura do braço de 14 para 45º centígrados. Esta subida de temperatura aumenta também acentuadamente o fluxo

QUADRO

ACÇÃO DA

NÚMERO	INICIAIS	CONDIÇÕES DO EXAME	CHEGADA À REGIÃO INGUINAL (minutos)	1	3	6	9
1.º	N.G.M.	c/Hialuronidase		0	0	0	0
		s/Hialuronidase	11	0	0	0	0
2.º	J.V.B.M.	c/Hialuronidase	3	0	1,5	4	6,5
		s/Hialuronidase	6	0	0	0,7	1
3.º	R.C.A.	c/Hialuronidase	6	0	0	1	1,5
		s/Hialuronidase	7	0	0	0	3,5
4.º	J.S.D.	c/Hialuronidase	3	0	1,5	3,5	4
		s/Hialuronidase	25	0	0	0	0
5.º	E.R.S.	c/Hialuronidase	6	0	0	0,5	1
		s/Hialuronidase	10	0	0	0	0,5
6.º	A.J.E.	c/Hialuronidase	6	0	0	1	5
		s/Hialuronidase	5	0	0	2	4
7.º	M.A.C.	c/Hialuronidase	9	0	0	0	1
		s/Hialuronidase	9	0	0	0,5	1
	MÉDIAS	c/Hialuronidase		0	0,4	1,4	2,7
		s/Hialuronidase	10,4	0	0	0,4	1,4

XV

HIALURONIDASE

TEMPO EXPRESSO EM MINUTOS

12	15	18	21	24	27	30	33	36	39
Actividade em contagens por segundo									
0	0	1	1	1,5	2,5	3,5	4	5	16,5
0,5	1,5	2	3	1,5	2	1,5	1,5	2,5	3,5
10	15	17,5	18,5	21	22	26	32	28	38
2,5	2,5	2,5	3,5	3,5	6	8	9	9,5	13,5
3,5	11	23,5	34	74	79	89	117	131	144
7,5	9	11,5	16	18,5	18,5	21,5	23	25,5	31
3,5	4	3,5	4	6	8	9,5	11	11	11,5
0	0	0,5	0,5	0,5	1,5	1	1,5	3,5	44
1,5	1,5	1,5	5	19,5	39	44	46	43	46
1,5	0	1	2	3,5	5	5	9	12,5	12,5
10	15,5	32,5	43,5	47	51,5	62,5	67,5	90,5	112,5
6,5	11	13	31	44	45	43	40	43	50
2,5	6	14	26,5	38	48	65			
1	3	6,5	10,5	20,5	24,5	27			
4,4	7,5	13,3	18,9	29	35,7	42,7	46,2	51,4	61,4
2,7	3,8	5,7	8,5	13,1	14,6	15,2	14	16	19

linfático, fenómeno este atribuído por McCarrel ao acréscimo da permeabilidade capilar.

Uma subida para 50º permite elevar ainda mais o fluxo linfático, mas as lesões provocadas no endotélio capilar são irreversíveis.

A hipertermia produzida pelo aumento acentuado da temperatura do meio ambiente, acelera o fluxo linfático no animal (McCarrel, 1946).

À temperatura de 38/41º, o fluxo linfático eleva-se de 1,5 a 4,5 vezes, devido à dilatação précapilar.

Se a temperatura do corpo se eleva para 41,9/42,5º, o fluxo linfático aumenta de 3 a 18 vezes, como resultado da subida da pressão venosa, do acréscimo da permeabilidade e da estase capilar. Podemos, portanto, dizer, com base nestas experiências, que uma elevação da temperatura é sempre seguida de um aumento de filtração capilar e consequentemente do fluxo linfático.

Segundo Rusznyák e cols., podem distinguir-se três fases na reacção produzida pelo aquecimento, de acordo com a intensidade do estímulo térmico: na 1.ª fase, cerca de 41º centígrados, os capilares distendem-se, a pressão sobe e a filtração aumenta, fenómenos presumìvelmente produzidos pelo efeito de substâncias vaso-activas, reflexo de axónio, etc., e a permeabilidade endotelial permanece, provàvelmente, invariável neste estado.

Na segunda fase, entre 42 e 45º centígrados, a permeabilidade capilar, está acentuadamente aumentada; esta fase é ainda possìvelmente reversível, o que mostra que tal aumento não será, por certo, devido a uma lesão directa das células endoteliais mas a factores diferentes, neurais e humorais.

Acima de 45º centígrados, no entanto, desenvolver-se-ía uma lesão das células endoteliais que em algumas situações se podia agravar constituindo queimaduras do terceiro grau. Entrar-se-ia numa situação irreversível, pelo aumento duradouro da permeabilidade capilar.

O alto conteúdo proteico das flictenas poderá ser tido como prova evidente do aumento da permeabilidade capilar.

De acordo com Glenn, Gilbert e Drinker (1948), o aumento da permeabilidade capilar na área queimada é tão grande que pelo menos um terço da quantidade de plasma circulante pode escapar-se para essa área, onde os linfáticos se encontram destruídos, de tal forma que os fluidos em vez de retornarem à circulação, se difundem pelos espaços intersticiais da área queimada.

Cope e Moore, ao examinarem as variações da permeabilidade capilar nas queimaduras, servindo-se da albumina marcada com um corante radioactivo por imersão das extremidades em água quente, verificaram que se produzia um fluxo linfático espontâneo de alto conteúdo proteico (de 4,5 a 5%, enquanto normalmente a riqueza proteica é sòmente de 2 a 2,5%).

A proteína marcada aparecia muito ràpidamente na linfa da área lesada e a actividade específica desta linfa (radioactividade por grama de proteína) era maior do que a do plasma, sinal do seu alto conteúdo proteico em albumina.

*

Procurámos conhecer o efeito *do calor* sobre a reabsorção da RISA em 6 indivíduos do sexo masculino, com idades variando entre os 22 e 23 anos.

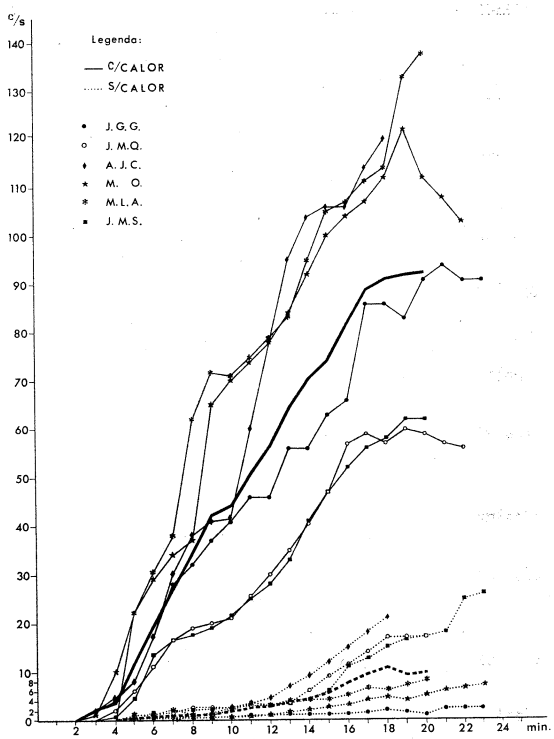

FIG. 238 — Acção do calor (44.º C.) sobre a reabsorção-condução da RISA subcutânea.

Estes ensaios foram efectuados, mergulhando um dos membros até ao joelho em água quente, à temperatura de 43-44º, durante 10 minutos. Imediatamente depois, o paciente foi colocado em decúbito dorsal, as sondas postas nas regiões habituais, injectando-se ambos os membros com 0,6 μCi de RISA/quilo de peso.

Os resultados obtidos encontram-se expressos no Quadro XVI e na Fig. 238, que mostram claramente o efeito acelerador desempenhado pelo aquecimento, traduzido no encurtamento do tempo da chegada e no aumento da intensidade da radioactividade na região inguinal.

QUADRO

ACÇÃO

NÚMERO	INICIAIS	CONDIÇÕES DO EXAME	CHEGADA À REGIÃO INGUINAL (minutos)	1	3	6	9
1.º	J.G.G.	c/calor	3	0	1,8	17	37
		s/calor	11	0	0	0,4	0,4
2.º	J.M.Q.	c/calor	4	0	0	11	20
		s/calor	6	0	0	1	2,5
3.º	A.J.C.	c/calor	3	0	2	17	41
		s/calor	9	0	0	0	1,5
4.º	M.S.O.	c/calor	3	0	3,5	29	65
		s/calor	12	0	0	0,5	0,5
5.º	M.L.A.	c/calor	5	0	0	29,5	71,9
		s/calor	5	0	0	1	1
6.º	J.M.S.	c/calor	5	0,4	0	13,1	19
		s/calor	6	0	0	1,3	2,4
	MÉDIAS	c/calor		0	2,16	19,5	42,3
		s/calor		0	0	0,7	13,

XVI

DO CALOR

TEMPO EXPRESSO EM MINUTOS									
12	15	18	21	24	27	30	33	36	39
Actividade em contagens por segundo									
46	63	86	94	96	109				
1	1,2	2	2,5	2,7	3				
30	47	57	57						
3	9	17	18						
78	106	120							
4,5	12	21							
78	100	112	108						
1	2,5	4,5	6						
79	105	113							
3	4	6							
28	47	58							
3	6	15							
56,5	75,3	91,3							
2,58	5,78	10,9							

8. *Com e sem imersão em água fria* (10º) (Acção do frio)

O frio, da mesma maneira que o calor, lesa os capilares e aumenta a sua permeabilidade. LANGOHR e cols., em 1949, mergulharam as patas de cães num banho a 10º durante cerca de três horas e não observaram aumento

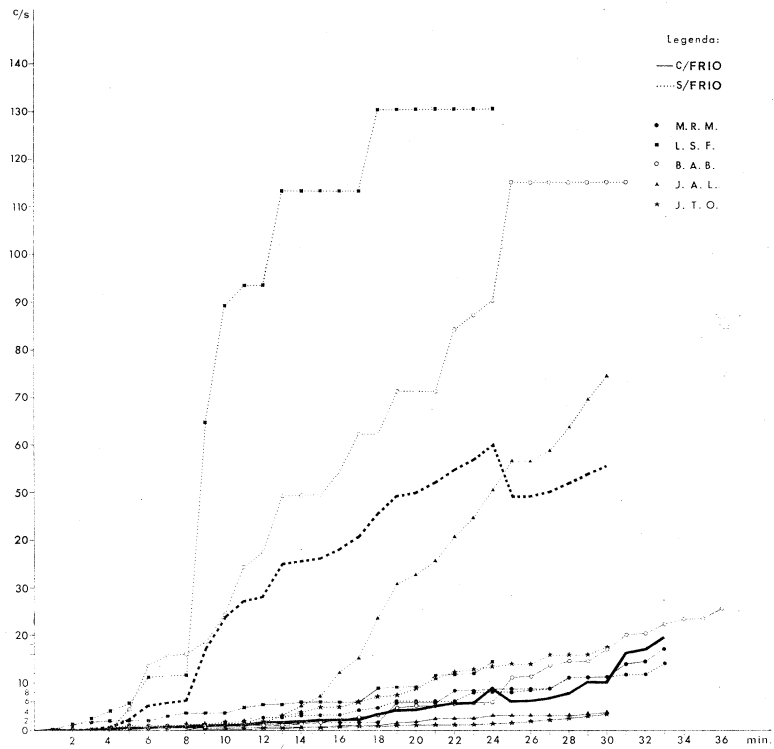

FIG. 239 — Acção do frio (10º C.) sobre a reabsorção-condução da RISA injectada subcutâneamente.

do fluxo linfático; porém colocando-os num banho a 0º centígrados, durante o mesmo tempo, observaram um fluxo linfático espontâneo dos vasos eferentes, que aumentava gradualmente, mas não chegava a atingir valores elevados. O nível proteico da linfa era relativamente baixo, mais baixo ainda do que o da linfa obtida após massagem no estado de repouso antes do arrefecimento.

*

Ensaiámos o efeito do frio em cinco indivíduos com a idade de 20-22 anos, todos do sexo masculino. Para isso mergulhamos o membro a explorar em água a 10º C. durante 10 minutos, de modo a ficar submerso até ao joelho: Quadro XVII e Fig. 239.

Pelos resultados obtidos pode verificar-se que tanto a velocidade da circulação linfática, traduzida pelo tempo da chegada da actividade à região inguinal, como a intensidade dessa chegada, foram acentuadamente menores no membro arrefecido.

A observação do Quadro XVII mostra, ainda, que o aumento da radioactividade é mais afectado pelo frio do que o tempo da chegada inguinal.

9. *Com e sem compressão extrínseca.*

É do conhecimento geral o efeito benéfico desempenhado pela compressão extrínseca (meia elástica, cola de zinco, etc.) nalgumas situações de edema

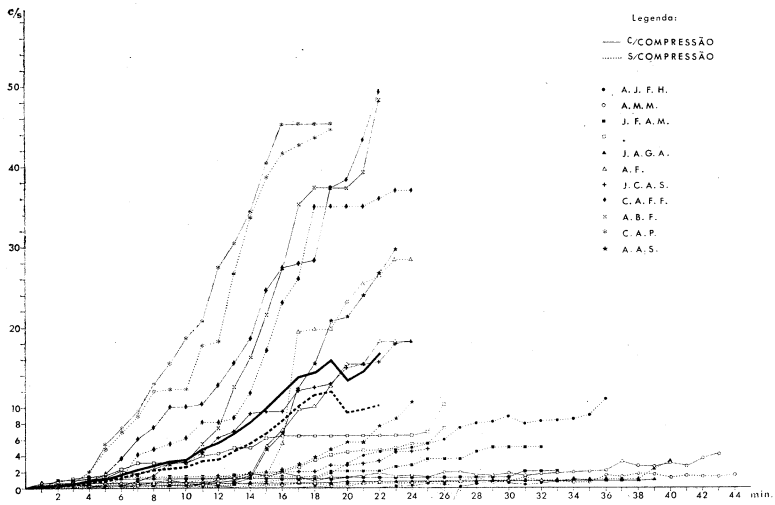

FIG. 240 — Acção da compressão sobre a reabsorção-condução de RISA injectada subcutâneamente.

do membro inferior, quer este edema seja de responsabilidade venosa quer seja de responsabilidade linfática. Em virtude do interesse clínico, procurámos averiguar o efeito da compressão entrínseca sobre a circulação linfática ensaiando-a em 11 indivíduos. Para isso procedemos à injecção de RISA (0,6 μCi/Kg de peso) no dorso do pé e aplicámos uma meia elástica que se estendeu desde a raiz dos dedos até à tuberosidade anterior da tíbia, depois do que efectuámos as habituais determinações.

Os resultados encontram-se no Quadro XVIII e na Fig. 240. A meia elástica provocou uma chegada à região inguinal ligeiramente antecipada,

QUADRO

ACÇÃO

NÚMERO	INICIAIS	CONDIÇÕES DO EXAME	CHEGADA À REGIÃO INGUINAL (minutos)	1	3	6	9
1.º	M.P.M.	s/frio	6	0	0,3	0,9	0,9
		c/frio	10	0	0,1	0,7	0,7
2.º	L.S.F.	s/frio	3	0,2	2,3	11	64,5
		/frio	2	0,2	1,6	1,9	3,5
3.º	B.A.B.	s/frio	5	0	0,2	12,7	18,5
		c/frio	14	0	0	0	0,6
4.º	J.L.A.	s/frio	11	0	0	0,1	0,6
		c/frio	16	0	0	0,5	0,5
5.º	J.T.O.	s/frio	6	0	0,1	1	1,3
		c/frio	20	0	0	0	0,1
	MÉDIAS	s/frio	6,2	0,04	0,58	5,14	17,1
		c/frio	12,4	0,04	0,34	0,62	1,0

XVII

DO FRIO

TEMPO EXPRESSO EM MINUTOS									
12	15	18	21	24	27	30	33	36	39
Actividade em contagens por segundo									
2,5	3,3	4,7	6	8	8,7	11,3	14		
1,3	1,4	1,6	5,8	8,7	8,7	11,3	17		
95,5	115,5	130,5	130,5	130,5					
5,2	5,8	8,6	11,4	14,2					
37,2	49,4	62,2	77,2	90,2	117,2	117,2			
0,9	1,5	3,2	5,1	7,7	13,5	17	22,2	25,5	
2,5	7	23,5	35,5	50,5	58,5	74,5			
0,8	0,8	1,1	2,5	3,2	3,2	8,5			
1,8	4,8	6,8	10,8	13,3	15,8	17,3			
0,3	0,6	0,7	1	1,3	2,1	3,6			
27,9	36	45,5	52	58,5	50	55			
1,7	2,02	3,04	5,16	9,02	6,87	10,1	19,6		

QUADRO

ACÇÃO DA COM

NÚMERO	INICIAIS	CONDIÇÕES DO EXAME	CHEGADA À REGIÃO INGUINAL (minutos)	1	3	6	9
1.º	A.J.F.H.	c/compressão		0	0	0	0
		s/compressão	15	0	0	0,3	0,3
2.º	A.M.M.	c/compressão	12	0	0,1	0	0,9
		s/compressão	28	0	0	0	0,3
3.º	J.F.A.M.	c/compressão	4	0	0,9	1,1	1,1
		s/compressão	4	0,3	0,4	1,3	1,3
4.º	P.Q.	c/compressão	3	0,4	1,1	2,3	3,1
		s/compressão	13	0	0	0,4	0,4
5.º	J.A.G.	c/compressão		0,2	0,3	0,3	0,4
		s/compressão	27	0	0,1	0,2	0,2
6.º	A.F.	c/compressão	14	0,5	0,5	0,5	0,6
		s/compressão	14	0	0,1	0,2	0,3
7.º	J.C.A.S.	c/compressão	8	0,3	0,3	0,3	2,
		s/compressão	12	0,2	0,3	0,3	0,
8.º	C.A.F.F.	c/compressão	5	0	0,2	3,7	10,
		s/compressão	6	0,3	0,3	1,1	5,
9.º	A.B.F.	c/compressão	5	0,3	0,3	2,2	2,
		s/compressão	5	0,2	0,2	3,7	6,
10.º	C.A.P.	c/compressão	4	0,3	0,6	7,5	15,
		s/compressão	3	0	0,7	6,8	12,
11.º	A.A.S.	c/compressão	14	0	0,3	0,3	0,
		s/compressão	12	0	0,4	0,4	0,
	MÉDIAS	c/compressão	6,2	0,23	0,4	1,6	3,
		s/compressão	12,6	0,09	0,2	1,3	2,

XVIII

PRESSÃO EXTRÍNSECA

TEMPO EXPRESSO EM MINUTOS

12	15	18	21	24	27	30	33	36	39
Actividade em contagens por segundo									
0,2	0	0,2	0,2	0,2	0,1	0,5	0,7	0,8	
0,1	0,8	1,1	4	5	7,5	8,8	8,4	11	
1	1,4	0,8	1,5	1,5	1,9	1,8	1,8	2,1	2,6
0,4	0,3	0,5	0,5	0,5	0,7	0,8	0,9	1,5	1,6
1,1	1,1	1,1	1,3	1,3	1,3	1,3	2		
1,3	1,3	1,3	2	2,8	3,6	5			
4,3	6,2	6,5	6,5	6,5					
0,6	1,8	3,5	4,7	5,5					
0,7	0,7	0,7	0,8	0,8	0,8	0,8	0,8	0,8	0,9
0,3	0,4	0,5	0,5	0,6	0,7	0,9	1	1	2,3
0,7	5,2	10,1	15,4	18,2					
0,3	1,6	19,8	25,5	28,5					
6,3	9,5	12,5	15,4	18,2					
1,3	2	2	3	4,4					
12,8	24,6	28,4	43,5						
8,1	17,1	35,1	35,1						
7,4	21,5	37,4	39,4						
8,2	11,5	17,5	17,7						
17,5	40,5	45,5							
18,3	38,8	43,8							
0,6	4,8	15,5	24						
1,4	1,4	3,8	5,8						
4,7	10,5	15,3	14,7						
3,6	7	11,7	9,8						

em 9 casos, o mesmo sucedendo com o aumento da actividade detectada. Estes aumentos, embora numèricamente pouco significativos, poderão exprimir o benefício verificado pela terapêutica compressiva nos edemas.

10. *Com e sem elevação do membro*

Preconiza-se, frequentemente, a elevação dos membros inferiores com a finalidade de promover uma mais fácil e intensa circulação de retorno e, com ela, a regressão dos edemas.

Para objectivar essa facilidade do retorno estudámos 5 indivíduos normais, com idades compreendidas entre os 20 e 22 anos que mantinhamos em decúbito dorsal e com o membro a explorar fazendo um ângulo de cerca de 30º com o plano do leito, aos quais haviamos injetado RISA no dorso do pé nas condições das experiência anteriores.

Verifica-se Quadro XIX e Fig. 241 que a posição não modificou sensìvelmente a velocidade da circulação linfática, expressa quer pelo tempo da chegada da actividade à região inguinal, quer pela intensidade dessa mesma actividade. Estes valores podem ser consequência, quer do decréscimo da circulação periférica devido à elevação do membro, quer à menor amplitude dos movimentos do pé, em consequência da posição mais incómoda, quer ainda à dificuldade de encontrar a melhor localização do cintilador.

11. *Reabsorção comparativa entre a RISA e os Microagregados de Albumina Humana I* ^{131}

O ensaio simultâneo de RISA e dos microagregados moleculares teve por finalidade comparar os resultados obtidos com ambas as substâncias e, se justificado, substituir a primeira destas substâncias pelos microagregados. Esta preferência justifica-se pelo facto da semi-vida biológica da RISA ser bastante mais longa do que a dos microagregados os quais provocam, por isso, bastante menor irradiação do organismo.

Já referimos que a RISA decai no sangue à razão de cerca de 10% por dia, enquanto os microagregados têm um período próximo de 20 m.

Injectámos no primeiro espaço interdigital do pé, determinada actividade e volume de RISA, e do outro lado, no local correspondente, a mesma actividade e volume de microagregados.

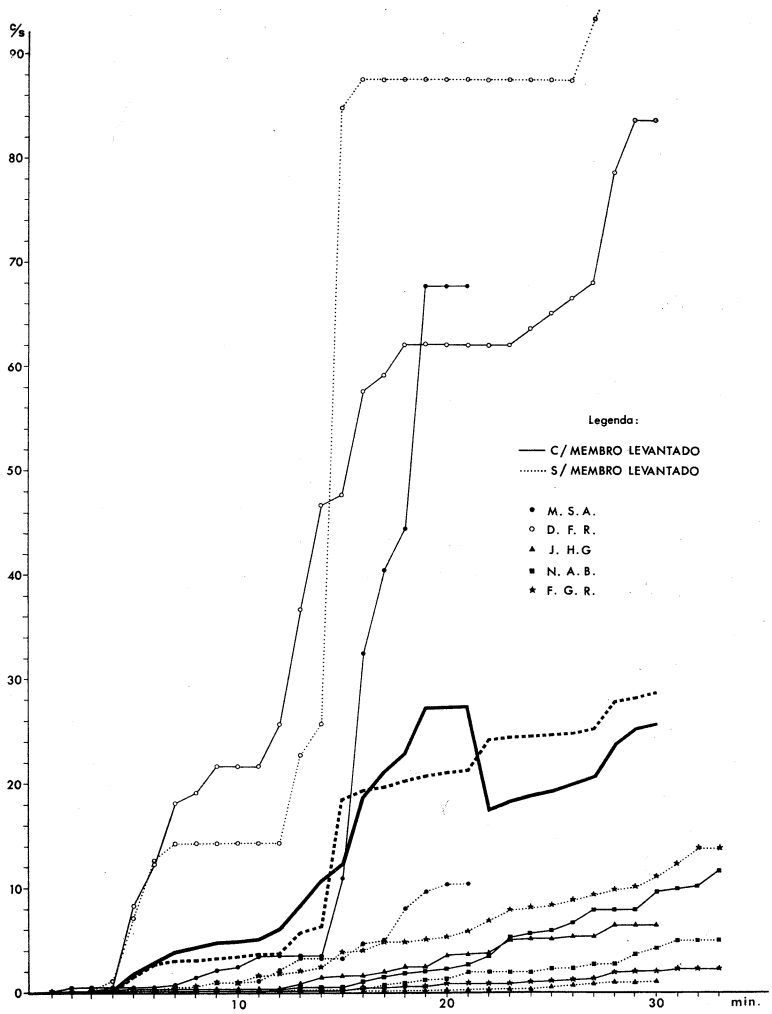

FIG. 241 — Acção da elevação do membro sobre a reabsorção condução de RISA injectada subcutâneamente.

QUADRO

ACÇÃO DA ELEVA

NÚMERO	INICIAIS	CONDIÇÕES DO EXAME	CHEGADA À REGIÃO INGUINAL (minutos)	1	3	6	9
1.º	M.S.A.	s/elevação	6	0	0,5	0,8	2
		c/elevação	2	0	1,3	1,3	4,4
2.º	D.F.R.	s/elevação	4	0	0,5	25,5	28,5
		c/elevação	4	0	0,3	25,3	43,3
3.º	J.M.G.	s/elevação	25	0,1	0,2	0,4	0,4
		c/elevação	13	0,1	0,4	0,8	0,8
4.º	N.A.B.	s/elevação	13	0	0	0	0
		c/elevação	12	0	0	0	0
5.º	F.G.R.	s/elevação	6	0	0	0,6	2
		c/elevação	16	0	0	0,4	0,4
	MÉDIAS	s/elevação	10,8	0,1	0,24	5,46	6,5
		c/elevação	9,4	0,1	0,4	5,56	9,7

XIX

ÇÃO DO MEMBRO

TEMPO EXPRESSO EM MINUTOS

12	15	18	21	24	27	30	33	36	39
Actividade em contagens por segundo									
4,5	6,7	16,2	21,8						
7,4	22	95	135,5						
128,5	169,5	175,5	175,5	175,5	187	196			
51,3	95,3	124,3	124,3	127,3	136	169			
0,4	0,4	0,4	0,6	0,7	1,7	2,3			
0,8	3,6	5	7,5	10,4	10,9	13,1			
0,3	0,6	1,9	4	4	5,5	8,5	10	11	14,5
0,6	1,1	3,7	5,5	11,5	16	19,5	23,5	28,5	30,5
3,5	7,7	9,7	11,7	16,2	18,7	22,2	27,7		
0,4	0,4	1,3	1,8	2,2	2,7	4,2	4,7		
27,4	36,9	40,7	42,7	41,2	32,5	45,8			
12,1	24,4	45,8	54,9	30,2	32,1	41,1			

Realizámos o estudo simultâneo da reabsorção e da condução das duas substâncias em 7 indivíduos e os valores achados encontram-se expressos no Quadro XX e na Fig. 242.

O tempo de circulação linfática é pràticamente semelhante (desde que se exclua a primeira observação), para as duas substâncias, o mesmo sucedendo

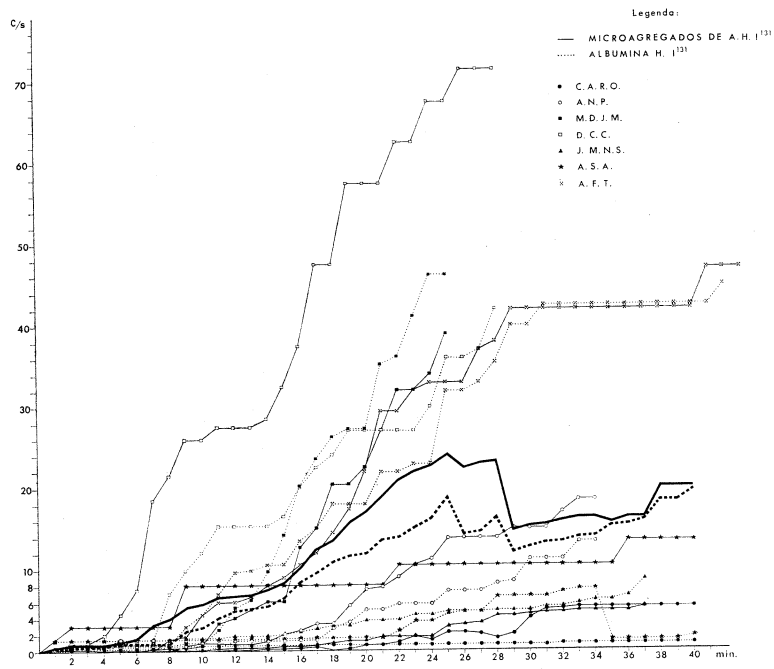

FIG. 242 — Estudo comparativo de reabsorção-condução da RISA e dos microagregados de albumina humana I^{131} injectados subcutâneamente.

para o aumento da intensidade da radiação evidenciada na região inguinal. Estes resultados permitem-nos concluir que é pràticamente indiferente o emprego de um ou outro dos produtos utilizados, quando se pretenda explorar a circulação linfática, devendo, contudo, notar-se que embora a albumina seja mais fisiológica, os microagregados produzem uma menor irradiação do organismo, por virtude da sua mais rápida eliminação.

Não devemos esquecer a importância que tem, em qualquer dos casos, a prévia saturação da tiróide com soluto de Lugol.

CONCLUSÕES

Apesar do número de *Observações* que referimos, não ser estatìsticamente significativo, julgamos poder concluir, genéricamente, que:

— A acção da histamina, a infiltração do simpático lombar e a elevação do membro, produzem pequenas variações que podem verificar-se num ou noutro sentido.
— O frio, a adrenalina, a acetilcolina e a infiltração do nervo cutâneo peroneal actuam atrasando a reabsorção e condução linfáticas.
— A hialuronidase, embora com discrepâncias no tempo de chegada à região inguinal, acelera a reabsorção.
— O calor actua acelerando acentuadamente a reabsorção e condução linfáticas.
— A RISA e os microagregados dão respostas muito aproximadas, podendo utilizar-se indiferentemente, sendo, no entanto, a RISA mais fisiológica e os microagregados menos irradiantes.

Parece-nos ter ficado suficientemente comprovado pelos resultados dos nossos ensaios, o interesse da linfografia indirecta intersticial funcional na exploração do sistema linfático.

Resta-nos apresentar as nossas *Observações* o que faremos tomando em linha de conta, a determinação do tempo de circulação e fluxo linfático pelas curvas de acumulação, e, apenas, o fluxo pelas curvas de depuração.

TEMPO DE CIRCULAÇÃO E FLUXO LINFÁTICO PELAS CURVAS DE ACUMULAÇÃO

É um teste pouco divulgado e por isso torna-se necessário, antes de apresentarmos os valores obtidos nas mais diversas situações patológicas (linfoedemas, vasculopatias venosas, etc.), estabelecer o critério de normalidade adoptado.

Com esse objectivo servimo-nos de 100 indivíduos sem edema dos membros inferiores detectado pelos meios clínicos correntes, utilizados quer como testemunhas nos ensaios efectuados (págs. 287-328) para aferir a possibilidade de utilização clínica de teste quer com outro qualquer objectivo. No 1.º grupo, de 75 indivíduos, Quadro XXI, as contagens realizaram-se na região inguinal, cada 3 minutos, enquanto que no 2.º grupo, de 25 indivíduos, Quadro XXII, foram feitos de 5 em 5 minutos.

Os dados referentes ao tempo de circulação e ao fluxo linfático, este último deduzido pelo número de c/s, determinado na região inguinal, encontram-se nos Quadros acabados de citar.

QUADRO

ESTUDO COMPARATIVO DA

NÚMERO	INICIAIS	CONDIÇÕES DO EXAME	CHEGADA À REGIÃO INGUINAL (minutos)	1	3	6	9
1.º	C.A.R.C.	c/Mi.A.A.	21	0	0	0	0
		c/albumina	9	0	0,3	0,3	0,7
2.º	A.N.P.	c/Mi.A.A.	9	0,2	0,2	0	0,7
		c/Albumina	9	0	0,1	0,5	0,7
3.º	M.D.J.M.	c/Mi.A.A.	11	0,1	0,1	0,2	0,5
		c/Albumina	6	0	0	0,7	1
4.º	D.C.C.	c/Mi.A.A.	3	0,4	1	7,5	26
		c/Albumina	5	0	0,5	1,4	9,8
5.º	J.M.N.S.	c/Mi.A.A.	18	0	0,1	0,1	0,2
		c/Albumina	12	0,4	0,4	0,4	0,6
6.º	A.S.A.	c/Mi.A.A.	1	1,5	3	3	8
		c/Albumina	1	1,5	1,5	1,5	1,5
7.º	A.F.T.	c/Mi.A.A.	9	0,5	0	0	1,8
		c/Albumina	6	0	0	0,9	3
	MÉDIAS	c/Mi.A.A.	10	0,4	0,77	1,54	5,3
		c/Albumina	7	0,27	0,4	0,8	2,47

XX

REABSORÇÃO DOS Mi.A.A. E RISA

TEMPO EXPRESSO EM MINUTOS

12	15	18	21	24	27	30	33	36	39
Actividade em contagens por segundos									
0,1	0,2	0	0,7	1,3	2	4	5,3	5,3	5,3
0,7	0,7	0,7	0,7	0,7	0,7	0,7	0,8	0,8	0,8
0,8	2	3,3	7,8	11,2	13,8	15	18,5		
1,2	1,2	2,7	5	5,7	7,3	11,2	13,3		
4	6	20,4	27	34					
5,2	14,2	26,2	35,2	46,2					
27,5	32,5	47,5	57,5	67,5	71,5				
15,3	16,5	24	27	30	37				
0,4	0,5	0,9	1,7	1,7	3,4	4,5	4,9	4,9	
0,8	1	3,1	3,7	4,4	4,8	4,9	5,8	6,7	
8	8	8	8	10,5	10,5	10,5	10,5	13	13
1,5	1,5	1,5	1,5	3,6	4,8	6,6	7,5	12	12
6	9	14,5	29,5	33	37	42	42	42	42
9,6	10,5	18	22	22,9	33	40	42,5	42,5	42,5
6,7	8,3	13,5	18,9	22,74	23	15,2	16,24	16,3	20,1
4,9	6,5	10,9	13,6	16,2	14,6	12,7	13,9	15,5	18,4

QUADRO

REABSORÇÃO EM

NÚMERO	INICIAIS	* CHEGADA À REGIÃO INGUINAL (minutos)	1	3	6	9	12
1	A.P.	6	0	0	0,7	3,7	17
2	J.F.M.	3	0	2	11	14	18,2
3	M.R.P.	10	0	0	0	0,3	1,1
4	A.S.	5	0	0	0,9	2	6
5	J.M.A.F.	4	0	0	8	18	47
6	E.A.A.	3	0	1,1	4,1	7,1	12
7	A.M.B.D.	3	0	0,5	5	8,5	14,5
8	F.J.P.	5	0	0	12,4	17,9	41,5
9	J.L.P.	3	0	1	1,5	4,9	11,5
10	J.M.M.A.	7	0	0	0,4	1,2	3,5
11	C.A.F.M.	4	0	0,5	2,3	2,3	2,3
12	A.V.P.G.	2	0,3	1,7	18	21,1	21,5
13	J.A.	5	0	0	1,3	1,3	1,6
15	J.F.M.	5	0	0,5	1	2,6	2,7
16	A.P.A.	5	0	0,1	6,4	16,4	26,4
17	A.J.V.	7	0,2	0,4	0,4	0,9	1,3
18	J.C.F.	12	0	0	0,3	0,4	0,5
19	E.F.C.	9	0	0	0	1	1,2
20	J.A.F.	5	0	0	5	8,5	12
21	A.C.T.	4	0	0	10	12,3	27
22	J.P.C.	8	0	0	0	1,7	11
23	J.M.B.O.	4	0	0	8,6	26	36

* Considera-se como momento de chegada à região inguinal o instante em que a actividade

XXI

INDIVÍDUOS NORMAIS

TEMPO EXPRESSO EM MINUTOS

15	18	21	24	27	30	33	36	39
Actividade em contagens por segundo								
32	53	71	91	116	131			
26	28	29,5	31	32,5	35,5			
2,5	7	10	16,5	27	32			
12	25,5	27	37	47	42			
79	90	95,5	105	117	117			
19,3	21,1	21,6	22					
22	28,5	36,5						
61,5	68							
24,3	37,5							
14	34	51						
2,3	2,5	5,5	6	6,3	6,3	8,9	14,7	27,5
26,7	48,7	53,7	64,7	69,7	73,7	77,7	79,7	83,7
3,5	3,8	4,5	4,8	6	6,5	6,3	7,1	9,1
5	7,2	8,7	9,2	13,2	23,2	26,2	29,2	31,2
56,4	60,4	66,4	82,4	96,4	111,4	106,4	121,4	136,4
2,4	3,1	10	18	23,5	32,5	38,5		
0,6	0,6	1	1,2	1,2	1,3	3,5	22,7	26,2
1,5	2	6,5	7	16,5	37,5	36,5		
13,5								
56,5								
49,2	79,2							
45	56							

determinada nesta região é de 0,5 c/s, desde que a contagem imediata seja superior a este valor.

NÚMERO	INICIAIS	* CHEGADA À REGIÃO INGUINAL (minutos)	1	3	6	9	12
24	C.C.C.	7	0	0	0	6	15
26	A.F.R.	3	0	1	1,5	1,5	1,5
27	M.A.C.	15	0	0	0	0	0
28	C.D.P.	4	0	0	1,5	3	10
29	M.S.A.	6	0	0,5	0,8	2	4,5
30	D.F.R.	2	0,5	25,5	28,5	128,5	169,5
31	J.M.G.	25	0,1	0,2	0,4	0,4	0,4
32	N.A.P.	15	0	0	0	0	0,3
33	F.G.R.	6	0	0	0,6	2	3,5
34	A.M.S.M.	3	0	1	1,5	4	4
35	A.S.M.	7	0	0	0,5	1,5	2,5
36	J.M.M.	4	0	0,5	9,5	16,5	30,5
37	E.M.P.	7	0	0	0,5	6,5	14,5
38	J.P.R.	17	0	0	0,5	0,2	0,3
39	G.A.F.C.	5	0	0	6	18,5	24,5
40	M.A.S.J.	21	0	0,5	0,2	0	0,5
41	M.P.M.	6	0	0,3	0,9	0,9	2,5
42	L.S.F.	3	0,2	2,3	11	64,5	95,5
43	B.A.B.	5	0	0,2	12,7	18,5	37,2
44	J.L.A.	10	0	0	0,1	0,6	2,5
45	J.T.O.	6	0	0,1	1	1,3	1,8
46	N.G.M.	11	0	0	0	0	0,5
47	J.V.B.M.	6	0	0,7	1	2,5	2,5
48	R.S.A.	7	0	0	0	3,5	7,5
49	J.S.T.	25	0	0	0	0	0
50	E.R.S.	10	0	0	0	0,5	1,5

TEMPO EXPRESSO EM MINUTOS

15	18	21	24	27	30	33	36	39
Actividade em contagens por segundo								
22,5	29,5	35	40,5	45,8				
3,5	6,5	12	20	21,5	22,5	29,5		
1	1	1	1,5	1,5	1,5	2,5	18,5	38,5
30	46,5	62,5						
6,7	16,2	21,8						
175,5	175,5	175,5	187	196				
0,4	0,4	0,6	0,7	1,7	2,3			
0,6	1,9	4	4	5,5	8,5	10	11	14,5
7,7	9,7	11,7	16,2	18,7	22,2	27,7		
5	6	8,5	11	11,2	12,5	13,5	17,5	23,5
2	1,5	1,5	1	3	7,5	19	23	30
49,5	57,5	59	67,5	75,5	76	77,5		
19	25,5	38	42,5	42	45,5	41,5	49,5	46,5
0,7	1,7	1	1,8	2,5	3	3,5	4	3,5
56	76	83	96					
0,5	0,5	1	1,2	1	2	1,2	3,5	7,6
3,3	4,7	6	8	8,7	11,3	14		
115,5	130,5	130,5	130,5					
49,4	62,2	77,2	90,2	117,2	117,2			
7	23,5	35,5	50,5	58,5	74,5			
4,8	6,8	10,8	13,3	15,8	17,3			
1,5	2	3	1,5	2	1,5	1,5	2,5	3,5
2,5	3,5	3,5	6	8	9	9,5	13,5	
9	11,5	16	18,5	18,5	21,5	23	25,5	31
0	0,5	0,5	0,5	1,5	1	1,5	3,5	4
0	1	2	3,5	5	5	9	12,5	12,5

NÚMERO	INICIAIS	* CHEGADA À REGIÃO INGUINAL (minutos)	1	3	6	9	12
51	A.J.E.	5	0	0	2	4	6,5
52	M.A.C.	9	0	0	0,5	1	1
53	A.J.F.H.	15	0	0	0,3	0,3	0,1
54	A.M.M.	28	0	0	0,3	0,4	0,3
55	J.F.A.M.	4	0,3	0,4	1,3	1,3	1,3
56	P.Q.	13	0	0	0,4	0,4	0,6
57	J.A.G.A.	27	0	0,1	0,2	0,2	0,3
58	A.F.	14	0	0,1	0,2	0,3	0,3
59	J.C.A.S.	12	0,2	0,3	0,3	0,4	1,3
60	C.A.F.F.	6	0,3	0,3	1,1	5,4	8,1
61	A.B.F.	5	0,2	0,2	3,7	6,2	8,2
62	C.A.P.	3	0	0,7	6,8	12,3	18,3
63	A.A.S.	12	0	0,4	0,4	0,6	1,4
64	C.A.R.C.	9	0	0,3	0,3	0,7	0,7
65	A.N.P.	9	0	0,1	0,5	0,7	1,2
66	M.D.J.M.	6	0	0	0,7	1	5,2
67	D.C.C.	5	0	0,5	1,4	9,8	15,3
68	J.M.N.S.	12	0,4	0,4	0,4	0,6	0,8
69	A.F.T.	6	0	0	0,9	3	9,6
70	J.G.G.	3	0	0	0,4	0,4	1
71	J.M.Q.	6	0	0	1	2,5	3
72	A.J.S.	9	0	0	1,5	4,5	12
73	M.S.O.	12	0	0	0,5	0,5	1
74	M.L.A.	5	0	0	1	1	3
75	J.M.S.	6	0	0	1,3	2,4	3

TEMPO EXPRESSO EM MINUTOS

15	18	21	24	27	30	33	36	39
Actividade em contagens por segundo								
11	13	31	44	45	43	40	43	50
3	6,5	10,5	20,5	24,5	27			
0,8	1,1	4	5	7,5	8,8	8,4	11	
0,5	0,5	0,5	0,7	0,8	0,9	1,5	1,6	
1,3	1,3	2	2,8	3,6	5			
1,8	3,5	4,7	5,5					
0,4	0,5	0,5	0,6	0,7	0,9	1	1	2,3
1,6	19,8	25,5	28,5					
2	2	3	4,4					
17,1	35,1	35,1						
11,5	17,5	17,7						
38,8	43,8							
1,4	3,8	5,8						
0,7	0,7	0,7	0,7	0,7	0,7	0,8	0,8	0,8
1,2	2,7	5	5,7	7,3	11,2	13,3		
14,2	26,2	35,2	46,2					
16,5	24	27	30	37				
1	3,1	3,7	4,4	4,8	4,9	5,8	6,7	
10,5	18	22	22,9	33	40	42,5	42,5	42,5
1,2	2	2,5	2,7	3				
9	17	18						
21								
2,5	4,5	6						
4	6	10						
6	15							

QUADRO

LINFOGRAFIA INDIRECTA

NÚMERO	INICIAIS	CHEGADA À REGIÃO INGUINAL (minutos)	5	10	15	20
1	A.F.S.	4	1,5	4	8	14
2	A.D.C.	10	0	0,2	2,5	3
3	A.V.M.C.	5	1	1,5	4	6
4	A.B.O.	9	0	1,2	1,4	1,
5	C.M.M.S.	4	2,2	5,2	10,7	15,
6	E.A.C.T.	4	3,5	22,5	58,5	75,
7	F.M.P.	7	0	3	6,5	7,
8	F.M.P.	5	0,7	1,5	3,5	5,
9	J.B.	7	0	1,5	2	2,
10	J.J.	5	1	2	8	13
11	J.M.M.	5	1,5	3	16,5	24,
12	J.M.S.F.	10	0,3	1	2	2,
13	L.H.M.	5	1	2	2,5	5
14	M.A.N.S.	9	0	1,2	2,3	4,
15	M.A.N.S.	14	0	0,5	1	2
16	M.D.G.	5	1,5	4,5	6	8
17	M.G.O.	10	0,3	0,5	1	1,
18	M.G.O.	5	1	2	3	3,
19	M.G.	10	0,5	0,6	1	2
20	M.V.S.	4	5,2	5,7	7,2	8,
21	M.J.P.	5	1	4,5	5,5	8,
22	M.J.P.		10,5	12	15,5	29,
23	M.J.S.	9	0	1,2	2,7	4
24	O.R.	3	6	17	19,5	22
25	O.R.	2	17,5	37,5	52,5	83

XXII

INTERSTICIAL FUNCIONAL (NORMAIS)

TEMPO EXPRESSO EM MINUTOS

25	30	35	40	45	50	55	40
Actividade em contagens por segundo							
16	15,5	21	23	32,5	33	35	40
4	6	8	9,5	10,5	10,5	11	10,5
9	12	16	17	18,5	20	22	24
1,7	5,9	13,5	21,5	23,5	25,5	26	26
26,7	29,7	29,2	34,2	35,2	36,7	40,7	
78,5	91,5	99,5	91,5	78,5			
9,5	11	15	16	18,5	21		
7,7	14,2	16,5	19,2	24,2	29,2		
2,5	3	3,5	4	4,5	5	5,5	6
33	30,5	59	61	68			
64,5	84,5	114,5	139	179			
3	3,5	4	4,5	5,5	6	6,5	6,5
8,5	13,5	18,5	23,5	33,5			
4,8	4,8	4,8	4,8	5,4	5,7	5,7	6,2
3,5	5	5,5	6,5	7	11	12	12,5
12	19,5	27	37	46,5	49,5	54,5	
2	2,5	3	3,5	4	5	5	5,5
4,5	5	5,5	6	6	6,5	6,5	7
2	1	1,2	1,8	1,6	1,2	2,5	2,5
9,7	21,7	36,7	39,2	41,7	44,7	44,7	52,7
10	11	13,5	13,5	14,5	15	15	16,5
44,5	79,5						
4	5	6,5	7	6	5,5	5,2	
28,5	38,5	107,5	108,5	114,5	117,5	122,5	
100	133	227	232	247	267		

Da análise dos referidos Quadros se infere ser possível reunir de modo mais ou menos arbitrário os indivíduos estudados (embora clìnicamente sem edema) em três grupos.

O primeiro é constituído por 35 indivíduos cujo tempo de circulação é superior a 10 minutos e as contagens na região inguinal são inferiores a 10 c/s aos 20 minutos.

O segundo grupo é formado por 56 indivíduos, cujo tempo de circulação é inferior a 10 minutos e o número de contagens por segundo aos 20 minutos fica compreendida entre 10 e 70. Incluem-se ainda neste grupo todas as *Observações* cujo tempo de circulação é inferior a 5 minutos, independentemente do número de contagens registado na região inguinal aos 20 minutos.

O terceiro grupo consta de 9 casos cujas contagens por segundo aos 20 minutos é superior a 70, independentemente do valor de tempo de circulação.

Verifica-se, deste modo, que o primeiro grupo é constituído pelos indivíduos com hipofuncionamento linfático, o segundo, pelos normofuncionais e finalmente o terceiro pelos hiperfuncionais.

Ao primeiro grupo poderão pertencer todos os indivíduos que, por vezes, após um insulto infeccioso banal apresentam crises de erisipela ou linfangite seguidas pouco depois de linfoedema, e aqueles que após um traumatismo, com ou sem fractura, aparecem com edema difícil de regredir e com dificuldade de recuperação funcional; por outro lado, todos os indivíduos que após uma viagem prolongada, sentados, surgem com edema ou que, mesmo na velhice, sem causa aparente, o apresentam, devem incluir-se neste mesmo grupo.

As hipóteses agora postas necessitam de confirmação futura, mas parece-nos, no entanto, que seria de interesse estudar os doentes deste tipo, e até indivíduos sãos, segundo o critério que acabamos de considerar.

Estabelecido o critério de normalidade, vejamos agora os resultados de 136 indivíduos de ambos os sexos, de idades compreendidas entre os 11 e os 73 anos, cujos valores se encontram referidos no Quadro XXIII.

Neste Quadro separámos as *Observações* que dizem respeito às fracturas, às vasculopatias venosas, às cardiopatias, aos linfoedemas, às cirroses e às nefropatias, por serem situações susceptíveis de se acompanharem de edemas e nas quais interessaria saber qual o verdadeiro comportamento linfático, no que respeita à responsabilidade do seu aparecimento e à sua manutenção.

FRACTURAS

Ensaiámos esta prova em sete indivíduos, e os valores obtidos, relacionados, uns com o tempo de circulação e outros com a actividade em c/s na região inguinal, fazem parte do Quadro XXIV.

Da análise deste Quadro, verifica-se que há atraso no tempo de circulação e diminuição da actividade inguinal.

Referem-se no mesmo Quadro dois indivíduos *(Obs. 2 e 3: 5 e 6)* nos quais os valores encontrados no membro não traumatizado se aproximam da normalidade, ao contrário do que sucede no membro traumatizado.

Poderemos, pois, dizer que grande parte da responsabilidade do aparecimento e da manutenção do edema pós-traumático pertence ao sistema linfático, embora não se possa excluir completamente a responsabilidade venosa, como entre nós foi posto em evidência, recentemente, por MONTEZ MELANCIA (1964).

A responsabilidade linfática, no edema pós-traumático, é motivada, quanto a nós, pela atrofia, falta de contracção e diminuição de tono muscular, mais do que por alterações dos próprios colectores linfáticos. Como já tivemos oportunidade de referir e demonstrar, sem movimento não há pràticamente fluxo linfático e consequentemente todos os factores que interfiram com a amplitude e intensidade desse movimento manifestar-se-ão por diminuição do mesmo fluxo.

VASCULOPATIAS VENOSAS

O teste foi executado 25 vezes, quatro das quais em ambos os membros inferiores. (Quadro XXV).

A técnica seguida foi, duma maneira geral, a descrita anteriormente, salvo para as *Observações* 2 e 3, 11 e 12, 20 e 21 cujo teste foi efectuado após permanência dos membros em água quente, durante 10 minutos.

Do conjunto destes exames parece-nos lícito tirar as seguintes ilações:

— O sistema linfático nas vasculopatias venosas, avaliado por este teste, tem três comportamentos diferentes, sugerindo o primeiro hiperfuncionamento, o segundo normofuncionamento e finalmente, o terceiro, hipofuncionamento linfático.

— Há casos, como os das *Obs.* 23 e 24 (indivíduos de 23 anos) que, embora a chegada à região inguinal se afaste pouco dos valores normais, têm, no entanto, fraca actividade na mesma região, facto que é fortemente sugestivo de haver, desde o início, um comportamento linfático associado às varizes.

QUADRO

LINFOGRAFIA INDIRECTA

NÚMERO	NOMES E IDADES	SERVIÇO E DATA	DIAGNÓSTICO	LOCAL DA INJECÇÃO	SUBSTÂNCIA E DOSE	CHEGADA À R. I.
1	A.R.P. 22 anos	H.M. 30-5-67	Fractura antiga da perna direita. Sem edema.	1.º E.D.	Risa 0,6μCi/Kg.	4
2	Idem	Idem	Idem.	1.º E.E.	»	4
3	A.T. 51 anos	3.ª C.H. 23-2-65	Esplenomegalia, doença de Banti.		»	10
4	A.R.C. 24 anos	3.ª C.H. 27-3-65	Traumatismo crânio-encefálico.		»	8
5	A.D. 55 anos	C.E. 8-9-66	Linfoedema da perna esquerda.	1.º E.D.	»	10
6	Idem	Idem	Idem.	1.º E.E.	»	25
7	A.G.F. 50 anos	3.ª C.H. 7-11-66	Linfoedema da perna esquerda. Pós-varizes.	1.º E.E.	»	∞
8	A.B.M. 53 anos	3.ª C.H. 14-11-64	Prótese da artéria femural esquerda pós-traumatismo.	1.º E.D.	»	10
9	Idem	Idem	Idem.	1.º E.E.	»	25
10	A.C. 49 anos	3.ª C.H. 20-11-64	Fractura da perna. Com edema.		»	15
11	A.C.F. 20 anos	3.ª C.H. 25-8-64	Varizes sem úlcera.		»	15
12	A.C.G. 55 anos	3.ª C.H. 30-4-65	Úlcera gástrica sangrante. Sinal de Godet ++.	1.º E.D.	»	5
13	A.C.A. 48 anos	1.ª M.H. 9-7-65	Cirrose hepática com ascite volumosa.		»	∞
14	A.F. 58 anos	3.ª M.H. 10-3-65	Cor pulmonale crónico.		»	10
15	A.F.P.M. 54 anos	1.ª M.H. 10-2-65	Cirrose hepática com ascite.		»	15
16	A.F.A. 61 anos	3.ª M.H. 11-3-66	Tromboflebite do M.I.E.	1.º E.E.	»	10
17	A.F.S. 22 anos	3.ª C.H. 26-12-65	Fractura da perna esquerda consolidada. Com edema.	1.º E.E.	»	15

XXIII

INTERSTICIAL FUNCIONAL

TEMPO EXPRESSO EM MINUTOS

5	10	15	20	25	30	35	40	45	50	55	60
Actividade em contagens por segundo											
1,2	25	55	60P.	65	75G.M.	85	90	94	95P.	92	86
1,7	4,7	25,7	57,7P.	62,7	64,7G.M.	60,7	57,7	55,7	50,7P.	47,7	44,7
0,5	0,5	10,7	15,7	26,7	29,2	34,2	35,7	36,7	40,7		
0,5	1	2	3,5	4	4,5	5	5,5	6	6	6,5	7
0,3	0,8	1,5	4,5	5,5	6,5	7	8	8,5			
0,3	0,2	0,5	0,5	0,6	0,7	1	1,3	1,9	2		
0	0	0	0	0	0	0	0	0	0	0	0
0	0,5	1	1,1	1,3	1,7	1,8	2	2,3	2,7	3	3,2
0	0	0,5	0,5	0,6	1,2	1,2	1,3	1,3	1,5	2,5	2,5
0	0,5	0,7	0,8	0,9	1,1	1,2	1,3	1,3	1,4	1,5	
0	0	0,5	1	2,5	3	3,5	5	5,5	6	6	6,5
1	6,5	16,5	21,5	24,5	34	36,5	41,5				
0	0,3	0	0,3	0,4	0,3	0,5	0,7	0,5	0,5	0,5	0,5
0	0,8	2	3	8	17,5	30	37	45			
0	0	1	1,5	1,5	2,5	3,5	4,5	4,5	5	5,5	5,5
0	0,5	2	10	11,5	13,5	15	16,5	17,5	20,5	24,5	28,5
0	0,3	1	1,6	2	3,5	6	7,5	10,5	11	13,5	14,5

NÚMERO	NOMES E IDADES	SERVIÇO E DATA	DIAGNÓSTICO	LOCAL DA INJECÇÃO	SUBSTÂNCIA E DOSE	CHEGADA À R. I.
18	A.J.R. 21 anos	H.M. 9-8-66	Macrodactilia do 1.º e 2.º dedos do pé direito.	1.º E.D.	Risa 0,6μCi/Kg.	5
19	Idem	Idem	Idem.	1.º E.E.	»	5
20	A.J.O.N. 21 anos	H.M. 1-4-67	Varizes do membro inferior direito.	1.º E.D.	»	10
21	Idem	Idem	Idem.	1.º E.E.	»	5
22	A.R.F. 18 anos	3.ª M.H. 14-4-66	Glomerulonefrite.		»	4
23	A.S. 52 anos	3.ª C.H. 28-5-65	Fractura do braço e antebraço esquerdo. Normal.		»	5
24	A.V.S. 22 anos	H.M. 29-8-66	Fractura da perna esquerda consolidade. Com edema.	1.º E.D.	»	15
25	Idem	Idem	Idem.	1.º E.E.	»	10
26	A.J. 64 anos	D.H. 1-5-65	Úlcera varicosa.		»	10
27	A.M. 56 anos	3.ª C.H. 11-3-65	Cirrose hepática + úlcera duodenal. Sem ascite.		»	5
28	A.P. 69 anos	1.ª M.H. 9-2-65	Cirrose hepática + úlcera duodenal. Edema.		»	5
29	A.F.M. 62 anos	3.ª C.M. 27-3-65	Colecistite calculosa.		»	10
30	A.M. 65 anos	D.M. 3-5-65	Úlcera varicosa de longa duração.		»	5
31	A.M.S.C. 57 anos	C.E. 31-10-65	Edema da perna direita. Linfoedema.	1.º E.D.	»	20
32	C.M. 62 anos	3.ª C.H. 23-10-64	Hérnia inguinal bilateral (edema das pernas).	1.º E.D.	»	28
33	Idem	Idem	Idem.	1.º E.E.	»	10
34	C.A.C. 48 anos	C.M. 11-6-66	Pericardite constritiva + Pleurisia à direita. Com edema.		»	∞
35	D.D.R. 58 anos	3.ª M.H. 28-11-66	Cirrose hepática. Sem ascite.		»	5
36	E.C.B. 28 anos	4.ª M.H. 11-3-65	Nefro esclerose com edema. Godett ++.		»	4

TEMPO EXPRESSO EM MINUTOS											
5	10	15	20	25	30	35	40	45	50	55	60
Actividade em contagens por segundo											
1	1	4	7,5	9	12,5	23	33	85	130	145	160
1	2,5	7,5	35	65	80	135	145	148	150	153	156
0	0,7	15	35,5P.	50,5	48,5G.M.	49,5	48,5	45,5			
1	10	45	85P.	95	100G.M.	90	85	75			
2,5	8,5	25	60	88	125	155	190	220	250	275	295
1	1,5	3	6,5	9,5	17	24	27	33	37	39,5	42
0	0	0,5	1	1,5	2,	55	12,5	15	20		
0,5	1	1,5	2	3,5	4	6	7	8	11		
0,5	0,5	11	20,5	30,5	38	40,5	45,5	45,5	47,5	53,5	60,5
1,5	2	2,5	4,5	5,5	7,3	8	10,5				
0,8	1,5	2,5	3,3	4	5	6	6,3	6,4	6,5	6,8	7
0	0,5	1	1,5	2,5	3	8	18	20,5	23	24	
1	3	4,5	5,5	5,6	7,5	8	9				
0	0,2	0,3	0,8	1,2	1,6	1,8	1,8	2	2,1	2,5	2,8
0	0	0	0,3	0,4	1	1,2	2,3	3	4	5	6,5
0	0,5	1	1,5	1,5	2	2,5	3,5	3,5	4	4	
0	0	0	0	0	0	0,1	0,2	0,2	0,2	0,3	0,3
0,5	4,5	9,5	14	22	36	51	71	76	81	86	
2,5	3,5	8	28	38	45	48					

NÚMERO	NOMES E IDADES	SERVIÇO E DATA	DIAGNÓSTICO	LOCAL DA INJECÇÃO	SUBSTÂNCIA E DOSE	CHEGADA À R. I.
37	E.R. 60 anos	3.ª C.H. 11-2-65	Tromboflebite.		Risa 0,6μCi/Kg.	4
38	E.P. 39 anos	3.ª C.M. 10-3-65	Úlcera varicosa.		»	25
39	F.O. 15 anos	2.ª M.H. 13-3-65	Nefrose compensada. Sem edema.		»	4
40	F.C. 63 anos	3.ª M.H. 5-3-65	Insuficiência cardíaca. Com edema.		»	25
41	F.G.L. 34 anos	H.M. 30-5-67	Rigidez do joelho pós-ferida inciso-contusa da face posterior da coxa direita. Perna esquerda normal.	1.º E.D.	»	5
42	Idem	Idem	Idem.	1.º E.E.	»	6
43	F.M.M. 41 anos	D.H. 5-3-65	Úlcera varicosa da perna.		»	3
44	F.C.R. 69 anos	1.ª M.H. 1-11-65	Cirrose hepática. Com ascite.		»	6
45	G.J. 50 anos	3.ª C.M. 26-1-66	Linfoedema por metástases ganglionares ilíacas externas por carcinoma malpighiano.		»	4
46	I.G.R. 47 anos	Ginecologia 4-3-65	Leucoplasia vulvar.		»	5
47	I.C.C.	C.M. 2-11-66	Cardíaca. Sem edema.	1.º E.D.	»	5
48	Idem	Idem	Idem.	1.º E.E.	»	15
49	I.C. 37 anos	1.ª M.M. 21-4-65	Sarcoma da coxa esquerda. Com edema.	1.º E.E.	»	38
50	I.L.M. 30 anos	1.ª M.M. 29-11-64	Glomerulonefrite crónica.		»	3
51	J.C.H. 26 anos	3.ª C.H. 2-6-64	Úlcera varicosa. Sem edema.		»	5
52	J.D. 69 anos	D.H. 11-3-66	Úlcera varicosa.		»	14
53	J.F.D. 45 anos	1.ª M.H. 29-11-66	Cirrose hepática. Com ascite.		»	25
54	J.M. 56 anos	4.ª M.H. 18-3-66	Abcesso do pulmão. Hérnia inguinal bilateral.		»	5

TEMPO EXPRESSO EM MINUTOS

5	10	15	20	25	30	35	40	45	50	55	60
Actividade em contagens por segundo											
4	5,5	10,5	13	19	23	28	29	30,5	33	35,5	38
0	0	0,6	0,9	0,9	2	2	2,2	2,3			
2	3	5	7	8,5	12,5	20	22,5	27	28,5	31	
0	0,3	0,4	0,4	0,6	1,5	2	2,5				
0,8	15,8	74,3	99,3P.	126,3	139,3GM	144,3	159	169	164	159	153
0,4	2	13	35P.	48	50G.M.	55	55	54	57	55	55
2,2	18	78	101	121	125	180	173	180	180	180	
0,3	1,5	1,5	1,5	1,5	1,5	1,5	1,5	1,5	1,5	1,5	1,5
0	3	4,5	4,5	6	7	7,5	7,5	9	9	9	10
0,5	1,5	5,5	9	14	18	26	27	31,5	32	36,5	
0,5	1	3,5	7	10	12A.Q.	13	14	16	19	21	23
0	0	1	2,5	4,5	6A.Q.	7	13,5	18,5	19,5	21,5	23,5
0	0	0,5	0	0	0,8	0	1,5				
4,5	12	27	37	42	47	48	47	49	52	54	57
0,5	1	2,5	7,5	9,5	11,5	20	25	40	42,5	47,5	52,5
0	0,5	1,5	6	10	14,5	19	27	35	38	43	47
0	0	0	0	1	1,5	3,5	4,5	5,5	6	6,5	7
0,5	1,5	2,5	6,5	12	13	21	24	28	29	34	36

NÚMERO	NOMES E IDADES	SERVIÇO E DATA	DIAGNÓSTICO	LOCAL DA INJECÇÃO	SUBSTÂNCIA E DOSE	CHEGADA À R. I.
55	J.F.V. 31 anos	4.ª M.H. 18-3-66	Flebotrombose da perna.		Risa 0,6μCi/Kg.	5
56	J.A.S.F. 21 anos	H.M. 29-8-66	Fractura do pé esquerdo com atrofia da coxa, traumatismo da bacia.	1.º E.E.	»	20
57	Idem	Idem	Idem.	1.º E.D.	»	12
58	J.A.R. 22 anos	H.M. 15-7-66	Fractura recente da perna. Consolidada com edema.		»	10
59	J.A.C.V. 22 anos	H.M. 12-8-67	Varizes do M.I.E.	1.º E.D.	»	5
60	Idem	Idem	Idem.	1.º E.E.	»	7
61	J.A.M. 53 anos	2.ª M.H. 10-1-66	Tromboflebite da veia cava inferior.		»	3
62	J.A.M. 60 anos	1.ª M.M. 10-3-66	Úlcera gástrica.		»	6
63	J.C.C. 24 anos	3.ª C.H. 23-2-65	Quisto dermóide sacro-coccígeo fistulizado.		»	9
64	J.C.T. 45 anos	3.ª C.H. 1-2-65	Carcinoma do recto.		»	4
65	J.C.C.C.B. 45 anos	2.ª C.H. 18-2-67	Linfoedema.	1.º E.D.	»	55
66	Idem	Idem	Idem.	1.º E.E.	»	30
67	J.C. 60 anos	O.T.H. 29-12-65	Coxartrose.		»	25
68	J.L.D. 38 anos	3.ª C.H. 2-8-65	Úlcera varicosa.		»	5
69	J.M.D. 63 anos	3.ª M.H. 7-11-66	Sindroma isquémico dos membros inferiores. Arteriosclerose c/edema.	1.º E.D.	»	38
70	Idem	Idem	Idem.	1.º E.E.	»	15
71	J.S.A.R. 16 anos	3.ª M.H. 18-4-67	Nefrose lipóide.		»	3
72	J.S.P. 54 anos	3.ª C.H. 24-11-64	Mal perfurante plantar esquerdo. Com edema.	1.º E.D.	»	15
73	Idem	Idem	Idem.	1.º E.E.	»	∞

TEMPO EXPRESSO EM MINUTOS											
5	10	15	20	25	30	35	40	45	50	55	60
Actividade em contagens por segundo											
0,5	1,5	2	4	11,5	23	39	42	46	47	49	49
0	0,3	0,5	0,7	1	1,3	1,5	2	4	4,8	8	12,5
0	0,3	2	2,5	3,5	4,5	6,5	19,5	25,5	45,5	61,5	75,5
0,5	1	3	5,5	11	13,5	15	16,5	18	21	24	29
0,5	3,5	16,5	31,5	41,5	56,5	66,5	71,5	76,5	78,5	74,5	
0	1,5	7,5	22,5	45,5	60,5	90	120	130	134	144	
15	83	105	115	123	125	145	165	185	210	181	232
0,5	1,5	4,7	6,5	16	17,5	25,5	28,5	33,5	37,5	40,5	42,5
0,5	1	2	4	6	7	8	9	11,5	14,5	19	20,5
2,5	4,5	6	6,5	9,5	12	14,5	15,5	17	19,2	24,5	
0	0,2	0,1	0,2	0,4	0,5	0,4	1	0,4	0,3	1	5
0	0,2	0,3	0,4	0,6	1	1	1,3	1,4	1	1,5	1,9
0	0	0	0,5	1	4	4,5	5	6,5	8,5	9,5	9,5
0,5	7,5	9,5	17	20,5	25,5	27,5	32,5	34,5	42,5	47,5	
0	0,5	0,5	0,6	0,7	0,7	0,8	1	1,2	1,5	1,6	1,8
0	0,5	1	1,3	1,5	2,3	3	3,2	3,4	4	4,2	4,5
8,5	16,5	28,5	33,5	38,5	48,5						
0	0,5	0,75	1,5	2	2,25	2,25	2,25	2,25	2,25	3	3,5
0	0	0,2	0,3	0,5	0,5	0,5	0,5	0,6	0,6	0,6	0,6

NÚMERO	NOMES E IDADES	SERVIÇO E DATA	DIAGNÓSTICO	LOCAL DA INJECÇÃO	SUBSTÂNCIA E DOSE	CHEGADA À R. I.
74	J.R.S.P. 63 anos	3.ª C.H. 11-3-65	Úlcera varicosa.		Risa 0,6μCi/Kg.	15
75	J.S. 57 anos	3.ª M.M. 9-2-65	Cirrose hepática. Sem ascite.		»	4
76	L.C.F. 40 anos	4.ª M.M. 13-3-65	Doença de Hodgkin.		»	∞
77	L.A.F. 69 anos	3.ª M.H. 7-11-66	Sindroma isquémico dos membros inferiores. Com edema.	1.º E.D.	»	15
78	Idem	Idem	Idem.	1.º E.E.	»	5
79	L.L.A.M. 38 anos	3.ª C.M. 23-10-64	Artrose dos joelhos.		»	12
80	M.A.P. 50 anos	4.ª C.H. 4-6-66	Edema dos membros inferiores.		»	4
81	M.A.A. 21 anos	3.ª C.H. 22-2-65	Varizes + sequela de osteíte do fémur. Com úlcera.		»	10
82	M.A.J. 35 anos	O.T.H. 27-7-66	Fractura consolidada da perna direita. Com edema.	1.ª E.D.	»	9
83	M.C.M. 42 anos	3.ª C.H. 19-10-64	Linfoedema.		»	30
84	M.C.V. 48 anos	3.ª C.H. 13-7-66	Hemangioma da coxa esquerda.	1.º E.E.	»	∞
85	M.F.F. 40 anos	H.M. 31-1-66	Linfoedema da perna direita.	1.º E.D.	»	∞
86	Idem	Idem	Idem.	1.º E.E.	»	30
87	M.H. 62 anos	4.ª M.H. 5-3-65	Insuficiência cardíaca Com edema.		»	10
88	M.L. 41 anos	3.ª M.H. 10-3-65	Cor pulmonale crónico.		»	9
89	M.M. 52 anos	O.T.H. 18-11-64	Coxartrose bilateral.	1.º E.D.	»	∞
90	Idem	Idem	Idem.	1.º E.E.	»	33
91	M.M.M. 48 anos	3.ª M.H. 4-4-66	Cirrose hepática com ascite.	1.º E.E.	»	∞
92	M.P.C. 16 anos	O.T.H. 26-1-65	Doença de L. P. Calvé.	1.º E.E.	»	8

TEMPO EXPRESSO EM MINUTOS

5	10	15	20	25	30	35	40	45	50	55	60
Actividade em contagens por segundo											
0	0	1	1,2	1,4	2,2	2,5	2,7	4,2	5,7		
2	6	10	15	22,5	26	35	40	42	44	55	58
0	0	0	0,1	0,2	0,8	0,8	0,5	0,6	0,5		
0	0	1	1,5	3	3	4	4,5	4,5	5		
1	1,2	4	7	8,5	8,5	9	10	11,5	13		
0,5	0,7	1,5	2	2,8	3,5	5,5	5,8	6,1	6,5	7	7,5
1,5	2,5	5,5	8	11,5	14	24	29	33	41	45	49
0	1	2	2,5	5,5	7	9,5	10	11	12	13	
0,5	1,5	2,5	3	4,5	7,5	12	18	21	22,5	25,5	30,5
0	0	0	0	0,7	0,7	1,5	1,8	2	3	3	3,5
0	0,3	0,3	0,5	0	0	0,3	0	0,5	0,5	0,5	
0	0	0	0	0	0	0	0	0	0	0	0
0	0	0	0,5	0,5	0,8	1	2	3	4	6	12
0	0,5	1	5	7,6	12	16	18,5	21	26	31	36
0	2	7,5	23,5	28,5	41	56	67				
0	0	0	0	0	0	0	p	0	0	0	0
0	0	0	0	0,2	0,2	0,3	1,3	1,3	1,3	1,3	1,5
0	0	0	0	0	0	0,5	0,4	0,3	0,4	0,4	0,6
0,4	1,9	2,1	2,4	2,9	3,4	6,9	7,4	8,4	8,9	10	

NÚMERO	NOMES E IDADES	SERVIÇO E DATA	DIAGNÓSTICO	LOCAL DA INJECÇÃO	SUBSTÂNCIA E DOSE	CHEGADA À R. I.
93	M.R.S. 21 anos	H.M. 7-12-65	Sindroma de Klippel Trenaunay. Edema.		Risa 0,6μCi/Kg.	∞
94	M.S.C. 53 anos	D.H. 26-2-65	Úlcera varicosa com esclerose. G. III.		»	3
95	M.S. 18 anos	1.ª C.H. 29-3-67	Linfoedema bilateral.	1.º E.D.	»	12
96	Idem	Idem	Idem.	1.º E.E.	»	20
97	M.A.N. 72 anos	3.ª C.M. 29-8-66	Sindroma isquémico dos membros inferiores.		»	25
98	M.A. 52 anos	D.M. 20-10-64	Varizes com úlcera e esclerose.		»	25
99	M.C. 48 anos	1.ª M.M. 22-12-65	Cirrose hepática. Com ascite.		»	8
100	M.C.D.G. 36 anos	D.M. 15-4-66	Úlcera hipertensiva de Martorell. Com edema.		»	4
101	M.C.G.A. 11 anos	3.ª C.M. 22-10-66	Linfoedema bilateral.	1.º E.D.	»	∞
102	Idem	Idem	Idem.	1.º E.E.	»	∞
103	Idem	Idem	Idem.	I.M.I.D.	»	10
104	Idem	Idem	Idem.	I.M.I.E.	»	15
105	M.E.C. 56 anos	4.ª M.M. 9-3-65	Cirrose hepática com ascite.		»	20
106	M.E.M. 36 anos	3.ª C.M. 22-6-66	Melanoma do 3.º dedo do pé esquerdo.		»	15
107	M.H.G.C. 21 anos	3.ª C.M. 29-10-64	Tumor da parótida.		»	4
108	M.H.S.A. 30 anos	C.E. 18-4-67	Flebite da perna esquerda.	1.º E.D.	»	5
109	Idem	Idem	Idem.	1.º E.E.	»	4
110	M.L.G. 34 anos	3.ª C.M. 14-6-66	Melanoma da R.I. esquerda. Edema. Operado em 26-2-66.	1.º E.D.	»	∞
111	M.L.G. 34 anos	3.ª C.M. 16-6-66	Linfoedema por excisão de melanoma da R.I.	1.º E.E.	»	∞

TEMPO EXPRESSO EM MINUTOS

5	10	15	20	25	30	35	40	45	50	55	60
Actividade em contagens por segundo											
0	0	0,2	0	0,2	0	0	0,4	0,5			
5	20	22	25	25	30	33	37	40	53	55	55
0	0,7	1,7	2,5	3	6,3	6,5	6,5	7,5	8	11	13,5
0	0	0,2	1P.	1M.	1,2P.	1,3	1,5	2M.	2	1,9	2,5
0,5	0,7	0,8	0,8	1	1	1	1	1,3	1,4	1,4	1,4
0	0	0,6	0,7	0,7	1,2	1,5	2	1,5	2,5		
0,3	1,5	1,5	1,5	1,5	1,5	1,5	1,5	1,5	1,5	1,5	1,5
1,5	12	24,5	34,5	46,5	52,5	64,5	79,5	94,5	119	139	154,5
0	0	0	0	0	0	0	0,2	0,4	0,7		
0	0	0	0,3	0,5	0,3	0,4	0,8				
0	1	1,5	3	4,5	6A.Q.	6	6	7	8		
0	0	0,5	1,5	2	2A.Q.	2	2,5	2,8	2,8		
0	0	0,3	1	1,3	1,5	1,3	2,5	2,5	3		
0	0,5	1	1,5	2	3	3,5	3,5	4	4,2	4,5	
3	8	10,5	11	13	15,5	17	19	20,5	20,5	21	23
0,9	3,5	4,7	6,7	6,7	8,2	8,2	9,2	12,7	15,7	16,7	15,2
2,2	5,9	7,9	12,4	11,4	10,9	9,4	10,9	21,4	23,9	17,9	16,9
0	0,3	0,2	0	0,2	0,5	0	0,5	0,2	0,6	0,7	
0	0	0	0	0	0	0	0	0	0	0	0

NÚMERO	NOMES E IDADES	SERVIÇO E DATA	DIAGNÓSTICO	LOCAL DA INJECÇÃO	SUBSTÂNCIA E DOSE	CHEGADA À R. I.
112	M.J.S. 56 anos	3.ª C.M. 15-6-66	Quisto gigante do ovário.		Risa 0,6 μCi/Kg.	10
113	M.J.P. 58 anos	C.M. 15-2-65	Cirrose hepática. Cardíaca.		»	8
114	M.N. 66 anos	D.M. 11-11-65	Úlcera varicosa.		»	8
115	M.N. 52 anos	3.ª C.M. 7-12-65	Apendicite sub-aguda.		»	7
116	M.N.S. 39 anos	4.ª M.M. 9-3-65	Glomérulo nefrite crónica. Edema.		»	3
117	M.P.E.Q. 14 anos	C.E. 22-10-66	Linfoedema dos dois membros.	1.º E.D.	»	20
118	Idem	Idem	Idem	1.º E.E.	»	20
119	M.P.M. 50 anos	3.ª C.M. 10-11-64	Linfoedema da perna direita.	1.º E.D.	»	∞
120	Idem	13-11-64	Idem	1.º E.E.	»	∞
121	Idem	2-2-65	Idem	1.º E.E.	»	5
122	Idem	16-3-65	Idem (Perna esquerda c/edema).	1.º E.E.	»	30
123	M.S.S. 73 anos	3.ª M.M. 15-2-65	Linfoedema.		»	∞
124	M.B.X. 23 anos	H.M. 10-8-67	Varizes da perna esquerda.	1.º E.D.	»	4
125	Idem	Idem	Idem	1.º E.E.	»	5
126	M.C.R. 33 anos	3.ª C.H. 22-2-65	Varizes do M.I.E. Com úlcera.	1.º E.E.	»	35
127	M.J.S. 23 anos	H.M. 30-5-67	Varizes.	1.º E.E.	»	4
128	N.D.P. 26 anos	3.ª M.M. 28-8-65	Sindroma nefrótico. Com edema		»	5
129	O.M. 56 anos	D.M. 2-6-65	Úlcera varicosa da perna Esquerda	1.º E.E.	»	9
130	P.F.M. 28 anos	3.ª C.M. 10-3-65	Sarcoma cutâneo da perna. Com edema.		»	9

TEMPO EXPRESSO EM MINUTOS

5	10	15	20	25	30	35	40	45	50	55	60
Actividade em contagens por segundo											
0,5	0,8	2,5	5,5	6,5	8	8,5	10,5	12	13,5	14	15,5
0,3	1,5	3,5	4	6	7	9	9,5	9,5	9,5	11	
0,5	1,5	2	4	5	6,5	7,5	9	10	11,5	19	24
0,5	3	6,5	9	10	11	14					
5	11	21	29,5	36	38,5	54,5	69,5	83,5			
0	0	0,5	0,9	1,2	1,5	1,8	1,9	1,9	1,9	2	2
0	0,2	0,5	0,9	1,2	1,5	1,5	1,5	1,7	1,7	1,9	1,9
0	0	0	0	0	0	0	0	0	0,5	0,5	0,5
0	0	0	0	0	0	0	0	0	0	0	0
1	2,5	3,5	3,5	4	4	4,3	5,1	5,5	5,5	5,5	5,5
0	0	0,5	0,5	0,6	0,7	1,5	2	2	3	3,5	
0	0	0	0	0	0	0	0	0	0	0	0
3	5	10	30	65	175P.	170	160	165			
1	1	8	30P.	32	50M.	70	80P.	100			
0	0,5	0,5	0,6	0,6	0,7	0,9	1,2	1,2	1,3	1,3	1,4
3,5	12	14	16,5P.	18	16,5G.M.	17,5	16,5	14	13,5	13	
1	32,5	42	45	50	55	56	56	58	58	60	60
0,5	1	2,5	3,5	4	4,5	5	5,5	7	8	8,5	9
0	1,5	2,3	5	7	7,5	8	7,5	7			

NÚMERO	NOMES E IDADES	SERVIÇO E DATA	DIAGNÓSTICO	LOCAL DA INJECÇÃO	SUBSTÂNCIA E DOSE	CHEGADA À R. I.
131	P.P.M. 21 anos	H.M. 18-11-65	Artrite reumatoide. Com edema.		Risa 0,6 μCi./Kg.	∞
132	R.A.C. 34 anos	3.ª C.M. 25-12-65	Fractura da perna consolidada. Com edema.		»	15
133	R.P. 61 anos	3.ª C.M. 26-1-65	Hemiplogia esquerda.	1.º E.E.	»	∞
134	R.L.S. 10 anos	2.ª M.H. 13-3-65	Nefrose com edema e ascite.		»	6
135	U.C.A. 45 anos	C.E. 6-6-66	Linfoedema da perna direita.		»	∞
136	Z.S. 50 anos	Ginecologia 4-3-65	Carcinoma teratoide do corpo uterino.		»	10

TEMPO EXPRESSO EM MINUTOS

5	10	15	20	25	30	35	40	45	50	55	60
Actividade em contagens por segundo											
0,3	0,5	0,5	0,6	0,6	0,6	0,7	0,7	0,7	0 ,7	0,8	0,7
0	0	1	2,5	3,2	4,3	4,7	5	6	7,1	7,3	7,5
0	0	0	0	0	0	0	0	0	0,3	0,4	0,7
0,3	2	12	23,5	29,5	32	34,5	37,5	49,5	54,5	77,5	
0	0	0,3	0,3	0,2	0,3	0,3	0,3	0,5	0,5	0,5	
0,5	1	1,5	3,1	6,5	11,5	14	15	16,5			

QUADRO

FRAC

NÚMERO	INICIAIS	SERVIÇO	CHEGADA À REGIÃO INGUINAL (minutos)	5	10	15	20	25
1	A.C.	3.ª C.H.	25	0	0,5	0,7	0,8	0,9
2	A.F.S.	3.ª C.H.	15	0	0,3	1	1,6	2
3	A.V.S.	H.M.	15	0	0	0,5	1	1,5
4	A.V.S.	H.M.	10	0,5	1	1,5	2	3,5
5	J.A.S.F.	H.M.	20	0,	0,3	0,5	0,7	1
6	J.A.S.F.	H.M.	12	0	0,3	2	2,5	3,5
7	J.A.R.	H.M.	10	0,5	1	3	5,5	11
8	M.A.J.	O.T.H.	9	0,5	1,5	2,5	3	4,5
9	R.A.C.	3.ª C.M.	15	0	0	1	2,5	3,2

XXIV

TURAS

TEMPO EXPRESSO EM MINUTOS							
30	35	40	45	50	55	60	OBSERVAÇÕES
Actividade em contagens por segundo							
1,1	1,2	1,3	1,3	1,4	1,5		
2,5	6	7,5	10,5	11	13,5	14,5	
2,5	5	12,5	15	20			Não fracturado
4	6	7	8	11			
1,3	1,5	2	4	4,8	8	12,5	
4,5	6,5	19,5	25,5	45,5	61,5	75,5	Não fracturado
13,5	15	16,5	18	21	24	29	
7,5	12	18	21	22,5	25,5	30,5	
4,3	4,7	5	6	7,1	7,3	7,5	

QUADRO

VASCULOPATIAS

NÚMERO	INICIAIS	SERVIÇO	CHEGADA À REGIÃO INGUINAL (minutos)	5	10	15	20	25
1	A.S.F.	3.ª C.H.	15	0	0	0,5	1	2,
2	A.J.O.N.	H.M.	10	0	0,7	15	35,5	50,
»	»	»	5	1	10	45	85	95
3	A.J.	D.H.	10	0	0,5	11	20,5	30,
4	A.M.	D.M.	5	1	3	4,5	5,5	5,
5	A.M.	H.M.	5	1	10	24	31	44
6	D.R.S.	H.M.	6	0,5	5	15	24	30
7	E.P.	3.ª C.M.	25	0	0	0,6	0,9	0,
8	F.M.M.	D.H.	3	2,2	18	78	101	121
9	J.C.H.	3.ª C.H.	5	0,5	1	2,5	7,5	9,
10	J.D.	D.H.	14	0	0,5	1,5	6	10
11	J.A.C.V.	H.M.	5	0,5	3,5	16,5	31,5	41,
12	J.A.C.V.	H.M.	7	0	1,5	7,5	22,5	45,
13	J.L.D.	D.H.	5	0,5	7,5	9,5	17	20,
14	J.R.S.P.	3.ª C.H.	15	0	0	1	1,2	1,
15	M.A.A.	3.ª C.H.	10	0	1	2	2,5	5,
16	M.S.C.	D.H.	3	5	20	22	25	25
17	M.A.	D.M.	25	0	0	0,6	0,7	0,
18	M.C.D.G.	D.M.	4	1,5	12	24,5	34,5	46,
19	M.N.	D.M.	8	0,5	1,5	2	4	5
20	M.B.X.	H.M.	4	3	5	10	30	65
21	M.B.X.	H.M.	5	1	1	8	30	32
22	M.C.R.	3.ª C.H.	35	0	0,5	0,5	0,6	0,
23	M.J.S.	H.M.	9	0	1,2	2,7	4	4
24	M.J.S.	H.M.	4	3,5	12	14	16,5	18
25	O.M.	D.M.	9	0,5	1	2,5	3,5	4

XXIV

VENOSAS

TEMPO EXPRESSO EM MINUTOS

30	35	40	45	50	55	60	OBSERVAÇÕES
Actividade em contagens por segundo							
3	3,5	5	5,5	6	6	6,5	G. I *
48,5	49,5	48,5	45,5				G. I A. Q. **
100	90	85	75				Normal. A. Q.
38	40,5	45,5	45,5	47,5	53,5	60,5	G. II
7,5	8	9					G. II
43	48	59	63				A. Q. G. I
							G. I.
2	2	2,2	2,3				G. II
125	180	173	180	180	180		G. II
11,5	20	25	40	42,5	47,5	52,5	G. II
14,5	19	27	35	38	43	47	G. II
56,5	66,5	71,5	76,5	78,5	74,5		Normal. A. Q.
60,5	90	120	130	134	144		G. I
25,5	27,5	32,5	34,5	42,5	47,5		G. II
2,2	2,5	2,7	4,2	5,7			G. II
7	9,5	10	11	12	13		G. II
30	33	37	40	53	55	55	G. II
1,2	1,5	2	1,5	2,5			G. III
52,5	64,5	79,5	94,5	119	139	154,5	Úlcera hipertensiva de Martorell [c/edema
6,5	7,5	9	10	11,5	19	24	G. II
175	170	160	165				A. Q. Normal
50	70	80	100				G. I A. Q.
0,7	0,9	1,2	1,2	1,3	1,4	1,4	G. III
5	6,5	7	6	5,5	5,2		G. I
16,5	17,5	16,5	14	13,5	13		G. I.
4,5	5	5,5	7	8	8,5	9	G. I

* G. — Grupo.
** A. Q — Agua quente a 44º C.

CARDIOPATIAS

Procedemos, apenas, ao estudo de sete doentes portadores de cardiopatias. Os valores do tempo de circulação e do fluxo linfático constam do Quadro XXVI.

Em todos os doentes se verificou certa tendência para o hipofuncionamento linfático, especialmente nos casos de pericardite constritiva e insuficiência cardíaca com edemas. O défice verificado deve ser atribuido mais às perturbações hemodinâmicas devidas à hipertensão venosa, que dificulta a a drenagem linfática, do que, pròpriamente, às perturbações de reabsorção.

LINFOEDEMAS

Foram estudados 24 indivíduos de ambos os sexos, cujas idades se encontravam compreendidas entre os 11 e os 57 anos. Nalguns dos casos o exame foi feito em ambos os membros inferiores.

Os resultados obtidos fazem parte do Quadro XXVII, e por eles, pode afirmar-se:

Ter havido sempre atraso nos tempos de circulação, uma vez que o mínimo valor encontrado foi de 12 minutos;

o fluxo linfático foi em todos os casos inferior aos valores considerados normais e em alguns deles não se chegou a determinar qualquer actividade na região inguinal;

os casos em que o tempo de chegada e actividade inguinal foi superior a 3 c/s aos 40 minutos, correspondiam a situações em que o linfoedema regredia espectacularmente com o repouso no leito;

foi possível encontrar correspondência entre o exame clínico, a linfografia e a resposta fornecida por este exame (*Obs. 4 e 5; 11 e 12*).

Como conclusão, poderemos afirmar que o teste da RISA subcutânea é um exame fiel para determinar a responsabilidade linfática no linfoedema e da sua evolução avaliada pela repetição da prova.

CIRROSES

Tivemos oportunidade de estudar 11 cirróticos, cujos dados clínicos dignos de salientar de actividade se encontram resumidos no Quadro XXVIII.

Do estudo destes valores, depreende-se que é possível encontrar dois tipos de resposta: uma no sentido do normofuncionamento, que corresponde

a situações clínicas sem ascite e, a outra, no sentido do hipofuncionamento coincidindo com a existência de ascite, por vezes volumosa.

Não é de estranhar que assim suceda, pois, nas situações de ascite volumosa a própria compressão linfática provocada pela ascite é suficiente para justificar esse atraso (aliás a própria linfografia directa havia já posto em manifesto tal facto), mas a esse factor devemos acrescentar a sobrecarga linfática observada em certos casos de hipertensão portal, mais particularmente nos casos de cirrose hepática.

A linfografia indirecta intersticial funcional poderá ser de alguma utilidade para estudar o comportamento linfático neste tipo de doentes.

NEFROPATIAS

Estudamos oito doentes renais cujos valores do tempo de circulação e do fluxo linfático constam do Quadro XXVIII.

A observação do mesmo Quadro permite pôr em destaque que qualquer desses valores se encontra dentro de limites normais, manifestando-se contudo certa tendência para o hiperfuncionamento linfático, apesar de se tratar de afecções renais com manifestações clínicas diferentes.

Não deve estranhar-se que assim suceda pois a hipoproteinemia que quase sempre acompanha estas situações, com o consequente aumento do filtrado capilar, é razão suficiente para obrigar o sistema linfático a utilizar a sua máxima capacidade de reabsorção e condução. O aparecimento de edema traduz, portanto, uma insuficiência dinâmica do sistema linfático para compensar a sobrecarga, apesar do hiperfuncionamento verificado.

QUADRO

CARDIO

NÚMERO	INICIAIS	SERVIÇO	CHEGADA À REGIÃO INGUINAL (minutos)	5	10	15	20	25
1	C.A.C.	C.M.	∞	0	0	0	0	0
2	F.C.	3.ª M.H.	25	0	0,3	0,4	0,4	0,6
3	M.H.	4.ª M.H.	10	0	0,5	1	5	7,6
4	M.L.	3.ª M.H.	9	0	2	7,5	23,5	28,5
5	I.C.C.	C.M.	5	0,5	1	3,5	7	10
6	M.J.P.	C.M.	8	0,3	1,5	3,5	4	6
7	A.F.	3.ª M.H.	10	0	0,8	2	3	8

XXV

PATIAS

TEMPO EXPRESSO EM MINUTOS							
30	35	40	45	50	55	60	OBSERVAÇÕES
Actividade em contagens por segundo							
0	0,1	0,2	0,2	0,2	0,3	0,3	Pericardite constritiva.
1,5	2	2,5					Ins. cardíaca. Edemas
12	16	18,5	21	26	31	36	Ins. cardíaca. Sem edemas
41	56	67					Cor pulmonale crónico
12	13	14	16	19	21	23	Insuf. cardíaca. Sem edemas
7	9	9,5	9,5	9,5	11		Insuf. cardíaca. Edemas
17,5	30	37	45				Cor pulmonale crónico

QUADRO

LINFO

NÚMERO	INICIAIS	SERVIÇO	CHEGADA À REGIÃO INGUINAL (minutos)	5	10	15	20	25
1	A.C.L.T.	3.ª C.H.	∞	0	0	0	0	0
2	A.D.	C.E.	30	0,3	0,2	0,5	0,5	0,6
3	A.G.F.	3.ª C.H.	∞	0	0	0	0	0
4	A.J.C.F.	H.M.	∞	0	0	0	0	0
5	»	»	28	0	0	0	0	0
6	A.M.S.C.	C.E.	20	0	0,2	0,3	0,8	1,2
7	J.C.C.C.B.	2.ª C.H.	55	0	0,2	0,1	0,2	0,4
8	»	»	30	0	0,2	0,3	0,4	0,6
9	M.C.M.	3.ª C.H.	30	0	0	0	0	0,7
10	M.F.F.	H.M.	∞	0	0	0	0	0
11	M.R.S. *	H.M.	∞	0	0	0,2	0	0,2
12	M.S.	1.ª C.H.	12	0	0,7	1,7	2,5	3
13	»	»	20	0	0,8	0,2	1	1
14	M.C.G.A.	3.ª C.M.	∞	0	0	0	0	0
15	»	»	∞	0	0	0	0,3	0,5
16	M.E.M.	3.ª C.M.	15	0	0,5	1	1,5	2
17	M.L.G.	3.ª C.M.	∞	0	0,3	0,2	0	0,2
	»	»	∞	0	0	0	0	0
19	M.P.E.Q.	C.E.	20	0	0	0,5	0,9	1,2
20	»	»	20	0	0,2	0,5	0,9	1,2
21	M.P.M.	3.ª C.M.	∞	0	0	0	0	0
22	»	»	30	0	0	0,5	0,5	0,6
23	M.S.S.	3.ª M.M.	∞	0	0	0	0	0
24	U.C.A.	C.E.	∞	0	0	0,3	0,3	0,2
	MÉDIAS		42,9					

* Sindroma de Klippel e Trenaunay.

XXVII

EDEMAS

TEMPO EXPRESSO EM MINUTOS							OBSERVAÇÕES
30	35	40	45	50	55	60	
Actividade em contagens por segundo							
0	0	0	0	0	0	0	
0,7	1	1,3	1,9	2			
0	0	0	0	0	0	0	
0	0	0	0	0	0	0	
3	2	3	3,5	4,1	4,4	5	
1,6	1,8	1,8	2	2,1	2,5	2,8	
0,5	0,4	1	0,4	0,3	1	5	
1	1	1,3	1,4	1	1,5	1,9	
0,7	1,5	1,8	2	3	3	3,5	
0	0	0	0	0	0	0	
0	0	0,4	0,5				K. Trenaunay
6,3	6,5	6,5	7,5	8	11	13,5	
1,2	1,3	1,5	2	2	1,9	2,5	
0	0	0,2	0,4	0,7			
0,3	0,4	0,8					
3	3,5	3,5	4	4,2	4,5		
0,5	0	0,5	0,2	0,6	0,7		
0	0	0	0	0	0	0	
1,5	1,8	1,8	1,9	1,9	2	2	
1,5	1,5	1,5	1,7	1,7	1,9	1,9	
0	0	0	0	0,5	0,5	0,5	
0,7	1,5	2	2	3	3,5		
0	0	0	0	0	0	0	
0,3	0,3	0,3	0,5	0,5	0,5		

QUADRO

CIR

NÚMERO	INICIAIS	SERVIÇO	CHEGADA À REGIÃO INGUINAL (minutos)	5	10	15	20	25
1	A.C.A.	1.ª M.H.	∞	0	0,3	0	0,3	0,4
2	A.F.P.M.	1.ª M.H.	15	0	0	1	1,5	1,5
3	A.M.	3.ª C.H.	5	1,5	2	2,5	4,5	5,5
4	A.P.	1.ª M.H.	5	0,8	1,5	2,5	3,3	4
5	D.D.R.	3.ª M.H.	5	0,5	4,5	9,5	14	22
6	F.C.R.	1.ª M.H.	6	0,3	1,5	1,5	1,5	1,5
7	J.F.D.	1.ª M.H.	25	0	0	0	0	1
8	J.S.	3.ª M.M.	4	2	6	10	15	22,5
9	M.M.M.	3.ª M.H.	∞	0	0	0	0	0
10	M.C.	1.ª M.M.	8	0,3	1,5	1,5	1,5	1,5
11	M.E.C.	4.ª M.M.	20	0	0	0,3	1	1,3

XXVII

ROSES

TEMPO EXPRESSO EM MINUTOS							
30	35	40	45	50	55	60	OBSERVAÇÕES
Actividade em contagens por segundo							
0,3	0,5	0,7	0,5	0,5	0,5	0,5	Ascite volumosa.
2,5	3,5	4,5	4,5	5	5,5	5,5	Ascite.
7,3	8	10,5					Úlcera duodenal. Sem ascite.
5	6	6,3	6,4	6,5	6,8	7	Úlcera duodenal. Edemas.
36	51	71	76	81	86		Sem ascite.
1,5	1,5	1,5	1,5	1,5	1,5	1,5	Ascite.
1,5	3,5	4,5	5,5	6	6,5	7	Ascite.
26	35	40	42	44	55	58	Sem ascite.
0	0,5	0,4	0,3	0,4	0,4	0,6	Ascite.
1,5	1,5	1,5	1,5	1,5	1,5	1,5	Ascite.
1,5	1,3	2,5	2,5	3			Ascite.

QUADR

NEFR

NÚMERO	INICIAIS	SERVIÇO	CHEGADA À REGIÃO INGUINAL (minutos)	5	10	15	20	25
1	A.R.F.	3.ª M.H.	4	2,5	8,5	25	60	88
2	E.C.B.	4.ª M.H.	4	2,5	3,5	4	8	28
3	F.O.	2.ª M.H.	4	2	3	5	7	8
4	I.L.M.	1.ª M.M.	3	4,5	12	27	37	42
5	J.S.A.R.	3.ª M.H.	3	8,5	16,5	28,5	33,5	38
6	M.N.S.	4.ª M.M.	3	5	11	21	29,5	36
7	N.D.P.	3.ª M.M.	5	1	32,5	42	45	50
8	R.L.S.	2.ª M.H.	6	0,3	2	12	23,5	29

XXVIII

PATIAS

TEMPO EXPRESSO EM MINUTOS							
30	35	40	45	50	55	60	OBSERVAÇÕES
Actividade em contagens por segundo							
125	155	190	220	250	275	295	Glomerulonefrite
38	45	48					Nefro-esclerose. Edemas
12,5	20	22,5	27	28,5	31		Nefrose lipóide. Edemas
47	48	47	49	52	54	57	Glomerulonefrite
48,5							Nefrose lipóide
38,5	54,5	69,5	83,5				Glomerulonefrite
55	56	56	58	58	60	60	Nefrose lipóide
32	34,5	37,5	49,5	54,5	77,5		Nefrose lipóide

Capítulo IV

ESCOLHA DE UMA TÉCNICA

Uma vez feita a apresentação dos valores encontrados e após termos realçado e procurado valorizar os achados presentes nalgumas situações patológicas, justifica-se que se trate, neste momento, da técnica que consideramos mais correcta e portanto susceptível de fornecer dados mais valorizáveis.

No início do trabalho procurámos que os doentes movimentassem ininterruptamente o pé, mas, verificámos que decorridos alguns minutos, começavam a queixar-se de cansaço e os movimentos deixavam de ser tão amplos; foi esta a razão que nos levou a alternar os períodos de movimento de 5 minutos com igual compasso de espera.

Naquele período interessava-nos, a bem dizer, determinar o tempo de circulação e o fluxo linfático avaliados pelo número de contagens acumuladas na região inguinal. No decurso dos exames tentámos quantificar os valores encontrados para permitir uma mais fácil avaliação do comportamento linfático em diversas doenças.

Foi a passagem desses valores para papel semilogarítmico que permitiu quantificá-los. Apesar de tudo deparámos com três inconvenientes: o primeiro dependente da necessidade de suspender o movimento aos 5 minutos, exactamente no momento em que, na maioria dos casos, se iniciava a subida da radioactividade inguinal; o segundo devido à dificuldade de uniformizar, em todos os exames, a temperatura ambiente e, finalmente, o terceiro, ocasionado pelo nervosismo em que se encontrava o paciente.

Desde então, sempre que pretendíamos quantificar a circulação linfática, o examinando passou a executar um movimento ininterrupto de flexão — extensão do pé durante 20 minutos. Para que o exame se iniciasse nas mesmas condições basais mergulhava as pernas até à tuberosidade anterior

da tíbia em água a 43-44º C., durante 10 minutos o que tinha a vantagem de permitir ao doente adaptar-se ao ambiente e diminuir a sua excitação, atenuando-se, desta forma, o efeito do frio e a excitabilidade, francamente desfavoráveis ao fluxo linfático, o que levava, simultâneamente a aproveitar o efeito benéfico do calor.

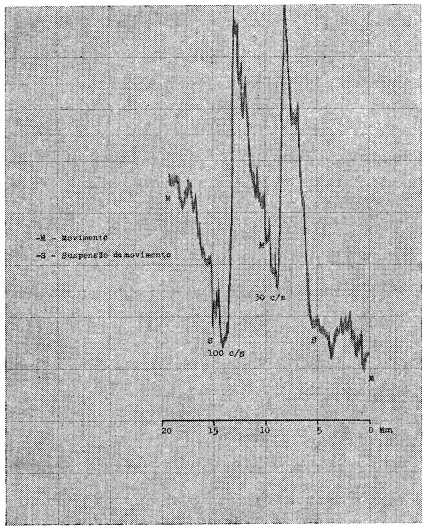

FIG. 243 — Linfografia indirecta intersticial funcional obtida, após imersão em água quente (43-44º C), com períodos de movimento e paragem de cinco minutos.

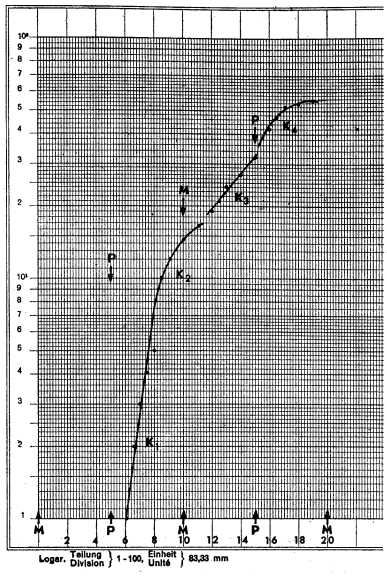

FIG. 244 — Passagem para papel semilogarítmico do gráfico anterior onde se evidencia que o exame efectuado, nestas condições, permite determinar quatro constantes.

Tendo sempre presente a necessidade de colher o máximo de dados, sem inconveniente ou incómodo apreciável para o doente, procedemos a um certo número de ensaios que passamos a relatar.

O primeiro deles — para mostrar que as características do exame dependem das condições em que for realizado — efectuou-se após a imersão de um dos membros inferiores em água quente a 43-44º C. durante 10 minutos e seguindo a técnica descrita nas págs. 284-286.

O gráfico obtido encontra-se representado na Fig. 243, nele se verificando que a chegada à região inguinal se deu aos 6 minutos. A passagem para papel semilogarítmico toma o aspecto da Fig. 244, mostrando quatro cons-

tantes, K_1, K_2, K_3, K_4, relacionadas com o número de modificações de movimento (M) e paragem (P) efectuados no decurso do exame.

O segundo ensaio foi levado a cabo — depois de termos mergulhado os dois membros inferiores em água, nas condições referidas para o primeiro — para mostrar que o perfil e as características das curvas não dependem da dose injectada mas das condições em que se efectua o exame. O paciente executou então movimentos de flexão-extensão do pé, enérgicos e amplos, durante 20 minutos, seguidos de um período de repouso (P) de aproximadamente 10 minutos. Terminado este período de repouso o doente iniciou novo período de movimento com a duração de 10 minutos, mas desta vez com exclusão da fonte radioactiva (GF) pela aplicação de um garrote supra-maleolar. Desta forma se obteve o gráfico da Fig. 205, cuja passagem para papel semilogarítmico tomou o aspecto da Fig. 206. Da sua análise verifica-se que existem 4 constantes, K_1, K_2, K_3, K_4. Já nos referimos pormenorizadamente na pág. 266 a K_1, K_2; K_3, iniciada a seguir à garrotagem da fonte, expressa, em nosso entender, a quantidade de linfa acumulada nos troncos linfáticos, enquanto que a constante K_4 traduz o esvaziamento ganglionar posto em movimento pela continuação do afluxo periférico.

Esta última figura põe, ainda, em relevo o facto do perfil da curva ser independente da dose injectada.

Para melhor comprovarmos o significado da constante K_3, procedemos a um terceiro tipo de ensaio, aliás semelhante ao anterior, salvo num dos membros, no qual antes de iniciar a última fase do exame com (GF), procedemos a uma expressão, cuidadosa, com faixa de Esmarch.

Agindo desta forma obtivemos os gráficos das Figs. 245 e 246, que vieram comprovar, que no membro onde se faz a expressão da linfa não existe K_3, iniciando-se desde logo a fase de esvaziamento ganglionar, prova concludente de que esta constante é a expressão da linfa acumulada no sistema colector linfático, como os exames anteriores nos tinham feito suspeitar.

Depois de termos apresentado, resumidamente, os resultados dos ensaios que efectuámos, ficou a firme convicção de que este exame deve ser feito nas condições descritas nas págs. 284-286, com as seguintes modificações:

a) Manter o membro ou membros a examinar, mergulhados em água quente a 43-44º, até à tuberosidade anterior da tíbia, durante 10 minutos.
b) Movimentar activamente o pé (flexão-extensão), durante 20 minutos.
c) Suspender o movimento durante 5 a 10 minutos para descanso.
d) Fazer a expressão do membro com faixa de Esmarch e excluir a fonte radioactiva pela aplicação de um garrote supra-maleolar, que suspenda o afluxo sanguíneo e o linfático para ver como se comporta o esvaziamento ganglionar.

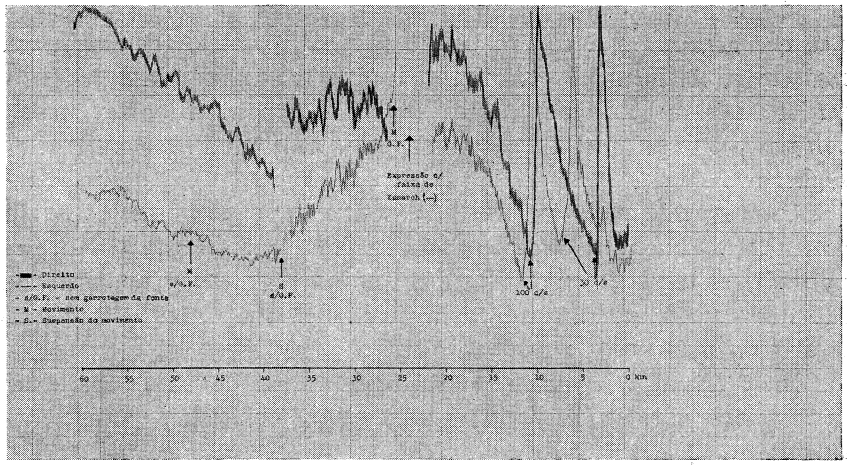

FIG. 245 — Linfografia indirecta intersticial funcional obtida nas condições referidas no gráfico.

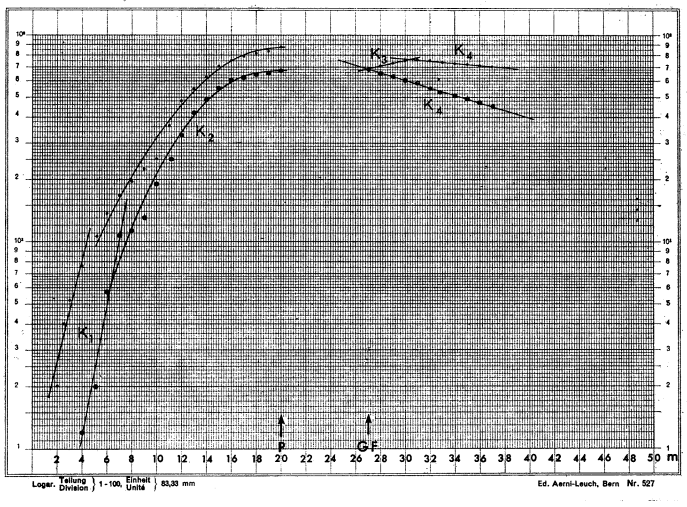

FIG. 246 — Passagem para papel semilogarítmico dos primeiros 40 minutos dos registos da figura anterior.

Procedendo deste modo obtêm-se gráficos como os das Figs. 247 e 248, onde são visíveis 3 constantes K_1, K_2, K_3, correspondendo a primeira ao índice de chegada ou fluxo linfático, a segunda ao índice de acumulação-passagem e, finalmente, a terceira ao índice de esvaziamento; em nosso entender, tais constantes podem, por isso, expressar, a primeira a patologia pré-ganglionar e a segunda e a terceira a ganglionar e pós-ganglionar.

Diremos, no entanto, que, nalguns casos, apesar da expressão do membro e da aplicação do garrote, era possível determinar uma constante K_3, precedendo K_4, embora de aparecimento retardado, que interpretamos como sendo tradutora da existência de comunicação entre os linfáticos superficiais e os profundos, no pé.

Com a finalidade de avaliarmos a utilidade do teste e estabelecermos os seus valores normais, procedemos a 24 exames cujos dados se encontram relatados no Quadro XXX.

O estudo circunstanciado deste quadro permite-nos salientar que:

— o tempo de chegada à região inguinal foi, em 20 dos casos, igual ou inferior a 4 minutos;

— só em quatro das observações o tempo de chegada foi igual ou superior a 4 minutos;

— se estabelecermos, arbitràriamente, como critério de normalidade os valores compreendidos entre 30 e 80 c/s, aos 20 minutos, verificamos que há 6 indivíduos hiperfuncionais, 5 hipofuncionais e 13 normofuncionais.

Foi neste grupo de 24 indivíduos que procuramos quantificar a circulação linfática, determinando as contantes K_1, K_2, K_3 e K_4, (1) conforme estão referidas na Fig. 206 da página 268, encontrando-se os valoıes achados, mencionados no quadro XXX, onde se podem observar, igualmente, as suas variações.

---

(1) Não nos foi possível apresentar os valores de todos as constantes pela dificuldade de calcular K_2. Para a realização deste cálculo é necessário o concurso de um especialista neste tipo de trabalhos ou de um computador electrónico. Dirigimo-nos, por isso, à I.B.M.. Mas os resultados não foram fornecidos de modo a poderem ser mencionados neste momento, como desejávamos.

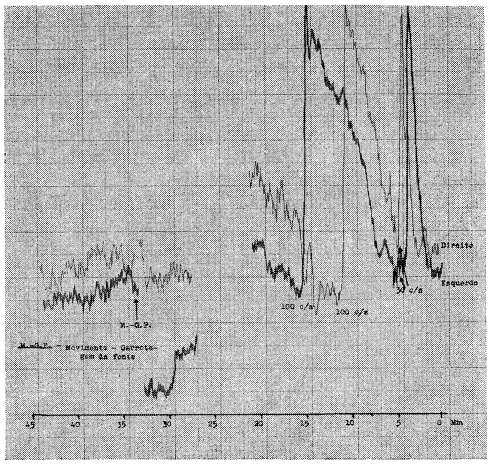

FIG. 247 — Linfografia indirecta intersticial funcional obtida após a imersão dos membros em água quente (43-44° C), mobilização activa durante 20 minutos, período de paragem de 10 minutos, e garrotagem da fonte radioactiva.

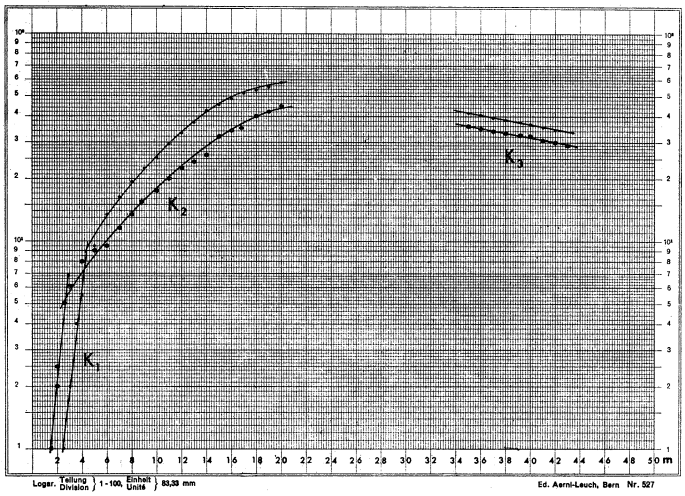

FIG. 248 — Passagem para papel semilogarítmico dos gráficos anteriores assinalando-se a existência, se o exame for feito nestas condições, de três constantes.

QUADRO

DETERMINAÇÃO DO TEMPO DE CIR

NÚMERO	INICIAIS	CONDIÇÕES DO EXAME	CHEGADA À R. I.	TEMPO												
				1	2	3	4	5	6	7	8	9	10	11	12	13
				Actividade em												
1	J.A.M.R.	RISA 40 μci	1	0,5	5,5	25,5	35,5	51	55	61	65	72	81	85	91	105
2	J.A.M.R.	RISA 40 μci	2	0	0,7	5,5	18	26	36	58	62	81	91	115	145	154
3	B.B.F.	RISA 40 μci	2	0	0	4	6,5	32	41	51	59	68	77	86	96	101
4	C.F.	RISA 40 μci	2	0,3	0,6	1,5	2,9	5	7	9	11	13	14	16	17	19
5	A.B.	RISA 30 μci	4	0	0	1	0,5	1	1,5	2,5	3,5	4,5	5,7	7	7,6	8,5
6	A.B.	RISA 40 μci	3	0	0	0,5	1,5	3	3,7	5	6	8	10	11,6	13	15
7	F.C.S.	RISA 40 μci	2	0	1	5	7,6	10,3	13	16	19	22	32	40	47	55
8	F.C.S.	RISA 40 μci	3	0	0	0,5	1	2	5,5	8	a0,5	14	25	30	35	42
9	F.C.I.	RISA 40 μci	3	0	0	0,5	2,5	5,5	10,5	13,5	16	19	22	25	29	33
10	F.C.I.	RISA 40 μci	2	0,5	2	6	7	8	9,5	11,6	14	15,8	18,5	20	22	24,5
11	A.F.G.	RISA 40 μci	2	0	0,5	1	1,5	2	2,5	3	4	4,5	5,5	6,5	6	5,5
12	A.F.G.	RISA 40 μci	2	0	0,5	1	1,5	2	3	4	5	5,5	6	6,5	7	7,5
13	A.D.M.	RISA 40 μci	3	0	0	0,5	1	2	3	5	7	8,5	10,5	13,5	16,5	18
14	A.D.M.	RISA 40 μci	3	0	0	0,5	2,5	5,5	7,5	10	14,5	16	19	22	23,5	25
15	J.J.A.	RISA 40 μci	2	0	0,5	1	1,5	2,5	4	6	8	13,5	19	24	29	31
16	J.J.A.	RISA 40 μci	4	0	0	0,3	0,5	1	1,5	3	4,5	5	6	11	14	17
17	M.S.C.	RISA 40 μci	2	0,5	1	1,5	2,5	4	6	11	17	26	33	41	47	52
18	M.S.C.	RISA 40 μci	2	0,5	1	1,5	2,5	4	6	12	18,5	26	31	36	41	46
19	A.M.N.	RISA 40 μci	2	0	1	3	5	12	14	20	24,5	27	28	28	28	31
20	A.M.N.	RISA 40 μci	2	0	0,5	1,5	4	6	11	14	15,5	17	21	20	19	21,5
21	L.J.A.	RISA 40 μci	2	0	1,5	2,5	12,5	23	32,5	42	55	67	82	91	96	116
22	L.J.A.	RISA 40 μci	2	0	1,2	1,6	5	8,2	11,5	18,5	26	33	40	45	50	55
23	R.P.P.	RISA 40 μci	4	0	0,3	0,6	0,9	1,2	1,6	2,2	2,6	3,5	4,6	5,5	10,5	14,5
24	R.P.P.	RISA 40 μci	5	0	0,2	0,3	0,5	0,7	1	1,4	1,9	3,2	3,7	6,1	8,5	12,5

CULAÇÃO E DO FLUXO LINFÁTICO

EXPRESSO EM MINUTOS																				
14	15	16	17	18	19	20	25	26	27	28	29	30	31	32	33	34	K_1*	K_2*	K_3*	K_4*
contagens por segundo na região inguinal																				
118	124	127	131	136	139	145	145	148	151	154	157	160	158	165	152	148	1,735		0,018	0,023
163	175	184	196	208	220	227	261	255	258	262	265	270	274	271	265	261	1,735		0,019	0,035
106	111	116	120	128			116	115	111	106	101	98	95	92	89		1,155			0,035
21	22	23	25	27			32	31,5	31	30,5	30	29,5	29	28,5	28	27,5	0,891	0,20		0,022
9,1	10	10,3	11,2	11,9	12,4	13	19	19,6	20,2	20,5	21,1	20,2	19,9	19,3	18,4	17,8	1,155		0,029	0,037
17	18,5	20	21,8	23,6	27		31	34	36	38	38	37	36	34	33	32	1,262		0,051	0,028
65	71	77	80	82	85	87	66	69	71	73	75	76	75	74	73	72	0,876		0,039	
50	55	60	62	65	65	66	85	75	66	63	62	60	58	55	53	51	0,875			0,044
36	40	43	48	50	53	57	60	35,5	37,5	39	40,5	42,5	40,5	38,5	35	34	1,04			
26	31	34	37	40	42	45	38	37	36	35	34	33	32	31,5	31	30	1,044			0,022
6	7	7,5	8,5	9,4	10,5	11,2	15	16,5	17,1	17,5	18	18,5	18	18,5	18,5	20	0,329		0,029	
8,5	9,1	10	11,5	12,1	13	14	15	16	16,5	16,5	16,5	16,5	17,1	17,5	17,1	17	0,329			
21	24	27	26	27	29	31	37	39	41	40	39	38	37	36	35	34	0,693		0,057	0,023
27	29,5	32	34,5	36,5	40,5	42,5	47	49	51	53	51	49,5	48,5	46,5	45,5	44,5	1,386		0,046	0,034
36	36	36	36	31	34	36	33	33,5	34,5	35,5	36,6	35	34	33	32	30,5	0,853	0,31	0,025	0,034
20	22	24,5	26,5	29	31	32	31,5	33	34	35	35	34,5	33,5	33	31,5	30,5	0,576		0,034	0,034
56	61	66	71	76	81	86											0,534			
51	56	61	66	76	81	86											0,503	0,27		
26	21	26	26	26	29	31	30	32	34	32	31	30	29	28	27,5	26	0,867	0,40	0,075	0,038
23	24,5	26	26	27	30	33	37	41	40	39,5	39	39	38,5	38	37,5	37	1,119			0,011
125	134	143	152	163	163	158											0,867			
60	65	70	75	80	84	89											0,690			
20,5	32	43,5	58,5	73,5	91,5												0,348	0,347		
15,5	18,5	21,5	25,5	31,5	37,5	50,5											0,345	0,346		

* No gráfico da fig. 246 encontra-se objectivado o significado destas constantes.

A técnica da determinação do fluxo linfático pelas curvas de depuração foi circunstanciadamente descrita na página 269. Neste momento referiremos apenas os valores encontrados em 45 exames efectuados em 24 indivíduos; desses exames, 33 realizaram-se em pessoas normais (sem edemas clìnicamente evidenciáveis) enquanto que os restantes foram levados a cabo nas mais diversas situações patológicas, conforme se encontra descriminado no Quadro XXXI.

Como já dissemos, ao tratar desta técnica no Capítulo II, é possível determinar três constantes: uma inicial, K_1 — obtida logo após a injecção da substância radioactiva — que traduz, além da reabsorção linfática, muito provàvelmente também, a difusão local da mesma substância; outra K_2, obtida durante a noite, é em regra inferior a qualquer dos valores diurnos e mostra a lentidão da reabsorção quando não há movimento; e, por último, K_3, obtida no dia ou dias seguintes, é grandemente influenciada pelo «pool» extravascular da albumina.

Embora seja possível determinar as três constantes que acabamos de referir, na prática consideramos apenas um K médio (Km) e em certas ocasiões um K inicial (Ki), por nem sempre nos ter sido possível fazer as observações que seriam de desejar, umas vezes, por o exame não ter começado à hora mais conveniente e outras por o paciente não ter podido comparecer no Laboratório às horas indicadas. Por estas razões o nosso juízo crítico incidirá sobre a apreciação do Km.

Nos trinta e três exames efectuados em indivíduos normais o valor máximo de Km/hora foi de 0,126, o mínimo de 0,043 e o médio de 0,0716.

Este exame permitiu, como já anteriormente tinha sucedido, distribuir os indivíduos normais em três grupos: o primeiro, dos hiperfuncionais, (5 casos) com $Km > 0,1$; o segundo, (25 casos) dos normofuncionais, $0,055 < Km < 0,1$ e, finalmente, o terceiro, dos hipofuncionais $Km < 0,055$.

Aceite, como válido, este critério, verifica-se que nos linfoedemas Km variou entre 0,048 (1) e 0,02. Nas isquemias crónicas Km foi inferior ao normal. Por sua vez a reabsorção comparativa entre a RISA e o Au^{198} revelou que o ritmo de reabsorção da RISA era pràticamente duplo do observado para o Ouro.

A determinação do fluxo linfático pelas curvas de depuração, tem parti-

(1) No caso correspondente ao valor 0,048 o teste executado nas mesmas condições no membro são deu o valor de Km = 0,077.

cular interesse nos casos de linfoedema, uma vez que a lentidão da circulação linfática não permite obter na região inguinal, registos de actividade, susceptíveis de serem valorizados.

Sob o ponto de vista técnico, devem fazer-se 4 a 6 determinações, espaçadas de 3 horas.

São indispensáveis três determinações no primeiro e segundo dias, embora cinco determinações, em qualquer deles, pela exactidão dos dados fornecidos, seja o número aconselhável.

LINFOGRAFIA INDIRECTA INTERSTICIAL MORFOLÓGICA

Procedemos a 155 exames deste tipo, em indivíduos normais ou portadores das mais diversas afecções, cujos dados de maior realce constam do Quadro XXXII.

Umas vezes preocupou-nos saber como se comportavam as substâncias radioactivas no próprio local da injecção ou nas zonas limítrofes, o que designamos por *intersticiografia indirecta ou linfografia indirecta intersticial morfológica.* Outras vezes procuramos saber do aspecto dos troncos linfáticos — *tronculografia indirecta* e, dos gânglios — *adenografia indirecta intersticial morfológica.*

Embora todos os dados se encontrem referidos no quadro acima referido, trataremos isoladamente de cada um destes aspectos.

a) INTERSTICIOGRAFIA INDIRECTA OU LINFOGRAFIA INDIRECTA INTERSTICIAL MORFOLÓGICA

Este estudo é capaz de nos fornecer dois tipos de informações:

a) uma, referente ao desaparecimento das substâncias radioactivas (sendo o equivalente cintigráfico das curvas de depuração);

b) outro, respeitante ao deslocamento das substâncias radioactivas a distância. Tendo esse deslocamento origem na difusão, na osmose, nas diferenças de temperatura e de pressão hidrostática, (esta última criada, sobretudo, pelo movimento do membro e facilitada pelo maior ou menor conteúdo proteico e líquido dos interstícios) este fenómeno evidencia-se mais fàcilmente como veremos nos linfoedemas.

Utilizámos em injecção subcutânea o Au^{198}, a RISA, os micro e macroagregados de albumina e o lipiodol I^{131}.

QUADRO

CURVAS DE DEPURAÇÃO APÓS

N.º	INICIAIS	SERVIÇO	DOSE INJECTADA	DIAGNÓSTICO	OBSERVAÇÃO	MEMBRO	DIA E HORA	CONTAGENS	DIA E HORA	CONTAGENS	DIA E HORA
1	M.J.I.	H.M.	40 μCi RISA	N	Mexe 20 min.	D E	30 18h40	4300 3600	31 10h00	1900 1000	31 17h00
2	F.G.L.	H.M.	40 μCi RISA	N	20 min.	D E	30 17h30	2700 3700	31 15h10	500 800	31 17h00
3	A.R.M.P.	H.M.	40 μCi RISA	N	20 min.	D E	31 16h50	3000 2850	1 9h30	400 300	1 19h00
4	F.M.C.	H.M.	Au^{198} RISA	Pé chato	5 min. 5 min.	D E	 0 min	180 170	 1h00	165 150	 3h00
5	J.M.D.	3.ª M.H.	30 μCi RISA	Isquémia crónica (M. I.)	5 min. 5 min.	D E	7 15h35	990 1095	8 10h10	405 465	8 17h20
6	M.C.G.A.	3. C.M.	30 μCi RISA	Elefantíase	5 min. 5 min.	D E	22 16h30	1750 1700	22 17h30	1650 1550	22 18h30
7	M.P.E.Q.	C.E.	30 μCi RISA	Elefantíase	5 min. 5 min.	D E	22 18h45	850 1350	23 11h35	280 640	24 11h00
8	U.C.A.	C.E.	30 μCi num só pé	Linfoedema do adulto	5 min.		0 min.	900	1h00	880	24h00
9	R.A.C.	3.ª C.M.	0,6μCi/Kg num só pé	Edema pós- traumático	5 min.		16h00	240	17h00	220	20h00
10	A.F.S.	H.M.	0,6 μCi/Kg num só pé	Edema pós- traumático	5 min.		15h30	242	16h30	239	9h45
11	E.C.	3.ª M.M.	0,6 μCi/Kg num só pé	Edema lin- fático	5 min. 5 min.	D E	26 11h45	2250 1650	26 14h45	1200 1150	26 16h15
12	A.P.N.	H.M.	0,6 μCi/Kg	N		D E	11 16h00	2250 2550	11 19h00	1425 1560	11 21h55
13	J.F.M.	H.M.	0,6 μCi/Kg	N	5 min. 5 min.	D E	11 16h00	1625 1425	11 19h00	830 810	22 21h15
14	A.T.S.	H.M.	30 μCi 40 μCi	N	c/calor normal	D E	24 18h15	960 1230	24 20h10	810 1050	25 8h20
15	F.C.I.	H.M.	30 μCi 40 μCi	N	c/calor normal	D E	24 15h00	700 800	24 18h15	500 700	24 20h05
16	A.B.	H.M.	30 μCi 40 μCi	N	c/calor normal	D E	23 10h30	1000 1200	23 15h15	660 740	23 19h50
17	F.C.S.	H.M.	0,6 μCi/Kg	N	c/calor	D E	24 20h	780 930	25 8h25	400 500	25 11h20

XXXI

INJECÇÃO SUBCUTÂNEA DE RISA

CONTA-GENS	DIA E HORA	CONTA-GENS	DIA E HORA	CONTA-GENS	DIA E HORA	CONTA-GENS	DIA E HORA	CONTA-GENS	DIA E HORA	CONTA-GENS	CONSTANTES Ki	Km
1300	1	1000	1	400	2	350	2	190			0,058	0,043
500	9h25	400	19h00	190	9h30	150	15h45	100			0,0866	0,058
450	1	330	1	175	2	130	2	95			0,077	0,053
600	9h20	390	19h00	205	9h23	170	15h15	120			0,069	0,058
105	2	60	2	45							0,126	0,077
95	9h30	50	15h45	37							0,138	0,102
150		120		105							0,053	0,038
120	8h00	90	21h30	50								0,063
360												0,031
465												0,039
1600	23	900	24	380								0,032
1600	12h00	1050	17h00	570								0,025
250												0,041
370												0,037
560												0,02
195												0,052
133												0,032
1100	26	1025	27	750	27	580	27	510	27	400		0,048
1000	20h00	850	8h22	500	12h35	220	16h00	200	19h25	140		0,077
900	12	420	12	300	12	189					0,210	0,087
1050	8h25	500	11h00	360	18h12	222					0,230	0,089
540	12	300	12	220	12	174					0,212	0,054
450	8h25	270	11h00	200	18h10	135					0,212	0,060
380	25	330	25	270	25	250	25	210				0,064
520	11h15	430	14h30	320	17h05	300	20h00	250				0,065
400	25	230	25	200	25	150	25	150	25	110	0,110	0,060
600	8h20	350	11h15	320	14h33	250	17h10	230	20h07	180		0,050
450	24	200	24	135	24	130	25	78	25	75	0,082	0,060
450	8h30	210	18h15	195	20h05	185	8h20	111	11h15	105	0,100	0,069
370	25	320	25	280	25	240						0,045
450	14h35	360	17h12	320	20h10	280						0,049

N.º	INICIAIS	SERVIÇO	DOSE INJECTADA	DIAGNÓSTICO	OBSER-VAÇÃO	MEM-BRO	DIA E HORA	CONTA-GENS	DIA E HORA	CONTA GENS	DIA E HORA
18	J.M.S.S.	3.ª C.H.	0,6/Kg	Hemorragia digestiva		D E	6 17h00	7000 7000	6 19h35	5300 4100	7 8h35
19	A.S.	H.M.	0,6/Kg	N		D E	6 17h00	8000 8000	6 19h35	5500 5300	7 8h30
20	J.R.D.	H.M.	0,6/Kg	N		D E	6 15h00	2100 2700	6 17h30	1700 2200	7 8h25
21	A.J.C.	H.M.	0,6/Kg	N		D E	28 16h00	1860 2340	28 19h00	1020 1170	29 8h45
22	L.J.A.	H.M.	0,6/Kg	N		D E	28 17h30	1950 1710	28 19h35	600 740	29 8h45
23	R.P.P.	H.M.	0,6/Kg	N		D E	28 18h15	1920 2010	28 19h30	1050 1050	29 8h45
24	A.M.N.	H.M.	0,6/Kg	N		D E	28 16h45	1980 1680	28 19h30	1200 1035	29 8h45

CONTA-GENS	DIA E HORA	CONTA-GENS	DIA E HORA	CONTA-GENS	DIA E HORA	CONTA-GENS	DIA E HORA	CONTA-GENS	DIA E HORA	CONTA-GENS	CONSTANTES KI	KM
2600	7	2000	7	1350	8	930						0,055
1700	15h00	1200	19h20	750	9h15	390						0,069
2600	7	1850	7	1320	8	930						0,057
2200	15h00	1250	19h25	990	9h20	930						0,057
720	7	500	7	390	8	210						0,058
870	15h00	780	19h25	510	9h00	400						0,053
400	29	310	29	280	29	240						0,087
380	11h30	310	14h30	280	17h00	240						0,103
180	29	120	29	100	29	99						0,126
190	11h30	120	14h35	150	17h10	114						0,116
180	29	120	29	120	29	90						0,086
240	11h25	170	14h30	165	17h05	129						0,081
540	29	520	29	380								0,073
405	11h25	400	17h00	300								0,073

QUADRO

LINFOGRAFIA INDIRECTA

NÚMERO	INICIAIS E IDADE	SERVIÇO E DATA	DIAGNÓSTICO	LOCAL INJECTADO	SUBSTÂNCIA UTILIZADA
1	A. A. 21 anos	H. M. 23-4-66	Normal	1.º E. D.	Au^{198} 100μCi
2	Idem	H. M. 24-4-66	Normal	1.º E. E.	Au^{198} 100μCi
3	S. L. M. 21 anos	H. M. 23-4-66	Normal	1.º E. D.	Au^{198} 100μCi
4	Idem	H. M. 24-4-66	Normal	1.º E. E.	Au^{198} 100μCi
5	A. C. L. T. 18 anos	3.ª C. H. 19-1-66	Linfoedema	1.º E. E.	RISA 0,6 μCi/K
6	Idem	3.ª C. H. 20-1-66	Linfoedema	1.º E. E.	RISA 0,6 μCi/K
7	Idem	3.ª C. H. 2-5-66	Idem	1.º E. E.	Mi. A. A. 130 μCi
8	Idem	3.ª C.H. 2-5-66	Idem	1.º E. E.	Idem
9	Idem	3.ª C. H. 3-5-66	Idem	1.º E. E.	Idem
10	I.C.C. 27 anos	C. M. 3-11-66	Cardíaca sem edema	1.º E. D.	RISA 0,6 μCi/K
11	Idem	Idem	Idem	1.º E. E.	Idem
12	M. C. G. A. 11 anos	3.ª C. M. 24-10-66	Linfoedema bilateral	1.º E. D.	RISA 0,6 μCi/K
13	Idem	3.ª C. M. 24-10-66	Idem	1.º E. E.	Idem
14	M. P. E. Q. 16 anos	C. E. 3-11-66	Linfoedema bilateral	1.º E. E.	RISA 0,6 μCi/K
15	Idem	C. E. 24-10-66	Idem	I. M. I.	Idem
16	Idem	Idem	Idem	I. M. I.	RISA 0,6 μCi/K
17	Idem	Idem	Idem	1.º E. D.	Mi. A. A. 0,6 μCi/K

Símbolos utilizados neste quadro: a - Não existe cintigrafia dessa região; +++ Acentuadamente evidente; ++ Muit

I. M. I. - Injecção inframaleolar interna; I. M. E. - Injecção inframaleolar externa.

XXXII

INTERSTICIAL MORFOLÓGICA

TEMPO APÓS INJ.	COND. P. C.	FUN. S. P.	APA. S. S.	QUALIDADE DA IMAGEM L. INJ.	R. I.	BACIA	L. AÓRT.	OBSERVAÇÕES
18h00	6	1	8	+++	++	+	+--	P. C. 10 no L. I.
26h00	6	1	8	++	+++	++	+-	
4h00	6	1	8	+++	+++	+-	+--	P. C. 10 no L. I.
44h00	6	1	8	++	+++	+	+-	
	10	2	8	+++	a	a	a	Não existe actividade fora do L. I.
	10	2	8	+-	a	a	a	Difundiu a actividade pelo pé e perna.
2h20	6	1	8	+++	+-	+--	a	Difundiu muita actividade pelo pé e perna.
8h40	6	1	8	a	a	a	a	A actividade atingiu o joelho.
24h00	6	1	8	+	a	a	a	Pouca actividade no pé, muita actividade na perna.
23h00	10	2	8	+	a	a	a	
23h00	10	2	8	+-	a	a	a	
17h00	10	2	8	++	a	a	a	Pequena difusão local.
17h00	10	2	8	+	a	a	a	Difusão pelo pé e perna.
	20	2	8	+++	a	a	a	Não há difusão local.
	10	2	8	+	a	a	a	Difusão local. M.I.D.
	10	2	8	++-	a	a	a	Difusão local muito discreta. M.I.E.
	10	2	8	++	a	a	a	Muito discreta difusão local.

evidente; + Evidente; +- Visível com dificuldade; +-- Visível com acentuada dificuldade; - Não visível;

NÚMERO	INICIAIS E IDADE	SERVIÇO E DATA	DIAGNÓSTICO	LOCAL INJECTADO	SUBSTÂNCIA UTILIZADA
18	M. P. E. Q. 16 anos	C. E. 3-11-66	Linfoedema bilateral	1.º E. I.	Mi. A. A. 0,6 μCi/Kg
19	A. F. S. 21 anos	H. M. 12-8-65	N	1.º E. E.	RISA 50 μCi
20	A. T. 51 anos	3.ª C. H. 23-2-65	Esplenomegalia. Doença de Banti	1.º E. D.	RISA 0,6/Kg
21	A. B. O. 46 anos	3.ª C. H. 28-12-65	N	1.º E. D.	RISA 0,6/Kg
22	A. C. A. 48 anos	1.ª M. H. 9-2-65	Cirrose hepática	1.º E. D.	RISA 0,6 μCi/Kg
23	A. C. G. 55 anos	3.ª C. H. 30-4-65	Úlcera gástrica sangrante	1.º E. D.	RISA 0,6 μCi/Kg
24	A. D.	3.ª M. H. 10-3-65	Cirrosse hepática	1.º E. D.	RISA 0,6 μCi/Kg
25	A. F. A. 61 anos	3.ª M. H. 11-3-66	Tromboflebite do M. I. E.	1.º E. D.	RISA 0,6 μCi/K
26	A. F. S. 21 anos	H. M. 17-12-65	Fractura da perna esquerda, consolidada com edema	1.º E. E.	RISA 0,6 μCi/K
27	A. F. P. M. 54 anos	1.ª M. H. 10-2-65	Cirrose hepática com ascite	1.º E. D.	RISA 0,6 μCi/K
28	Idem	Idem	Idem	1.º E. D.	RISA 0,6 μCi/K
29	A. S. 25 anos	D. H. 28-4-65	Úlcera varicosa	1.º E. E.	RISA 50 μCi
30	A. J. 64 anos	D. M. 4-5-65	Úlcera varicosa	1.º E. E.	RISA 0,6 μCi/K
31	A. M. 56 anos	3.ª C. H. 11-3-65	Cirrose hepática com ascite	1.º E. D.	RISA 0,6 μCi/K
32	A. P. 26 anos	1.ª M. H. 27-3-65	Flebotrombose	1.º E. E.	RISA 0,6 μCi/K
33	A. P. 69 anos	1.ª M. M. 9-2-65	Cirrose + úlcera duodenal. Com ascite	1.º E. D.	RISA 0,6 μCi/K
34	A. M. 55 anos	D. M. 3-5-65	Úlcera varicosa	1.º E. E.	RISA 0,6μCi/K
35	C. M. M. S. 16 anos	O. T. H. 29-1-65	Coxa vara	1.º E. E.	RISA 0,6 μCi/K

TEMPO APÓS INJ.	COND. P. C.	FUN. S. P.	APA. S. S.	QUALIDADE DA IMAGEM L. INJ.	R. I.	BACIA	L. AÓRT.	OBSERVAÇÕES
	10	2	8	++	a	a	a	M. I. E. Não existe pràticamente difusão local.
1h00	6	1	8	a	+	—	—	
1h30	6	1	8	a	+— —	a	a	
1h00	6	1	8	a	—	a	a	
1h20	6	1	8	a	—	a	a	
2h30	6	1	8	a	+—	+— —	a	
1h00	6	1	8	a	—	—	a	
1h00	20	2	8	a	+— — —	—	—	
1h00	6	1	8	a	—	—	a	
6h00	6	1	8	a	—	—	a	
1h00	6	1	8	a	—	—	a	
3h00	6	1	8	a	+— —	+— —	—	
1h00	6	1	8	a	+— —	—	a	
1h00	6	1	8	a	+— —	—	a	
1h00	6	1	8	a	+	+—	a	
1h00	6	1	8	a	—	—	a	Iodo livre
1h00	6	1	8	a	+— — —	—	a	
1h00	6	1	8	a	+	+— —	a	

NÚMERO	INICIAIS E IDADE	SERVIÇO E DATA	DIAGNÓSTICO	LOCAL INJECTADO	SUBSTÂNCIA UTILIZADA
36	E. C. M. 21 anos	H. M. 11-8-65	Normal	1.º E. D.	RISA 0,6 μCi/Kg
37	E. C. B. 28 anos	4.ª M. H. 11-3-65	Nefroesclerose	1.º E. D.	RISA 0,6 μCi/Kg
38	E. P. 39 anos	3.ª C. M. 10-3-65	Úlcera varicosa	1.º E. D.	RISA 0,6 μCi/Kg
39	E. A. T. 15 anos	O. T. H. 29-1-65	Epifisiolises de cabeça do fémur direito	1.º E. E.	RISA 0,6 μCi/Kg
40	F. O. 15 anos	2.ª M.H. 13-3-65	Nefrose compensada	1.º E. D.	RISA 0,6 μCi/Kg
41	F. C. 63 anos	C. H. 8-3-65	Insuficiência cardíaca. Com edemas	1.º E. E.	RISA 0,6 μCi/Kg
42	F. M. M. 41 anos	D. H. 6-3-65	Úlcera varicosa	1.º E. D.	RISA 0,6 μCi/Kg
43	G. A. 54 anos	Ginecologia 18-2-64	Mioma uterino	Útero	RISA 0,6 μCi/Kg
44	I. G. R. 47 anos	Ginecologia 4-3-65	Leucoplasia valvular	1.º E. E.	RISA 0,6 μCi/Kg
45	J. A. G. 21 ados	D. H. 25-3-65	Úlcera varicosa	1.º E. D.	RISA 0,6 μCi/Kg
46	J. B. 22 anos	H. M. 1-11-65	Normal	1.º E. D.	RISA 0,6 μCi/Kg
47	J. O. R. 21 anos	H. M. 26-8-65	Normal	1.º E. E.	RISA 50 μCi
48	J. A. M. 53 anos	1.ª M. H. 10-1-66	Tromboflebite da veia cava inferior	1.º E. D.	RISA 36 μCi
49	Idem	1.ª M. H. 10-3-66	Idem	1.º E. E.	RISA 36 μCi
50	J. C. C. 24 anos	3.ª C. H. 23-2-65	Quisto dermóide sacro-coccígeo	1.º E. D.	RISA 0,6 μCi/Kg
51	J. C. T. 45 anos	3.ª C. H. 1-2-65	Carcinoma do recto	1.º E. D.	RISA 0,6 μCi/Kg
52	J. C. 60 anos	O. T. H. 29-12-65	Coxartrose	1.º E. D.	RISA 0,6 μCi/Kg
53	J. J. 17 anos	1.ª M. H. 11-2-65	Úlcera duodenal	1.º E. D.	RISA 0,6 μCi/Kg

TEMPO APÓS INJ.	COND. P. C.	FUN. S. P.	APA. S. S.	QUALIDADE DA IMAGEM L. INJ.	R. I.	BACIA	L. AÓRT.	OBSERVAÇÕES
1h00	6	1	8	a	+−	a	a	
1h15	6	1	8	a	−	−	a	
1h00	6	1	8	a	+−	−	a	
1h00	6	1	8	a	+	+−−	a	
1h05	6	1	8	a	−	−	a	
1h00	6	1	8	a	+−−	−	a	
1h00	6	1	8	a	+−	−	a	
18h00	6	1	8	+−	−	−	a	
1h30	6	1	8	a	−	−	a	
24h00	6	1	8	a	+−−−	−	a	
1h00	6	1	8	a	+−	−	a	
1h00	6	1	8	a	+−	−	a	
1h30	6	1	8	a	+	+−	a	
1h30	10	2	8	a	+−	+−−	a	
1h00	6	1	8	a	+−−−	−	a	
1h00	6	1	8	a	+	+−−−	a	
1h00	6	2	8	a	+−−−	−	a	
1h00	6	1	8	a	+−	+−−−	a	

NÚMERO	INICIAIS E IDADE	SERVIÇO E DATA	DIAGNÓSTICO	LOCAL INJECTADO	SUBSTÂNCIA UTILIZADA
54	J. L. D. 38 anos	3.ª C. H. D. H. 2-8-65	Úlcera varicosa	1.º E. D.	45 μCi
55	Idem	Idem	Normal	1.º E. E.	45 μCi
56	J. R. S. P. 63 anos	3.ª C. H. 11-3-65	Úlcera varicosa	1.º E. D.	RISA 0,6 μCi/Kg
57	J. J. A. C.	12-8-65		1.º E. D.	42 μCi
58	J. S. 57 anos	1.ª M. M. 9-2-65	Cirrose hipática sem ascite	1.º E. D.	RISA 0,6 μCi/Kg
59	L. C. F. 40 anos	4.ª M. M. 15-3-65	Doença de Hodgkin	1.º E. D.	RISA 0,6 μCi/Kg
60	L. H. M. 31 anos	3.ª C. H. 1-2-65	Fístula peri-anal	1.º E. D.	RISA 0,6 μCi/Kg
61	M. A. A. 21 anos	3.ª C. H. 22-2-65	Varizes com úlcera + osteíte	1.º E. D.	RISA 0,6 μCi/Kg
62	M. A. O. 39 anos	3.ª C. H. 22-1-65	Úlcera gástrica	1.º E. D.	RISA 0,6 μCi/Kg
63	M. D. G. 73 anos	3.ª C. H. 15-3-65	Normal	1.º E. D.	RISA 0,6 μCi/Kg
64	M. F. F. 40 anos	H. M. 15-10-65	Linfoedema	1.º E. D.	RISA 0,6 μCi/Kg
65	M. F. F. 40 anos	H. M. 2-11-65	Linfoedema	1.º E. E.	RISA 0,6 μCi/Kg
66	M. G. 63 anos	3.ª C. H. 16-3-65	Úlcera duodenal	1.º E. D.	RISA 0,6 μCi/Kg
67	M. H. 62 anos	4.ª M. H. 5-3-65	Insuficiência cardíaca com edemas	1.º E. E.	RISA 0,6 μCi/Kg
68	M. L. 41 anos	3.ª M. H. 11-3-65	Cor pulmonale crónico	1.º E. D.	RISA 0,6 μCi/Kg
69	M. P. C. 16 anos	O. T. H. 26-1-65	Doença de Legs Perthes Calvé	1.º E. D.	RISA 0,6 μCi/Kg
70	Idem	Idem	Idem	1.º E. D.	RISA 0,6 μCi/Kg
71	M. S. C. 53 anos	D. H. 26-2-65	Úlcera varicosa	1.º E. D.	RISA 0,6 μCi/Kg

TEMPO APÓS INJ.	COND. P. C.	FUN. S. P.	APA. S. S.	QUALIDADE DA IMAGEM L. INJ.	R. I.	BACIA	L. AÓRT.	OBSERVAÇÕES
1h00	6	1	8	a	+−	−	a	
1h00	6	1	8	a	+	−	a	
1h00	6	1	8	a	+−−−	−	a	
5h00	6	1	8	a	−	a	a	
2h00	6	1	10	a	+−−−	−	a	
1h00	6	1	8	a	−	−	a	
1h00	6	1	8	a	+	+−−−	a	
1h00	6	1	8	a	+	−	a	
1h00	6	1	2	a	+−	−	a	
1h10	6	1	8	a	+−	−	a	
1h00	6	1	8	−	−	−	a	
1h10	6	1	8	a	+−−	−	a	
1h00	6	1	8	a	−	−	a	
1h00	6	1	8	a	—	—	a	
1h00	6	1	8	a	+−−−	−	a	
1h00	10	1	10	a	+−−	−	a	
23h30	10	1	10	a	−	−	a	
1h00	6	1	8	a	+	+−−−	a	Iodo livre

NÚMERO	INICIAIS E IDADE	SERVIÇO E DATA	DIAGNÓSTICO	LOCAL INJECTADO	SUBSTÂNCIA UTILIZADA
72	M. S. C. 53 anos	D. H. 27-2-65	Úlcera varicosa	1.º E. D.	RISA 0,6 μCi/Kg
73	M. V. S. 18 anos	O. T. H. 26-1-65	Genu valgum bilateral	1.º E. D.	RISA 0,6 μCi/Kg
74	Idem	O. T. H. 27-1-65	Idem	1.º E. D.	RISA 0,6 μCi/Kg
75	M. A. R.	C. M. 26-4-65		1.º E. D.	RISA 0,6 μCi/Kg
76	M. F. G.	D. M. 25-3-65	Úlcera varicosa	1.º E. E.	RISA 0,6 μCi/Kg
77	M. J. S. 56 anos	3.ª C. M. 28-6-66	Quisto gigante do ovário	1.º E. D.	RISA 0,6 μCi/Kg
78	M. J. P. 58 anos	C. M. 15-2-65	Cirrose hepática. Cardíaca	1.º E. D.	RISA 0,6 μCi/Kg
79	M. N. G. B.	C. Ex. 3-8-65	Edema dos membros inferiores	1.º E. E.	RISA 0,6 μCi/Kg
80	Idem	Idem	Idem	1.º E. E.	RISA 0,6 μCi/Kg
81	M. P. M. 50 anos	3.ª C. M. 2-2-65	Linfoedema	1.º E. D.	RISA 0,6 μCi/Kg
82	M. S. S. 73 anos	3.ª M. M.	Linfoedema	1.º E. D.	RISA 0,6 μCi/Kg
83	M. C. R. 33 anos	3.ª C. H. 22-2-65	Úlcera varicosa do membro inferior esquerdo	1.º E. E.	RISA 0,6 μCi/Kg
84	M. M. M. 48 anos	3.ª M. H. 4-4-66	Cirrose hepática com ascite	1.º E. E.	RISA 0,6 μCi/Kg
85	M. S. R. 53 anos	24-3-65		1.º E. D.	RISA 0,6 μCi/Kg
86	N. D. P. 26 anos	2.ª M. M. 29-4-65	Sindroma nefrótico com edemas	1.º E. E.	RISA 0,6 μCi/Kg
87	P. F. A. 28 anos	3.ª C. M. 10-3-65	Sarcoma cutâneo da perna com edema	1.º E. D.	RISA 0,6 μCi/Kg
88	R. A. C. 34 anos	3.ª C. M. 28-12-65	Fractura consolidada da perna. Com edema.	1.º E. E.	RISA 0,6 μCi/Kg
89	R. L. S. 10 anos	2.ª M. H. 13-3-65	Nefrose com edemas e ascite	1.º E. D.	RISA 0,6 μCi/Kg

TEMPO APÓS INJ.	COND. P. C.	FUN. S. P.	APA. S. S.	QUALIDADE DA IMAGEM L. INJ.	R. I.	BACIA	L. AÓRT.	OBSERVAÇÕES
16h00	6	1	8	a	+— —	—	a	Iodo livre
2h00	20	1	10	a	—	—	a	
2h45	9	1	10	a	+— — —	—	a	
1h00	6	1	8	a	+—	—	a	
1h00	6	1	8	a	+—	a	a	
1h00	10	2	8	a	—	—	a	
1h10	6	1	8	a	—	—	a	
1h00	6	1	8	a	—	—	a	
1h00	6	1	8	a	—	—	a	
2h00	6	1	8	a	—	—	a	
1h00	6	1	8	a	—	—	a	
1h00	6	1	8	a	+— —	—	a	
1h30	10	2	8	a	+— —	a	a	
14h00	6	1	8	a	—	—	a	
1h05	6	1	8	a	+—	—	a	
1h00	6	1	8	a	+— —	—	a	
1h00	20	3	10	a	—	—	a	
1h00	6	1	8	a	+— —	—	a	

NÚMERO	INICIAIS E IDADE	SERVIÇO E DATA	DIAGNÓSTICO	LOCAL INJECTADO	SUBSTÂNCI UTILIZADA
90	Z. S. 50 anos	Ginecologia 4-3-65	Carcinoma teratóide do corpo uterino	1.º E. E.	RISA 0,6 μCi/K
91	A. R. C. 24 anos	3.ª C. H. 27-3-65	Traumatismo cranio-encefálico. Normal	I. M. D.	M.A.A.
92	Idem	3.ª C. H. 28-3-65	Idem	I. M. D.	M.A.A. 0,6 μCi/K
93	A. J. 35 anos	3.ª C. H. 18-8-66	Idem	1.º E. D.	RISA 0,6 μCi/K
94	Idem	Idem	Idem	1.º E. E.	RISA 0,6 μCi/K
95	A. C. L. T. 18 anos	3.ª C. H. 20-1-66	Linfoedema	1.º E. D.	RISA 0,6 μCi/K
96	Idem	3.ª C. M. 22-1-66	Idem	1.º E. E.	RISA 0,6 μCi/K
97	Idem	3.ª C. M. 24-4-66	Idem	I. M. I.	RISA 0,6 μCi/K
98	Idem	Idem	Idem	I. M. I.	RISA 0,6 μCi/K
99	A. S. M. 21 anos	H. M. 7-7-67	Adenite (Ducrey)	1.º E. D.	RISA 0,6 μCi/K
100	Idem	Idem	Idem	1.º E. E.	RISA 0,6 μCi/K
101	A. F. M. 62 anos	3.ª C. M. 27-3-65	Colecistite calculosa	I. M. I.	RISA 30 μCi
102	F. M. P. 21 anos	H. M. 13-2-67	Normal	1.º E. D.	Au^{198}
103	Idem	Idem	Idem	1.º E. E.	RISA 0,6 μCi/K
104	G. J. 50 anos	3.ª C. M. 26-1-66	Linfoedema por metást. gang. ilíacas externas por carc. malph.	1.º E. D.	RISA 0,6 μC/Ki
105	Idem	Idem	Idem	1.º E. D.	RISA 0,6 μCi/K
106	A. F. C. 21 anos	H. M. 23-9-66	Normal	1.º E. D.	RISA 0,6 μCi/K
107	Idem	Idem	Idem	1.º E. D.	RISA 0,6 μCi/K

TEMPO APÓS INJ.	COND. P. C.	FUN. S. P.	APA. S. S.	QUALIDADE DA IMAGEM L. INJ.	R. I.	BACIA	L. AÓRT.	OBSERVAÇÕES
1h00	6	1	8	a	+−−	−	a	
2h00	6	1	8	a	−	−	a	− G. Poplíteos
24h00	6	1	8	a	−	−	a	− G. Poplíteos; actividade na bexiga.
6h00	20	2	10	++	a	a	a	Sem Hialidase, pequena difusão local.
6h00	20	2	10	+	a	a	a	Com Hialidase, grande difusão local.
20/1/	10	2	8	+	−	a	a	Difundiu pelo pé.
22/1/	10	2	8	+−−	a	a	a	Difundiu pelo pé e perna.
1h15	10	3	8	++	a	a	a	
18h00	10	3	8	+	a	a	a	
7/7/	10	2	10	+++	a	a	a	
7/7/	10	2	10	++	a	a	a	
1h00	6	1	8	a	−	a	a	Gânglios poplíteos invisíveis.
24h00	6	2	10	++	+	+	a	
24h00	6	2	10	+	−	−	a	
1h30	10	2	8	+++	−	−	a	
26h00	10	2	8	+	a	a	a	Pequena difusão pelo pé e perna.
24h00	6	2	8	+	a	a	a	Com infiltração do nervo cutâneo peronial.
24h00	6	2	8	+	a	a	a	

NÚMERO	INICIAIS E IDADE	SERVIÇO E DATA	DIAGNÓSTICO	LOCAL INJECTADO	SUBSTÂNCIA UTILIZADA
108	J. D. 69 anos	D. H. 15-4-66	Úlcera varicosa	1.º E. D.	RISA 0,6 μCi/Kg
109	Idem	Idem	Idem	1.º E. D.	RISA 0,6 μCi/Kg
110	Idem	Idem	Idem	1.º E. D.	RISA 0,6 μCi/Kg
111	J. H. V.	3.ª C. H. 23-3-65	Normal	I.º M. D.	RISA 0,6 μCi/Kg
112	J. V. B. M. 21 anos	H. M. 13-8-66	Normal	1.º E. D.	RISA 0,6 μCi/Kg
113	Idem	Idem	Idem	1.º E. E.	RISA 0,6 μCi/Kg
114	J. C. C. C. B. 45 anos	2.ª C. H. 18-2-65	Linfoedema	1.º E. D.	RISA 0,6 μCi/Kg
115	Idem	Idem	Idem	1.º E. E.	RISA 0,6 μCi/Kg
116	J. M. D. 63 anos	3.ª M. H. 7-11-66	Sindroma isquémico dos membros inferiores. Arterioesclerose	1.º E. D.	RISA 0,6 μCi/Kg
117	Idem	Idem	Idem	1.º E. E.	RISA 0,6 μCi/Kg
118	J. M. M. S. 22 anos	H. M. 30-4-66	Genu valgum	I. M. E.	140 μCi Mi. A.A.
119	Idem	Idem	Idem	I. M. E.	140 μCi Mi. A.A.
120	Idem	H. M. 1-5-66	Idem	I. M. E.	140 μCi Mi. A.A.
121	Idem	H. M. 2-5-66	Idem	I. M. E.	140 μCi Mi. A.A.
122	J. M. S. F. 21 anos	H. M. 25-5-66	Adenite inguinal específica	I. M. E.	100 μCi Mi. A.A.
123	Idem	Idem	Idem	I. M. E.	100 μCi Mi. A.A.
124	J. T. H. 21 anos	H. M.	Normal	1.º E. D.	RISA 0,6 μCi/Kg
125	Idem	Idem	Idem	1.º E. E.	RISA 0,6 μCi/Kg

TEMPO APÓS INJ.	COND. P. C.	FUN. S. P.	APA. S. S.	QUALIDADE DA IMAGEM L. INJ.	R. I.	BACIA	L. AÓRT.	OBSERVAÇÕES
3h30	10	2	8	+++	+−	+−	a	
20h00	10	2	8	++	a	a	a	
50h00	10	2	8	+−	a	a	a	
1h00	6	2	8	a	+−−	−	a	+− Gânglios poplíteos.
2h50	20	3	10	+++	a	a	a	Sem Hialidase.
2h25	20	3	10	++	a	a	a	Com Hialidase. Difusão local.
	6	2	8	++	a	a	a	Difusão pela perna.
	6	2	8	+++	a	a	a	Difusão pela perna prát. inesistente.
	10	2	8	+++	a	a	a	
	10	2	8	+++	a	a	a	
2h00	6	1	8	a	++	+	−	Ausência de actividade na bexiga.
7h00	6	1	8	a	+++	+++	−	Actividade na bexiga.
20h00	6	3—1	8	a	++	+	−	Actividade na bexiga.
46h00	6	3—1	8	a	+−−	+−−	−	Actividade na bexiga.
1h00	6	1	8	a	−	a	a	Sem albumina estável. Não visua. os gâng. ing. e poplíteos.
3h25	6	1	8	a	−	a	a	+− Gânglios Poplíteos.
21h30	10	2	8	+++	a	a	a	Sem Hialidase.
21h30	10	2	8	++	a	a	a	Com Hialidase. Manifesta difusão local.

NÚMERO	INICIAIS E IDADE	SERVIÇO E DATA	DIAGNÓSTICO	LOCAL INJECTADO	SUBSTÂNCIA UTILIZADA
126	M. F. F. 40 anos	H. M. 31-1-66	Linfoedema	1.ª E. D.	RISA 0,6 μCi/Kg
127	Idem	H. M. 1-2-66	Idem	1.ª E. D.	RISA 0,6 μCi/Kg
128	Idem	H. M. 2-5-66	Idem	I. M. A.	65 μCi Mi. A.A.
129	Idem	Idem	Idem	I. M. A.	65 μCi Mi. A.A.
130	M. M. M. 48 anos	3.ª M. H. 4-4-66	Cirrose hepática com ascite	1.º E. D.	RISA 0,6 μCi/Kg
131	M. O. G. 22 anos	H. M. 29-4-66	Normal	1.º E. D.	80 μCi Mi. A.A.
132	Idem	Idem	Idem	1.º E. D.	80 μCi Mi. A.A.
133	Idem	Idem	Idem	1.º E. D.	80 μCi Mi. A.A.
134	M. S. 18 anos	1.ª C. H. 30-3-67	Linfoedema	1.º E. D.	30 μCi Mi. A.A.
135	Idem	Idem	Idem	1.º E. D.	30 μCi Mi. A.A.
136	Idem	Idem	Idem	1.º E. E.	30 μCi Mi. A.A.
137	Idem	Idem	Idem	1.º E. E.	30 μCi Mi. A.A.
138	M. C. D. G. 40 anos	D. M. 15-4-66	Úlcera hipertensiva de Martorell com edema	1.º E. D.	RISA 0,6 μCi/Kg
139	M. C. G. A. 11 anos	3.ª C. M. 26-10-66	Linfoedema dos membros inferiores	1.º E. D.	RISA 0,6 μCi/Kg
140	Idem	Idem	Idem	1.º E. E.	RISA 0,6 μCi/Kg
141	M. I. R. C.	25-3-67	Normal	I. M. E.	RISA 0,6 μCi/Kg
142	M. I. F. M. 40 anos	4-10-66	Liefoedema da perna direita	1.º E. D.	RISA 0,6 μCi/Kg
143	Idem	Idem		1.º E. E.	RISA 0,6 μCi/Kg

TEMPO APÓS INJ.	COND. P. C.	FUN. S. P.	APA. S. S.	QUALIDADE DA IMAGEM L. INJ.	R. I.	BACIA	L. AÓRT.	OBSERVAÇÕES
2h00	10	2	8	+++	a	a	a	Pràticamente ausência de difusão local.
24h00	10	2	8	+++	a	a	a	Difusão manifesta no pé e perna. Membro oposto, para comparação.
3h00	6	2	8	+++	—	a	a	
22h00	6	2	8	+	—	a	a	Ligeira difusão na perna.
1h45	10-20	2	8	+++	a	a	a	
2h00	6	1	8		+++	+— —	—	
43h00	6	1	8		+	+— —	—	
69h00	6	1	8		+—	—	—	
22h00	10	2	8	+++	a	a	a	Não é visível difusão pela perna.
44h00	10	2	8	+	a	a	a	Muita ligeira difusão pela perna.
2h00	10	2	8	++	a	a	a	
44h00	10	2	8	+—	a	a	a	
1h00	10	2	8	a	+— —	—	a	
	10	2	8	+	a	a	a	Pequena difusão pela perna e pé.
	10	2	8	+— —	a	a	a	Difusão apreciável pelo pé e perna.
2h00	6	2	8	a	+— ××	a	a	×× Gânglios poplíteos.
	10	2	8	+++	a	a	a	
	10	2	8	+++	a	a	a	

NÚMERO	INICIAIS E IDADE	SERVIÇO E DATA	DIAGNÓSTICO	LOCAL INJECTADO	SUBSTÂNCIA UTILIZADA
144	M. P. E. Q. 14 anos	C. E. 13-10-66	Linfoedema dos dois membros	1.º E. D.	Mi. A.A. 0,6 μCi
145	Idem	Idem	Idem	1.º E. E.	Mi. A.A. 0,6 μCi/Kg
146	Idem	Idem	Idem	1.º E. D.	Mi. A.A. 0,6 μCi/Kg
147	Idem	Idem	Idem	1.º E. E.	Mi. A.A. 0,6 μCi/Kg
148	Idem	C. E. 15-10-66	Idem	1.º E. D.	Mi. A.A. 0,6 μCi/Kg
149	Idem	Idem	Idem	1.º E. E.	Mi. A.A. 0,6 μCi/Kg
150	Idem	Idem	Idem	1.º E. D.	Mi. A.A. 0,6 μCi/Kg
151	Idem	Idem	Idem	1.º E. E.	Mi. A.A. 0,6 μCi/Kg
152	Idem	C. E. 4-11-66	Idem	1.º E. E.	RISA 0,6 μCi/Kg
153	U. S. R.	3.ª C. H. 23-3-65			RISA 0,6 μCi/Kg
154	M. C. A. 45 anos	C. E. 6-6-66	Linfoedema	1.º E. D.	RISA 0,6 μCi/Kg
155	Idem	C. E. 7-6-66	Idem	1.º E. D.	RISA 0,6 μCi/Kg

TEMPO APÓS INJ.	COND. P. C.	FUN. S. P.	APA. S. S.	QUALIDADE DA IMAGEM L. INJ.	R. I.	BACIA	L. AÓRT.	OBSERVAÇÕES
1h00	10	2	8	+++	a	a	a	
1h00	10	2	8	+++	a	a	a	
3h00	10	2	8	+++	a	a	a	
3h00	10	2	8	+++	a	a	a	
44h00	10	2	8	++	a	a	a	Ausência de difusão.
44h00	10	2	8	++	a	a	a	Ausência de difusão.
120h00	10	2	8	+	a	a	a	Ausência de difusão.
120h00	10	2	8	+	a	a	a	Ausência de difusão.
	10	2	8	+++	a	a	a	Difusão apreciável pela perna.
	6	2	8	a	+−− ××	a	a	×× Gânglios poplíteos.
2h00	6	2	8	+++	−	a	a	
24h00	6	2	8	+++	a	a	a	Muita discreta difusão.

De todas estas substâncias desde logo verificámos que o lipiodol e os macroagregados não eram reabsorvidos no homem, ao passo que no cão se reabsorvia o lipiodol mas não os macroagregados.

A Fig. 249 reproduz um cintigrama dos pés dum indivíduo normal injectado nos primeiros espaços interdigitais com 0,6 μCi de RISA/Kg de peso, dissolvido num volume de 1 cc de soro fisiológico.

Na perna esquerda foram porém adicionadas 500 T.R.U. de hialidase.

O intersticiograma obtido 2 h. 30 m. após a injecção, revela maior actividade à direita e maior difusão local à esquerda, embora com menor actividade.



FIG. 249 — Linfografia indirecta intersticial morfológica. Cintigrafia dos locais de injecção (1.º espaço interdigital do pé). À esquerda onde a substância radioactiva foi adicionada de 500 T.R.U. de hialidase, é bem evidente a maior difusão local. (P.C. 10; S. 3; S. 10).

As Figs. 250, 251, 252 e 253, dizem respeito a J.D. portador de uma úlcera varicosa do membro inferior direito, evidenciando a Fig. 250 o cintigrama do local da injecção 3 h. e 30 m. após a administração da substância radioactiva (RISA). A Fig. 251 corresponde à adenografia da região inguinal e da bacia, e foi igualmente obtida às 3 h. e 30 m. após a injecção.

As Figs. 250, 252 e 253, mostram o aspecto cintigráfico de fases sucessivas da reabsorção linfática avaliadas pela linfografia indirecta intersticial morfológica.

As Figs. 254 e 255 correspondem ao intersticiograma seriado obtido na doente M.C.G.A., portadora de linfoedema da infância.

A Fig. 254, obtida decorridas cerca de 36 horas após a injecção de substância radioactiva, permite revelar que esta permanece à direita (membro com edema clìnicamente mais avançado) no local da injecção ou nas suas imediações enquanto que à esquerda se difundiu pelo pé e pela perna. Este facto evidencia-se melhor na Fig. 255, obtida cerca de 84 horas após a injecção local de RISA.



FIG. 250 — Local da injecção — 3 horas e 30 minutos (P.C. 10; S. 2; S.S. 8).



FIG. 251 — Adenografia — 3 horas e 30 minutos (P.C. 10; S. 2; S.S. 8).



FIG. 252 — Local da injecção — 20 horas (P.C. 10; S. 2; S.S. 8).



FIG. 253 — Local da injecção — 36 horas (P.C. 10; S. 2; S.S. 8).

Linfografia indirecta intersticial morfológica. Intersticiograma (M.C.G.A.).



FIG. 254 — Pés e pernas (36 horas).



FIG. 255 — Pés e pernas (84 horas).

* * *

A intersticiografia indirecta, além de nos fornecer uma imagem visual da reabsorção local dos radionuclídeos, permite evidenciar a existência duma corrente intersticial, diferente do fluxo de fluidos através dos tecidos como foi considerado na pág. 33. É esta corrente intersticial que permite explicar o estado estacionário dos edemas por transportar à distância, onde possam ser reabsorvidas por um sistema linfático suficiente as proteínas intersticiais.

Pela intersticiografia indirecta é, também, possível comparar a acção de diversas substâncias na reabsorção e na difusão da albumina intersticial.

b) TRONCULOGRAFIA INDIRECTA

A visibilização dos troncos linfáticos por este método é sempre muito deficiente e, mesmo assim exigindo a injecção de grandes quantidades de substância radioactiva, e por isso destituída de interesse razão pela qual sobre ela nos não deteremos.

c) ADENOGRAFIA INDIRECTA INTERSTICIAL MORFOLÓGICA

A visualização ganglionar pela injecção intersticial de um produto radioactivo torna-se possível pela concorrência de um conjunto de circunstâncias entre as quais deveremos destacar: a reabsorção e a condução linfáticas das substâncias radioactivas injectadas subcutâneamente; a sua permanência na linfa intersticial e na dos seios ganglionares e, a captação dessas substâncias pelas células ganglionares. Deste modo, como é fàcilmente compreensível a qualidade da imagem será proporcional à quantidade da substância injectada e à sua estagnação e fixação ganglionares.

Neste tipo de exame ensaiámos diversas substâncias: RISA, o Au^{198}, os micro e macroagregados e o lipiodol I^{131}. As duas últimas excluem-se em virtude de, no homem não serem reabsorvidas pelo sistema linfático. A RISA, por seu turno, atinge tão pequena concentração nos gânglios que raras vezes permite obter uma adenografia indirecta intersticial morfológica em boas condições. Pelo contrário o Au^{198} e os microagregados permitem obter imagens de muito boa qualidade, razão por que devem ser considerados, entre as substâncias mencionadas, as únicas a ter em conta neste tipo de exame.

Vejamos, no entanto, algumas imagens obtidas com cada uma destas substâncias, incluindo a RISA.

RISA

A Fig. 256, (indivíduo de 16 anos de idade, normal sob o ponto de vista linfático) mostra, em condições satisfatórias, o complexo ganglionar inguinal e o início do complexo ganglionar da bacia.



FIG. 256 — Adenografia indirecta intersticial morfológica. Complexos ganglionares e da bacia (0,6 μCi/Kg RISA). (P.C. 6; S. 1; S.S. 8).



FIG. 257 — Úlcera varicosa. Adenografia indirecta intersticial morfológica. Complexos ganglionares inguinal e da bacia (0,6 μCi/Kg RISA). (P.C. 6; S. 1; S.S. 8).

Na Fig. 257, vêm-se os mesmos complexos ganglionares agora num doente portador de uma úlcera varicosa dos membros inferiores. Nesta imagem é também possível apreciar grande actividade na região correspondente

à bexiga facto que deve traduzir a existência de notável quantidade de iodo livre que acompanhava a RISA.

A cintigrafia reproduzida na Fig. 258, que diz respeito a um doente portador de tromboflebite da veia cava inferior, evidencia também os mesmos complexos ganglionares já referidos.

Salienta-se, no entanto, que as imagens apresentadas correspondem ao melhor que é possível obter pela injecção subcutânea de RISA, ficando no entanto muito aquem, como veremos, das fornecidas pelo Au^{198} ou micro-agregados.

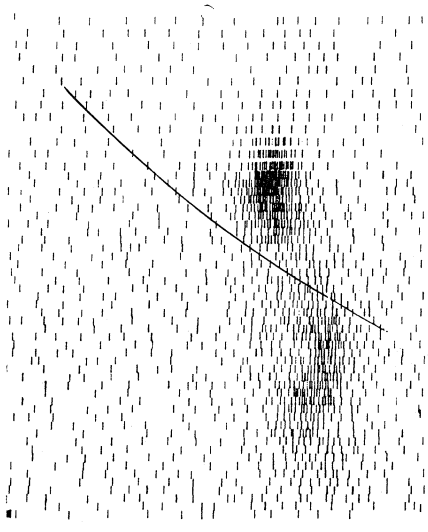

FIG. 258 — Tromboflebite. Adenografia indirecta intersticial morfológica. Complexos ganglionares inguinal e da bacia (0,6 μCi/Kg RISA). (P.C. 6; S. 1; S.S. 8).

Au^{198}

A adenografia obteve-se por uma técnica idêntica à utilizada para a RISA.

Nas Figs. 259 e 260 é possível ver os complexos ganglionares inguinais e da bacia perfeitamente desenhados, respectivamente, 18 e 30 horas após a administração subcutânea de 100 μCi de Au^{198}.

Pela Fig. 261, verifica-se que a radioactividade persiste no local da injecção, 30 horas depois da administração.

Adenografia indirecta intersticial morfológica obtida após injecção subcutânea (1.º espaço interdigital) de 100 μCi de Au^{198}.



FIG. 259 — Complexos ganglionares (18 horas). (P.C. 6; S. 1; S.S. 8).



FIG. 260 — Complexos ganglionares (30 horas). P.C. 6; S. 1; S.S. 8).



FIG. 261 — Local da injecção (30 horas). (P.C. 10; S. 3; S.S. 8)

* * *

O *Au*^{198} *coloidal* permite obter excelentes imagens ganglionares, tendo, contudo, o inconveniente em virtude de ser fixado pelas células do S.R.E. provocar uma irradiação prolongada.

Microagregados de albumina humana I^{131}

Na Fig. 262 reproduz-se a imagem obtida pela injecção inframaleolar interna (I.M.I.) de microagregados de albumina. São evidentes os complexos

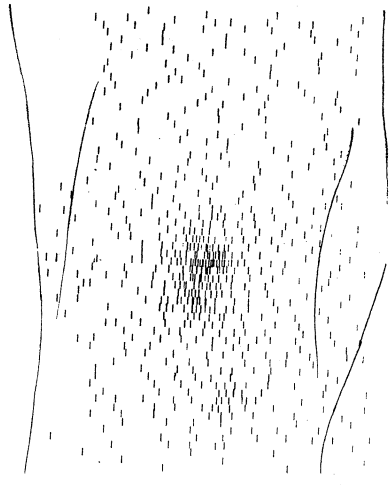

FIG. 262 — Complexo ganglionar poplíteo inframaleolar interno obtido após injecção de 0,6 μCi/Kg de Mi.A.A. (P.C. 6; S. 1; S.S. 8)

ganglionares poplíteos, constituídos por dois grupos de gânglios, um inferior e outro superior.

A Fig. 263, põe em relevo a qualidade das imagens que é possível obter pela injecção subcutânea (1.º espaço interdigital) de microagregados de albumina I^{131} (80 μCi).

A Fig. 219, obtida duas horas após a injecção dos microagregados mostra os complexos ganglionares perfeitamente individualizados e contrastados; na Fig. 220, efectuada 7 horas após a injecção do contraste radioactivo, são muito mais visíveis os complexos ganglionares e a zona correspondente à bexiga, por libertação de I^{131}, desintegrado dos microagregados.

A metabolização dos microagregados é, porém, melhor posta em evidência nas Figs. 221 e 222 obtidas respectivamente 26 e 46 horas após a injecção do produto radioactivo.

* * *

Os microagregados permitem obter muito boas imagens ganglionares e são muito precocemente metabolizados sendo por isso insignificante a irradiação que provocam.

ESCOLHA DE UMA TÉCNICA

Embora seja possível obter intersticiogramas com qualquer substância radioactiva (independentemente do seu tipo) desde que seja injectada na intimidade dos tecidos, no entanto, só algumas destas substâncias, quando injectadas por via subcutânea podem ser utilizáveis para a obtenção de adenografias. Das ensaiadas — cujos resultados e qualidade de imagens estão referidos no Quadro XXXII — mostraram-se particularmente interessantes o Au^{198} e os microagregados de albumina.

Nas nossas condições de trabalho o Au^{198} tem certas limitações — umas inerentes à própria substância e outras às nossas disponibilidades — que restringem, quando não impedem, a sua utilização. De facto o Au^{198} tem uma semi-vida biológica de 2,7 dias, o que encarece excessivamente o produto. Pelo contrário a RISA com que são preparados os microagregados tem uma semi-vida de 8 dias e é marcada no nosso laboratório, com I^{131}. Os microagregados, uma vez injectados são fàcilmente metabolizados, eliminando-se o iodo livre pela urina, o que condiciona uma menor irradiação. Neste particular porém — quando se pretenda irradiar gânglios linfáticos o Au^{198} é teòricamente mais vantajoso. Não deverá no entanto perder-se de vista que no caso das neoplasias os gânglios fortemente invadidos estão excluídos da circulação. Nestas circunstâncias, portanto, incapazes de fixar o produto radioactivo.

Todavia nos casos em que os gânglios neoplásicos não se encontrem completamente excluídos da circulação, o Au^{198} — apesar da sua aparente vantagem — pode ser substituído pelos microagregados, injectados em doses repetidas.

A análise minuciosa do quadro XXXII permite verificar a inconstância das imagens obtidas pela linfografia indirecta intersticial morfológica. Se, umas vezes, essa diferença decorre do próprio estado do sistema linfático, outras, pelo contrário, deverá ser atribuída ao facto de nem sempre estar estandartizada a substância injectada, particularmente no que diz respeito aos microagregados. Com o objectivo de esclarecer este aspecto do problema procedemos a 10 ensaios em 5 indivíduos normais, tendo sido os microagregados preparados com doses variáveis de albumina estável. Após esses, ensaios documentados pelas imagens das Figs. 263, 264, 265 e 266



FIG. 263 — Linfografia indirecta intersticial morfológica obtida, 2 *horas*, após a injecção subcutânea, bilateral, de 80 μCi de Mi.A.A., preparados com a adição de 36 e 18 mg de albumina estável, respectivamente, à direita e à esquerda.



FIG. 264 — Imagem das 6 *horas* vendo-se bastante actividade na bexiga.

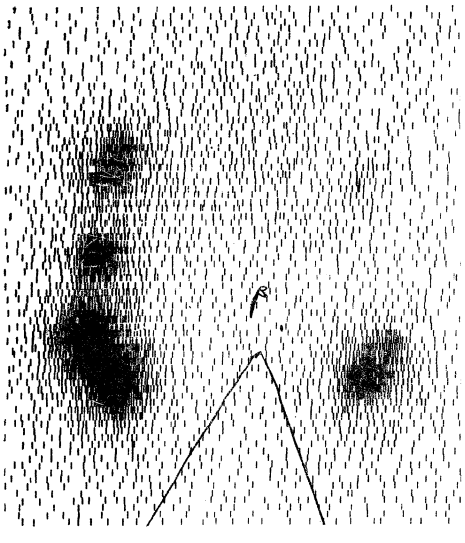

FIG. 265 — Linfografia indirecta intersticial morfológica obtida, 2 *horas*, após a injecção subcutânea, bilateral, de 80 μCi de Mi.A.A., preparados com a adição de 18 e 9 mg de albumina estável, respectivamente, à direita e à esquerda.



FIG. 266 — Linfografia indirecta intersticial morfológica obtida, 2 *horas*, após a injecção subcutânea, bilateral, de 80 μCi de Mi.A.A., preparados com a adição de 80 e 12 mg de albumina estável, respectivamente à direita e à esquerda.

concluímos que os microagregados devem ser preparados adicionando 18 a 36 mg de albumina estável à albumina marcada. A cintigrafia deverá ser obtida, preferentemente, entre as 2 e as 4 horas após a injecção da substância e durante esse período o doente deverá marchar activamente.

Em suma, os microagregados de albumina, desde que se respeitem na sua preparação e administração as condições referidas, constituem a substância ideal para obter adenografias indirectas intersticiais morfológicas dos membros inferiores.

CONCLUSÕES

A linfografia indirecta intersticial morfológica permite-nos:

1 — Obter excelentes imagens ganglionares.
2 — Aferir da eficácia da reabsorção de diversas substâncias radioactivas e da acção que sobre essa reabsorção podem ter os diferentes fármacos.
3 — Estudar a corrente intersticial, particularmente evidente nos linfoedemas.

CAPITULO V

LINFOGRAFIA INDIRECTA INTRACANALICULAR

Dividimos esta variedade de linfografia, tal como já anteriormente fizemos, em funcional e morfológica.

A — *LINFOGRAFIA INDIRECTA INTRACANALICULAR FUNCIONAL*

A substância radioactiva é injectada dentro do linfático, quer utilizando uma máquina de «The Holter» em P-18, quer manualmente, e o cateterismo faz-se como foi descrito para a linfografia directa intracanalicular. Empregámos, habitualmente, dois cintiladores, um colocado na região inguinal, sobre o pulso da femural, imediatamente abaixo da prega da virilha, e o outro sobre a parede abdominal, sensìvelmente a meia distância entre o apêndice xifóide e o umbigo. Sempre que possível usámos mais duas sondas de cintilação: uma sobre o côndilo interno do fémur, no seu terço posterior, e a outra na região precordial, sobre a linha bimamilar.

Com esta técnica pretendemos colher, informações respeitantes ao tempo de circulação linfática. Tivemos o cuidado de verificar o momento exacto em que a substância radioactiva, dissolvida num veículo apropriado e corada pelo P.B.V., chegava à extremidade anterior do tubo de polietileno e só nesse momento iniciávamos o registo.

TEMPO DE CIRCULAÇÃO

Para determinar o tempo de circulação ou velocidade de circulação linfática, injectámos hipuran, RISA, microagregados de albumina, lipiodol ultra-fluido, Au^{198} e macroagregados de albumina. Ocupar-nos-emos, isoladamente, de cada uma destas substâncias.

1. HIPURAN I^{131}

Estudámos 17 indivíduos, de ambos os sexos, portadores de várias afecções e com idades compreendidas entre os 17 e 73 anos.

A actividade administrada variou entre 10 e 30 μCi e os volumes de solvente entre 8 e 20 cc.

A doente da *Observação n.º 17*, foi injectada com 15 μCi no volume de 1,5 cc, afim de apreciar o comportamento linfático com a injecção instantânea do radionuclídeo.

A variabilidade da dose injectada, tanto pelo que diz respeito ao volume como à actividade, tinha por finalidade efectuar exames cintigráficos da região inguinal ou dos troncos linfáticos, enquanto se procedia à administração do produto.

O hipuran I^{131} não permitiu, contudo, obter este tipo de exame. Em virtude da sua grande difusibilidade e consequentemente da sua rápida reabsorção venosa, o produto desapareceu velozmente dos troncos e dos gânglios linfáticos.

As condições deste exame e os resultados obtidos estão patentes no Quadro XXXIII, e permitem-nos salientar que a chegada à região inguinal se processou, habitualmente, entre os 3 e os 5 minutos, enquanto que à cisterna de Pecquet essa chegada demorou entre 5 e 8 minutos.

Há contudo quatro indivíduos com chegada inguinal fora dos limites mencionados, um com 5,5 minutos, outro com 6 e, finalmente, mais dois, nìtidamente afastados, com 10 e 13 minutos. Estes mesmos doentes também tiveram maior demora na chegada à cisterna — 8 a 20 minutos. Há além destes, 2 doentes, com chegada inguinal dentro do tempo habitual e com alongamento do tempo de chegada à cisterna. Os dois doentes com nítido atraso de chegada, quer à região inguinal quer à cisterna, sofriam respectivamente de cirrose hepática descompensada e de linfoedema do adulto. Os outros dois, com condução linfática bastante próxima do habitual, eram portadores de uma adenite inguinal inespecífica (n.º 8) e de varizes essenciais do membro inferior (n.º 15).

A linfografia directa deste último doente não mostra alterações que justifiquem o atraso mencionado. Quanto aos 3 restantes, parece-nos lógica a dificuldade da condução linfática, mercê da afecção de que sofriam.

Há duas doentes com transporte linfático muito acelerado (*Observações n.ºs 13 e 16*) que sofriam, respectivamente, de melanoma inguinal e de carcinoma do colo. A linfografia directa não revela anomalias que expliquem a rápida condução linfática até à região inguinal, mas a partir desta verifica-se a existência de um tronco linfático de calibre apreciável que, sem transitar

por qualquer gânglio, se dirige directamente para os gânglios lombo-aórticos. Talvez que esta drenagem, teòricamente mais fácil, possa explicar a rapidez do transporte linfático.

Na última doente do Quadro XXXIII injectada ràpidamente com 15 μCi de hipuran I^{131} no volume de 1,5 cc verificou-se que a chegada da actividade à região inguinal foi, como era de esperar, muito acelerada.

Parece-nos poder considerar normais os valores da chegada à região inguinal até aos 5 minutos e à cisterna até aos 8.

2. RISA

A determinação do tempo de circulação pela linfografia indirecta intracanalicular funcional, Quadro XXXIV, efectuou-se de duas formas diferentes. Na primeira injectou-se instantâneamente a substância radioactiva dissolvida em 1,5 cc de solvente. Na segunda injectou-se o radionuclídeo com máquina de «The Holter» na posição P-18 e duma maneira geral dissolvido em 10 cc de soro fisiológico (1).

Injecção instantânea de RISA

Procedeu-se 9 vezes à injecção instantânea de radionuclídeo, tendo-se verificado em 6 casos a chegada à região inguinal antes de 30 segundos. Em 2 doentes, sofrendo um deles de sindroma de Klippel-Trenaunay e o outro de carcinoma basocelular do pé, cujos gânglios inguinais se apresentavam suspeitos de invasão, a chegada à região inguinal verificava-se aos 45 segundos.

Numa última observação a radioactividade só foi detectada na região inguinal, 8 minutos após a injecção. Não deve, no entanto, atribuir-se grande valor a este caso, uma vez que dois dias antes tinha sido feita uma biópsia dos gânglios inguinais.

Embora este método não goze da nossa preferência, parece-nos, no entanto, poder considerar como normais os valores inferiores a 30 segundos.

---

(1) Destes 10 cc injectavam-se apenas 8 cc, uma vez que 2 cc da substância ficavam retidos no depósito da máquina.

QUADRO

CIRCULAÇÃO INTRALIN

NÚMERO	INICIAIS E IDADE	SERVIÇO E DATA	DIAGNÓSTICO	QUANTIDADE INJECTADA	VOLUME DO SOLV.
1	A.A.F. 33 anos	3.ª C.H. 12-1-65	Fístula pancreática.	20 μCi	8 c.c.
2	A.C.A. 48 anos	1.ª M.H. 10-2-65	Cirrose hepática sem ascite	24 μCi	8 c.c.
3	A.F.P.M. 60 anos	1.ª M.H. 12-2-65	Cirrose hepática descompensada	10 μCi	8 c.c.
4	A.M.L.	D.H. 14-1-65	Varizes com úlcera (Grupo II)	10 μCi	8 c.c.
5	A.P. 69 anos	1.ª M.H. 11-2-65	Cirrose	11 μCi	8 c.c.
6	C.A.C. 48 anos	3.ª M.M.	Pericardite constritiva	40 μCi	8 c.c.
7	J.O.F.	3.ª M.H. 11-8-65		20 μCi	20 c.c.
8	J.R.D.	3.ª C.H.	Adenite inguinal específica	16 μCi	8 c.c.
9	J.A.M. 53 anos	1.ª M.H. 12-1-65	Tromboflebite da veia cava inferior. (Grupo IV)	20 μCi	20 c.c.
10	J.J. 17 anos	1.ª M.H. 12-2-65	Úlcera duodenal	11 μCi	8 c.c.
11	J.L.D. 42 anos	3.ª C.H. 4-8-65	Varizes com úlcera (Grupo II)	30 μCi	8 c.c.
12	M.A.A. 21 anos	3.ª C.H. 23-2-65	Varizes com úlcera (Grupo II)	14 μCi	8 c.c.
13	M.L.G. 13 anos	3.ª C.H. e D.M. 4-2-66	Melanoma da região inguinal	30 μCi	20 c.c.
14	M.S.S. 73 anos	3.ª M.M. 22-2-65	Linfoedema do adulto	20 μCi	8 c.c.
15	M.C.R. 33 anos	3.ª C.H. 23-2-65	Varizes (Grupo I)	20 μCi	8 c.c.
16	R.A.M. 67 anos	G.M. 15-2-65	Carcinoma do colo	8 μCi	8 c.c.
17	A.P.H.	I.P.O. 6-1-67	Reticulossarcoma	15 μCi	1,5 c.c.

XXXIII

FÁTICA PELO HIPURAN

SUSPENSÃO DA INJECÇÃO	CHEGADA À R. I.	CHEGADA À C. P.	MEMBRO INJECTADO	LINFÁTICO INTUB.	POSIÇÃO DA MÁQUINA	OBSERVAÇÕES
37 min.	4 min.	7 min.		S. Int.	V-3	
15 min.	3 min.	5,30 seg.		S. Int.	V-4	
20 min.	10 min.	15 min.		S. Int.	V-4	Só se injectaram 5 c.c. por refluir.
	3 min.	6 min.				
	4,30 min.	5 min.			V-4	
	4 min.	7 min.	Pé direito	S. Int.	P-18	
	5 min.	7 min.		S. Int.		
11 min.	6 min.	8 min.		S. Int.	P-18	
	4 min.	7,30 min.		S. Int.	P-18	Gráfico pouco significativo.
11 min.	4,30 min.	8 min.		S. Int.	P-18	
	5 min.				P-18	
	5 min.	6,5 min.	Inf. D.	S. Int.	P-18	
	3 min.	5 min.		S. Int.	P-18	
	13 min.	20 min.		S. Int.	P-18	
	5,5 min.	9 min.		S. Int.	P-18	
	2,5 min.	5 min.		S. Int.	P-18	
	24 seg.					Injecção instântanea.

Injecção a pressão constante da RISA

Observando com certo pormenor o Quadro XXXIV, verifica-se que a quantidade de substância radioactiva e o seu veículo nem sempre foram constantes. A variação da actividade e do volume do veículo, foram intencionais, e teve-se como intenção obter, além de informações de ordem funcional, imagens morfológicas dos troncos e gânglios linfáticos.

Sempre que a única finalidade a atingir foi a determinação da velocidade circulatória linfática, utilizavam-se 25-30 μCi de RISA dissolvida em 10 cc de soro fisiológico, dos quais se injectaram, como antes dissemos, apenas 8 cc. A máquina desde o início ao fim do exame permaneceu em P-18.

Não nos parece, contudo, que, quer a quantidade do veículo quer a dose da substância radioactiva, possam alterar grandemente o tempo de chegada, embora modifiquem a intensidade da resposta. Mas, visto que não é a quantificação do fluxo que nos interessa, parece-nos que essas variações são dados de somenos importância na determinação do tempo de circulação.

As condições em que se efectuou o exame, juntamente com os resultados obtidos, encontram-se discriminados no Quadro XXXIV.

Notámos que em 29 casos a chegada à região inguinal se efectuou até aos 5 minutos (e destes só apenas em 8 até aos 3 minutos); em 7 a chegada deu-se entre 5 e 6 minutos, e em 2 foi superior a 6 minutos.

Procurando relacionar o tempo de chegada e a afecção, verifica-se que até a um tempo circulatório de 5 minutos os valores podem ser considerados dentro da normalidade, não se encontrando nenhuma relação entre o tipo da doença e estes valores. De facto, pudemos registar numa pericardite constritiva o valor de 2,5 minutos, num linfossarcoma 3,5, em varizes sem úlcera 3, numa macrodactília 4 minutos e numa cirrose hepática, sem ascite, 5 minutos. Procurando estabelecer relação entre o tempo circulatório e a linfografia, observa-se que, em certas ocasiões, um sistema linfático que pela linfografia poderia ser classificado de hiperfuncional, tem um tempo circulatório relativamente alto, já no limite da normalidade, e que circulações aceleradas podem corresponder a reduzido número de troncos linfáticos.

Nos tempos de chegada superiores a 5 minutos, verificou-se que a *Observação n.º 5* sofria de ascite volumosa, tendo o exame linfográfico mostrado existirem 15 troncos na coxa, todos eles de calibre apreciável.

Na *Observação n.º 8* foi cateterizado um linfático safeno externo, tendo-se dado a chegada do produto radioactivo à região poplítea aos 2,5 minutos e à região inguinal aos 5,5. Não se deve considerar, neste caso, como verdadeiro o alongamento do tempo de circulação, uma vez que a linfa teve de transitar por outro escalão ganglionar.

Na *Observação n.º 16* o doente sofria de úlcera varicosa das pernas com esclerose dos tecidos circundantes, assinalando-se no pé, a existência de troncos linfáticos sinuosos e filiformes e na coxa hipoplasia troncular.

A *Observação n.º 23* correspondia a um indivíduo portador de úlcera varicosa com hipertrofia ganglionar e hipoplasia linfática com segmentação acentuada do produto de contraste e linfáticos rectilíneos.

Na *Observação n.º 24* existiam 17 troncos linfáticos na coxa, todos de calibre apreciável.

Na *Observação n.º 32* estávamos em presença de uma úlcera varicosa da perna com esclerose, hipoplasia linfática acentuada e visualização dos gânglios inguinais, sòmente 24 horas após a linfografia.

Na *Observação n.º 34* existia linfoedema, embora pouco acentuado, e tinha sido feita a excisão dos gânglios inguinais. Por outro lado, a circulação dava-se através dos linfáticos profundos, estabelecendo-se anastomoses entre os dois sistemas.

A *Observação n.º 35* dizia respeito a um doente possuidor de linfoedema da infância com uma hipoplasia linfática tão acentuada que era lícito falar em verdadeira agenesia.

Finalmente, na *Observação n.º 44* existia uma hipoplasia linfática acentuadíssima com visualização dos gânglios, apenas às 24 horas.

A determinação do tempo de circulação linfática até à região inguinal parece-nos um dado de pouco interesse para valorizar convenientemente o estudo do sistema linfático. Se, muitas vezes, um atraso significa alterações manifestas nos troncos linfáticos, noutras, pelo contrário, pode corresponder a uma hiperplasia linfática com aumento de calibre. Seja como fôr, um tempo circulatório superior a 5 minutos é sempre anormal e traduz, senão uma falência linfática, pelo menos certo grau de descompensação.

Na apreciação do tempo de chegada à região da cisterna de Pecquet, o factor a tomar em consideração não é tanto o tempo decorrido entre a injecção do radionuclídeo e a sua detecção nesta zona, mas antes o tempo que decorre entre a detecção no primeiro escalão ganglionar e na cisterna, para, desta forma, se excluirem os factores linfáticos do membro que possam interferir no que se passa para além da região inguinal.

Verifica-se, assim, que, com uma certa constância, a chegada à cisterna se processa decorrido o dobro do tempo da detecção inguinal. Por essa razão consideramos como valores normais todas as chegadas à cisterna observadas num período de tempo de 10 minutos contados a partir do momento da injecção, ou seja, cinco minutos depois da passagem pela região inguinal.

Na maioria dos casos de alongamento do tempo de circulação região inguinal — cisterna, encontra-se, no exame linfográfico, a explicação do atraso. Essa explicação pode residir tanto numa hipertrofia ganglionar

QUADRO

CIRCULAÇÃO INTRA

NÚMERO	INICIAIS E IDADE	SERVIÇO E DATA	DIAGNÓSTICO	QUANTIDADE INJECTADA	VOLUME DO SOL.
1	A.F. 71 anos	I.P.O. 20-1-67	Doença de Hodgkin	30 μCi	2 c.c.
2	Idem	Idem	Idem	30 μCi	2 c.c.
3	A.R.C.P. 56 anos	3.ª C.H. 28-9-66	Úlcera varicosa	38 μCi	30 c.c.
4	A.J. 64 anos	D.H. 8-6-65	Úlcera varicosa	45 μCi	20 c.c.
5	A.C.A. 48 anos	1.ª M.H. 10-2-65	Cirrose hepática com ascite volumosa	25 μCi	8 c.c.
6	A.J.R. 21 anos	H.M. 9-8-66	Macrodactilia do 1.º e 2.º dedos do pé direito	40 μCi	8 c.c.
7	A.M.R.F. 21 anos	H.M. 30-9-66	Varizes dos membros inferiores (Grupo I)	40 μCi	20 c.c.
8	A.S. 52 anos	D.H. 14-12-65	Úlcera varicosa	65 μCi	20 c.c.
9	Idem	D.H. 9-11-65	Idem	25 μCi	8 c.c.
10	A.C. 46 anos	4.ª M.H. 10-11-65	Doença de Nicolas-Favre fistulizada	25 μCi	8 c.c.
11	A.J. 65 anos	D.M. 2-6-65	Úlcera varicosa	14 μCi	8 c.c.
12	A.P. 59 anos	11-2-65	Cirrose hepática	25 μCi	8 c.c.
13	C.M. 45 anos	1.ª M.M. 1-5-67	Linfossarcoma	30 μCi	8 c.c.
14	Idem	Idem	Idem	30 μCi	8 c.c.
15	C.A.C. 48 anos	3.ª M.M. 13-6-66	Pericardite constritiva.	40 μCi	8 c.c.
16	D.M. 58 anos	3.ª C.H.	Úlcera varicosa com esclerose	20 μCi	8 c.c.
17	E.P. 39 anos	3.ª C.M. 13-3-65	Varizes com úlcera	20 μCi	8 c.c.

XXXIV

LINFÁTICA PELA RISA

SUSPENSÃO DA INJECÇÃO	CHEGADA À R. I.	CHEGADA À C. P.	MEMBRO INJECTADO	LINFÁTICO INTUB.	POSIÇÃO DA MÁQUINA	OBSERVAÇÕES
	30 seg.		Pé dir.	Safeno int.		Injecção instantânea.
	8 min.		Pé esq.	Saf. inter.		Biopsia ganglionar. 3 dias antes. Injecção instantânea.
	2 min.	5,5 min.		Saf. inter.	P-18	Gâng. ing. hipertrofiados. Circulação col. (fogo de art.)
	2,1 min.	7,5 min.		Saf. inter.	P-18	
	6 min.	15 min.		Saf. inter.	V-4	Hiperplasia linf. na coxa, hipop. n/bacia. Gâng. norm.
	4 min.	12 min.		Saf. inter.	P-18	Chegada à R. precordial aos 16 min.
	3 min.	< 15 min.		Saf. inter.	P-18	
	5,5 min.			Saf. Ext.	P-18	Chegada à R. precordial aos 2,5 min.
	4 min.			Saf. inter.	P-18	Sonda da cisterna avariada.
	3,5	< 19 min.		Saf. inter.	P-18	
	6 min.	8 min.	M.I.E.	Saf. inter.		
	5 min.	< 20 min.		Saf. inter.		
	3,5 min.	29 min.	M.I.D.	Saf. inter.	P-18	
	3,5 min.	<29 min.	M.I.E.	Saf. inter.	P-18	
	2,5 min.	12 min.		Saf. inter.	P-18	
	6 min.	15 min.		Saf. inter.	P-18	
	2 min.	5 min.		Saf. inter.	P-18	Normais os linf. e os gânglios, da região ing.

NÚMERO	INICIAIS E IDADE	SERVIÇO E DATA	DIAGNÓSTICO	QUANTIDADE INJECTADA	VOLUME DO SOL.
18	M.M.F. 42 anos	2.ª C.H. 5-2-66	Tumor do testículo	40 μCi	8 c.c.
19	F.M.M. 41 anos	D.H. 6-5-65	Úlcera varicosa	16,5 μCi	8 c.c.
20	G.J. 50 anos	4.ª M.M. e 3.ª C.M. 8-11-65	Linfoedema por metástase ganglionar de carcinoma malpigh.		
21	G.C. 68 anos	Ginecologia 28-4-65	Carcinoma do colo	18 μCi	
22	J.T.O. 50 anos	2.ª C.H. 23-6-67	Queimadura por R.X.. Úlcera da perna	20 μCi	10 c.c.
23	J.A.G. 21 anos	D.H. 24-3-65	Úlcera varicosa	30 μCi	8 c.c.
24	J.F.V. 21 anos	4.ª M.H. 19-3-66	Flebotrombose da perna	20 μCi	8 c.c.
25	A.G.N. 69 anos	4.ª M.H. 21-12-65	Ascite quilosa	20 μCi	8 c.c.
26	J.R.S.P. 63 anos	3.ª C.H. 3.ª C.H.	Varizes com úlcera		8 c.c.
27	J.R.D. 18 anos	3.ª C.H. 3-5-66	Adenite inguinal inespecífica	38 μCi	8 c.c.
28	M.A.A. 21 anos	3.ª C.H. 23-2-65	Varizes com úlcera. Sequela de osteíte	38 μCi	8 c.c.
29	M.C.V. 48 anos	3.ª C.H. 14-7-66	Hemangioma da coxa esquerda	38 μCi	10 c.c.
30	M.G. 63 anos	3.ª C.H. 17-3-65	Úlcera gástrica	14 μCi	10 c.c.
31	M.M. 52 anos	O.T.H. 16-5-65	Artrose da anca		
32	M.S.C. 53 anos	D.H. 6-3-65	Úlcera varicosa com esclerose. (Grupo III)	20 μCi	8 c.c.
33	M.J.S. 56 anos	3.ª M.M. 4-4-66	Quisto gigante do ovário	26 μCi	8 c.c.
34	M.L.G. 34 anos	3.ª C.M. 25-5-66	Linfoedema pós-excisão dos gân. ing. por melanoma desta região	150 μCi	20 c.c.
35	M.P.E.Q. 14 anos	C. Ext. 25-10-66	Linfoedema da infância	20 μCi	8 c.c.

SUSPENÇÃO DA INJECÇÃO	CHEGADA À R. I.	CHEGADA À C. P.	MEMBRO INJECTADO	LINFÁTICOS INTUB.	POSIÇÃO DA MÁQUINA	OBSERVAÇÕES
	1 min.			Saf. Int.	P-18	
	3,3 min.	7 min.		Saf. inter.	P-18	Hiperplasia e hiperfuncionamento linfático.
	4 min.	7,5 min.		Saf. inter.	P-18	Hiperplasia na perna. Hiperplasia da bacia.
	5 min.	10 min.		Saf. inter.	P-18	
	2,5 min.	6,5 min.		Saf. inter.	P-18	
	5,5 min.	12 min.	M.I.D.	Saf. inter.	P-18	Hipertrofia ganglionar. Hiperpl. linf. na bacia.
	5,5 min.			Saf. inter.	P-18	
	4,5 min.			Saf. inter.	P-18	Chegada à região poplítea 2,15 minutos.
7,5 min.	4,5 min.			Saf. inter.	P-18	
11 min.	5,5 min.			Saf. inter.		Impossível determinar com precisão.
14 min.	5 min.			Saf. inter.	P-18	
	2,5 min.	12,5 min.		Saf. inter.	P-18	Hipertrofia ganglionar. Hiperplasia troncular.
	4 min.			Saf. inter.	P-18	
	4 min.	13 min.		Saf. inter.	P-18	Hipertrofia ganglionar. Hipoplasia troncular.
	9			Saf. inter.	P-18	
	2 min.	5 min.		Saf. inter.	P-18	Gânglios normais, estase linf., obst. ilíaca à linfog.
	6 min.	13 min.		Saf. inter.	P-18	Excisados os gânglios ings. Utilização da via profunda.
	16 min.			Saf. inter.	P-18	

NÚMERO	INICIAIS E IDADE	SERVIÇO E DATA	DIAGNÓSTICO	QUANTIDADE INJECTADA	VOLUME DO SOL.
36	M.R.D. 42 anos	D.M. 23-2-67	Úlcera da perna esquerda	30 μCi	1 c.c.
37	Idem	Idem	Idem	30 μCi	1 c.c.
38	M.C.R. 33 anos	3.ª C.H. 23-2-65	Úlcera varicosa (Grupo I)	40 μCi	8 c.c.
39	M.J.S. 22 anos	H.M. 22-6-67	Varizes dos membros inferiores	20 μCi	10 c.c.
40	Idem	Idem	Idem	20 μCi	10 c.c.
41	P.F.A. 28 anos	3.ª C.M. 17-3-65	Sarcoma cutâneo da perna com edema tromboflebite.	12 μCi	8 c.c.
42	R.A.M. 67 anos	Ginecologia 15-2-65	Adenocarcinoma do endométrio.	8 μCi	
43	Idem	Idem 19-2-65	Idem	25 μCi	8 c.c.
44	U.C.A. 45 anos	C. Ext. 20-8-66	Linfoedema do adulto	40 μCi	20 c.c.
45	M.G.S. 21 anos	H.M. 7-9-67	Sindroma de Klippell. Varizes. (Grupo I)	40 μCi	1,5 c.c.
46	J.A.C.V. 21 anos	H.M. 21-8-67	Varizes dos membros inferiores. (Grupo I)	40 μCi	1,5 c.c.
47	S.M. 70 anos	I.P.O.	Carcinoma basocelular do pé	40 μCi	1,5 c.c.
48	M.L.V.A.	3.ª C.M. 19-8-67	Mioma uterino	40 μCi	1,5 c.c.
49	A.P.H. 45 anos	I.P.O. 6-1-67	Reticulossarcoma	15 μCi	1,5 c.c.

SUSPENSÃO DA INJECÇÃO	CHEGADA À R. I.	CHEGADA À C. P.	MEMBRO INJECTADO	LINFÁTICO INTUB.	POSIÇÃO DA MÁQUINA	OBSERVAÇÕES
	12 seg.		M.I.E.	Saf. inter.		Injecção instantânea.
	12 seg.		M.I.D.	Saf. inter.		Injecção instantânea.
	3 min.			Saf. inter.		
	4 min.	8 min.	M.I.D.	Saf. inter.	P-18	
	2,5 min.	8 min.	M.I.E.	Saf. inter.	P-18	
7 min.	3,5 min.		M.I.D.	Saf. inter.	V-4	
			M.I.D.	Saf. inter.	P-18	Não foi possível determinar os tempos de chegada
	2,5 min.	4 min.	M.I.D.	Saf. inter.	P-18	
	14 min.			Saf. inter.	P-18	
	45 seg.			Saf. inter.		Injecção instantânea.
	30 seg.			Saf. inter.		Injecção instantânea.
	45 seg.			Saf. inter.		Injecção instantâdea.
	30 seg.			Saf. inter.		Injecção instantânea.
	24 seg.					Injecção instantânea.

como numa hiperplasia troncular com aumento de calibre, ou, ainda, na redução do número dos troncos linfáticos e na invasão ganglionar com o estabelecimento da respectiva circulação colateral.

Casos de encurtamento do tempo de circulação, como nas *Observações n.os 2 e 18*, podem coexistir com a existência de circulação colateral por invasão neoplásica ganglionar e com reduzido número de linfáticos.

*

Os tempos de circulação até à região inguinal ou à cisterna de Pecquet, são susceptíveis de nos darem informações sobre a existência ou inexistência de um obstáculo, quando este seja de apreciáveis dimensões.

Nada nos diz nos casos de atraso ou aceleração, se estes coexistem ou não com hiperplasia ou hipoplasia linfáticas, com ou sem hipertrofia ganglionar.

3. MICRO E MACROAGREGADOS DE ALBUMINA I^{131}

Os valores do tempo de circulação determinados pela injecção intralinfática de micro e macroagregados de albumina humana I^{131} encontram-se relatados no Quadro XXXV. Neste mesmo Quadro encontram-se discriminados o volume do veículo, as condições de injecção, a dose utilizada, etc.

A análise deste Quadro permite salientar que, tanto para os microagregados como para os macroagregados, podem ser considerados como valores normais do tempo de circulação pé — região inguinal, os tempos inferiores a 5 minutos, pois em nenhum dos doentes estudados a linfografia directa revelou alterações apreciáveis do sistema linfático.

Uma única excepção se registou. O doente J.R., cuja linfografia indirecta intracanalicular funcional se situava dentro dos limites da normalidade, apresentou visualizado, na coxa, apenas um único tronco linfático. Podemos aceitar que a pressão constante (P-18) sob que foi injectado o produto radioactivo forçou o seu trânsito através do colector único, e daí a sua rápida circulação.

A análise deste Quadro permite salientar que tanto para os microagregados como para os macroagregados, podem ser considerados como valores normais do tempo da circulação pé — região inguinal, os tempos inferiores a 5 minutos, pois em nenhum dos doentes a linfografia directa revelou alterações apreciáveis do sistema linfático.

4. LIPIODOL ULTRA-FLUIDO I^{131}

Efectuou-se a linfografia indirecta intracanalicular funcional com lipiodol ultra-fluido I^{131} em 11 doentes, cujos resultados obtidos e as condições da realização dos exames se encontram referidos no Quadro XXXVI. Incluimos também neste Quadro o doente A.V.S. que foi injectado com Au^{198}.

A observação do referido quadro permite verificar que a chegada à região inguinal se processou entre os 2,5 e os 10 minutos mas mais frequentemente cerca dos 5 minutos.

Há um caso, M.S.C. em que a chegada aquele ponto se deu tardiamente, aos 25 min., mas cremos que a explicação deste facto se encontra numa avaria da máquina de «Braun», utilizada para injecção do produto.

B — *LINFOGRAFIA INDIRECTA INTRACANALICULAR MORFOLÓGICA*

O número de exames efectuados e as condições da sua obtenção encontram-se descritos no Quadro XXXVII.

A técnica seguida consistiu na injecção intralinfática, com máquina de «The Holter», da substância radioactiva, a pressões variáveis (3-18), dissolvida em 20 a 30 cc de soro fisiológico. A variação da pressão de injecção era determinada pela qualidade da imagem que se estava a obter; se a imagem era de boa qualidade baixávamos a pressão, caso contrário aumentávamo-la para se injectar maior quantidade de substância radioactiva e melhorar o constraste. Algumas vezes, com este objectivo, aplicámos uma braçadeira de esfignomanómetro a uma pressão de 6 cm Hg para retardar a circulação.

Com esta técnica a imagem cintigráfica obtida poderá corresponder aos espaços intersticiais — intersticiografia indirecta intracanalicular, aos troncos linfáticos — tronculografia indirecta intracanalicular ou, ainda, aos gânglios linfáticos — adenografia indirecta intracanalicular.

Neste tipo de exames utilizámos diversas substâncias radioactivas: o hipuran I^{131} não se mostrou de qualquer utilidade, o que não deve surpreender, aliás, atendendo à pequenez da sua molécula e, consequentemente, à sua grande difusibilidade, permitindo a sua reabsorção em todo o trajecto linfático e mais particularmente nos gânglios.

QUADRO

CIRCULAÇÃO INTRALIFÁTICA PELOS MICRO E MACRO

NÚMERO	INICIAIS E IDADE	SERVIÇO E DATA	DIAGNÓSTICO	QUANTIDADE INJECTADA	VOLUME DO SOL.
1	A.P. 26 anos	1.ª M.H. 26-3-65	Tromboflebite não recente da perna	60 μCi	20 c.c.
2	J.M.F. 28 anos	2.ª C.H. 24-6-65	Úlcera varicosa	200 μCi	20 c.c.
3	J.A.M. 53 anos	2.ª M.H. 12-1-65	Tromboflebite da veia cava inferior	120 μCi	20 c.c.
4	M.R.S. 21 anos	H.M. 10-12-65	Sindroma de Klippell-Trenaunay	75 μCi	20 c.c.
5	M.C.R. 22 anos	Ginecologia 15-5-65	Quisto do ovário	50 μCi	20 c.c.
6	S.A. 32 anos	O.T.H. 17-5-65	Artrose da anca	60 μCi	20 c.c.
7	J.D. 69 anos	D.H. 25-4-66	Úlcera varicosa	200 μCi	20 c.c.
8	M.S. 18 anos	1.ª C.H. 30-3-67	Linfoedema da infância	30 μCi	
9	Idem	Idem	Idem	30 μCi	
10	D.M.V. 52 anos	4.ª M.H. 17-5-66	Gastrite e duodenite	150 μCi	20 c.c.
11	J.R. 50 anos	D.H. 5-4-66	Úlcera varicosa com esclerose	150 μCi	20 c.c.
12	M.F.G. 35 anos	D.M. 4-8-65	Varizes com úlcera	100 μCi	20 c.c.
13	A.J.C.F. 21 anos	H.M. 2-8-65	Linfoedema da infância	300 μCi	20 c.c.

XXXV

AGREGADOS DE ALBUMINA HUMANA IODO 131

CHEGADA À R. I.	CHEGADA À C. P.	MEMBRO INJECTADO	LINFÁTICO INTUB.	POSIÇÃO DA MÁQUINA	OBSERVAÇÕES
8 min.	17 min.		Saf. inter.		M.A.A.
4,5 min.			Saf. inter.	P-18	M.A.A.
4,5 min.			Saf. inter.	P-18	Não se injectou a totalidade do produto. Mi.A.A.
4,5 min.			Saf. inter.	P-18	Mi.A.A.
1,5 min.	15 min.		Saf. inter.	P-18	M.A.A.
2,5 min.	15 min.		Saf. inter.	P-18	Mi.A.A.
2 min.	3 min.		Saf. inter.	P-18	Mi.A.A.
12 min.		M.I.D.	Saf. inter.	P-18	Mi.A.A.
12 min.		M.I.E.	Saf. inter.	P-18	Mi.A.A.
8 min.			Saf. inter.	P-18	M.A.A.
5 min.			Saf. inter.	P-18	M.A.A.
4 min.			Saf. inter.	P-18	Mi.A.A.
7 min.			Saf. inter.	P-18	Mi.A.A. + M.A.A.

QUADRO

CIRCULAÇÃO INTRALINFÁTICA PELO

NÚMERO	INICIAIS E IDADE	SERVIÇO E DATA	DIAGNÓSTICO	QUANTIDADE INJECTADA	VOLUME DO SOL.
1	A.M.L. 45 anos	D.H. 14-1-65	Úlcera varicosa	30 μCi	5 c.c.
2	A.A.F. 48 anos	2.ª C.H. 13-1-65	Sindroma isquémico dos membros inferiores	30 μCi	5 c.c.
3	A.G.N. 69 anos	4.ª M.H. 21-2-65	Ascite quilosa		
4	A.S. 52 anos	D.H. 9-11-65	Úlcera varicosa	30 μCi	5 c.c.
5	A.C. 46 anos	4.ª M.H. 13-1-65	Doença de Nicolas Favre	80 μCi	5 c.c.
6	C.K. 65 anos	Cardiologia 18-10-65	Pericardite constritiva	200 μCi	5 c.c.
7	L.C.F. 40 anos	4.ª M.M. 15-3-65	Doença de Hodgkin		
8	J.G.J. 42 anos	2.ª C.H. 10-1-63	Varizes dos membros inferiores	30 μCi	5 c.c.
9	M.S.S. 50 anos	3.ª M.M. 22-11-65	Linfoedema do adulto	30 μCi	5 c.c.
10	P.F.A. 28 anos	3.ª C.M. 15-3-66	Sarcoma fuso celular da perna. Tromboflebite.	10 μCi	5 c.c.
11	A.V.S. 21 anos	H.M. 25-4-66	Varizes dos membros inferiores	100 μCi	20 c.c.

XXXVI

LIPIODOL ULTRA FLUIDO IODO 131

CHEGADA À R. I.	CHEGADA À C. P.	MEMBRO INJECTADO	LINFÁTICOS INTUB.	POSIÇÃO DA MÁQUINA	OBSERVAÇÕES
9 min.	33 min.		Saf. inter.	P-18	Precedido de hipuran.
4,5 min.			Saf. inter.	P-18	Precedido de hipuran.
5 min.	7,5 min.		Saf. inter.	P-18	Precedido de Risa
5 min.				P-27	
10 min.				P-27	
5 min.					
8,5 min.					
25 min.				V.2-V.3	Saltava a máquina.
10 min.	14 min.				
2,5 min.	8 min.				
3 min.					Au^{198}

QUADRO XXXVII

LINFOGRAFIA INDIRECTA INTRACANICULAR MORFOLÓGICA

QUADRO

LINFOGRAFIA INTRACANA

NÚMERO	INICIAIS E IDADE	SERVIÇO E DATA	DIAGNÓSTICO	L. INT.	SUBSTÂNCIA UTILIZADA
1	A.R.C.P. 56 anos	3.ª C.H. 28-9-66	Úlcera varicosa	S.I.	RISA 38 μCi
2	A.M.R.F. 21 anos	H.M. 30-9-66	Varizes dos membros inferiores. G. I.	S.I. S.I.	RISA 40 μCi
3	A.S. 52 anos	3.ª C.H. 13-12-65	Úlcera varicosa. Varizes com úlcera. G. II	S.Ext.	RISA 65 μCi
4	A.P.	D.H. 8-6-65	Varizes com úlcera. G. II	S.I.	
5	A.J. 65 anos	D.M. 12-6-65	Úlcera varicosa	S.I.	RISA 14 μCi
6	J.A.G. 21 anos	D.H. 24-3-65	Úlcera varicosa	S.I.	RISA 30 μCi
7	J.R.D. 18 anos	3.ª C.H. 19-2-65	Adenite inguinal específica	S.I.	RISA 38 μCi
8	A.G.N. 69 anos	4.ª M.H. 21-12-65	Ascite quilosa	S.I.	RISA 80 μCi
9	L.C.F. 40 anos	4.ª M.M. 15-3-65	Doença Hodgkin		
10	M.L.G. 34 anos	3.ª C.M. 25-5-66	Linfoedema pós-excisão dos gânglios ing. por melanoma desta região	S.I.	RISA 150 μCi
11	U.C.A. 45 anos	C. Ext. 20-8-66	Linfoedema do adulto	S.I.	RISA 20 μCi
12	A.G.P. 21 anos	H.M. 24-8-65	Varizes. G. I	S.I.	Mi.A.A. 200 μCi
13	J.D. 69 anos	D.H. 25-4-66	Varizes. G. III	S.I.	Mi.A.A. 200 μCi
14	M.M. 52 anos	O.T.H. 16-5-66	Artrose da anca	S.I.	Mi.A.A. 40 μCi
15	M.R.S. 21 anos	H.M. 10-12-65	Sindroma de Klippell-Trenannay	S.E.	Mi.A.A. 150 μCi
16	M.F.G. 35 anos	D.M. 24-3-65	Varizes com úlcera	S.I.	Mi.A.A. 100 μCi
17	M.J.S. 56 anos	3.ª M.M. 4-4-66	Quisto gigante do ovário	S.I.	Mi.A.A. 250 μCi
18	S.A. 32 anos	O.T.H. 17-5-65	Artrose da anca	S.I.	Mi.A.A. 40 μCi

XXXVII

LICULAR MORFOLÓGICA

CONDIÇÕES DE FUNCIONAMENTO DO APARELHO			QUALIDADE DA IMAGEM							OBSERVAÇÕES
P.C.	S.P.	S.S.	PÉ	PERNA	JOELHO	COXA	R.I.	BACIA	L. AÓRT.	
6	2	10	+	+	a	a	a	a	a	Garrote a 6 cm Hg
6	2	10	+−	+−	++	++	a	a	a	Garrote a 6 cm Hg
6	3	8	−	++	++	−	+−−	−	a	− 1/3 sup. perna.
6	1	8	−	−	−	−	+	+	a	
6	1	8	a	a	a	−	+	−	a	
6	1	8	a	a	a	a	+	+	−	Hipertrofia ganglionar. Hipoplasia linfática na bacia.
6	1	10	a	a	a	a	+−−	−	−	Impossível determinar com precisão.
6	2	10	a	+−	+	+	+	+−	−	− no 1/3 inf. da perna.
10	2	8	+	+++	++	−	−	++	−	São visíveis os gang. popls. N/visíveis os gâng. ings.
6	2	8	+	−	−	−	−	−	−	
6	1	10	a	++	+−−	+−	++	a	a	
6	3	8	+	+	+−−	+−−	+++	+++	+++	Fizeram-se cint. seriadas.
6	1	8	a	a	a	+−−	+	+−	−	Hipertrofia e hipoplasia ganglionar.
6	3	8	a	+	+−−	+−−	++	+	a	
6	1	8	a	a	a	a	++	a	a	
6	2	8	−	+	+	+				Gânglios normais, estase linf., obstáculo evidenciado pela linfografia.
6	1	8	a	a	a	+−−	++	+−−	+−−	

NÚMERO	INICIAIS E IDADE	SERVIÇO E DATA	DIAGNÓSTICO	L. INT.	SUBSTÂNCIA UTILIZADA
19	J.A.M. 53 anos	1.ª M.H. 11-1-66	Tromboflebite da veia cava inferior. G. IV	S.I.	Mi.A.A. 90 μCi
20	A.P. 26 anos	1.ª M.H. 26-3-65	Tromboflebite não recente da perna	S.I.	Mi.A.A. 60 μCi
21	J.M.F. 28 anos	2.ª C.H. 24-6-65	Úlcera varicosa	S.I.	Mi.A.A. 200 μCi
22	J.R. 50 anos	D.H. 5-4-66	Varizes. G. IV	S.I.	Mi.A.A. 150 μCi
23	D.M. 58 anos	3.ª C.H.	Úlcera varicosa com esclerose	S.I.	Mi.A.A.
24	D.M.V. 52 anos	4.ª M.H. 17-5-66	Gastrite. Duodenite	S.I.	Mi.A.A. 150 μCi
25	J.L.D. 42 anos	3.ª C.H. 4-8-65	Varizes com úlcera. G. II	S.I.	Mi.A.A. 100 μCi
26	M.C.R. 22 anos	Ginecologia 15-5-65	Quisto do ovário	S.I.	Mi.A.A. 50 μCi
27	A.M.L. 45 anos	D.H. 14-1-65	Úlcera varicosa	S.I.	Lipiodol 30 μCi
28	J.G.J. 42 anos	2.ª C.H. 10-1-65	Varizes	S.I.	Lipiodol 30 μCi
29	A.A.F. 33 anos	3.ª C.H. 13-1-65	Fístula pancreática	S.I.	Lipiodol 30 μCi
30	A.C. 46 anos	4.ª M.H. 13-1-65	Doença de Nicolas-Favre	S.I.	Lipiodol 80 μCi
31	E.P. 39 anos	D.M. 25-3-66	Varizes com úlcera	S.I.	Lipiodol 300 μCi
32	A.S. 52 anos	3.ª C.H. 10-11-65	Úlcera varicosa	S.I.	Lipiodol 30 μCi
33	J.M.C. 36 anos	3.ª M.H.-4.ª C.H. 16-10-65	Hepatoesplenomegalia	S.I.	Lipiodol 40 μCi
34	C.K. 65 anos	Cardiologia 18-10-65	Pericardite constritiva	S.I.	Lipiodol 200 μCi
35	P.F.A. 28 anos	3.ª C.M. 15-3-65	Sarcoma cutâneo da perna com edema	S.I.	Lipiodol 10 μCi
36	A.V.S. 21 anos	H.M. 25-8-65	Varizes	S.I.	Au^{198} 100 μCi
37	A.R. 50 anos	3.ª M.M. 3-6-66	Úlcera varicosa	S.I.	Mi.A.A. 80 μCi
38	A.J.C.F. 21 anos	H.M. 2-8-65	Linfoedema da infância	S.I.	Mi.A.A. 150 μCi

CONDIÇÕES DE FUNCIONAMENTO APARELHO			QUALIDADE DA IMAGEM							OBSERVAÇÕES
P.C.	S.P.	S.S.	PÉ	PERNA	JOELHO	COXA	R.I.	BACIA	L. AÓRT.	
6	2	8	+	+	++	++	++	+	–	
6	1	8	a	a	a	a	++	–	–	
6	1	8	+–	+–	+–	+–	+++	–	–	
6	3	10	+++	+	+	+	+++	–	–	
8	3	10	+––	+–	a	a	a	a	a	Obstruiu a agulha (linf. filiforme)
6	1	8	a	+–	++	++	++	–	–	
6	2	8	a	a	a	+	+	–	–	
6	1	8	a	a	a	++	++	–	–	
6	1	8	a	a	a	a	+	+––	–	Cintigrafia repetida.
6	1	10	a	a	a	a	+––	+––	a	
6	1	8	a	a	a	a	+––	+––	a	
6	1	8	a	a	a	a	+	+	+––	
10	3	8	–	+++	++	+++	+++	+++	+++	Cintigrafia repetida. Pneumograma.
10	2	8	a	a	a	a	+–	+–	+––	
6	2	8	+	+	+	++	+++	+++	+	Cintigrafia repetida. Pneumograma.
10	2	8	+	+	+	+	++	++	+	
10	2	8	a	a	a	+	–	–	–	
6	3	8	+	++	–	–	++	++	+–	
6	8	2	a	a	a	a	+++	–	–	
			+	+	+–	++	+	+	–	

Linfografias da doente M.L.G.

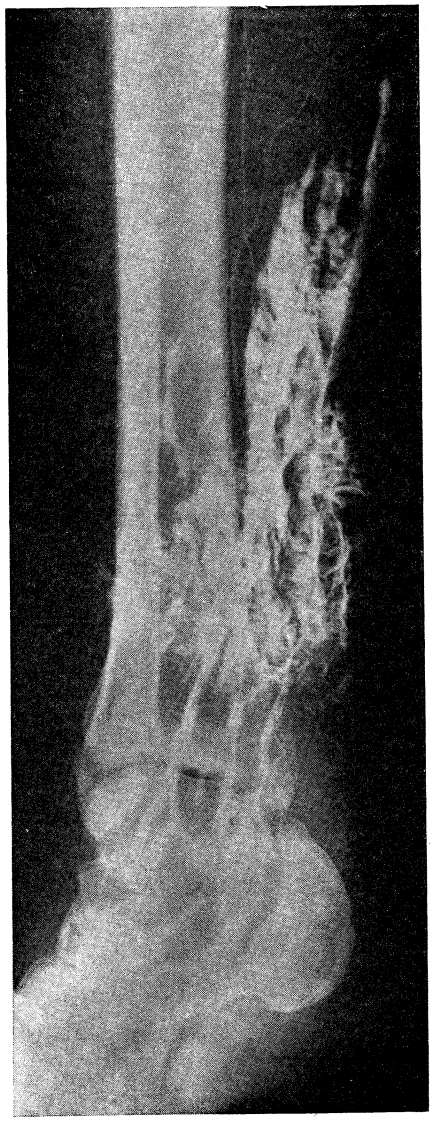

FIG. 267 — Linfografia directa.

Executámos 9 exames com RISA, tendo as quantidades injectadas variado entre 20 a 150 μCi.

Se o sistema colector linfático estiver perfeitamente permeável será difícil obter um exame deste tipo em boas condições, pois a circulação linfática conduz com rapidez o produto injectado, não permitindo, consequentemente, um bom contraste.

As gravuras que se apresentam (Figs. 268 a 273), foram obtidas com a injecção intralinfática de 150 μCi de RISA.

Trata-se de uma doente, M.L.G., operada de esvaziamento inguinal por melanoma da mesma região. A Fig. 267 mostra a linfografia obtida após cateterismo dum tronco linfático do dorso do pé, vendo-se visualizada uma baínha vascular, o tronco tibial posterior e o intersticiograma.

Na Fig. 268 pode ver-se correspondência entre a linfografia directa e a indirecta, particularmente no que diz respeito ao intersticiograma.

A Fig. 269 mostra visualizados os gânglios poplíteos e parte do sistema troncular da coxa.

A Fig. 270 evidencia um complexo ganglionar da bacia e permite destacar a eficácia do esvaziamento ganglionar efectuado cerca de 3 meses antes.

As Figs. 271 e 272, obtidas no dia imediato, põem em relevo a quase inexistência de contraste nas zonas cintigrafadas.



FIG. 268 — Linfografia indirecta intracanalicular morfológica obtida pela injecção de 150 μCi de de RISA. Pé e perna. (P.C. 10; S. 2; S.S. 8).



FIG. 269 — Joelho e coxa vendo-se o complexo ganglionar poplíteo.

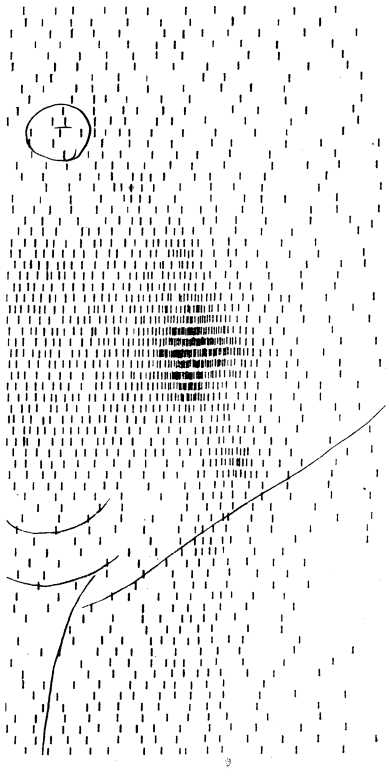

FIG. 270 — Região inguinal e bacia. Ausência de gânglios inguinais, persistência de visualização do complexo ganglionar da bacia.

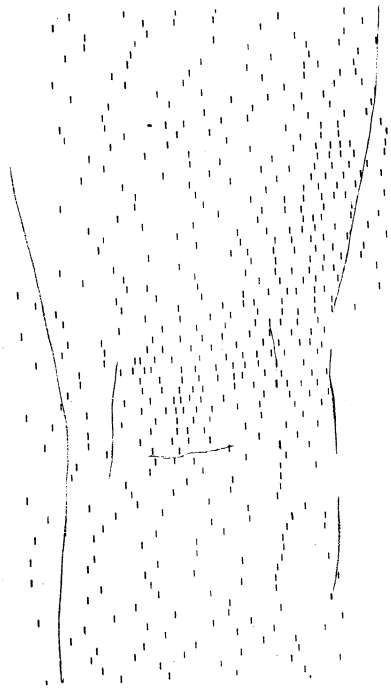

FIG. 271 — Ausência quase total de actividade no joelho (24 horas). (P.C. 10; S.2; S.S. 8).

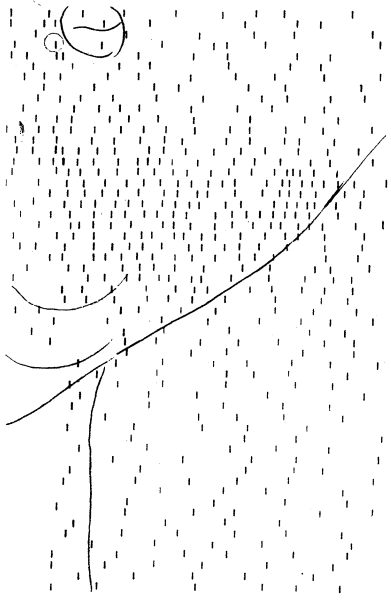

FIG. 272 — Ausência de actividade inguinal, discreta na bacia. (P.C. 10; S. 2; S.S. 8).

Microagregados

As Figs. 105, 273, 274, 275 e 276, dizem respeito a um outro doente (J.A.M.), portador de trombose da veia cava inferior e os cintigramas foram obtidos após injecção de 120 μCi de microagregados de albumina.

Esta série de Figuras permite realçar a correspondência entre a imagem cintigráfica e a linfográfica, correspondência essa que, inclusivé, é manifesta na transição para a bacia. Chama-se igualmente a atenção para a falta de contraste da zona correspondente à articulação tíbio-ársica.

Linfografias do doente J.A.M.

Linfografia indirecta intracanalicular morfológica obtida após injecção de 120 μCi de Mi.A.A., no doente J.A.M. (P.C. 6; S. 2; S.S. 8).

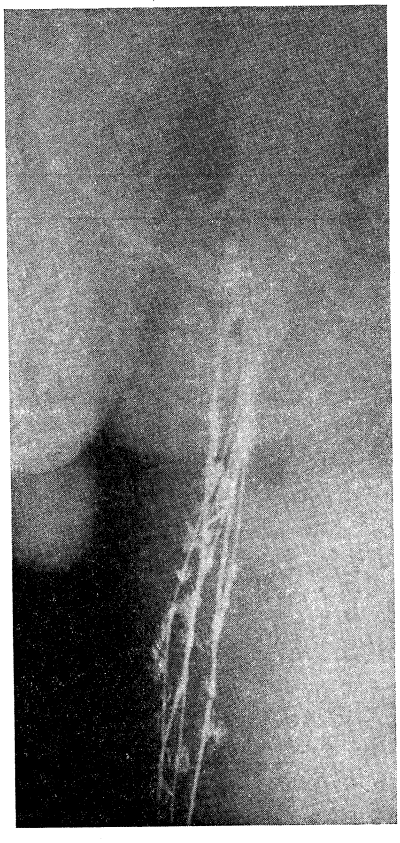

FIG. 273 — Linfografia directa (coxa).



FIG. 274 — Pé e perna.



FIG. 275 — Joelho e coxa.



FIG. 276 — Região inguinal e bacia.

As Figs. 91, 92, 277, 278, 279 e 280 reportam-se ao doente J.D. e servem, igualmente, para salientar a correspondência entre a imagem linfográfica directa e a indirecta.

Linfografia indirecta intracanalicular morfológica obtida após injecção de 200 μCi de Mi.A.A. no doente J.D.

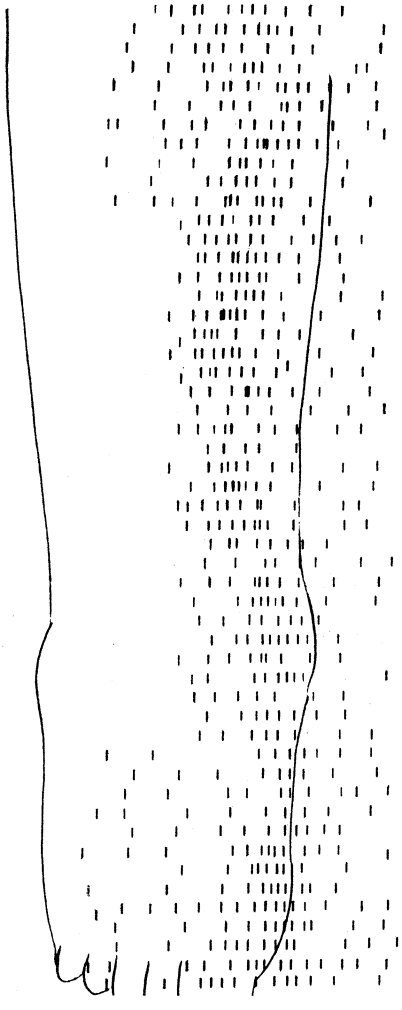

FIG. 277 — Pé e perna.
(P.C. 6; S. 1; S.S. 8).

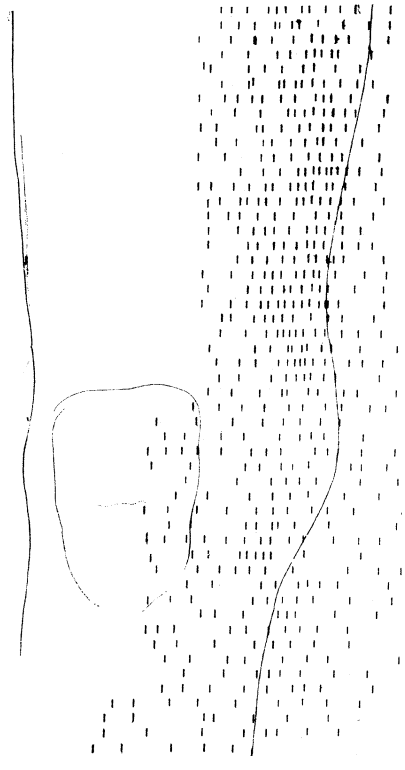

FIG. 278 — Joelho e coxa.
(P.C. 6; S. 1; S.S. 8).

A tronculografia indirecta mostra-se deficientemente contrastada, o que aliás não deve surpreender, pois as imagens sugerem um hiperfuncionamento do sistema linfático. Tanto assim é que se encontra visualizado todo o sistema ganglionar inguinal e do abdómen, facto que traduz uma circulação acelerada.



FIG. 279 — Coxa, região inguinal e bacia. (P.C. 6; S. 1; S.S. 8).



FIG. 280 — Abdómen. (P.C. 6; S. 1; S.S. 8).

As Figs. 281 e 282, obtidas às 24 horas, mostram que os microagregados sofreram uma acentuada desintegração metabólica, uma vez que o contraste obtido é muito reduzido.



FIG. 281 — Região inguinal e bacia (24 horas). (P.C. 6; S. 2-1; S.S. 8).



FIG. 282 — Abdómen (24 horas). (P.C. 6; S. 1; S.S. 8).

Como comentário saliente-se: a correspondência das imagens fornecidas pela linfografia directa e indirecta, que a imagem fornecida pela tronculografia varia na razão inversa da adenografia e, que os microagregados ultrapassam as barreiras ganglionares.

As Figs. 283, 284, 285, 286 e 287, referem-se a J.M.F. cujas cintigrafias foram obtidas com a injecção de 200 μCi de macroagregados de albumina. Estas Figuras salientam, mais uma vez, a correspondência entre a imagem linfográfica directa e indirecta morfológica e, além disso, que um sistema canalicular perfeitamente permeável consente a passagem fácil dos macroagregados. Chama-se também a atenção para o facto dos macroagregados não terem ultrapassado a primeira barragem ganglionar.

Linfografias do doente J.M.F.

Linfografia directa.

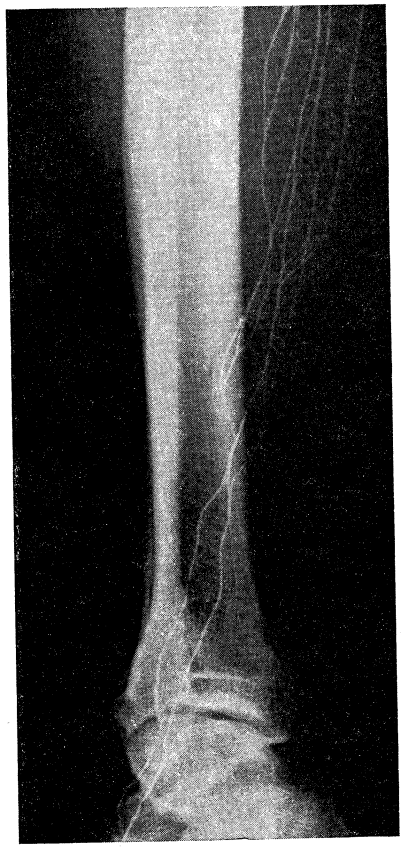

FIG. 283 — Pé e perna.

FIG. 284 — Coxa e região inguinal.

Linfografia indirecta intracanalicular morfológica obtida após a injecção de 200 μCi de M.A.A. (P.C. 6; S. 1; S.S. 8).

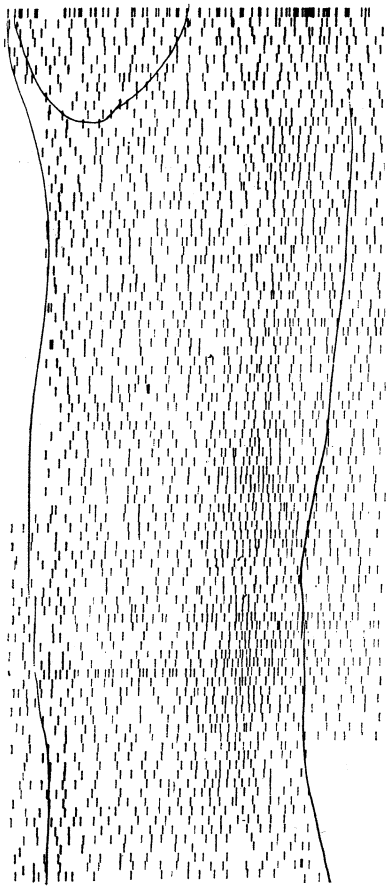

FIG. 285 — Perna.



FIG. 286 — Joelho e Coxa.



FIG. 287 — Região inguinal.

Au^{198}

As Figs. 86, 87, 88, mostram a linfografia directa e as 288, 289, 290 e 291, os aspectos obtidos pela injecção intracanalicular de 100 μCi de Au^{198} no doente A.V.S., devendo, nelas, assinalar-se a falta de contraste na coxa e a

Linfografia indirecta intracanalicular morfológica obtida, após injecção de 100 μCi de Au^{198}, no doente A.V.S. (P.C. 6; S. 3; S.S. 8).



FIG. 288 — Pé e perna.

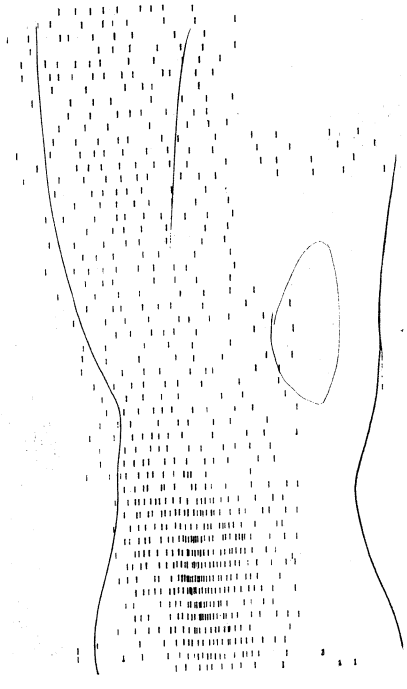

FIG. 289 — Joelho.

correspondência entre a imagem linfográfica directa e indirecta. A imagem adenográfica, aqui também, por seu turno, apresenta-se bem contrastada e a substância ultrapassa a primeira barragem ganglionar.



FIG. 290 — Coxa e região inguinal. (P.C. 6; S. 3; S.S. 8).



FIG. 291 — Abdómen. (P.C. 6; S. 1; S.S.).

Lipiodol ultra-fluido I^{131}

As imagens representadas nas Figs. 292, 293 e 294, foram obtidas após a injecção intralinfática de 200 μCi de lipiodol ultra-fluido I^{131} adicionados a 5 cc de lipiodol ultra-fluido não marcado.

Linfografia indirecta intracanalicular morfológica obtida na doente C.K. após injecção intralinfática de 200 μCi de lipiodol ultra-fluido.

FIG. 292 — Perna e joelho (1/2 inferior).



FIG. 293 — Joelho (1/2 superior) e coxa.

Estas imagens permitem vincar a correspondência entre o trajecto dos troncos linfáticos, evidenciado por esta técnica e pela linfografia directa.

Todos os complexos ganglionares se encontram bem evidentes e na Fig. 294 vê-se a tradução cintigráfica da circulação contralateral, que se manifesta pela visualização na região lombo-aórtica das estruturas contralaterais.



FIG. 294 — Região inguinal e abdómen, sendo aqui evidente a visualização dos gânglios lombo-aórticos contralaterais. (P.C. 10; S. 2; S.S. 8).

COMENTÁRIOS FINAIS À LINFOGRAFIA INDIRECTA INTRACANALICULAR MORFOLÓGICA

a) *Intersticiografia indirecta intracanalicular*

Desde que o sistema de condução linfática esteja conservado, a injecção intralinfática não permitirá obter este tipo de exame, pelo que lhe deve ser atribuído sempre significado patológico. Corresponde a um extravasamento do produto por hiperpermeabilidade dos troncos linfáticos (espontânea ou provocada pela pressão da injecção) ou por refluxo, a partir dos colectores linfáticos de segunda ordem, como tivemos ocasião de mostrar na linfografia directa.

b) *Tronculografia indirecta intracanalicular*

A obtenção de uma imagem troncular de muito boa qualidade, com as doses habitualmente injectadas de substância radioactiva (máximo de 200 μCi), traduz a existência de um bloqueio à circulação, uma vez que a substância tinha tempo de progredir e de se acantonar nos gânglios ou então de transitar para além destes, atendendo ao passo lento do aparelho de que nos servimos. Há zonas que sistemàticamente nos aparecem mal contrastadas, como é o caso das articulações tíbio-társicas e do joelho, o que deve corresponder a certa acelaração linfática em tais zonas, uma vez que é nelas que mais se faz sentir o efeito do movimento.

c) *Adenografia indirecta*

Qualquer das substâncias utilizadas, com excepção do hipuran, permite obter adenografias. A RISA, porém, é de todas elas a que fornece imagens de pior qualidade, o que não surpreende, dada a grandeza da sua molécula. Os macroagregados só visualizam o primeiro grupo ganglionar e, pelo contrário, os microagregados, o Au ^{198} e o lipiodol ultra-fluido I^{131}, evidenciam todos os grupos ganglionares.

*

Neste momento, exceptuando a visualização de gânglios contralaterais ou a exclusão de determinados grupos da circulação, não sabemos valorizar devidamente as possíveis alterações verificadas. O nosso aparelho, dado o seu fraco poder de resolução, contribui para o pequeno valor diagnóstico que neste momento atribuímos ao método.

A linfografia indirecta intracanalicular morfológica mostrou que existia correspondência entre ela e a linfografia directa e forneceu uma imagem visual do estado do sistema linfático, além de informações de índole morfológica e, até, funcional.

ESCOLHA DE UMA TÉCNICA

Após termos ensaiado as substâncias radioactivas que tínhamos à nossa disposição e de cuja utilização não advinha perigo para o doente, pareceu-nos dever ser dada a preferência aos microagregados de albumina I^{131} na dose de 150 μCi, dissolvidos em 30 cc de soro fisiológico por serem susceptíveis de dar em ensinamentos, simultâneamente, de ordem morfológica e funcional.

Na verdade, esta substância tem vantagens sobre as outras porque é fàcilmente metabolizável, porque permite a visualização de todos os grupos ganglionares e, ainda, pelo facto de poder ser injectada, também, por via subcutânea, o que não sucede com o lipiodol ultra-fluido I^{131} e com os macro-agregados. O Au^{198}, substância que mais se assemelha no seu comportamento aos microagregados, tem, no entanto, uma curta semi-vida física, fixa-se definitivamente nas células do S.R.E. e é mais cara.

Sob o ponto de vista da técnica do exame julgamos mais convenientes — em relação ao aparelho que utilizámos — as seguintes condições de funcionamento: 6 contagens por impressão (Preset count), na velocidade 8 (Scan--Speed) e no espaço 1 ou 2 (Spacing).

IV PARTE

CORRELAÇÃO ENTRE A LINFOGRAFIA DIRECTA E INDIRECTA

Nesta IV Parte do nosso trabalho, procuraremos correlacionar os dados fornecidos pelas Linfografias directa e indirecta apresentando um certo número de observações que põem em realce a idêntica valia, sob certos aspectos, destes dois métodos de exploração do sistema linfático. Não deixaremos, porém, de apreciar em bloco todos os exames que realizámos, pois tal apreciação, permitirá avaliar, mais clara é fàcilmente, a subtileza do método isotópico, o seu grande interesse na clínica, a sua simplicidade de realização e a sua prática inocuidade.

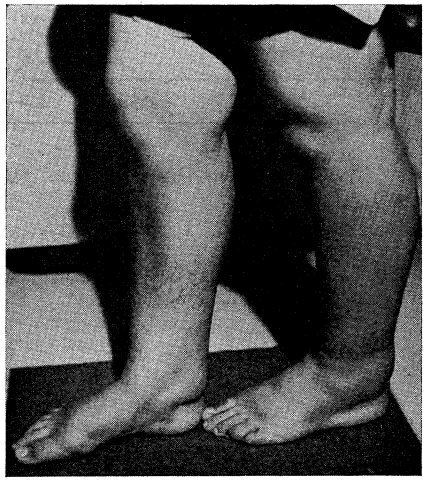

FIG. 295 — Aspecto dos membros inferiores.

OBSERVAÇÃO N.º 1

Diz respeito a M.S.C., de 21 anos de idade (Fig. 295), mandada à consulta pelo seu médico assistente por julgar tratar-se de um linfoedema. A doente refere que todos os seus familiares têm os membros assim

volumosos. O sinal de «godet» era negativo, mas como sabemos, existem linfoedemas duro-elásticos da infância em que este sinal difìcilmente se evidencia.

Procedemos ao teste da reabsorção subcutânea de RISA segundo a técnica descrita nas páginas 374-375, tendo obtido o gráfico da Fig. 296.

Verifica-se que o tempo de chegada à região inguinal foi aos 2 minutos e que há correspondência de resposta entre um e outro lado aos 5, 10 e 20 minutos.

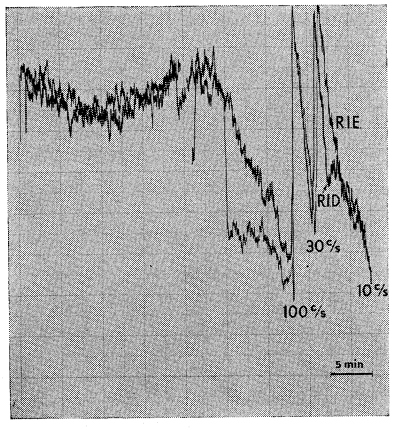

FIG. 296 — Linfografia indirecta intersticial funcional.

Este mesmo gráfico passado para papel semilogarítmico permitiu determinar: à direita, $K_1 = 0{,}534$ e $K_2 = 0{,}27$ e à esquerda, $K_1 = 0{,}503$ e $K_2 = 0{,}27$.

O valor destas constantes e o tipo de gráfico permitiram afirmar que não se tratava de um linfoedema mas, sim, muito provàvelmente, de uma lipodistrofia.

Para confirmar a nossa convicção realizámos o exame linfográfico directo (Figs. 297 e 298), o qual mostrou uma indiscutível normalidade linfática. Os troncos apresentavam-se com algumas sinuosidades devidas, sem dúvida, aos rolhos de lipodistrofia, facto para o qual chama a atenção GOUGH.

* * *

A linfografia indirecta intersticial funcional revelou normalidade da reabsorção e condução linfáticas, comprovada pelo aspecto normal do sistema linfático à linfografia directa.

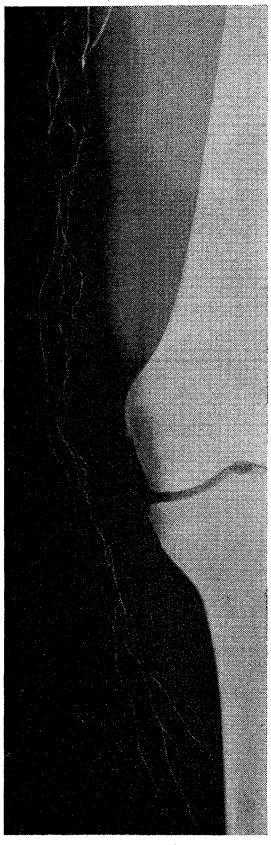

FIG. 297 — Linfáticos sinuosos mas sem aumento de calibre.

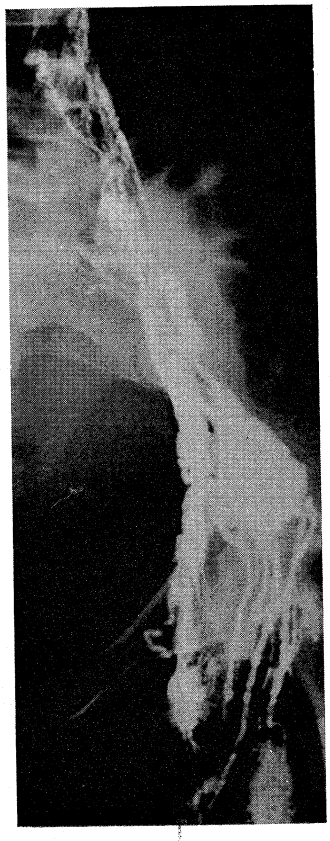

FIG. 298 — Vasos linfáticos dilatados com estrangulamentos valvulares bem evidentes.

OBSERVAÇÃO N.º 2

F.C.I., de 22 anos de idade, foi internado no H.M. por sofrer de varizes essenciais da safena interna esquerda e de varicocelo também à esquerda.

A Fig. 299 mostra o gráfico da circulação linfática obtido pela técnica descrita nas páginas 374-375. É possível ver que na perna esquerda a substância radioactiva chegou à região inguinal mais precocemente (2 min.) do que à direita (3 min.), mas que no decurso do exame a radioactividade acumulada predominou deste último lado. A constante K_1 foi respectivamente à direita e à esquerda de 1,04 e 1,044.

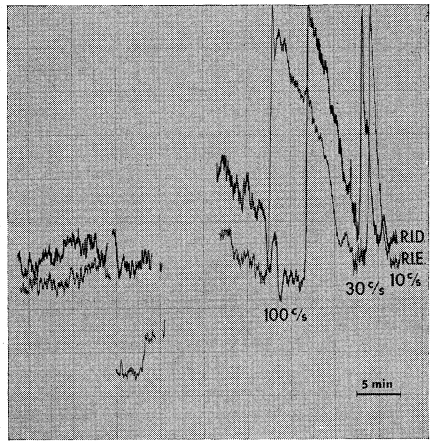

FIG. 299 — Linfografia indirecta intersticial funcional.

O exame linfográfico (Figs. 300 e 301) mostra maior riqueza linfática à esquerda do que à direita o que sugere predomínio do funcionamento linfático naquele lado.

O facto das contagens acumuladas predominarem à direita pode explicar-se admitindo que a radioactividade se dilui à esquerda, ao ter necessidade de se distribuir por maior número de colectores, ou então que o predomínio do fluxo, deste lado, impede a RISA de estagnar, mais demoradamente, nos seios ganglionares.

* * *

Sob o ponto de vista das alterações linfográficas são elas mais acentuadas à esquerda, o que está de acordo com o gráfico obtido pela linfografia indirecta intersticial funcional.

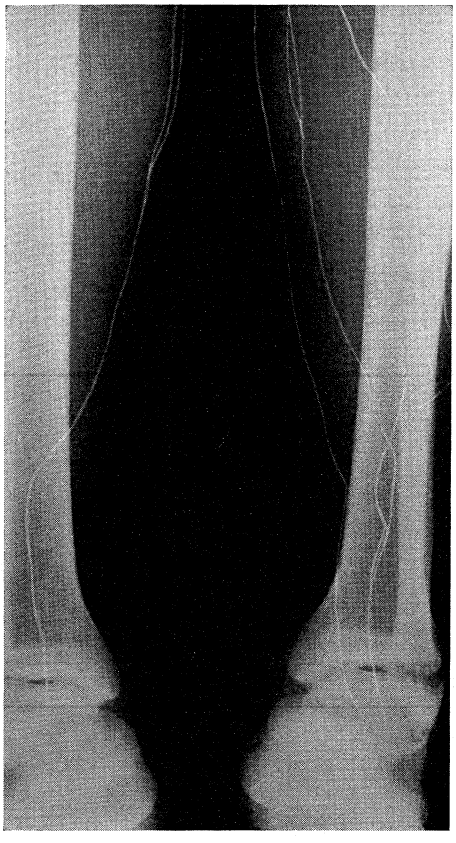

FIG. 300 — Aspecto dos linfáticos nas pernas. Predomínio do número de troncos linfáticos à esquerda.

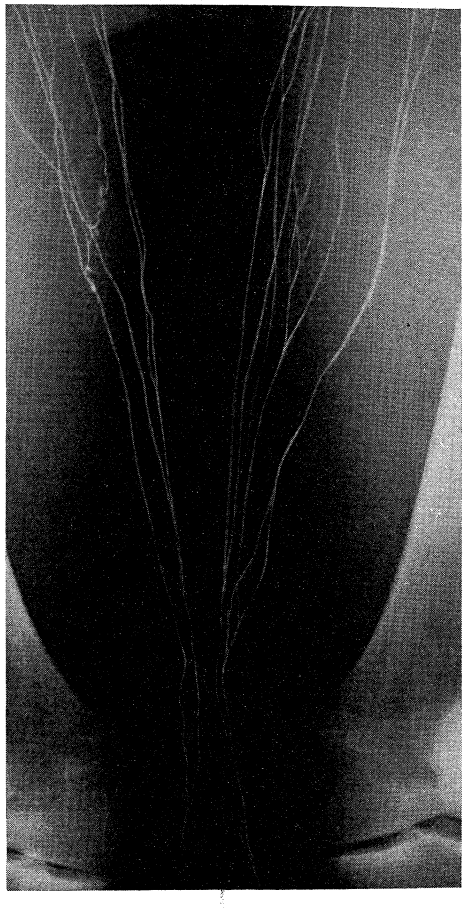

FIG. 301 — Aspecto dos linfáticos na coxa. Predomínio do número de troncos linfáticos à esquerda.

OBSERVAÇÃO N.º 3

A doente M.C.D.G., deu entrada no Serviço de D.M. dos H.U.C., sofrendo de úlcera hipertensiva de Martorell. Esta doente (Fig. 302), de 36 anos de idade, tinha uma T.A. máxima superior à escala do esfignomanómetro, apresentando ulcerações das pernas sem causa aparente. Ao exame clínico evidenciava-se fàcilmente o sinal do «godet».

FIG. 302 — Aspecto dos membros inferiores.

Ao apresentarmos este caso temos como finalidade realçar a importância dos testes por nós propostos, reabsorção da RISA e do hipuran subcutâneo, para aferir, respectivamente, a responsabilidade linfática e venosa no aparecimento dos edemas. De facto a injecção de RISA segundo a técnica inicialmente por nós seguida e descrita nas págs. 284-286, viria a revelar (Fig. 303) um sistema linfático hiperfuncional — grande actividade na R.I. precocemente detectada (1). Por seu turno a reab-

(1) Maior actividade na região inguinal do que em qualquer outro caso por nós estudado, seguindo esta técnica.

sorção do hipuran (Fig. 304), a cargo do sistema venoso, encontra-se discretamente alterada no sentido da diminuição (K = 0,020).

* * *

A coexistência de um edema com hipertensão arterial, hiperfuncionamento linfático e sem perturbações, pelo menos aparentes, dos troncos venosos, é fortemente sugestiva de edema de causa arterial.

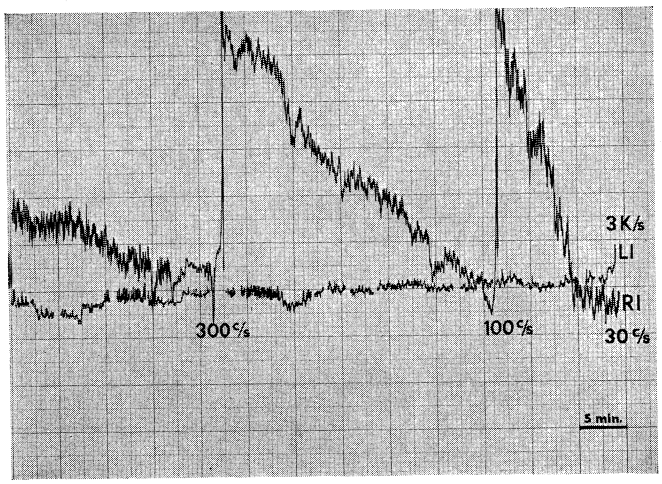

FIG. 303 — Linfografia indirecta intersticial funcional. Hiperfuncionamento linfático.

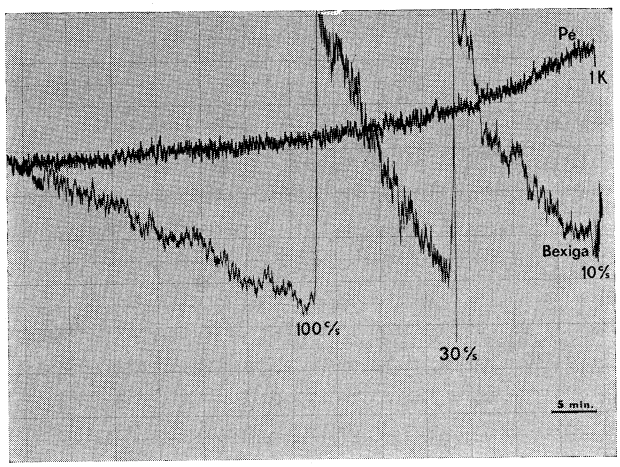

FIG. 304 — Depuração lenta do hipuran I^{131} injectado no 1.º espaço interdigital.

OBSERVAÇÃO N.º 4

A.R.C.P., de 56 anos de idade, internado nos H.U.C. (3.ª C.H.). Pícnico, com ventre volumoso, refere aos três anos de idade escrofulas à esquerda, que foram incisadas, apresentando a comprová-lo cicatrizes umbilicadas na zona correspondente à incisão. Dermatose exsudativa da perna esquerda, sinal de «godet» na região maleolar e persistência de circulação venosa suprapúbica. A perna esquerda é nìtidamente mais volumosa do que a direita.

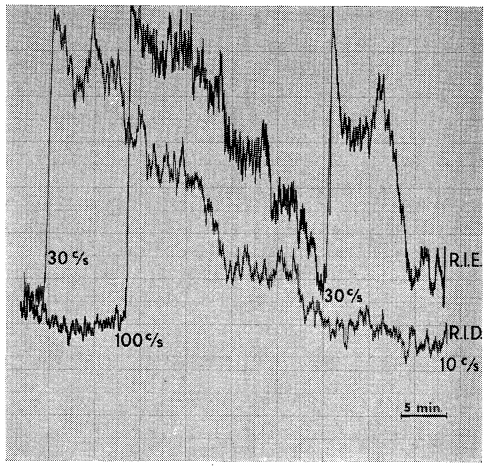

FIG. 305 — Linfografia indirecta intersticial funcional. Hipofuncionamento linfático predominando à direita.

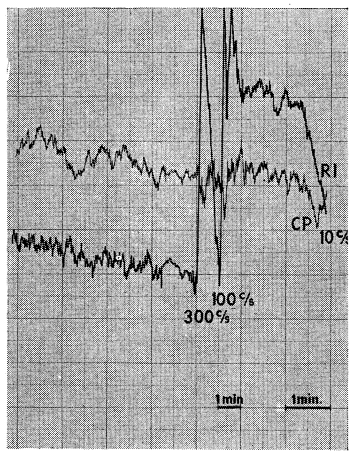

FIG. 306 — Linfografia indirecta intracanalicular funcional.

Procedeu-se à linfografia indirecta intersticial funcional segundo a técnica já descrita nas págs. 284-286 cujo gráfico (Fig. 305) mostra um atraso na chegada do produto radioactivo à região inguinal, particularmente à direita. Por outro lado a actividade detectada em ambas as regiões inguinais encontra-se abaixo dos valores considerados normais.

O gráfico da linfografia indirecta intracanalicular funcional é-nos dado na Fig. 306, onde é possível ver que a chegada à região inguinal se deu aos 2,5 minutos e à cisterna aos 5,5 minutos.

No exame linfográfico (Figs. 307, 308 e 309) é de salientar o calibre aumentado dos linfáticos do pé, da perna, da região inguinal e, ainda, a existência de troncos que estabelecem a conexão com outros

da região lombo-aórtica, sem transitarem pelos gânglios da bacia. Os gânglios pertencem ao tipo inflamatório, com hipertrofia e repleção em manchas mais densas, tanto mais que na sua vizinhança existe, uma imagem característica por nós descrita como em «fogo de artifício».

FIG. 307 — Aumento de calibre dos troncos linfáticos.

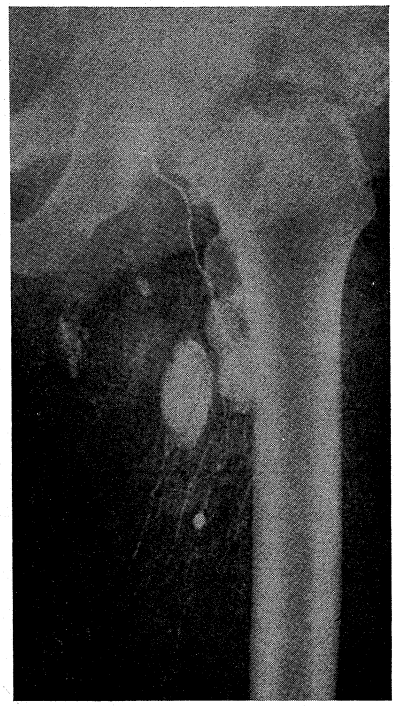

FIG. 308 — Gânglio tipo inflamatório, «imagem em fogo de artifício».

A chegada precoce à região inguinal, quer pela via intersticial, quer pela via intracanalicular, explica-se pelo aumento de calibre dos troncos linfáticos. A existência de um tronco linfático que drena directamente para os gânglios lombo-aórticos, sem transitar pelos gânglios da bacia, explica também a acelaração verificada no tempo de chegada à cis-

terna. O facto da actividade detectada na região inguinal não ter sido muito elevada pode, igualmente, explicar-se por esta derivação e pelo aspecto inflamatório dos gânglios.

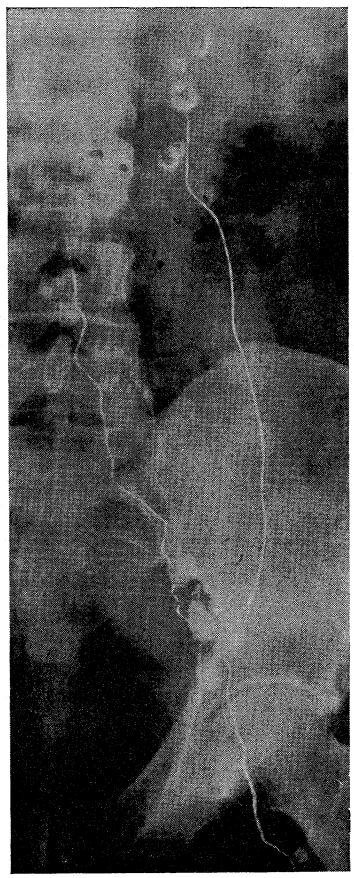

FIG. 309 — Hipoplasia linfática. Tronco linfático drenando directamente para a região lombo-aórtico.

* * *

O atraso na chegada da radioactividade verificado, à direita, pode traduzir a existência de um sistema linfático hipofuncional, justificando-se o predomínio do lado esquerdo pela existência de uma provável trombose da veia ilíaca, com consequente hiperfuncionamento linfático.

OBSERVAÇÃO N.º 5

M.I.F.M., de 40 anos de idade, foi observada em regime de consulta externa por edema duro da perna direita (Fig. 310). Este edema foi despertado por uma crise de erisipela surgida após um traumatismo insignificante da perna, e desde essa altura as crises de erisipela têm tido certa periodicidade, acompanhando-se sempre de agravamento do edema.

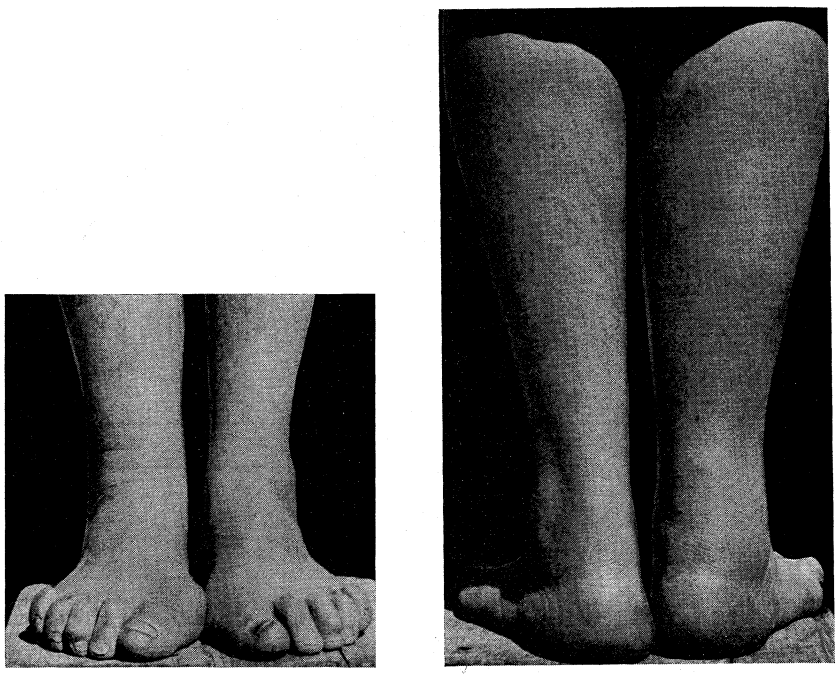

FIG. 310 — Aspecto dos membros inferiores.

O gráfico da Fig. 311 mostra um atraso na reabsorção e condução linfáticas em ambos os membros inferiores, sendo, como era de esperar, mais manifesto no lado doente. Por sua vez a actividade detectada nas regiões inguinais encontra-se abaixo dos valores por nós considerados normais, sendo essa baixa também mais evidente no lado edemaciado.

* * *

Embora não tenha sido possível proceder ao estudo linfográfico directo, a linfografia indirecta intersticial funcional foi suficiente para avaliar do estado da circulação linfática dos dois membros.

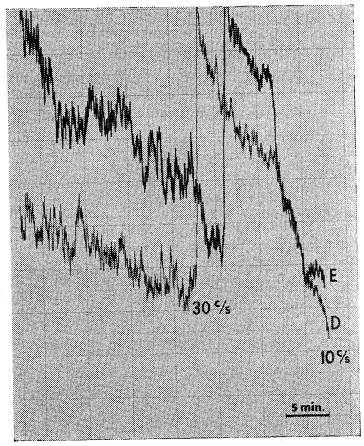

FIG. 311 — Linfografia indirecta intersticial funcional. Hipofuncionamento linfático.

Efectivamente, apesar de sob o ponto de vista clínico o membro inferior esquerdo parecer normal (ausência de edema) a linfografia indirecta revelou também, um sistema linfático hipofuncionante.

OBSERVAÇÃO N.º 6

M.S., de 18 anos de idade, foi internado nos H.U.C. (1.ª C.H.) por linfoedema da infância, de que sofrem também o avô e os tios paternos (Doença de Milroy). Este linfoedema regride acentuadamente como repouso no leito.

A linfografia indirecta intersticial funcional permitiu verificar (Fig. 312) que o tempo de reabsorção e condução linfáticas (1.º espaço interdigital — região inguinal) era para a perna esquerda de 20 minutos e para a direita de 2.

A linfografia indirecta intracanalicular funcional (Fig. 313), põe em evidência que os tempos de circulação são sensìvelmente idênticos, para ambos os membros embora deva referir-se um pequeno refluxo à direita por má adaptação do êmbolo da seringa.

Se observarmos os exames linfográficos (Figs. 314, 315 e 316), podemos fàcilmente notar que as alterações linfáticas são mais acentuadas à esquerda, traduzindo-se, quer pelo atraso no preenchimento ganglionar, quer pelo aspecto mais acentuadamente varicoso dos troncos linfáticos.

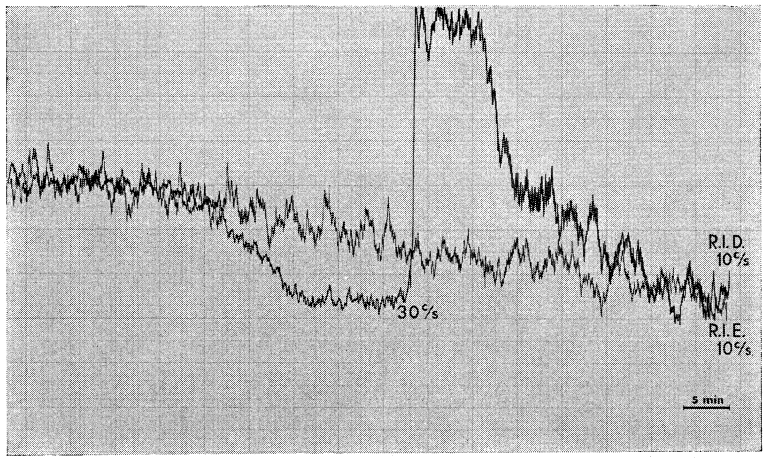

FIG. 312 — Linfografia indirecta intersticial funcional.

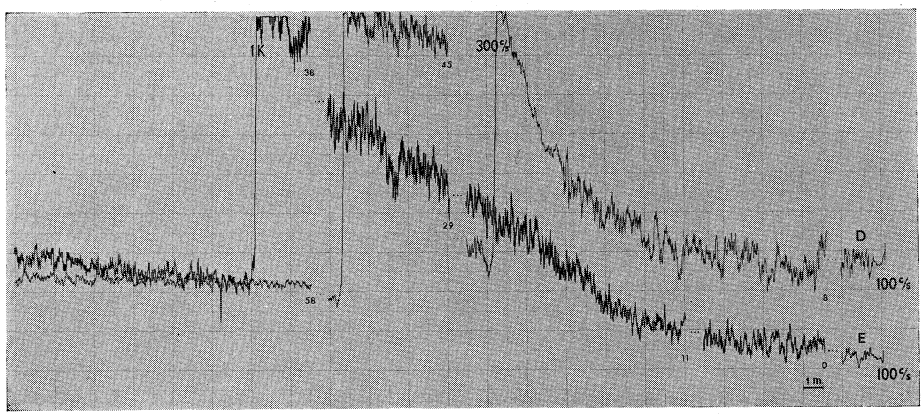

FIG. 313 — Linfografia indirecta intracanalicular.

FIG. 314 — Linfografia directa dos pés e pernas mostrando predomínio das alterações linfáticas, à esquerda.

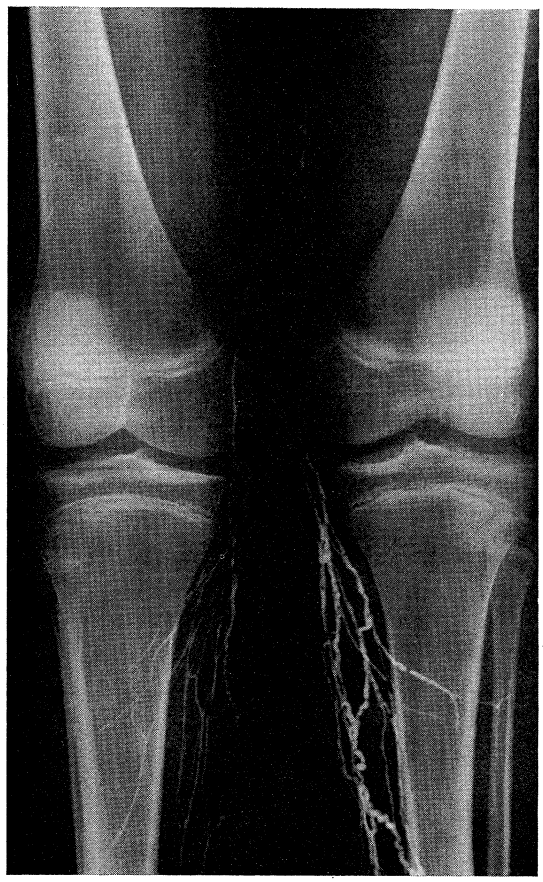

FIG. 315 — Hiperplasia linfática com aumento de calibre. Aspecto sinuoso mais acentuado à esquerda, dos linfáticos.

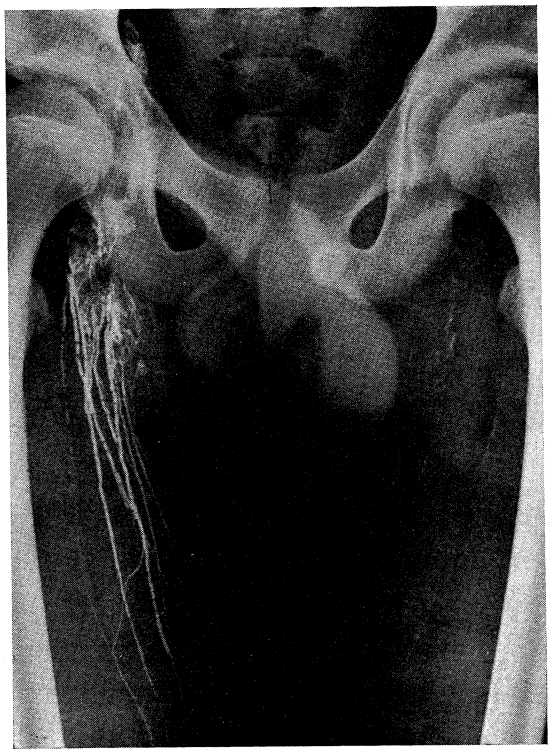

FIG. 316 — Gânglios lacunares à direita. Atraso de repleção linfática à esquerda.

* * *

Apesar da linfografia indirecta intracanalicular ter mostrado tempos de circulação (local de injecção — região inguinal) sobreponíveis, a linfografia indirecta intersticial sugere, que a perna direita está, sob o ponto de vista funcional, em melhores condições do que a esquerda, o que está em concordância com a linfografia directa.

OBSERVAÇÃO N.º 7

A.C.L.T., de 18 anos de idade, é portador de linfoedema da infância, que, embora bilateral (Fig. 317), predomina manifestamente à esquerda e regride com o repouso no leito.

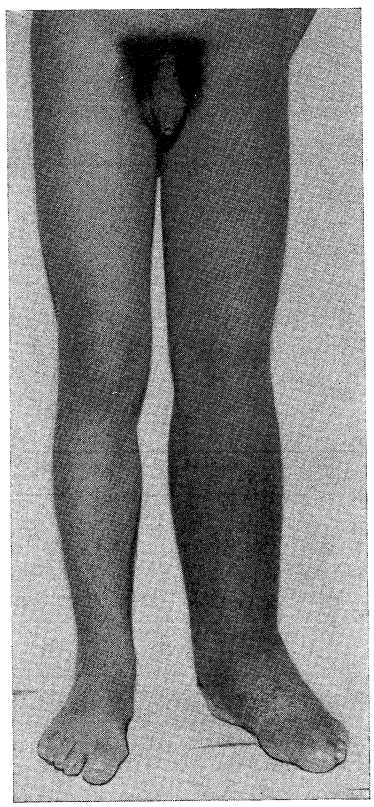

FIG. 317 — Aspecto dos membros inferiores.

A linfografia indirecta intersticial funcional (Fig. 318) feita, à esquerda, segundo a técnica habitual, mostra que durante o tempo que durou o exame (mais de 90 minutos), não houve pràticamente reabsorção de RISA.

As imagens da linfografia indirecta intersticial morfológica, obtidas quer no mesmo dia da injecção (Fig. 319) quer cerca de 48 horas depois (Fig. 320), põem em destaque o desaparecimento da RISA e a existência

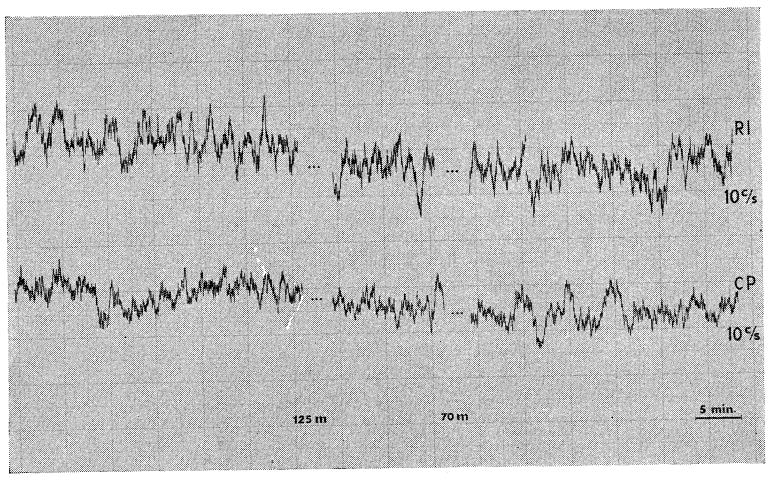

FIG. 318 — Linfografia indirecta intersticial funcional. Ausência de reabsorção. RI (Região Inguinal). CP (Cisterna de Pecquet).



FIG. 319 — Linfografia indirecta intersticial morfológica. Dia da injecção.

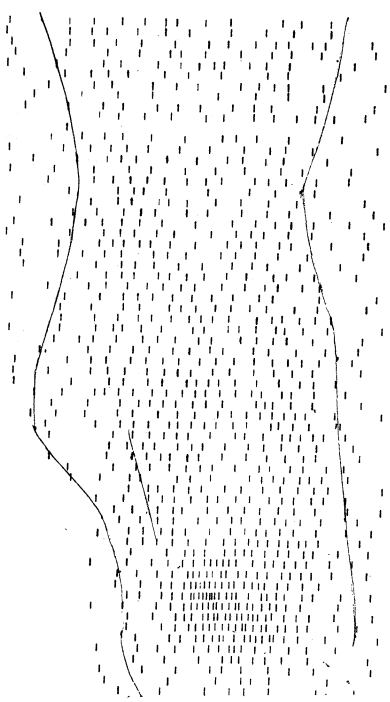

FIG. 320 — Linfografia indirecta intersticial morfológica, das *48 horas*, mostrando desaparecimento local da RISA e difusão da actividade pela perna (Corrente intersticial).

de difusão local desta substância (corrente intersticial) uma vez que a cintigrafia revela actividade quase até ao joelho.

O exame linfográfico directo (Figs. 321, 322 e 323) evidencia hiperplasia linfática com refluxo, aumento de calibre e aspecto varicoso de alguns troncos e lacunas dos gânglios inguinais.

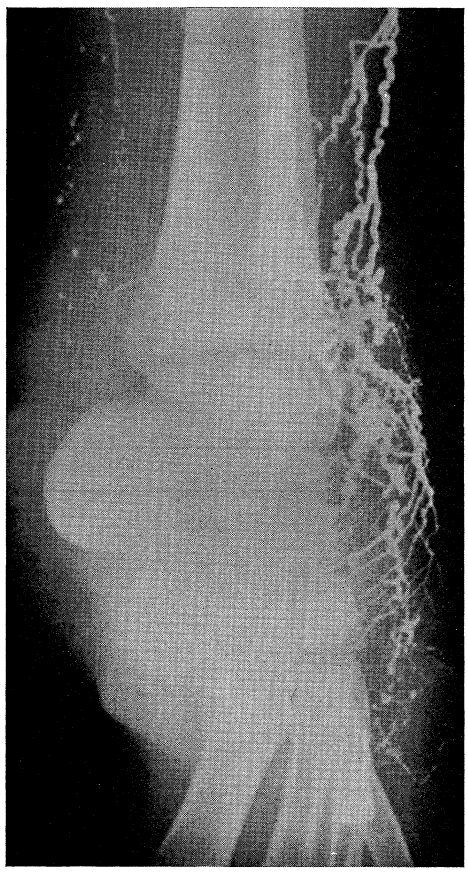

FIG. 321 — Aspecto dos troncos linfáticos no pé e 1/3 inferior da perna.

Após a linfografia, o doente teve uma crise de linfangite acompanhada de sindroma febril, descamação cutânea e aumento do edema local.

Decorridos alguns dias após a linfografia e na antevéspera da intervenção cirúrgica, procedeu-se à linfografia indirecta intersticial, funcional e morfológica, com 130 μCi de Mi.A.A. tendo a primeira mostrado

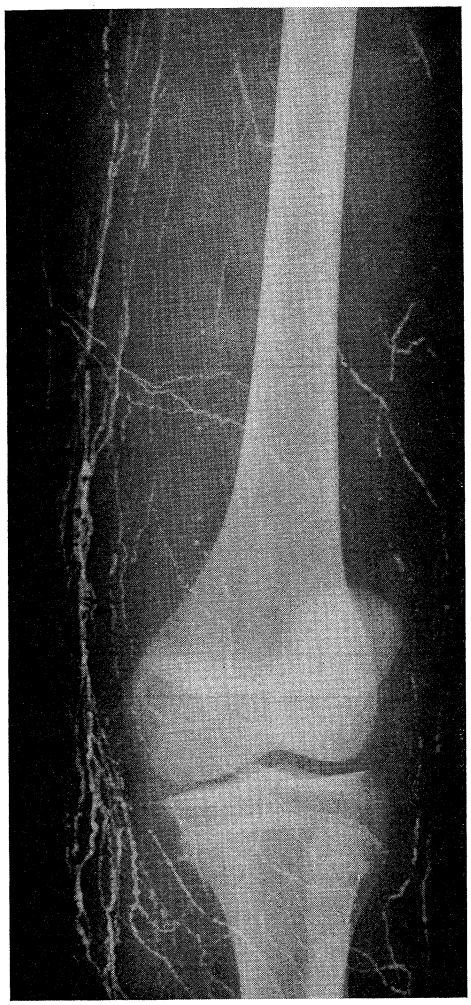

FIG. 322 — Aspecto dos troncos linfáticos no joelho e coxa.

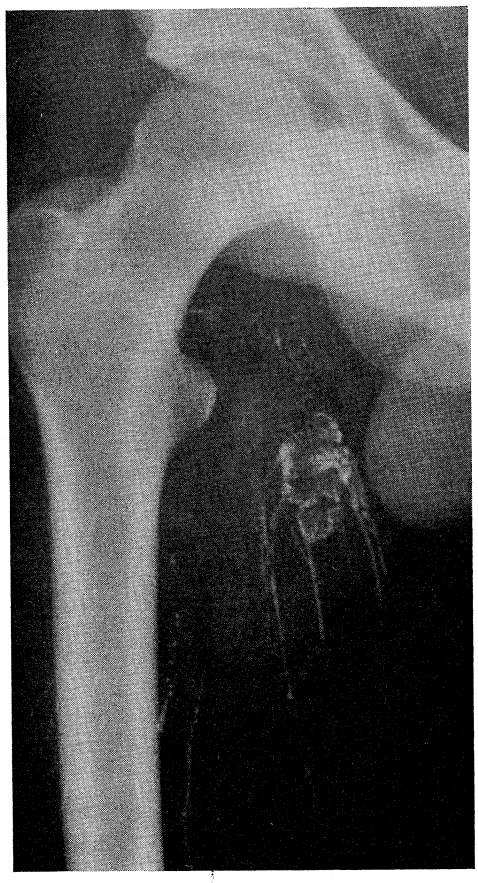

FIG. 323 — Imagem lacunar dos gânglios inguinais e, deficiente repleção dos troncos linfáticos.

(Fig. 324) que a chegada à região inguinal se dava cerca dos 15 minutos, enquanto a segunda (Fig. 325), obtida 3 horas depois da injecção, punha em relêvo a visualização do complexo ganglionar inguinal e a existência de grande actividade na bexiga por eliminação de iodo devido à metabolização do complexo albumínico.

Nas Figs. 326 e 327, obtidas no mesmo dia a cerca de 6 horas após a injecção, notou-se circulação intersticial, cujo efeito se fazia sentir até à proximidade do joelho.

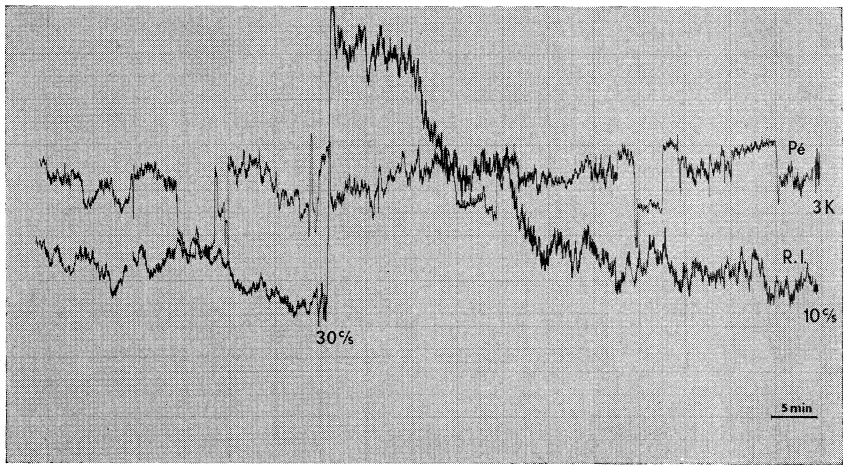

FIG. 324 — Linfografia indirecta intersticial. Atraso na chegada da substância radioactiva à região inguinal (Mi.A.A.).

A Fig. 328, colhida no dia imediato, mostra a existência de bastante actividade, quer no local da injecção, quer a nível da articulação tíbio-társica, intercalando-se uma zona de pequena actividade no dorso do pé. Esta imagem, melhor que a anterior, põe em evidência a circulação intersticial e o seu efeito benéfico na reabsorção de albumina e de macromoléculas a partir do espaço intersticial.

As Figuras 329 e 330 põem em destaque a deficiente reabsorção venosa do hipuran I^{131} injectado subcutâneamente (K = 0,00572).

Na Fig. 331 mostra-se o aspecto histológico dum corte da peça operatória onde se nota a existência de ectasias linfáticas.



FIG. 325 — Linfografia indirecta intersticial morfológica obtida, *3 horas*, após a injecção de 130 μCi de Mi.A.A. Apresenta-se contrastado o complexo ganglionar inguinal. Apreciável actividade na bexiga.



FIG. 326 —Linfografia indirecta intersticial morfológica das *6 horas*. Acentuada actividade no local da injecção e difusão pelo pé e perna (corrente intersticial).



FIG. 327—Difusão da substância radioactiva até à proximidade do joelho.

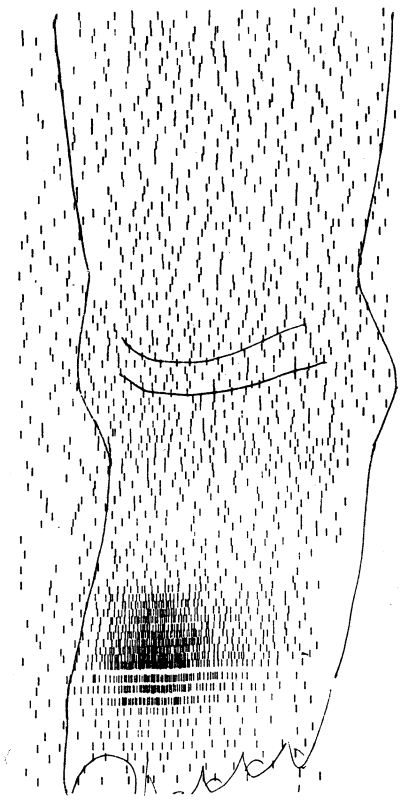

FIG. 328 — Imagem no dia imediato, salientando-se duas zonas de maior actividade correspondentes ao local da injecção e à articulação tibio-társico.

* * *

É evidente, neste caso, uma profunda alteração do sistema linfático, com concordante tradução nas linfografias directa e indirecta. A linfografia indirecta intersticial põe em relevo a existência duma corrente intersticial, cujo papel na reabsorção da albumina não podemos determinar mas que, sem dúvida, deve ser de grande interesse e importância.

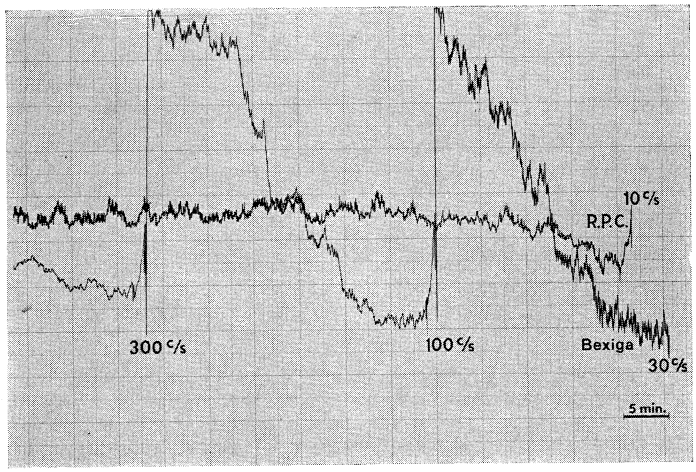

FIG. 329 — Atraso na chegada da actividade à bexiga do hipuran I^{131} injectado no 1.º espaço interdigital do pé. R.P.C. (região precordial).

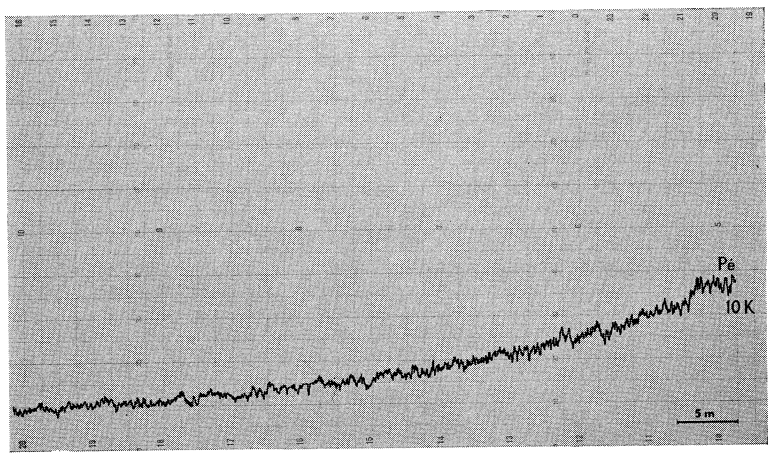

FIG. 330 — Atraso na depuração do hipuran I^{131}, injectado subcutâneamente no 1.º espaço interdigital do pé.

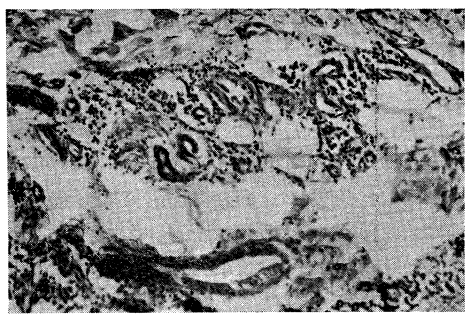

FIG. 331 — Aspecto histológico da peça operatória mostrando ectasias linfáticas.

OBSERVAÇÃO N.º 8

M.F.F. de 40 anos de idade, internado no H.M., por linfoedema do membro inferior direito (Fig. 332).

FIG. 332 — Aspecto dos membros inferiores salientando-se o linfoedema à direita, que se estende até à raiz da coxa.

Há cerca de 18 anos teve uma doença venérea (blenorragia?), fimoses, com balanites de repetição, adenite inguinal direita dolorosa e orquite do mesmo lado. Cerca de um ano depois apareceram-lhe, na face interna da coxa direita, «manchas avermelhadas» de dimensões variáveis entre uma ervilha e uma moeda de tostão, que foram aumentando de volume à medida que tomavam cor amarelada e se tornavam salientes com

empastamento doloroso dos tecidos circundantes. Não havia rebate ganglionar. Incisada a face interna da coxa deu saída a grande quantidade de pus. Permanecia ainda alguma supuração quando surgiu na região maleolar interna direita rubor e tumefacção e na face interna da perna do mesmo lado uma flíctena.

Desde então refere crises periódicas bi-anuais de erisipela e linfangite acompanhadas de sindroma febril e exacerbação do linfoedema.

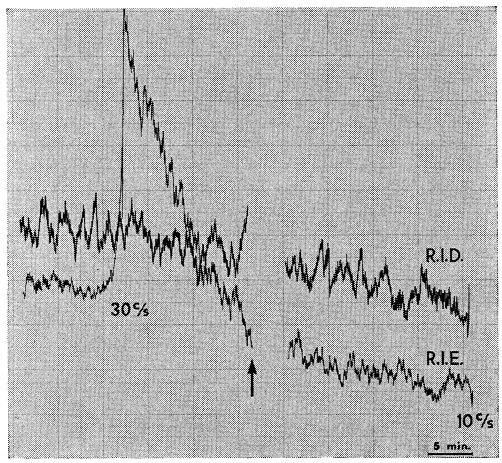

FIG. 333 — Linfografia indirecta intersticial funcional. Ausência da actividade à direita; hipofuncionamento linfático à esquerda.

A linfografia indirecta intersticial funcional (Fig. 333), evidencia a inexistência de reabsorção linfática à direita, enquanto à esquerda, essa reabsorção é, além de atrasada, bastante lenta uma vez que a actividade detectada na região inguinal ao fim de 60 minutos é muito baixa.

A linfografia indirecta intersticial morfológica (o esquerdo não foi injectado, servindo apenas como termo de comparação) põe em relevo na Fig. 334, das 24 horas, a existência de corrente intersticial que não se notava no dia da injecção (Fig. 335).

A reabsorção do hipuram I^{131}, fig. 336, injectada subcutâneamente encontrava-se, acentuadamente retardada (K = 0,00109).

A linfografia directa (Fig. 337) denota gravíssimas alterações linfáticas, traduzidas pela hiperplasia ou hipoplasia dos troncos, com visualização da rede dérmica e aspecto sinuoso dos vasos.



FIG. 334 — Linfografia indirecta intersticial morfológica, das *24 horas*, mostrando a existência da corrente intersticial.



FIG. 335 — Linfografia indirecta intersticial morfológica, do dia da injecção, não sendo visível a corrente intersticial.

* * *

As linfografias indirecta e directa mostram-se mais uma vez, neste caso concordantes. Foi, também, possível comprovar a existência de circulação intersticial pela linfografia indirecta intersticial morfológica.

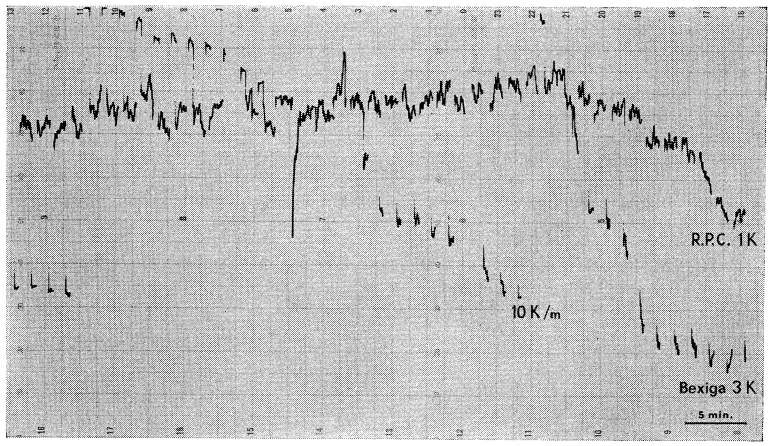

FIG. 336 — Atraso na chegada da actividade à bexiga do hipuran I^{131} injectado no 1.º espaço interdigital do pé. R.P.C. (região precordial).

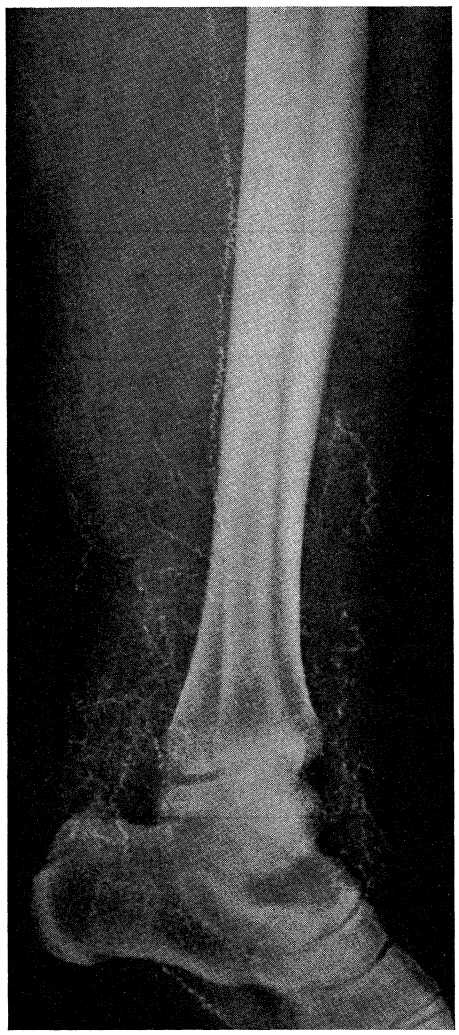

FIG. 337 — Linfografia directa mostrando acentuadas alterações dos troncos linfáticos.

OBSERVAÇÃO N.º 9

U.C.A., de 45 anos de idade, refere diversas crises de erisipela a partir dos 20 anos de idade, acompanhadas de sindroma febril. O membro inferior esquerdo, particularmente o pé, apresenta-se aumentado

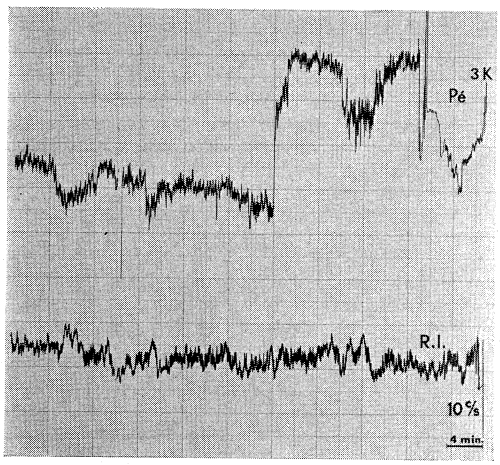

FIG. 338 — Linfografia indirecta intersticial funcional. Ausência de actividade inguinal. Amplas oscilações na actividade do pé por dificuldade na fixação da sonda.



FIG. 339 — Linfografia indirecta intersticial morfológica, das *24 horas*, mostrando grande actividade no local da injecção e corrente intersticial pelo bordo externo do pé.

de volume, aumento esse que se acentua com o decorrer do dia e com a permanência prolongada na posição erecta.

A linfografia indirecta intersticial funcional (RISA) mostra (Fig. 338), que não há reabsorção ao fim de 54 minutos e a Fig. 339 evidencia, às 24 horas, persistência de grande actividade no local da injecção e que a corrente intersticial se efectua pelo bordo externo do pé.

A linfografia indirecta intracanalicular funcional (RISA) mostra (Fig. 340), que a chegada à região inguinal se deu aos 14 minutos.

A linfografia indirecta intracanalicular morfológica (Fig. 341) assinala uma interrupção linfática após curto trajecto.

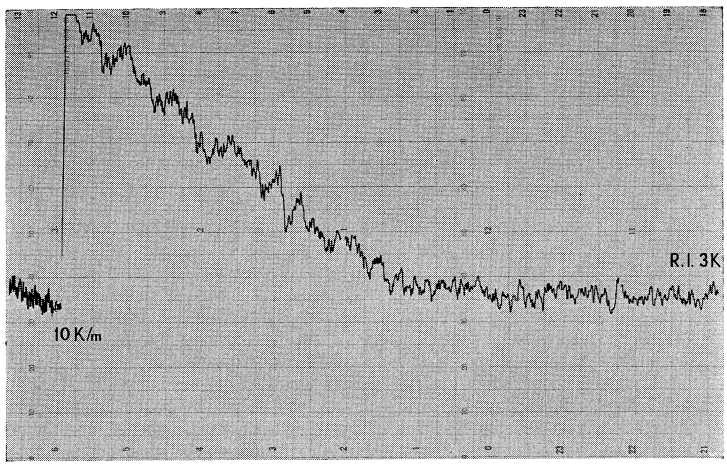

FIG. 340 — Linfografia indirecta intracanalicular funcional.



FIG. 341 — Linfografia indirecta intracanalicular morfológica. Interrupção dos troncos linfáticos.

A linfografia directa (Figs. 342 e 343), põe em relevo graves alterações linfáticas, traduzidas por linfáticos filiformes, refluxo e visualização da rede dérmica. Na última das Figuras é visível um microgânglio poplíteo mostrando que a circulação se estabelece pela via profunda.

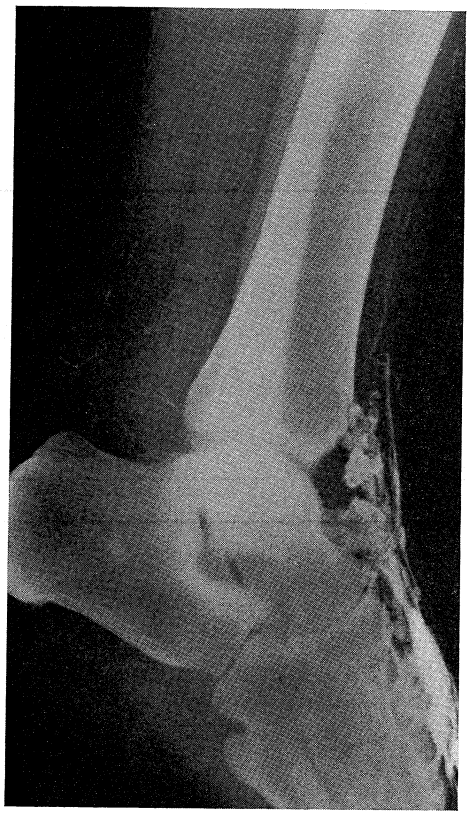

FIG. 342 — Alterações linfáticas acentuadas no pé e perna.

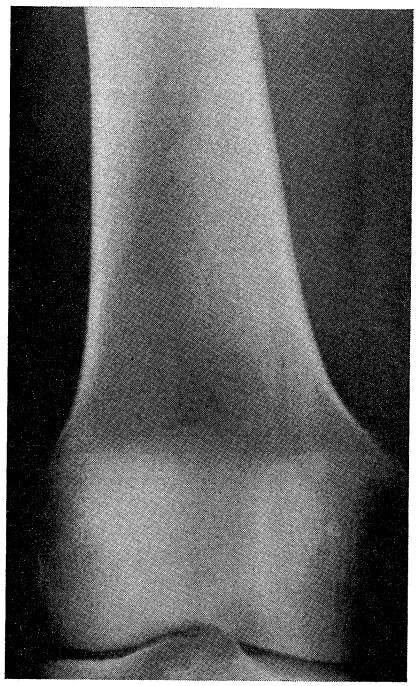

FIG. 343 — Microgânglio, dificilmente visível na figura, situado no espaço intercondiliano rasando o contorno superior da rótula.

* * *

Existe uma perfeita correspondência entre a situação clínica e laboratorial. A corrente intersticial, ao fazer-se pelo bordo externo do pé, poderá significar que a absorção se dá à custa dos linfáticos safenos externos, o que parece ter sido comprovado pela linfografia directa, que permitiu visualizar o gânglio safeno externo a partir da intubação dum linfático do dorso do pé.

OBSERVAÇÃO N.º 10

Na doente M.I.D. (Fig. 344), internada nos H.U.C., 4.ª M.M., sofrendo de linfoedema do adulto a linfografia directa, não foi possível por não se terem encontrado troncos linfáticos corados, apesar da incisão feita no dorso do pé ter sido de dimensões apreciáveis.

FIG. 344 — Aspecto dos membros inferiores; predomínio do linfoedema à esquerda.

Decorridos 45 dias desta tentativa procedeu-se à linfografia indirecta intersticial funcional para o que a doente permaneceu com ambos os membros inferiores mergulhados em água quente a 44º até à tuberosidade anterior da tíbia, durante 10 minutos, findos os quais se injectaram, nos primeiros espaços interdigitais dos pés, 80 μCi de microagregados de albumina I^{131}. Apesar do exame demorar mais de 60 minutos, não se detectou pràticamente actividade na região inguinal (Fig. 345), o que traduz falência apreciável do sistema linfático.

Procedemos às cintigrafias das regiões inguinais 4 e 8 horas após, a injecção de microagregados (Figs. 346 e 347), (tendo o doente, durante esse espaço de tempo, estado em movimento).

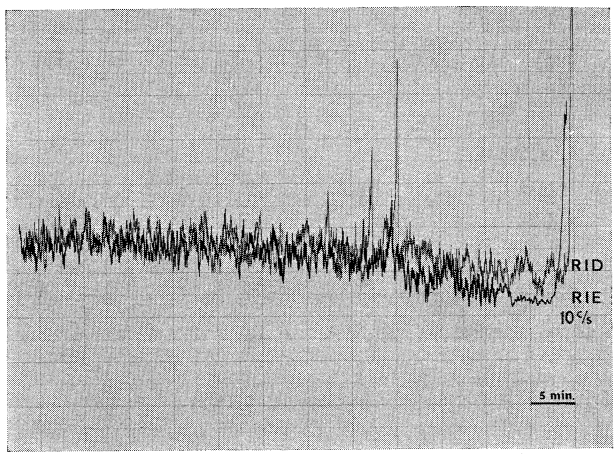

FIG. 345 — Linfografia indirecta intersticial funcional. Ausência de actividade nas regiões inguinais ao fim de 60 minutos.



FIG. 346 — Aspecto cintigráfico das regiões inguinais, às *4 horas*, mostrando complexos ganglionares deficientemente contrastados embora mais nítidos à direita.



FIG. 347 — Imagem obtida às *8 horas*, continuando a mostrar maior actividade à direita.

Nestas duas imagens esboçam-se os complexos ganglionares, sendo, apesar de tudo, mais nítidos à direita, lado onde o linfoedema é de menor intensidade.

* * *

Com esta observação pretende-se salientar o interesse que pode ter a adenografia indirecta intersticial na avaliação da gravidade de certos casos de linfoedema, impossíveis de explorar pelos métodos correntes. Na verdade a adenografia indirecta intersticial permitiu mostrar certo grau de funcionamento linfático num caso impossível de pôr em evidência pelos outros métodos de exploração, e provar a correspondência entre a gravidade clínica e a intensidade da resposta cintigráfica.

OBSERVAÇÃO N.º 11

J.R., de 50 anos de idade, internado nos H.U.C., D.H., por varizes da safena interna esquerda, acompanhadas de úlcera crónica, eczema húmido e esclerose da pele (Fig. 348).

FIG. 348 — Aspecto dos membros inferiores do doente J.R.

A linfografia indirecta intersticial funcional revelou a inexistência de actividade na região inguinal ao fim de 60 minutos. A eficácia da reabsorção venosa, avaliada pelas curvas de depuração, no pé, e de acumulação, na bexiga, do hipuran I^{131} mostrou diminuição das duas constantes, o que assinala perturbação desta função.

Procedeu-se à intubação linfática, seguindo a técnica habitual, e à linfografia indirecta intracanalicular funcional e morfológica com macroagregados de albumina humana I^{131}. A primeira, (Fig. 349),

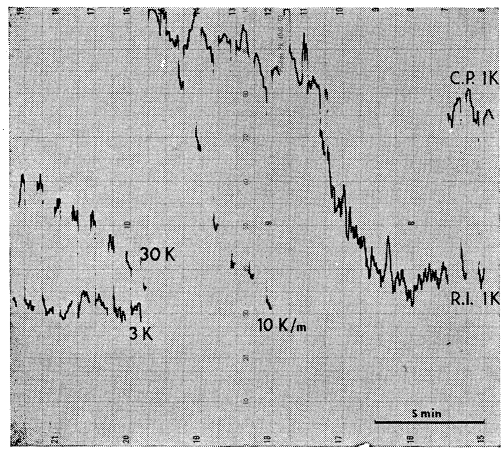

FIG. 349 — Linfografia indirecta intracanalicular funcional (M.A.A.). Chegada à região inguinal aos 5 minutos.

mostrou, que a chegada à região inguinal se dava aos 5 minutos e não se detectava actividade na cisterna, o que aliás não é de surpreender, uma vez que os macroagregados ficam bloqueados na primeira barragem ganglionar. A segunda, linfografia indirecta intracanalicular morfológica (Figs. 350, 351 e 352), dá conta, além de uma bela imagem intersticiográfica no pé, do contraste dos gânglios poplíteos e inguinais.

A linfografia directa (Figs. 353, 354 e 355), mostra, no pé, um intersticiograma de muito boa qualidade, contrastando com a pobreza linfática e a ausência de visualização de qualquer gânglio, tanto poplíteo como inguinal.

A linfografia indirecta intracanalicular morfofuncional, quer pelo registo circular e longitudinal (Fig. 356), quer pelo punctiforme (Fig. 357),

revela que as zonas de maior actividade estavam em correspondência com os trajectos linfáticos e com a imagem intersticiográfica observada, tanto pela radiografia, como pela cintigrafia.



FIG. 350 — Linfografia indirecta intracanalicular morfológica. Visualização dos troncos linfáticos, e imagem intersticiográfica no pé.



FIG. 351 — Aspecto do joelho sendo visíveis o complexo ganglionar poplíteo e os colectores linfáticos.



FIG. 352 — Imagem dos complexos ganglionares inguinais.

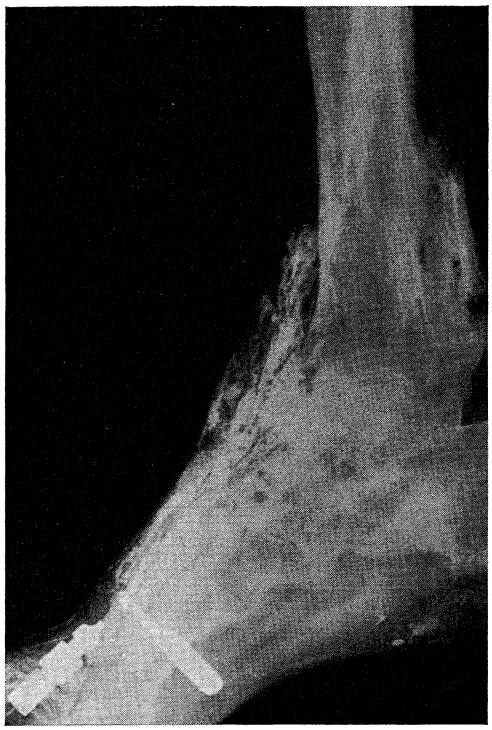

FIG. 353 — Aspecto da visualização dos interstícios teciduais no pé.

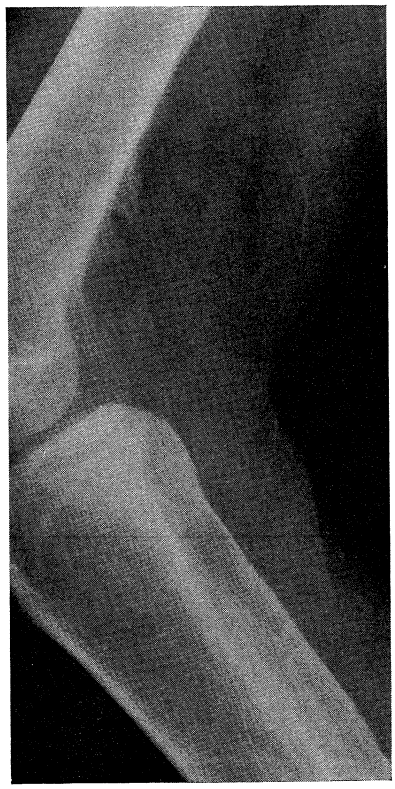

FIG. 354 — Tronco linfático, único, no joelho. Ausência de gânglios visíveis.

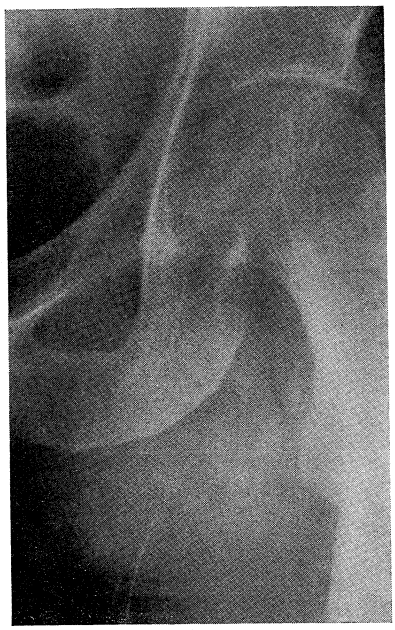

FIG. 355 — Tronco linfático único, com segmentação do contraste. Ausência de gânglios visíveis.

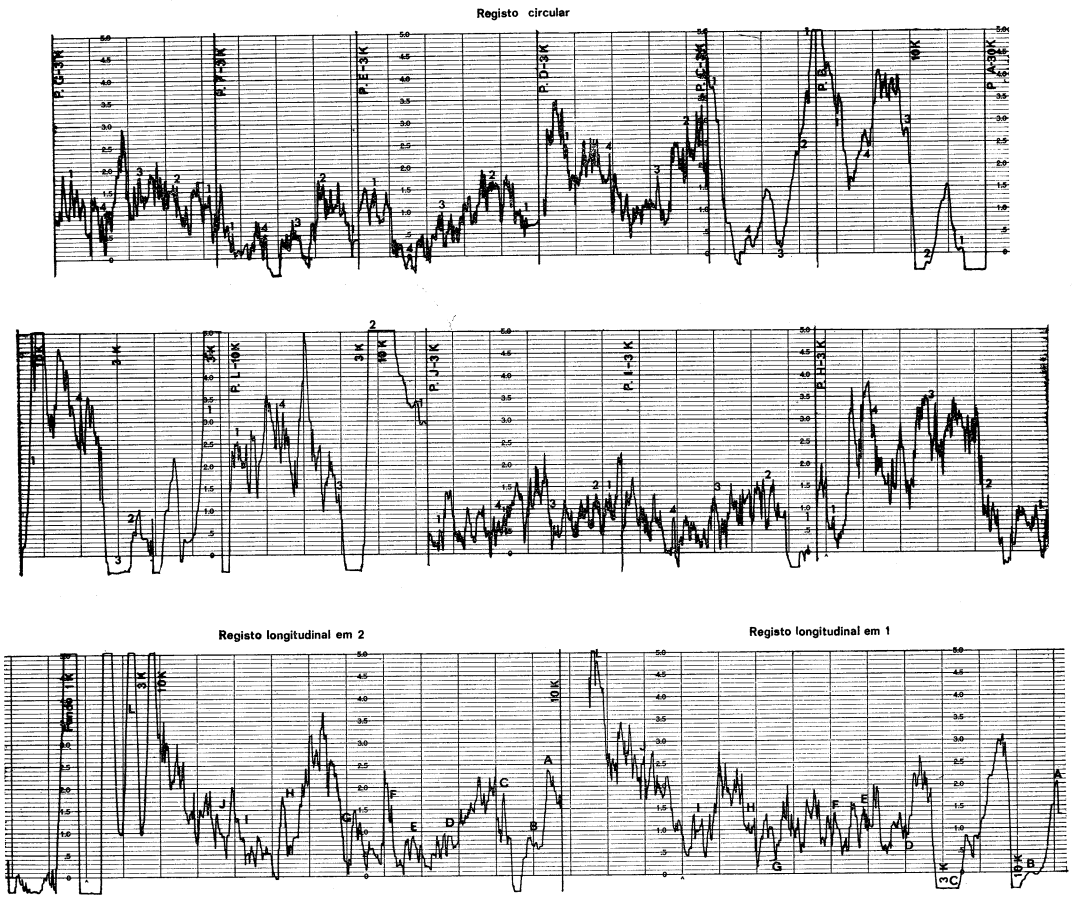

FIG. 356 — Linfografia indirecta intracanalicular morfofuncional. Registo circular e longitudinal.

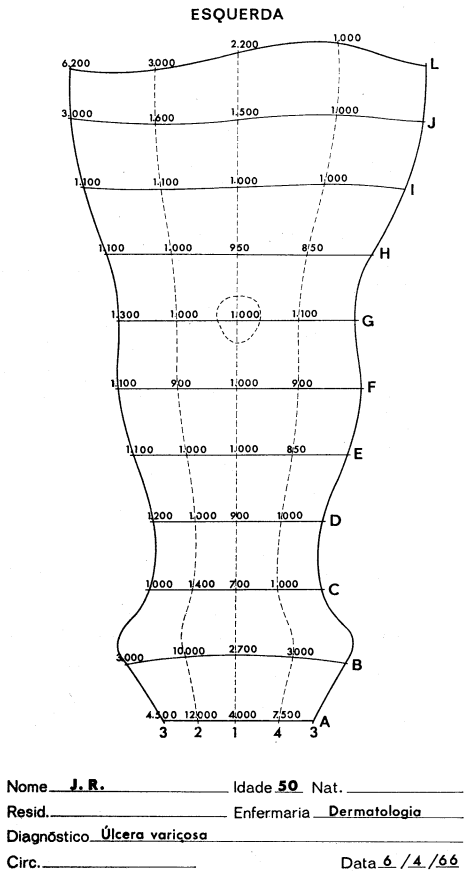

FIG. 357 — Linfografia indirecta intracanalicular morfofuncional. Registo punctiforme.

* * *

É notória a equivalência das informações fornecidas pelos vários métodos de exploração. Os gânglios, embora não visíveis pela linfografia directa, puderam ser evidenciados pela linfografia indirecta, possibilidade esta que em certos casos de hipoplasia linfática e ganglionar pode ser da maior utilidade.

OBSERVAÇÃO N.º 12

M.E.M., refere, desde há seis meses, o aparecimento na face dorsal da 1.ª falange do 3.º dedo do pé esquerdo, de uma pequena mancha negra que lentamente foi crescendo, tornando-se levemente saliente (Fig. 358). Fez-se o diagnóstico clínico de melanoma, diagnóstico que foi confirmado posteriormente pela histopatologia.

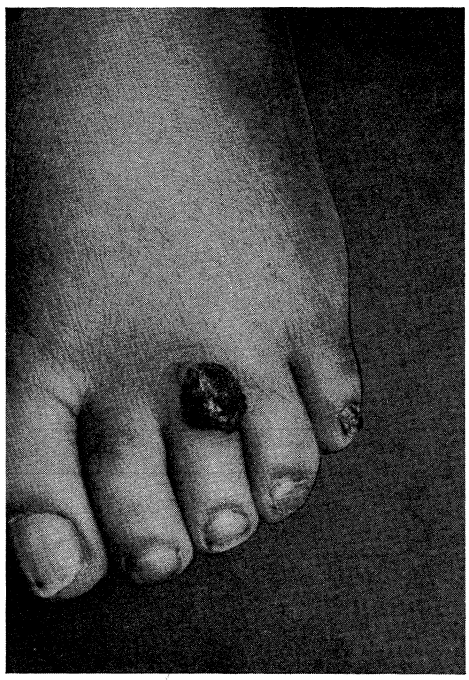

FIG. 358 — Aspecto do pé, da doente M.E.M., sendo visível o melanoma na base do terceiro dedo.

A linfografia indirecta intracanalicular morfológica, de 23/3/65, com 300 μCi lipiodol ultra-fluido I^{131}, mostra (Figs. 359, 360 e 361) o trajecto linfático desde o pé até à região lombo-aórtica, visualizando-se em boas condições os complexos ganglionares inguinais e da bacia.

A linfografia directa (Figs. 362, 363 e 364) permite observar linfáticos sinuosos e com extravasamento perilinfático do contraste na perna e no joelho, revelando, além disso, a linfografia das 24 horas, invasão dos gânglios inguinais e de parte dos da bacia, invasão essa traduzida pela existência de múltiplas imagens lacunares.



FIG. 359 — Linfografia indirecta intracanalicular com lipiodol I^{131}. Aspecto dos troncos linfáticos, com extravasamento, no 1/3 superior da perna.



FIG. 360 — Aspecto dos troncos linfáticos do joelho e coxa e, visualização dos complexos ganglionares inguinais.



FIG. 361 — Visualização dos complexos ganglionares do abdómen.

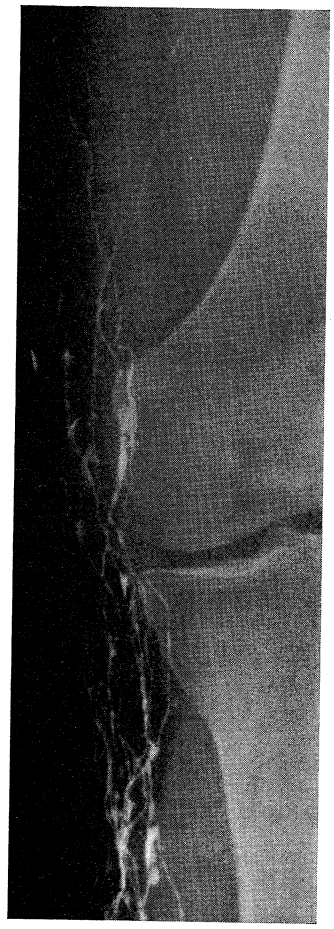

FIG. 362 — Linfáticos sinuosos e com extravasamento do produto de contraste.

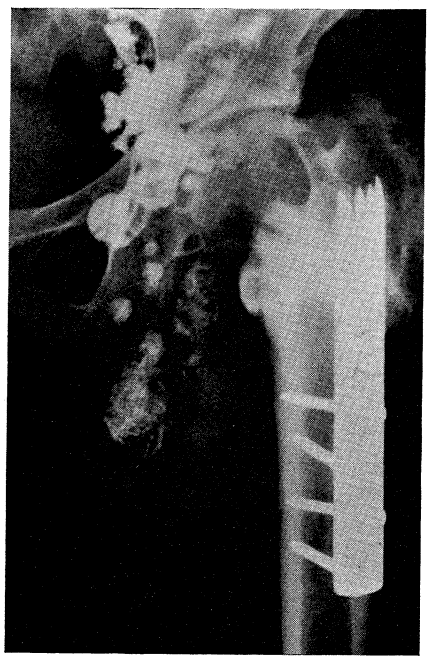

FIG. 363 — Estase linfática; gânglios lacunares.

A linfografia indirecta intracanalicular morfológica de 25/3/65 (Figs. 365, 366, 367 e 368), põe em relevo, mais uma vez a correspondência entre os dois tipos de linfografia, e permite ver em melhores condições, os complexos ganglionares, incluindo os lombo-aórticos e, ainda, um pneumograma.

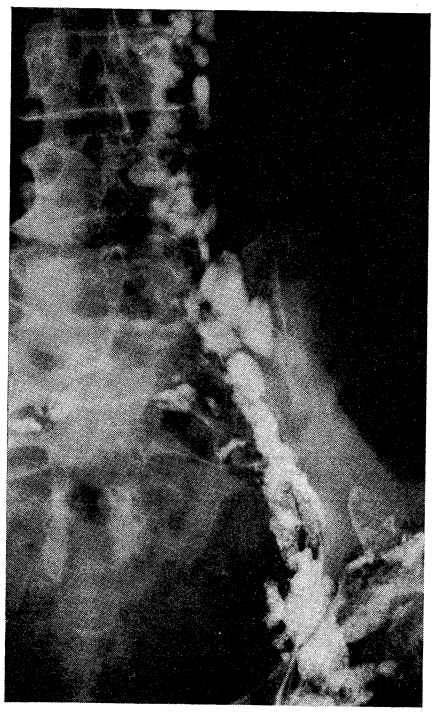

FIG. 364—Gânglios inguinais e da bacia com aspecto lacunar.



FIG. 365 — Persistência da imagem dos troncos linfáticos com extravasamento na perna.



FIG. 366—Aspecto do 1/3 superior da perna, com extravasamento, e da coxa.



FIG. 367 — Complexos ganglionares e troncos linfáticos inguinais e da bacia.



FIG. 368 — Complexos ganglionares lombo-aórticos e pneumograma.

A maior actividade verificada na perna corresponde à zona relacionada, na linfografia directa, com a imagem de extravasamento, e as Figs. 369, 370 e 371, obtidas após a intervenção cirúrgica, mostram a eficácia do esvaziamento e a persistência de actividade a nível do joelho e da perna.



FIG. 369 — Aspecto da perna, vendo-se a persistência do extravasamento linfático na perna após a intervenção cirúrgica.



FIG. 370 — Imagem do joelho.

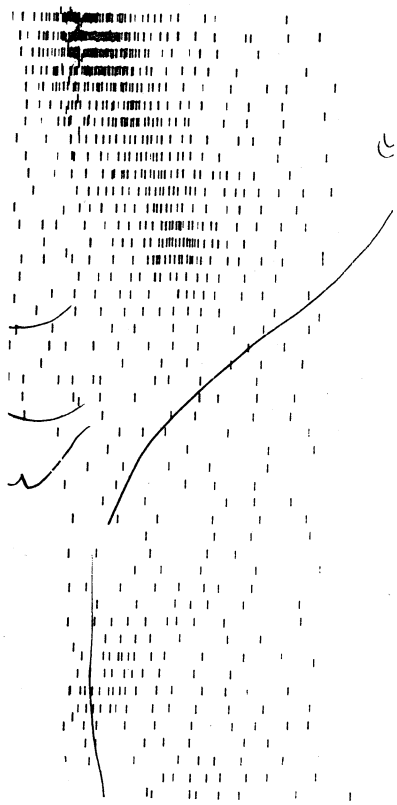

FIG. 371 — Ausência de actividade inguinal após esvaziamento ganglionar.

O exame histopatológico realizado pelo Prof. RENATO TRINCÃO revelou uma invasão tumoral maciça dos gânglios inguinais e ilíacos externos.

Dois meses após a intervenção cirúrgica a doente surge com edema do membro inferior, sendo visíveis pontos azulados em todo o trajecto linfático, particularmente no pé e na coxa, junto da região inguinal.

A reabsorção do hipuran I^{131} injectado subcutâneamente Fig. 372 encontrava-se pouco alterado K = 0,0226.

A linfografia indirecta intersticial funcional (Fig. 373) permitiu revelar uma curva anormal e classificar o edema como sendo de causa linfática — linfoedema.

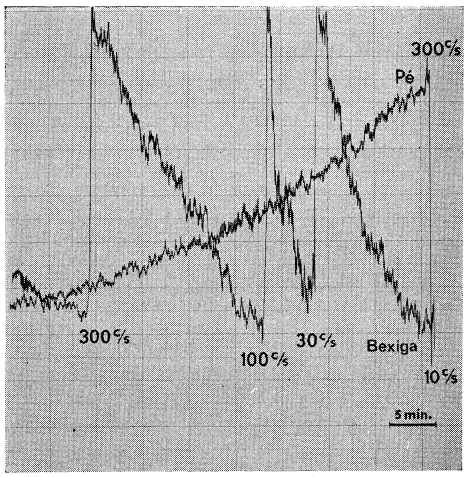

FIG. 372 — Curva de depuração do hipuran I^{131}, com aspecto sensìvelmente normal.

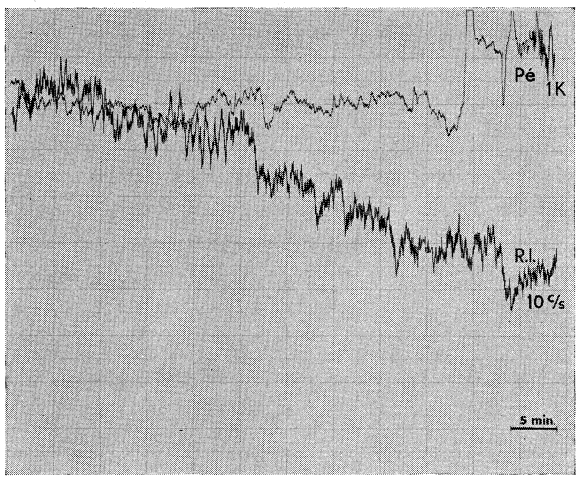

FIG. 373 — Linfografia indirecta intersticial funcional revelando quáse ausência de actividade inguinal (R.I.), ao fim de 60 minutos. Curva de depuração do pé sem significado devido à dificuldade de fixar a sonda.

* * *

De novo é manifesta a correspondência entre a imagem fornecida pelos dois tipos de linfografia. A linfografia indirecta intracanalicular morfológica permite, no acto operatório, utilizando-se um detector cirúrgico, ou no pós-operatório, pela cintigrafia, verificar a eficácia do esvaziamento ganglionar.

Pela linfografia indirecta intersticial funcional foi possível afirmar que o edema apresentado pela doente após a intervenção era de natureza linfática.

CONCLUSÕES

As *12 Observações* referidas permitem-nos salientar:

— O interesse da linfografia indirecta na pesquisa e avaliação do grau da responsabilidade linfática nos linfoedemas.
— A exclusão do compromisso linfático em certos casos de membros volumosos.
— A correspondência dos dados fornecidos pela linfografia directa e indirecta.
— A utilidade da linfografia indirecta no «contrôle» do esvaziamento linfoganglionar.

* * *

Apresentadas estas *12 Observações*, com que procurámos realçar a utilidade da linfografia indirecta na exploração linfática, parece-nos pertinente fazer um pequeno apanhado das possibilidades que se oferecem ao sistema linfático para compensar, nos linfoedemas, a acumulação de albumina nos espaços intersticiais.

Podemos dizer que o sistema linfático tem como finalidade principal encarregar-se da remoção da albumina do compartimento intersticial e canalizá-la para o vascular.

Normalmente as proteínas circulam no sangue e chegadas ao capilar arterial saem em parte para os espaços intersticiais (Fig. 374) e daqui seguem as seguintes vias:

1) Dirigem-se para as células teciduais, onde parcialmente são reabsorvidas por pinocitoses passando a integrar-se nos processos metabólicos da célula.

2) A maior parte, porém, é conduzida até à proximidade dos capilares linfáticos que a reabsorve, sendo posteriormente canalizada pelos troncos linfáticos valvulares até aos grossos colectores venosos da base do pescoço. (Não é de desprezar a possibilidade da existência de anastomoses linfo-venosas em condições normais, que ultrapassem as possibilidades dos nossos meios de investigação).

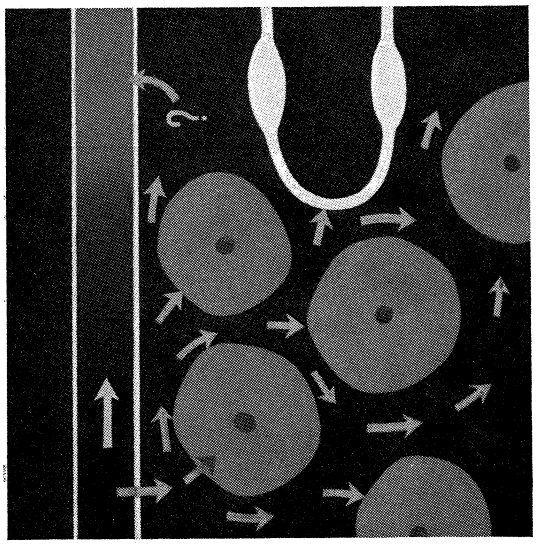

FIG. 374 — (→) Possibilidades de circulação das proteínas.

3) A absorção da albumina pelo próprio capilar venoso, é outra possibilidade, que não tivemos oportunidade de demonstrar, e que estabeleceria, uma circulação intersticial, puramente local, entre o ramo arterial e o ramo venoso dos capilares.

Em condições patológicas porém as possibilidades atrás referidas seriam insuficientes em virtude da falência do sistema canalicular linfático; e nestas circunstâncias acrescentar-se-ão mais as seguintes derivações:

4) Anastomoses linfo-linfáticas (Fig. 375), entre linfáticos superficiais de zonas contíguas e entre linfáticos superficiais e profundos. Pensamos que este tipo de anastomoses não terá obrigatòriamente lugar ao nível troncular, podendo admitir-se nos espaços intersticiais; a visualização da rede dérmica não será mais do que a sua tradução.

5) Permeação troncular (Fig. 376) que se processaria da seguinte forma: Os vasos linfáticos, com um afluxo de linfa superior ao normal, devido ao

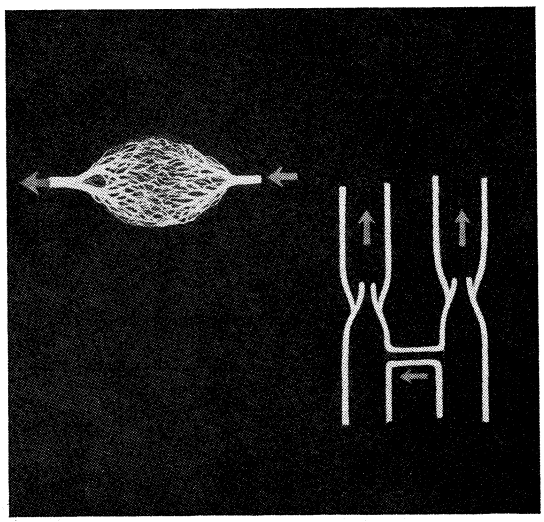

FIG. 375 — Possibilidades de anastomoses linfo-linfáticos.

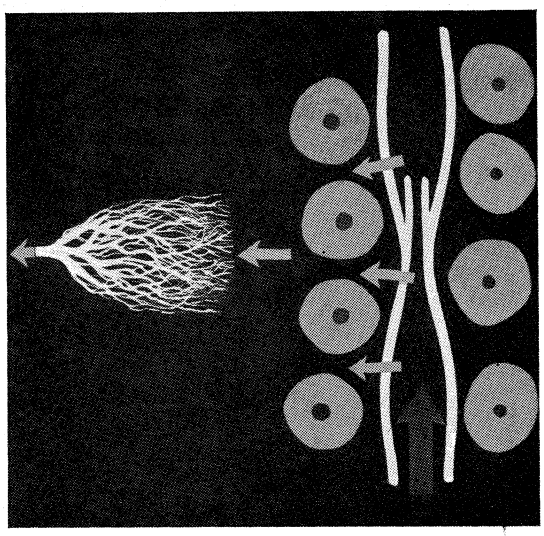

FIG. 376 — Permeação troncular.

aumento da tensão intracanalicular motivada pelo acréscimo da pressão da injecção ou pela contracção muscular durante o movimento, permitiriam a saída do conteúdo linfático para os tecidos contíguos peri-linfáticos. Este fenómeno é evidenciado pela coloração peri-linfática dos tecidos, quando os troncos linfáticos são visualizados à distância da zona de injecção e se encontra um linfático de calibre muito reduzido e, com uma zona corada de azul, nos tecidos circundantes. Este facto traduz a passagem do corante para os tecidos através da parede do tronco linfático, e as imagens são equivalentes às de extravasamento linfático obtidas, mui frequentemente, pela injecção de produtos hidrossolúveis e, menos frequentemente, com os lipossolúveis. As substâncias extravasadas seriam reabsorvidas, na sua maior parte, pelos capilares venosos e as proteínas seguiriam o circuito geral da linfa ao serem canalizadas para os linfáticos da vizinhança, porventura menos sobrecarregados.

6) Restrição da permeação: A quantidade de proteínas que passa através dos poros do capilar arterial dir-se-ia restringida pela acumulação de proteínas nos espaços intersticiais. Teríamos, assim, uma estabilização da quantidade de albumina intersticial à custa da restrição da fuga através do leito do capilar arterial.

7) Inversão da permeação: Quando há excesso de proteínas acumuladas no líquido intersticial, as suas moléculas colidiriam em maior número com o capilar venoso, penetrando, consequentemente, maior quantidade destas moléculas no leito vascular, sem que, no entanto, se chegue a obter um estado de equilíbrio, persistindo, assim, o edema.

8) Restrição mecânica da permeação: As proteínas acumuladas nos espaços intersticiais levam à fibrose e consequentemente ao estabelecimento de uma manga de elasticidade limitada à volta da perna e do pé, o que impede a progressão contínua do edema e, por isso mesmo, o linfoedema é mais volumoso nos períodos precoces do que nos períodos tardios da sua evolução. Esta extensibilidade muito limitada desempenharia, igualmente, um papel importante na restrição à saída das proteínas do capilar arterial e o aumento da pressão tecidual possibilitaria, ainda, maior entrada dessas proteínas nos vasos linfáticos funcionantes e no capilar venoso. A acção desta manga inextensível será particularmente notória no tipo de circulação especial a que nos referimos na alínea seguinte.

9) Corrente intersticial: Este tipo de corrente, que a Fig. 377 ilustra, consistiria numa difusão das substâncias da extremidade do membro para a sua raiz, à procura dos linfáticos menos atarefados. Deste modo se permitiria que determinadas substâncias se deslocassem do local da injecção para a raiz do membro, percorrendo, embora, muito lentamente enormes distâncias, circunstâncias que, nem por isso, diminui a utilidade e o interesse desta corrente.

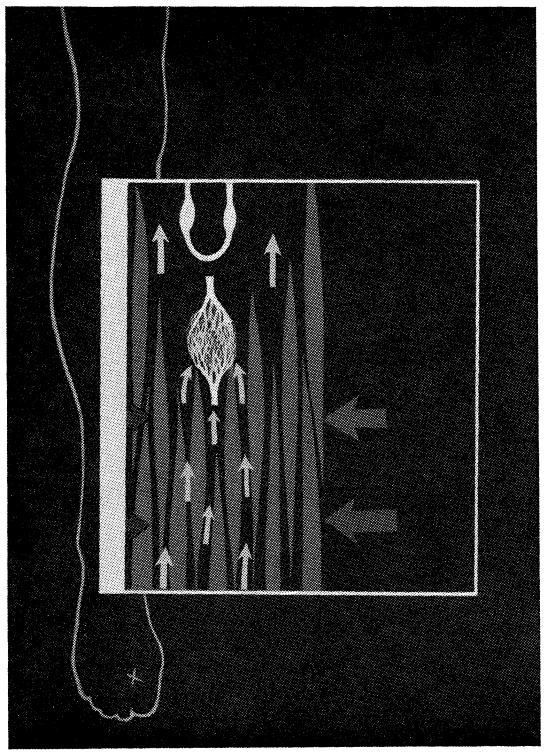

FIG. 377 — Corrente intersticial.

Assim se colocariam à disposição de linfáticos suficientes, substâncias que se encontravam em excesso noutras zonas. Na realidade, encontrámos quantidades decrescentes de proteínas no líquido intersticial e até da própria albumina I^{131} injectada subcutâneamente, à medida que se caminha da extremidade dos dedos para à raiz da perna. Consideramos este tipo de corrente de importância primordial no circuito das proteínas, quando há falência localizada do seu sistema fisiológico de drenagem, isto é, dos linfáticos.

Como conclusão, julgamos poder afirmar ser difícil, senão impossível, escalonar devidamente a importância de cada um destes mecanismos, embora todos tenham uma quota parte na manutenção do equilíbrio instável, nos processos de linfoedema.

V PARTE

DISCUSSÃO E CONCLUSÕES

No preâmbulo do nosso trabalho procurámos delinear, embora a traços largos o «momento» da exploração do sistema linfático e traçar os rumos e as bases da investigação que nos propunhamos realizar.

Ao encerrá-lo referiremos, o nosso pensamento actual sobre o problema; salientaremos as achegas que o nosso labor pôde trazer-lhe; as incógnitas resolvidas; as que persistiram e, ainda, aquelas que de novo, se nos depararam. O balanço geral, parece-nos — avaliado à luz do rigor e da modéstia científica — francamente positivo e supomos ser legítimo manifestar a esperança de que o prosseguimento desta investigação possa contribuir, num futuro próximo, para o esclarecimento das «incógnitas do presente» e criar para o futuro «novas incógnitas».

* * *

Estas considerações finais, iniciá-las-emos, pela apreciação crítica dos métodos de exploração do sistema arterial.

O facto pode, à primeira vista, parecer estranho, uma vez que o nosso trabalho é dedicado ao estudo dos métodos de exploração do sistema linfático nos membros inferiores.

O ponto de partida da nossa investigação foi, porém, como referimos já, a transposição para o estudo do sistema linfático das técnicas seguidas no estudo do sistema arterial, utilizando os radioisótopos.

Parece-nos, por isso, essencial que numa mesma linha de raciocínio e crítica, se englobem as possibilidades semiológicas dos radionuclídeos neste departamento do sistema vascular.

A exploração do sistema vascular é extremamente complexa e levanta por tal facto, inúmeros problemas. Se uns, como por exemplo a morfologia dos grossos vasos, para cujo conhecimento, grandemente contribuiram, EGAS MONIZ, REINALDO DOS SANTOS, PEREIRA CALDAS, LOPO DE CARVALHO, CID DOS SANTOS, SOUSA PEREIRA, etc., se encontram solucionados pela angiologia arterial e venosa, (embora, se possam fazer críticas quanto à forma e via de acesso) outros, pelo contrário, como o fluxo sanguíneo e o calibre

dos pequenos vasos, encontram-se aquém daquilo que desejariam os doentes, os médicos e os fisiologistas. Têm-se proposto inúmeras soluções e um número quase interminável de métodos com esta ou aquela variante, mas o certo é que, por via de regra, quando um método é simples e inócuo na sua utilização é incerto nas suas informações. Esta dificuldade encontra-se bem expressa nas palavras de GREENFIELD (1967) (ao proceder à introdução da Secção III — *Demonstração de métodos de investigação da circulação periférica* — no Simpósio Internacional sobre Estudos Clínicos da Circulação Periférica, realizada em Copenhague em Maio de 1966) quando nos diz: «Não existe no momento actual um único tipo de medição susceptível de dar uma imagem adequada da circulação, e parece impossível que alguma vez isso possa acontecer».

Quando se procede à exploração do sistema arterial há em vista dois objectivos fundamentais: o primeiro relaciona-se com a morfologia dos vasos e o segundo com o fluxo sanguíneo.

A morfologia, pretende-se esclarecer pela *arteriografia* que nos dá informações precisas sobre as grandes artérias como a aorta, a femural e a poplítea. Vasos de menor diâmetro são ainda observáveis mas as informações fornecidas são cada vez mais imprecisas. Sobre o estado das arteríolas e dos capilares os dados são pràticamente nulos, como salientam KINMONTH, ROB e SIMEONE (1962).

CID DOS SANTOS expressava-se quase da mesma maneira, em 1946, na sua Tese de Doutoramento Académico ao afirmar: «Os valores dos índices oscilométricos não traduzem de modo algum o estado de irrigação do membro, pois que a verdadeira nutrição dos tecidos depende da circulação capilar efectiva».

A medição do *fluxo sanguíneo* pode processar-se pelos mais variados métodos, embora cada um deles tenha as suas indicações e limitações.

A calorimetria, baseada, como é do conhecimento geral, na troca de calor entre dois meios a temperaturas diferentes, pode executar-se sob a forma de calorimetria clássica, de discos de fluxo de calor HATFIELD-TURNER, de pares termo-eléctricos de aplicação em superfície, ou em agulha, ou segundo o método de diluição do tipo FRONER e GANZ, ou MOWBRAY. A calorimetria não é de forma alguma o método ideal de medição do fluxo sanguíneo, uma vez que a calorimetria clássica, no dizer de GREENFIELD, WHITNEY e MOWBRAY, não pode ser utilizada, com garantia, na determinação das variações rápidas do fluxo, pois que a capacidade térmica dos tecidos introduz um atraso na resposta. Os discos do fluxo de calor, fornecem respostas mais fidedignas do que as determinações da temperatura cutânea, mas essas respostas são, apesar de tudo, influenciadas pelo fluxo sanguíneo das regiões vizinhas. Os pares termo-eléctricos de aplicação em superfície têm a grande vantagem

de poderem ser adaptados à pele, seja qual for a posição do membro, trabalhando sempre em boas condições desde que o contacto seja bem feito. São, no entanto, consideràvelmente afectados pela proximidade dos grossos troncos venosos.

Os pares termo-eléctricos de aplicação em agulha, embora tendo a grande vantagem de poderem ser utilizados em órgãos e tecidos inacessíveis aos outros métodos, apresentam o inconveniente do sistema de registo e da limitação das suas informações.

A fluxometria, quer pelos rotâmetros, quer pelos métodos electromagnéticos, não é aplicável no homem, uma vez que exige a secção ou exposição do vaso para a conveniente utilização dos aparelhos.

A pletismografia e as suas inúmeras variantes, como a de mercúrio ou de preenchimento aquoso, podem usar-se para medições do fluxo dos dedos, mãos, pés, antebraços e pernas, mas, no dizer de BARCROFT, SWAN e GREENFIELD, os antebraços e as pernas são os locais que mais se prestam para o estudo das variações vasculares.

FOLKOW, por seu turno, em 1966, ao elaborar as conclusões da Secção III — *Outros métodos de avaliação do fluxo sanguíneo* — do Simpósio antes referido, diz-nos a determinada altura: «Porventura o método pletismográfico, quando se utilizam todas as suas potencialidades, é ainda o único que pode dar as informações mais compreensiveis acerca do que se passa nos membros com um mínimo de custo e esforço».

É assim, em traços largos, que se apresenta o panorama da exploração arterial, com uns problemas solucionados, outros em via de solução, outros nem ainda equacionados, continuando o doente, o médico e o investigador, à espera dum método que seja simples, rápido, cómodo, seguro e económico, capaz de dar informações exactas, ou pelo menos reprodutíveis, sobre as variações do fluxo, permitindo avaliar, seguramente, os benefícios obtidos pela terapêutica médica ou cirùrgica.

Como síntese poderemos dizer:

— O problema da exploração dos grossos vasos arteriais encontra-se, desde há muito, solucionado pela arteriografia.

— A pletismografia parece ser o método mais fiel e fàcilmente aplicável para determinar, na clínica, o fluxo sanguíneo, embora o rigor das suas informações esteja limitado à perna e ao antebraço.

— Nenhum dos métodos citados nos dá informações directas sobre o estado das arteríolas e dos capilares.

Parece-nos que a esperança da solução dos problemas ainda em aberto reside nos radioisótopos. Estes, de facto, são duma potencialidade de aplicação que se adivinha inesgotável, duma facilidade de manejo inegualável,

duma possibilidade de detecção insuperável e as doses utilizadas são, além disso, de perigo despresível para o doente.

Ao utilizar os radioisótopos na exploração vascular, quer se administrem por inalação ou injecção local, quer pelas vias intra-arterial ou intra-venosa, pretende-se atingir um dos seguintes objectivos:

— Determinar a velocidade sanguínea
— Determinar o fluxo sanguíneo
— Averiguar do estado dos pequenos vasos

O problema posto neste momento é o de saber se estas substâncias serão susceptíveis de trazer alguma achega à exploração do sistema arterial.

No que diz respeito à *velocidade sanguínea* qualquer emissor γ quer o seu diâmetro seja da ordem dos A°, como o sódio, fósforo, xenon, RISA, etc. ou das μ como os M.A.A. (1 a 100 μ) satisfaz desde que seja injectado em local apropriado. Embora para as doses habituais, (< 1 μCi/Kg), a determinação do momento de chegada ao pé nem sempre seja possível, não pode oferecer contestação que este meio semiológico sobreleva pela qualidade das informações que proporciona todos aqueles que foram utilizados no passado ou continuam a utilizar-se no presente.

Não podemos manifestar o mesmo optimismo quanto ao emprego dos radionuclídeos na determinação do *fluxo sanguíneo*.

Esta reserva é imposta levando em consideração o tipo de substâncias, o local da injecção e a qualidade da aparelhagem.

Se a substância for da ordem dos A° e tiver sido injectada por via intra-vascular, vai difundir-se para os espaços intersticiais, trazendo como consequência que, em certos casos avançados de arteriopatia, sobretudo quando coexistente com edema, a actividade medida, embora retardada, é superior à determinada em indivíduos normais. A justificação deve ser procurada na estase e no edema.

A utilização de compostos da ordem dos mμ ou μ — como Mi.A.A. ou glóbulos vermelhos marcados com Cr^{51} — parece satisfazer melhor o fim em vista. De facto, as suas dimensões são suficientemente pequenas para poderem transitar pelo leito vascular e bastante grandes para não difundirem com facilidade através da parede do capilar. As curvas obtidas no pé, com a injecção intravenosa da primeira destas substâncias, foram sempre devidamente elucidativas e concordantes com a gravidade da situação clínica.

Os M.A.A., servem, em condições normais, para a determinação do fluxo sanguíneo no pé, exigindo, no entanto, a sua injecção intra-arterial. Seria mesmo a substância ideal desde que fosse injectada em pleno ventrículo esquerdo ou na região sigmoidea da aorta, pois quando administrada por via

venosa fica bloqueada no pulmão. Injectada nas condições primeiramente descritas permitiria avaliar não só o fluxo total do corpo como o fluxo relativo de qualquer órgão ou tecido, ao ficar bloqueada nos respectivos vasos sanguíneos. Esta avaliação poder-se-ia efectuar, quer pelo sistema de registo, quer pela cintigrafia.

Na apreciação do fluxo sanguíneo pelas *curvas de depuração* — injecção local de substância traçadora — têm sido utilizadas as mais diversas substâncias. Modernamente, a maioria dos autores dá a sua perferência ao xenon 133 (Xe^{133}).

Não temos experiência desta substância, ao contrário do que sucede em relação ao Na^{22} e muito especialmente ao hipuran I^{131}.

Parece-nos, no entanto, que o ritmo de reabsorção das substâncias traçadoras injectadas localmente, desde que se trate de micromoléculas (as macromoléculas reabsorvem-se por via linfática) traduz mais a reabsorção venosa do que o fluxo sanguíneo, embora um fluxo sanguíneo extremamente diminuto, ou nulo, não se acompanhe de reabsorção, por não haver renovação das substâncias locais. Parece ser este o pensamento de LASSEN (1966) ao dizer que não deve surpreender que a permeabilidade capilar seja normal em pacientes com obstrução da artéria principal desde que seja de morfologia normal o leito vascular. Pode, no entanto, tentar esclarecer-se se a função perturbada é a arterial ou a venosa, introduzindo na técnica de determinação certos artifícios. Assim, a elevação dos membros, fará diminuir a constante de reabsorção nas arteriopatias, sucedendo o contrário com as flebopatias, enquanto que na posição de declive acontece precisamente o inverso, neutralizando-se os efeitos na posição horizontal.

O xenon e outros gases inertes, são altamente solúveis nas gorduras (LINDBJERG), tendo LAWRENCE, LOOMIS, TOBIAS e TURPIN (1946) verificado que a relação da solubilidade do xenon entre o azeite e a água era de 20:1.

LASSEN (1967) considera que os gases inertes por serem lipófilos e, precisamente por isso, atravessarem livremente a membrana celular eram as substâncias traçadoras ideais para determinar o fluxo sanguíneo dos tecidos.

No entanto, LINDBJERG (1967) verificou que as variações do conteúdo gorduroso muscular influenciava grandemente a determinação do fluxo sanguíneo com o Xe^{133} devido às variações da sua constante de solubilidade. Por essa razão aconselha a injecção no músculo tibial anterior por ser menos rico em gordura e não nos músculos gastrocnémicos. Este autor considera ainda que, para além dos 70 anos, se deve esperar um aumento substancial da constante de difusibilidade nos músculos tibiais anteriores, dada a sobrecarga gorda existente nesta idade.

LASSEN (1967) observou que o ritmo de depuração do Na^{24}, injectado no músculo tibial anterior do homem, era, durante a hiperemia, muito menor do que a do Xe^{133}.

Não nos parece que a depuração local das substâncias traçadoras seja o método ideal de determinação do fluxo sanguíneo; ela dá-nos informações puramente locais, sobre o estado da zona injectada, mas nada nos diz sobre as zonas circundantes. As informações dadas por este método podem ser de alguma valia nas claudicações segmentares dos membros, desde que se injecte a substância no músculo claudicante e no seu homólogo do lado oposto. As constantes de depuração serão diferentes permitindo-nos, desta forma, avaliar capazmente o défice do músculo em causa. Não cremos, porém, que o método seja rigoroso para determinar a corrente sanguínea da totalidade do segmento do membro.

O fluxo sanguíneo dos membros inferiores avaliado pelas *curvas de diluição*, (injecção intra-femural da substância radioactiva, segundo a técnica de AGRIFOGLIO ou de AGRIFOGLIO e EDWARDS), não nos parece que seja o método que solucione cabalmente os problemas em suspenso, pois, mesmo que nos dê o fluxo total do membro, não fornece informações sobre a forma como se distribue esse fluxo. Pode chegar à femural uma quantidade de sangue, inclusivé superior ao normal, sangue que pouco depois pode ter o seu percurso interrompido ou alterado, sem que as determinações efectuadas na coxa revelem estas anomalias.

Este método, além disso, não é prático (exige duas punções, uma da artéria e outra da veia femural) é, por vezes, extremamente difícil (adiposidade excessiva), ou até mesmo impossível (obliteração da artéria femural).

Quanto à substância injectada neste tipo de determinação há quase unanimidade de opiniões de que a RISA, devido à sua menor difusibilidade, é a mais aconselhável.

As curvas de diluição, pela injecção intra-venosa, é o método mais simples e menos incómodo para o doente; o problema posto neste momento é o de saber se os seus ensinamentos serão os mais fidedignos.

Julgamos que este problema terá de ser avaliado em relação aos meios técnicos que possuímos no momento e em relação às perspectivas futuras de aparelhagem e de substâncias traçadoras.

No momento actual parece-nos que, de todos os produtos utilizados, os Mi.A.A. são os que oferecem maiores vantagens, uma vez que não difundem para os espaços intersticiais. Como já tivemos oportunidade de salientar, as suas informações são correctas em relação ao tempo de circulação; sob o aspecto do fluxo sanguíneo permitem-nos obter, no pé, um registo sempre de acordo com a gravidade da situação clínica, não obstante

neste momento, apenas lhe atribuírmos um significado qualitativo e não quantitativo.

Temos de ter sempre presente que nos membros inferiores há dois tipos de circulação: a muscular e a cutânea. A primeira traduzida, fielmente, pelo que se passa na região gastrocnémica e a segunda pelo que se observa no pé. Em qualquer caso devemos, por isso, avaliar o estado destas duas regiões tanto mais que, uma vez, claudica a circulação muscular (claudicação intermitente), outras, pelo contrário, a da pele, aparecendo então a gangrena, embora, de uma maneira geral, coexistam as duas situações.

É evidente que para o método ser fàcilmente aceitável na clínica, a substância deve ser injectada numa veia (por exemplo na flexura); para isso torna-se indispensável dispor de sondas e registadores, em número conveniente, suficientemente sensíveis e pequenas para que colocadas em pontos constantes permitam calcular o fluxo de determinada região em função da constância do fluxo de outras, (região precordial, lagar de Herófilo, etc.) tomadas como termo de comparação.

No pé e na perna os detectores deverão colocar-se, circularmente, em volta do segmento do membro de forma que se obtenha a informação isolada de cada um deles e, por outro lado, se possam integrar as informações de conjunto.

Se quizermos aferir o que se passa nos sistemas arterial e venoso, incluindo arteríolas e capilares, deveremos injectar os Mi.A.A.. Pretendendo avaliar a difusão duma substância (RISA, fósforo, sódio etc.), procederemos da mesma maneira, avaliando o seu grau de difusão em relação à substância não difusível utilizada (Mi.A.A. por ex.).

A constante de reabsorção venosa depende da grandeza da substância injectada. Assim, o sódio tem um ritmo de reabsorção superior ao hipuran, embora tenhamos dado preferência a esta última substância por ser de mais fácil aquisição.

A injecção intra-arterial de M.A.A., pode ser utilizada na determinação do *calibre de pequenos vasos* mais particularmente nos do pé. É geralmente admitido que as anastomoses arteríolo-venosas do pé são de cerca de 80 micra; porém, dado que os M.A.A. não ficam retidos é de prever que as dimensões destas anastomoses se aproximem das 100 μ. Nos casos de arteriopatia com obliteração ou redução acentuada dos pequenos vasos, os M.A.A., vão ficar retidos dando, consequentemente, uma imagem cintigráfica inversa da habitual. Parece-nos, pois, que esta substância vem preencher uma das lacunas em aberto na exploração do sistema vascular — *a do estado dos pequenos vasos.*

Será na utilização dos M.A.A. que se encontrará a solução do problema levantado por SHEPHERD (Conclusões da V Secção — *Tratamento da doença arterial obliterativa* — no Simpósio já referido) ao pronunciar-se da seguinte

maneira: «A maior indicação para a simpaticectomia reside na necessidade de melhorar a circulação num pé isquémico quando não é possível a cirurgia do grosso tronco arterial. Se porventura, como corolário da oclusão, a doença dos vasos cutâneos é tal que impeça a sua dilatação, a queda da pressão arterial local susceptível de surgir após a simpaticectomia pode levar a futuro decréscimo dos fluxos sanguíneos cutâneos».

Em tais casos, segundo DORNHORST e SHARPEY-SCHAFER, a simpaticectomia pode precipitar a gangrena.

As informações sobre o estado dos pequenos vasos obtidas por intermédio dos macro-agregados podem contra-indicar a simpaticectomia, que seria, em tais casos, desastrosa apressando a amputação de um membro de antemão condenado. As perfusões arteriais com sucedâneos de plasma (1) e vasodilatadores em altas doses segundo a técnica de MARTI, introduzida nos nossos serviços por ALBERTO QUEIRÓS podem, como tivemos oportunidade de comprovar por este método, modificar o estado dos pequenos vasos aumentando-lhe o seu calibre e, consequentemente, prepará-los para suportarem, em boas condições a simpaticectomia e evitar, a gangrena (2).

*

Apresentadas, sumàriamente, as incertezas e as certezas da exploração arterial e do fluxo sanguíneo, passamos a debruçar-nos sobre o panorama «presente» do sistema linfático.

A linfografia directa tem as suas limitações e não deixa de ter os seus inconvenientes.

Se umas vezes é fácil fazer o cateterismo linfático noutras, apesar de todas as cautelas postas na incisão e dissecção dos tecidos, não é possível ver ou intubar qualquer linfático.

Quanto às informações fornecidas variam com o tipo de substâncias utilizadas.

Assim os contrastes hidrossolúveis, informam exclusivamente, sobre os troncos linfáticos e o primeiro escalão ganglionar, por tal forma se dilui ou reabsorve o contraste que não é possível obter qualquer outra informação válida para além deste.

---

(1) Utiliza-se um dextrano de baixo peso molecular (Rheomacrodex).

(2) Há um aspecto que não vimos focado por nenhum dos autores que consultamos, e esse aspecto diz respeito às exigências teciduais. Futuramente deve ser um dado a considerar e a explorar se quizermos encontrar a justificação de muitas discordâncias observadas entre a clínica e a exploração laboratorial.

O contraste lipossolúvel (lipiodol ultra-fluído) permite obter, precocemente, excelentes imagens tronculares e ganglionares, e, tardiamente, às 24 horas, uma imagem ganglionar com a sua fina estrutura.

Não é isenta de riscos a utilização destas substâncias.

Com efeito, em casos de difícil individualização ou até de ausência de troncos linfáticos, a coloração ligeiramente azulada das veias pode levar à injecção intravenosa do produto originando-se uma embolia gordurosa (1).

Outro inconveniente a apontar à linfografia directa é a difícil cicatrização das incisões, particularmente nos portadores de linfoedema (pela persistência da linforragia) quando se utiliza um contraste lipossolúvel.

As células epitelóides encontradas por VIEMONTE, em exames histológicos efectuados longo tempo depois da linfografia, impõem certas reservas à utilização destas substâncias.

Um facto, porém, é certo. Não possuimos neste momento meio semiológico que supere a linfografia directa na observação da estrutura dos gânglios e, embora com as suas limitações (invasão ganglionar maciça com exclusão da circulação), a linfografia com o lipiodol ultra-fluido é o único meio que nos permite aquilatar da extensão e gravidade da invasão tumoral ganglionar. Deve, por isso, ser utilizada nos casos de linfoma e nos suspeitos de metástases tumorais para avaliar da gravidade da situação e permitir instituir a terapêutica mais correcta.

Dada a dificuldade e por vezes impossibilidade de executar uma linfografia segundo a técnica hoje clássica, devem ser feitos esforços no sentido de aperfeiçoar os meios de contraste, de tal forma que permitam a obtenção da linfografia por via subcutânea. Tal contraste para ser, assim, utilizado não pode ter dimensões superiores às dos microagregados de albumina afim de ser reabsorvido, e não pode ser irritante para os tecidos, circunstância que, sem dúvida, virá limitar o emprego dos solventes e emulsificadores.

Enquanto se não dispuser de um meio de contraste reunindo tais qualidades, achamos que a linfografia transganglionar manterá algumas indicações.

Mesmo levando em conta a possibilidade de embolias de certa gravidade, consideramos, nas situações acabadas de referir, a linfografia

---

(1) Na nossa casuística regista-se, numa criança de três anos, uma complicação desta natureza. Desde então, nas crianças, antes de injectarmos a substância lipossolúvel fazemos um filme após administração de 2 a 3 cc de contraste hidrossolúvel e só depois de nos termos certificado de que é um tronco linfático o vaso intubado é que prosseguimos com a injecção. Foi, aliás, este o único acidente grave que nos foi dado observar, embora, num caso de linfoma, tenhamos encontrado uma embolia pulmonar de certa gravidade que cedeu, fàcilmente, com as terapêuticas habituais.

directa como um meio semiológico indispensável, sem o qual será incorrecta qualquer terapêutica, médica ou cirúrgica, especialmente nas neoplasias e nas hemopatias. A observação da invasão de um determinado escalão ganglionar deve obrigar, segundo nos parece, à ressecção do escalão imediatamente superior (1),

Pelo contrário, não nos parece que deva fazer-se a linfografia directa para aquilatar da responsabilidade linfática em determinados tipos de edemas. De facto, as informações são meramente morfológicas, nada nos dizendo sobre o funcionamento linfático no duplo aspecto reabsorção — condução linfática, embora, utilizando a radiocinematografia, se possa avaliar a forma como os linfáticos impulsionam o seu conteúdo e a morfologia do continente.

A linfografia directa foi, sem dúvida, a maior aquisição na exploração linfática depois da redescoberta dos linfáticos por ASELLIUS pois permitiu compreender e esclarecer muitos dos problemas da patologia e da fisiopatologia deste sistema. Porém, os isótopos com as amplas perspectivas que oferece a sua utilização, abrem campos tão amplos e prometedores que não nos surpreenderemos se dentro em pouco a linfografia directa cair no esquecimento.

Vejamos, entretanto, o que nos ofereceu a utilização dos radioisótopos na exploração linfática.

Tivemos em mente dois objectivos fundamentais: um relacionado com o *funcionamento* e o outro com a *morfologia do sistema linfático*.

No que diz respeito ao *funcionamenio* pretendeu-se estudar a *velocidade* e o *fluxo linfáticos*.

A *velocidade de circulação linfática* ou *tempo de circulação*, determinada pela técnica da injecção subcutânea de substância radioactiva é, quanto a nós, o método que permite obter informações mais exactas sobre o estado do sistema linfático como um todo, isto é, quanto ao binómio reabsorção-condução linfáticas. Trata-se, portanto, dum duplo aspecto do comportamento linfático e não apenas da velocidade linfática, que, aliás, é extremamente influenciada pelo ritmo e energia dos movimentos. Dado que a reabsorção e condução linfáticas são indissociáveis, esta técnica é, por essa razão, a que melhor expressa o estado do sistema linfático.

A via intralinfática esclarece-nos sobre a condução (a verdadeira velocidade linfática), mas além de nada nos dizer sobre o papel não menos importante, da reabsorção, e uma vez que é determinada utilizando o artíficio da substância radioactiva ser injectada por uma máquina (de «The Holter»)

---

(1) Assim, por exemplo, a invasão dos gânglios axilares em casos de cancro da mama deve obrigar ao esvaziamento supra-clavicular concomitante, deste modo se extirpando, também, gânglios cuja possível invasão apenas poderá ser detectada pela citologia ou pela histologia.

a pressão constante, fornece, por consequência, informações menos fisiológicas e dependentes em mais larga escala do sistema de injecção do que do sistema colector do paciente.

Para determinar a velocidade linfática por via subcutânea não servem todas as substâncias radioactivas mencionadas no decurso do nosso trabalho (hipuran I^{131}, RISA, Au^{198}, Mi.A.A., lipiodol ultra-fluido I^{131}, M.A.A.) dado que o hipuran I^{131}, os M.A.A. o e lipiodol ultra-fluido I^{131} não são reabsorvidos por esta via. Dos reabsorvíveis, a RISA e os Mi.A.A. dão respostas sensìvelmente sobreponíveis pelo que podem utilizar-se quase indiferentemente. O Au^{198}, não ultrapassa fàcilmente as barreiras ganglionares, por ser fixado nas células do S.R.E., irradiando, portanto, mais longamente o sistema linfático e oferece um atraso na resposta devido ao seu mais lento deslocamento. A sua curta semi-vida que constitui uma vantagem para as aplicações biológicas, é mais um óbice à sua utilização nos países onde não há um reactor capaz de suprir as necessidades médicas em isótopos.

Neste aspecto os micro-agregados são a substância ideal, pois obtêm-se de um elemento de semi-vida física longa (semi-vida do I^{131}), o que embaratece o produto, e têm rápido metabolismo, o que diminui a irradiação. A nossa simpatia vai, consequentemente, para a utilização dos Mi.A.A.

Para a via intralinfática serve qualquer das substâncias radioactivas mencionadas neste trabalho. No entanto, ao hipuran I^{131} e aos M.A.A. devem ser postas certas reservas. Ao primeiro por ser reabsorvido por via venosa, o que sucede em grande parte ao atravessar um gânglio, e aos segundos por não atravessarem a primeira barreira ganglionar.

Pelas mesmas razões invocadas a propósito da determinação da velocidade de circulação linfática pela via subcutânea, deve-se, dar aqui, igualmente, a preferência aos Mi.A.A..

O *fluxo linfático* (que não vimos devidamente valorizado nos A.A. consultados) pode ser determinado quer pela via intralinfática quer pela via subcutânea.

A via intralinfática embora possa, teòricamente, ser utilizada é pràticamente proíbitiva no homem por duas razões fundamentais: a primeira, por exigir uma pequena intervenção cirúrgica, com a morosidade própria da intubação linfática, e a segunda por ser indispensável que a substância radioactiva seja injectada a ritmo constante, o que nem sempre é exequível, umas vezes devido às características dos troncos linfáticos e outras à do sistema de injecção.

Para determinar o fluxo linfático pela via subcutânea podemos utilizar duas técnicas fundamentais: as *curvas de depuração*, estudando o comportamento da radioactividade no local da injecção, e as *curvas de acumulação*, determinando o aumento de radioactividade nos gânglios satélites da zona

injectada, ou no sangue; neste último caso, quer pór colheitas seriadas quer por contagens directas na área precordial.

O fluxo linfático calculado pelas *curvas de depuração* tem certas limitações: trata-se de um exame demorado (dias), necessita de muitas determinações, determinações essas nem sempre fáceis pela necessidade que há em dirigir a sonda para o local de maior actividade; além disso é extremamente influenciado pela actividade dispendida pelo examinado durante o dia, factor que não é fàcilmente «controlável». Seja como for, é um exame válido e a realizar nos linfoedemas ou sempre que as curvas de acumulação ganglionar tenham sido pouco explícitas.

A estimativa do fluxo linfático pelas *curvas de acumulação sanguínea* não nos parece que seja um método prático embora o tenhamos realizado algumas vezes. De facto, se a determinação do fluxo linfático for feita por colheitas seriadas de sangue, o método é extremamente incómodo e desagradável para o doente; se for feita por contagens externas, o que melhora em comodidade perde em exactidão. Em qualquer dos casos, torna-se indispensável tomar em consideração nos cálculos a distribuição de RISA pelos compartimentos extravasculares, o que acrescenta à falta de comodidade e insegurança do método a dificuldade dos cálculos. Das substâncias radioactivas mencionadas só pôde ser utilizada, neste método, a RISA uma vez que o Au^{198} fica fixado nos gânglios e os Mi.A.A. são fàcilmente metabolizados e se fixam no fígado, circunstância que, apesar de tudo, poderia ser vantajosa para a determinação do fluxo, se não fosse a sua metabolização.

As curvas de acumulação sanguínea, são, no entanto, um método a ter em consideração nos casos de linfoedema e nos de curvas de acumulação ganglionares incaracterísticas.

A modéstia do papel atribuída ao sistema linfático, apesar da sua importância, e a dificuldade da sua exploração fizeram com que o fluxo linfático, não obstante todas as tentativas, constituisse a grande lacuna «em aberto» na exploração do sistema vascular linfático.

A determinação do fluxo linfático pelas curvas de acumulação ganglionares é, salvo melhor opinião, o método de eleição e aquele que vem preencher essa lacuna em aberto. De facto, é um método simples, rápido, cómodo e fàcilmente aceite pelos doentes; além disso, os seus resultados são seguros, reprodutíveis e quantificáveis, o que permite colocá-lo, neste momento, na vanguarda da exploração vascular. Embora a maior achega da quantificação, e do método em si, diga respeito à patologia pré-ganglionar, para o que constitui um método «único», o facto é que a quantificação a que procedemos nos faz prever a sua utilização no estudo da patologia ganglionar ou pós-ganglionar, pelo que todos os esforços devem ser dirigidos nesse sentido. As investigações futuras serão muito facilitadas pela utilização de

um computador (facilidade de que não dispusemos) que permite calcular a constante K_2 em segundos quando, neste momento, são necessárias horas. E o valor desta constante é condição indispensável, na avaliação das alterações ganglionares ou pós-ganglionares.

A *morfologia* do sistema linfático pode ser estudada por meios indirectos (linfografia indirecta morfológica) sendo, nesta circunstância, o radionuclídeo injectado por via subcutânea ou intracanalicular. Na apreciação da qualidade e do tipo de imagem deve ter-se sempre em consideração o aspecto dos troncos e gânglios e ainda a substância utilizada como contraste.

Nem sempre é possível obter por *via subcutânea* imagens morfológicas, o que deve atribuir-se umas vezes à pequenez da molécula, que leva a substância a ser reabsorvida, predominantemente, por via venosa (hipuran I^{131}), e outras à grandeza dos agregados, que ultrapassa, no homem, a capacidade de reabsorção do sistema linfático (M.A.A. e lipiodol ultra-fluido I^{133}). Por estas razões, a nossa apreciação limitar-se-á exclusivamente, ao Au^{198}, à RISA e aos Mi.A.A.

Não é possível obter, com qualquer destas substâncias, uma imagem troncular — *tronculografia indirecta* — satisfatória. Isto, porém, não deve surpreender, pois as doses injectadas foram pequenas e, por isso mesmo, incapazes de darem uma repleção dos canais linfáticos susceptível de ser diferenciada do «fundo» do aparelho, visto que tivemos, desde sempre, a preocupação de sobrepor à qualidade da imagem a inocuidade da técnica.

A cintigrafia do local da injecção e dos tecidos circundantes permitiu, apesar de tudo, pôr em evidência um tipo especial de fluxo tecidual que designámos por corrente intersticial e cujo papel parece ser fundamental, quando pretendemos avaliar os mecanismos de que se serve o sistema linfático para compensar os seus défices. Permite, ainda, a cintigrafia do local da injecção quando seriada, avaliar a eficácia da reabsorção duma certa substância ou o efeito que determinadas drogas têm sobre a reabsorção e difusão de substâncias radioactivas injectadas nos tecidos.

No que se relaciona com os gânglios — *adenografia indirecta* — verifica-se, como aliás era de esperar, que a RISA, dá deficientes imagens ganglionares. Das substâncias que utilizámos só o Au^{198} e os Mi.A.A. devem ser consideradas. Com qualquer delas e na mesma dose obtiveram-se excelentes imagens dos complexos ganglionares, indo, a nossa simpatia, pelas razões já aludidas, para os Mi.A.A..

Este método não permite, no entanto, individualizar os gânglios, mas dá-nos a imagem dum agregado que, por isso mesmo, designamos como complexo ganglionar. Este facto é devido em parte às limitações impostas quer pela aparelhagem de que dispomos, quer pela técnica presente. Com efeito o poder de resolução destes aparelhos tem determinados limites,

não sendo possível individualizar estruturas que ultrapassem o seu poder de resolução.

No que diz respeito ao estudo *morfológico* obtido por via intralinfática (linfografia indirecta morfológica intracanalicular) qualquer das substâncias radioactivas mencionadas no decurso deste trabalho é susceptível de fornecer uma imagem *troncular* satisfatória. No entanto, para a mesma dose, a qualidade da imagem variou na razão inversa da grandeza da molécula ou agregado, querendo com isto significar que o hipuran foi a substância que nos permitiu obter contrastes mais deficientes, enquanto que o lipiodol ultra-fluido I^{131} e os M.A.A. forneceram imagens de muito boa qualidade. A explicação deste facto deve residir na circunstância de o hipuran se deslocar, por um lado, com mais rapidez e, por outro, poder atravessar a parede linfática sendo, então, reabsorvido por via venosa.

Adapta-se à qualidade da imagem ganglionar — *adenografia* — o referido para a troncular, salvaguardando que a partir do primeiro escalão ganglionar a imagem obtida pela RISA é de muito má qualidade e os M.A.A. só permitem visualizar os gânglios do primeiro escalão, uma vez que a grandeza dos agregados ($< 100\ \mu$) impede que estes transitem pelos seios ganglionares ($80\ \mu$).

Tanto o Au^{198} como os Mi.A.A. e o lipiodol ultra-fluido I^{131} permitem obter imagens dos complexos ganglionares plenamente satisfatórias. Todavia, dado o perigo de irradiação, sempre que nos interessa a morfologia e não há uma finalidade terapêutica, damos perferência aos Mi.A.A.

A linfografia morfo-funcional, tentada com o objectivo de dar os dois tipos de informação — morfológica e funcional — está limitada pelas possibilidades da aparelhagem e pela dificuldade da sua interpretação.

Para finalizar focaremos dois aspectos, apenas aflorados no decurso do nosso trabalho. O primeiro relaciona-se com a aplicação dos radionuclídeos na terapêutica intralinfática; o segundo, com as comunicações entre os capilares linfáticos e os espaços intersticiais.

O primeiro destes aspectos, embora não tenha sido tratado neste trabalho duma maneira especial, fez parte dum certo número de ensaios experimentais efectuados com o propósito de avaliar em que medida os isótopos podiam substituir ou completar a terapêutica pelas radiações externas. Não nos parece, à luz desses ensaios, que venham, alguma vez, suplantá-las e como argumento válido basta referir que os gânglios fortemente invadidos se encontram excluídos da circulação linfática. No entanto, em imunologia adivinha-se-lhe aplicação no bloqueio do sistema linfático funcionante, para possibilitar o transplante de órgãos.

Quanto ao segundo dos aspectos, o das comunicações entre os capilares linfáticos e a substância intersticial, a linfografia directa com lipiodol possi-

bilitou imagens retrógradas sugerindo que os capilares linfáticos comunicavam livremente com o interstício; a reabsorção de RISA e Mi.A.A., apesar da disparidade das suas dimensões, faz-se sensìvelmente a ritmo equivalente, facto que sugere a possibilidade da existência de uma comunicação livre ou, então, de poros de dimensões apreciáveis. Parece-nos que as substâncias radioactivas e os agregados feitos com quantidades variáveis de albumina e a diferentes pH poderão, juntamente com a microscopia electrónica, possibilitar o estudo deste problema que, de momento, não consideramos suficientemente esclarecido.

Pelo que expusemos ao longo do nosso trabalho podemos concluir de cada uma das suas partes:

I PARTE

I — Uma revisão da literatura parece autorizar concluir:

a) Ser válida, nas suas linhas gerais, a hipótese de Starling.

b) Ter cada vez maior importância a via de transporte transcelular por pinocitose.

II PARTE

I — Nas linfopatias primitivas, os vasos linfáticos apresentam-se hiperplásicos, hipoplásicos ou aplásicos, sem possibilidades de se diferenciarem as situações congénitas das adquiridas.

Os gânglios, com papel de primordial importância na regulação da circulação linfática, podem apresentar-se hipotróficos ou hipoplásicos, com ou sem lacunas nas radiografias obtidas precocemente, lacunas, que estão completamente preenchidas nos exames tardios:

II — Na filariose o aspecto dos troncos e dos gânglios linfáticos depende do período evolutivo da parasitose.

a) Na linfangite há aumento de calibre dos vasos linfáticos e hipertrofia ganglionar.

b) Nos estádios de pré-edema e de edema mole há hipoplasia linfática proximal, hiperplasia distal e comunicações entre os linfáticos dos diversos planos. Nota-se obstáculo à circulação da linfa para além dos gânglios inguinais, que se apresentam, umas vezes hipertrofiados outras vezes hipotrofiados, com imagens lacunares de esclerose.

c) No edema duro não se podem cateterizar os linfáticos por estarem mal contrastados pelo P.B.V. e serem filiformes.

d) As alterações linfáticas são centrífugas, como sucede com as características clínicas das crises de linfangite.

III — A evolução das alterações linfáticas e a das vasculopatias venosas é, pràticamente, sobreponível.

Nos casos de varizes sem úlcera há hiperplasia e hiperfuncionamento linfático; nas situações de varizes com úlcera encontra-se hiperplasia ou hipoplasia linfática com fadiga; na última fase, em que há varizes, úlcera e esclerose nota-se hipoplasia ou aplasia com sideração linfática.

Os gânglios inguinais apresentam-se, de uma maneira geral, hipertrofiados, podendo ter nas fases tardias, lacunas devidas à esclerose.

IV — O aspecto do sistema linfático varia, também, com a evolução da tromboflebite. Inicialmente existe obstáculo à circulação da linfa e, posteriormente, desaparecido esse obstáculo, há aceleração da corrente linfática, com hiperplasia troncular.

Os gânglios inguinais que não se visualizavam na parte aguda da afecção encontram-se hipertrofiados numa fase tardia.

V — Nos processos inflamatórios, o aspecto dos vasos linfáticos traduz, habitualmente, dificuldade à circulação da linfa, predominando o extravasamento do contraste e a derivação da corrente.

Os gânglios, podem tomar tanto o aspecto inflamatório como o metastático ou o hiperplásico.

VI — Nas hemopatias as alterações dos vasos linfáticos — interrupção, dilatação e derivação — são secundárias ao obstáculo criado pela invasão ganglionar.

Os gânglios apresentam-se, inicialmente, pouco alterados e depois hipertrofiados, com contornos conservados e com lacunas centrais.

A diferenciação entre as várias hemopatias é impossível nas fases avançadas, podendo, contudo, estabelecer-se em situações de evolução intermediária a distinção entre a doença de Hodgkin (gânglios comprometidos ao lado de outros com aspecto normal) e os restantes linfomas.

VII — As alterações dos vasos linfáticos nos tumores são consequência do bloqueio e da hipertensão linfática.

As modificações ganglionares não têm especificidade, mas permitem o conhecimento mais seguro da extensão da invasão ganglionar.

VIII — A linfografia é um exame de primordial importância tanto nas enteropatias exsudativas como nas quilúrias.

a) Nas enteropatias exsudativas encontrámos estase linfática traduzida por microesferulação do contraste.

b) Nos casos de quilúria foi-nos dado encontrar os linfáticos abdominais dilatados, circulação linfática perirrenal e ausência quase total de gânglios abdominais.

IX — A obliteração e a insuficiência valvular, quer dos vasos linfáticos quer dos gânglios, são as determinantes das alterações linfáticas observadas em qualquer tipo de linfoedema.

X — Não existem anastomoses linfo-venosas verdadeiras mas sim fístulas linfo-venosas.

XI — As anastomoses linfo-linfáticas podem ter lugar entre linfáticos situados no mesmo plano ou em planos diferentes. Estas anastomoses podem estabelecer-se por intermédio de vasos linfáticos de 1.ª ou 2.ª ordem.

XII — A visualização dos espaços neuro-vásculo-tendinosos e intersticiais, corresponde a uma via colateral anastomótica suplectiva e traduz a existência de uma grave alteração da circulação linfática.

XIII — Existe certa correspondência entre o linfoedema clìnicamente evidenciado, o nível da obstrução linfática e o tipo de anastomoses existentes entre os diversos planos linfáticos.

XIV — Os trabalhos efectuados no animal (cão), afim de obter linfografias por via intra-arterial, intravenosa, subcutânea e intralinfática, vieram provar que no futuro, talvez seja exequível a linfografia directa subcutânea com contrastes lipossoluveis desde que se consiga um conveniente emulsificador e solvente das gorduras.

III PARTE

I — Qualquer substância radioactiva, na dose de 1 μCi/Kg, serve para determinar o tempo de circulação, flexura — região inguinal, ou flexura-pé. A nossa preferência vai para os Mi.A.A., RISA e Hipuran I^{131}. O momento exacto de chegada ao pé nem sempre foi possível determinar com clareza.

II — As curvas de acumulação, determinadas no pulso femural ou no pé, têm maior interesse na determinação do fluxo sanguíneo, quando se utili-

zam substâncias pouco difusíveis. Os Mi.A.A. parecem preencher os requesitos necessários para este tipo de determinação.

III — As curvas de depuração efectuadas com Na^{+} ou com Hipuran I^{131} traduzem, principalmente, o estado do sistema venoso, embora possam ser utilizados para avaliar a evolução de uma arteriopatia.

IV — As curvas de acumulação vesical do Hipuran I^{131} têm pouco valor para aferir o fluxo sanguíneo, atendendo ao número apreciável de factores que nelas podem interferir. Podem, apesar de tudo, servir de contraprova da reabsorção-condução do Hipuran I^{131}, injectado no pé.

V — Os M.A.A., quando injectados dentro das artérias, são fiéis tradutores do estado dos pequenos vasos, tendo, por isso, grande importância no diagnóstico e prognóstico das arteriopatias.

VI — Os radioisótopos, quando injectados por via subcutânea ou intracanalicular, possibilitam a obtenção de linfografias indirectas funcionais, morfológicas e morfofuncionais.

VII — A linfografia indirecta intersticial funcional permite determinar não só o tempo de reabsorção e condução linfáticas, pé — região inguinal ou pé — cisterna, como também o fluxo linfático, calculando-se, neste caso, três índices: índice de chegada ou fluxo linfático, índice de acumulação — passagem e índice de esvaziamento.

VIII — Ao aferir a validade da linfografia indirecta intersticial funcional verificámos que:

a) O frio, a adrenalina, a acetilcolina e a infiltração dos nervos sensitivos (cutâneo peronial) actuam atrasando a reabsorção e a condução linfáticas.

b) A hialuronidase acelera a reabsorção linfática.

c) A acção da histamina e a infiltração novocaínica do simpático lombar têm uma acção pouca explícita.

d) O calor acelera, manifestamente, a reabsorção e a condução linfáticas.

e) Os Mi.A.A. e a RISA, na parte inicial do exame, dão respostas semelhantes pelo que, sob este ponto de vista, é indiferente a utilização de uma ou outra destas substâncias.

IX — A linfografia indirecta intersticial funcional permitiu:

a) Classificar os indivíduos sem edemas clìnicamente evidenciáveis em hiperfuncionais, normofuncionais e hipofuncionais.

b) Verificar que nas fracturas recentes há atraso de reabsorção e condução linfática.

c) Observar que nas vasculopatias venosas, o comportamento do sistema linfático se apresenta quer hiper ou normofuncional quer hipofuncional, concordando com o estado evolutivo das varizes.

d) Encontrar, nas cardiopatias, um certo estado de hipofuncionamento linfático, que, muito provàvelmente, deverá ser atribuído mais às perturbações hemodinâmicas da drenagem linfática do que a perturbações da reabsorção.

e) Afirmar que, nos linfoedemas, a gravidade da situação clínica pode ser sempre fielmente avaliada por este exame, quer através do alongamento do tempo de circulação, quer pela actividade detectada na região inguinal.

f) Comprovar que nas cirroses sem ascite há normofuncionamento linfático, ao passo que nos casos com ascite se encontra hipofuncionamento que varia no mesmo sentido da gravidade da situação clínica.

g) Salientar que nas nefropatias (glomerulonefrites e nefroses) existe normo ou hiperfuncionamento linfático.

X — A técnica da linfografia indirecta intersticial funcional que permite colher maior número de dados, exige a imersão do membro em água quente (43-44º) durante 10 minutos e a realização do exame com um período ininterrupto de movimento durante 20 minutos, seguido de um período de repouso de 10 minutos. Terminado este período procede-se à exclusão da fonte radioactiva, pela aplicação de um garrote supramaleolar, e à movimentação do membro durante mais 10 minutos.

XI — A técnica anteriormente referida permite determinar 4 constantes a que atribuímos o seguinte significado:

K_1 — Índice de chegada ou fluxo linfático que traduz o comportamento pré-ganglionar do sistema linfático.

K_2 — Índice de acumulação — passagem, reflectindo o que se passa no gânglio e no território linfático a juzante.

K_3 — Exprime o estado de replecção do sistema linfático pré-ganglionar.

K_4 — Traduz o esvaziamento ganglionar.

As constantes K_1, K_3, e K_4 são de fácil determinação; a constante K_2 é difícil de calcular por estimativa, pelo que só o computador electrónico a pode fàcilmente determinar.

XII — A determinação do fluxo linfático pelas curvas de depuração é um meio que pode mostrar-se de utilidade na avaliação do compromisso linfático nos estados de linfoedema ou hipoplasia linfática, quando as curvas de acumulação inguinal não tenham sido significativas.

XIII — A linfografia indirecta intersticial morfológica, quando seriada, é uma contraprova da linfografia indirecta intersticial funcional.

XIV — A linfografia indirecta intersticial morfológica permite estudar a corrente intersticial e quiçá as perturbações da condução intersticial, servindo ainda para aferir o efeito difusor de determinadas substâncias, quando injectadas nos interstícios teciduais.

XV — As doses correntemente empregadas de substância radioactiva não servem para obter uma tronculografia indirecta intersticial em boas condições.

XVI — A RISA, o Au^{198} e os Mi.A.A. proporcionam adenografias de muito boa qualidade, sendo as da RISA as mais deficientes. Neste aspecto o Au^{198} e os Mi.A.A. equivalem-se mas as características dos Mi.A.A. levam-nos a dar-lhes a preferência.

XVII — Os Mi.A.A. devem ser preparados de modo que em cada 80μCi haja 18 a 36 mg de albumina.

XVIII — Os ensinamentos da linfografia indirecta intracanalicular funcional limitam-se, pela técnica por nós seguida, à determinação do tempo de circulação.

XIX — A linfografia indirecta intracanalicular morfológica mostrou-se concordante com a linfografia directa, e útil no «controle» per e pós-operatório dos esvaziamentos ganglionares.

XX — Os Mi.A.A. foram, das substâncias ensaiadas, a que se mostrou capaz de fornecer maior número de informações com menores incon-

venientes. Apesar de tudo, a escolha da substância a injectar — RISA, Mi.A.A., M.A.A., Au ^{198} ou hipuran I^{131} — deve depender, do doente e do objectivo que se pretende atingir.

IV PARTE

I — Existe perfeita correlação entre os dados fornecidos pela linfografia directa e indirecta. Esta última, só por si, é capaz de esclarecer não só sobre o estado funcional do sistema linfático, dum determinado indivíduo, como, também, sobre a forma deste sistema compensar a sua claudicação.

V PARTE

I — A principal indicação da linfografia directa é a estimativa da invasão ganglionar metastática nos linfomas e tumores. Em todas as outras circunstâncias deve utilizar-se, com vantagens, a linfografia indirecta intersticial.

BIBLIOGRAFIA

ABBES, M. — *Technique lymphographique.* «La Presse Medical», tome 71 (16): 819, 1963.

ABBES, M. — *La visualisation des Anastomoses lymphatico-veineuses par la lymphographie.* «La Presse Medical», vol. 74 (26): 1379-1384, 1966.

AGRIFOGLIO, G. — *Gli isotopi radioattivi in semeiologia vascolare periferica.* «Minerva Cardioangliologica», vol. 10 (11): 729-733, 1962.

ALBERTENGO, A.G. — *Chronic lymphoedema of the limbs. Its treatment — Spanish — An. Cir. (Rosario)* 1960, 25/3 (178-187) — *in* «Excerpta Medica, Surgery», vol. 16 (3): 400, 1962.

ALLWOOD, M.J.; COBBOLD, A.F. e GINSBURG, J. — *Peripheral vascular effects of noradrenaline, isopropynoradrenaline and dopamine.* «British Medical Bulletin», vol. 19 (2): 132-135, 1963.

ALVES, J.G.R. — *Os Radioisótopos e a sua aplicação terapêutica por irradiação externa.* «Radioisótopos em Medicina», pág. 117-146. Coimbra 1966.

ALVES, J.G.R. — *Radioisótopos no estudo da circulação sanguínea.* «Radioisótopos em Medicina», págs. 147-168. Coimbra 1966.

AÑAÑOS, V.; FRACCHIA, A. e FRACCHIA, R. — *Linfografias Perifericas.* «Angiopatias», vol. 6 (3): 181-187, 1966.

ANASTÁCIO, T.R. — *Aplicação de Albumina I^{131} na clínica.* «Radioisótopos em Medicina», págs. 289-307. Coimbra 1966.

ANDES, R. e col. — *Measurement of blood flow and volume in the forearm of man.* «J. Clin. Invest.», 33: 482-904, 1954.

ANOMAHNGU, V. e KONSTAM, P. — *Chronic lymphoedema in Western Nigeria.* «Dept. of Surg., Univ. Coll., Ibadan. BRIT. J. SURG. 1964, 51/2 (101-110) *in* «Excerpta Medica, Surgery», vol. 18 (8): 982, 1964.

ARIANOFF, A.A.; VAN DESSEL, A.J. e HENRARD, ET. H. — *Considerations sur l'interêt Radiochirurgical de la lymphographie.* «Le Scalpel», (39): 831-840, 1965.

ARIEL, I.M. e RESNICK, M.I. — *Altered lymphatics dynamics caused by cancer metastases.* «Dept. of Surg. New York Med. Coll.», New York, N.Y. — *Arch. Surg.* 1967, 94/1 (117-128) *in* «Excerpta Medica, Surgery», vol. 21 (9): 585, 1967.

APPLEN, J.E. — *Measurement of Arterial Flow in the Lower extremites with Radioisotopes.* Surgery 1961; 50: 315-321. «International Abstracts of Surgery». Surgery Gynec. and Obst., vol. 114 (1): 87, 1962.

ARDILL, B.L. e col. — *Clinical use of venous occlusion plethysmography.* «The Scadinavian Journal of Clinic. & Laborat. Investig.», vol. 19, supple. 99, 95-100, 1967.

ARIEL, I.M. e RESNICK, M.J. — *The intralymphatic administration of radioactive isotopes and cancer chemotherapeutic drugs.* «Soft Somatic Tissue Tumor Serv., Hosp. for Joint Dis.,» New York, N.Y. «Surgery» 1964, 55/3 (355-363) *in* «Excerpta Medica, Surgery», vol. 18 (10): 1418, 1964.

ARNULF, G. e col. — *Documents expérimentaux et cliniques sur la lymphographie.* «La Presse Medical», vol. 62 (78): 1631-1633, 1954.

ARNULF, G. (LYON) — *Normal and pathologic physiology of the lymph vessels and its application to the problem of stout legs.* «Physiologie et physiopatologie des lymphatiques et leur application au problème des grosses jambes». «Phlebologie» 1967, 201 (39-44) *in* «Excerpta Medica, Surgery», vol. 21 (10): 664, 1967.

ARNULF, M.G. (LYON) e Mme. BOELY, C. (Paris) — *Physiopathologie des lymphatiques et du canal thoracique.* «I — Aspect, fonctionnement, moyens d'étude des lymphatiques normaux et pathologiques». «Presse medicale», vol. 69, II, (52): 2381--2384, 1961.

ARNULF, M.G. e BOELYC — *Physiopathologie des lymphatiques et du canal thoracique.* «II — Les lymphatiques dans les oedemes chroniques chirurgicaux des membres». «Presse Médicale», vol. 69, II (54): 2505-2507, 1961.

ARVAY, N. e PICARD, J.D. — *Lymphographical study of chylous ascites and chylothorax.* Étude lymphographique des ascistes chyleuses et du chylothorax». «Serv. de Radiol., Hôp. de Bicêtre Paris» — «Arch. Mal. Appar. Dig.» 1964, 53/7-8 (793--810) *in* «Excerpta Medica, Surgery», vol. 19 (10): 1562, 1965.

ARVAY, N. e PICARD, J.D. — *La lymphographie en hematologie.* «La Revue du Praticien», vol. 12 (15): 1695-1703, 1962.

ASTRUP, P. — *Carbon monoxide and peripheral arterial disease.* «The Scandinavian of Clinic. & Laborat. Investig.», vol. 19, Supple. 99, 193-197, 1967.

ASHTON HEATHER — *Critical closure in human limbs* — «Bristish Medical Bulletin», vol. 19 (2): 149-153, 1963.

AUKLAND, K.; AKRE, S. e LERAAND, S. — *Arteriovenous counter-current exchange of hydrogen gas in skeletal muscle.* «The Scandinavian Journal of Clinic. & Laborat. Investig.» vol. 19, Supple. 99, 72-75, 1967.

AVERETTE, H.E. e cols. — *Lymphangioadenography in the study of female genital cancer.* «Cancer», 1962, 15: 769. «International Abstracts of Surgery, «Surgery Gynec. and Obst., vol. 116 (2): 186, 1963.

AVERETTE, H.E.; HDSON, C.R. e FERGUSON, J.H. — *Limphangioadenography: Aplications in the study and management of gynecology cancer.* «Cancer», vol. 17: 1093-1107, Sept. 1964.

BABB e cols. — *Prophylaxis of recurrent lymphangitis complicating lymphedema: Preliminary Observation.* «Proceedings the Mayo Clinic», vol. 37 (19): 485-491, 1962.

BANKS, H.H.; SELIGMAN, A.M. e FINE, A.J. — *The Efect of Hyaluronidase on the absorption of parenterally administered radioactive plasma proteins in the dog.* «J. Clin. Invest.» (28): 548-552, 1948.

BAPTISTA, A.M. — *Estudos de circulação hepática com radionúclidos emissores gama.* «Radioisótopos em Medicina», págs. 377-410. Coimbra 1966.

BARBAINI, e BAGLIANI, G. — *La linfoadenografia dell'arto superiore.* «Atti della Academia Medica Lombarda», vol. 17 (1): 24-26, 1962.

BARCROFT, H. — *Peripheral circulation in man: Introduction* — British Medical Bulletin», vol. 19 (2): 97-100, 1963.

BARRON, J.N. — *Application of radioactive sodium to problems in plastic surgery.* «British Medical Bulletin», vol. 8 (2-3): 197-202, 1952.

BATTEZZATI, M.; DONINI, I. e TAGLIAFERRO, A. — *A technique for the radiographic visualization of the deep lymphatics of the arm.* «Tecnica per la visualizzazione radiografica dei linfatici profondi del braccio». «Ist. di Patol. Spec. Chir e Prop. Clin.», Univ. di Parma. «Minerva Chir.» (Torino) 1959, 14/19 (1217-1220) *in* «Excerpta Medica, Surgery», vol. 14 (7): 1005, 1960.

BATTEZZATI, M.; DONINI, I.; TAGLIAFERRO, A. e ROSSI, L. — *Observations on normal and Pathological adenographic pictures.* «Considerazioni su quadri adenografici normali e patologici». «Ist. di Patol. Spec. Chir. e Prop. Clin.», di Univ., Genova. «Minerva Chir.» (Torino) 1961, 16/11 (733-740) *in* Excerpta Medica, Surgery», vol. 16 (7): 808, 1962.

BASTIANINI, A. — *Essais de reconstrution grafique des vaisseaux lymphatiques du foie chez l'homme.* «Les Comptes Rendus — Bull. de l'Associa. des Anatom.», págs. 159--164, 1965.

BATTEZZATI, M. e cols. — *Tecnica di visuallizzazione radiografica dei tronchi limphatici lombari della cisterna de chilo e del condotto toracico.* «Minerva Chirurgica», vol. 17 (21): 1048-1052, 1962.

BEEKMAN, Z.M. — *The value of skin thermometry in peripheral vascular disease of the lower extremities,* «Angiology 1959, 10/1 (70-80) Graphs 5 Illus 2» *in* «Excerpta Medica, Surgery, vol. 14 (4): 626, April 1960.

BEIERWALTES, W. H.; SOLARI, A.; JOHNSON, P.C. e SANNDERS, W.B. — *Clinical of Radioisótopes.* Company London 1957.

BELÁN, A.; MÁLEK, P. e KOLE, J. — *Röntgenkinematographischer Nachweis lymphövenoser verbindungen im versuch in vivo.* «Fortschritte Auf Dem Gebiete Der Roentgenstrahlen und Der Nuklearmedirin», vol. 99 (2): 2-7, 1963.

BELLMAN S. e ODÉN B. — *Regeneration of surgically divided lymph vessels. An experimental study on the rabbit's ear.* «Dept. of Surg., Serafirmerlas», Stockholm. «Acta Chir. Scand.» 1958, 116/2 (99-117) *in* «Excerpta Medica, Surgery», vol. 13 (12): 1591, 1959.

BENNETT, H.S. — *The concepts of membrane flow and membrane vesiculation as mechanisms for active transport and ion pumping.* «The Journal of Bioph. and Biochem, Cytol.», vol. 2 (4): Suppl. (99-103) 1956.

BERNARD, F. e VAUGHAN — *Observations on the surgical interruption of lymphatic pathways.* «Brit: J. Radiol. 39: 513-517, July 1966. (The Royal Perth Hospital, Western, Australia)» in *Radiology*, vol. 88 (3): 618, 1967.

BESSIR, M.C. — *Ultrastructure of lymphoid and Plasma cells in Relation to Globulin and Antibody Formation.* «Laboratory Investigation», vol. 10 (6): 1040-1067, 1961.

BÉTOULIERÈS, P.; LAMARQUE, J.L. e PUJOL, H. — *Intérêt de la thérapie endolymphatique par le lipiodol radioactif dans les hémopathies malignes.* «La Presse Medical», vol. 73 (31): 1797-1802, 1965.

B. BHASKARACHARYA; M.S. VENKATARAMAN; C. PADMA e S. SUNDARARAMAN — *Direct lymphaticovenous communication demonstrated by lymphangiography.* J. Indian M.A. 46: 483-485, May 1, 1966 (Government General Hospital, Madras, India) *in* «Radiology», vol. 88, (1): 183, 1967.

BINET, J.L. — *Acquisitions récentes sur l'ultra-struture des cellules. La membrane cellulaire.* «Le Concours Médical», n.º 1, 27-39, 1964.

BLOCKER, I.G.JR.; SMITH; R. JAMES; DUNTON; FRANR; PROTAS; M. JACOB; COOLEY; M. ROBET; LEWIS; STEPHEN; KIRY A. e E.J. — *Studies of ulceration and edema of the lower extremity by lymphatic cannulation.* Ann. Surg., June, 1959, 149, 884--897, *in* «The American Journal of Roentg», 83 (2): 400-401-1960 Extracto.

BOBBIO, P.; CACCIA, G. e CHIAMPO, L. — *Iliac-Lumboaortic Lymphography combined with iliac cavography, in the diagnosis of retroperitoneal lymph-node metastases.* «La linfografia iliaco-lomboaortico e la iliaco-cavografia associate nella diagnostica delle metastasi linfonodali retroperitoneal». Ist. di Clin. Chir. Gen. e Ter. Chir. Univ. di Parma. Ann. Ital. Chir. 1963, 40/1 (42-76) *in* «Excerpta Medica, Surgery», vol. 18 (6): 725, 1964.

BODLEY SCOTT R. — *The surgical aspects of the lymphomata.* St. Bartholomew's Hosp., London. Ann Roy. Coll. Surg. Engl. 1958 22/3 (178-196) *in* «Excerpta Medica, Surgery», vol. 13 (10): 1340, 1959.

BOHR, H. — *Measurement of the blood flow in the skin with radioactive xenon.* The Scandinavian Journal of Clinic. & Laborat. Investig., vol. 19 Supple. 99, 60-61, 1967.

BOIJSEN, E. e col. — *Arteriography of the legs in obliterating arterial Disease.* «The Scandinavian Journal of Clinic. & Laborat. Investig.», vol. 19, Supple. 99, 117-122, 1967.

BOLLMAN, J.L. — *Liver lymph and intestinal lymph in experimental cirrhosis and ascites.* «J.A.M.A.», vol. 145 (15): 1173, 1951.

BOULANGER, P.; JAYLE, M.F. e ROCHE, J. — *Exposé Annuels de Biochimie Medicale — Coloque sur la Bioquimie du tissu conjonctif.* «Masson & Cie» 1963.

BOURDON, R.; BISMUTH, V.; DESPREZ-CURLEY, J.P. e GLUCKMANN, A. — *Lymphographie en Hematologie. Éléments pour un diagnostic plus precis.* Libro de Resúmenes. «VII Congreso de Electroradiologos de Cultura Latina», Barcelona, pág. 131, 1967.

BOYD, A.D. e ALTEMEIER, W.A. — *Lymphangiography in management of malignant neoplasms of lower extremities.* Dept. of Surg., Univ. Cincinnati Coll. of Med., Cicinnati, O. — Arch. Surg.: 1963, 86/6 (911-918), *in* «Excerpta Medica, Surgery», vol. 18 (1): 120, 1964.

BRANCO, J.R. — *Aspectos do emprego dos Radioisótopos.* «Radioisótopos em Medicina,» págs. 33-47. Coimbra 1966.

BRON, K.M.; BRUM, S. e ABRAMS, H.L. — *Oil embolism in lymphangiography.* «Radiology,» vol. 80 (2): 194-201, 1963.

BROOMÉ, A. e col. — *Spontaneous Recovery in intermittent claudication.* «The Scandinavian Journal of Clinic. & Laborat. Investig.», vol. 19, Supple. 99, 157-159, 1967.

BROOMÉ, A.; CEDERLUND, J. e EKLÖF, B. — *The effect of nicotinic acid on muscle blood flow in intermittent claudication measured with xenon* — 133 *clearance method.* «The Scandinavian Journal of Clinic. & Laborat. Investig», vol. 19, Supple. 99, 233--240, 1967.

BRUCE, P.T. e HARE, W.S.C. — *Failure of metastatic nodes to fill During Lymphography.* «Clin. Radiol», (18): 88-92, 1967.

BURAGGI, G.L. — *La terapia radioisotopica dei linfonodi* — «Atta della Academia Medica Lombarda», vol. 17 (1): 26-29, 1962.

BRUZUAL, A.D. — *La linfografia en el diagnostico del cancer del cuello uterino.* Tomo XXIII (3): 579-589, 1963.

BURAGGI, G.L.; D'AMIGO, P. e FAVA, O. — *La radioterapia endolinfática.* «La radiologia Médica», vol. 12 (3): 238-273, 1963.

BUSCH, F.M. e SAYEGH, E.J.— *Roentgenographie visualization of Human testicular lymphatics: A preliminary Report.* «The Journal of Urology», vol. 89 (1): 106-110, 1963.

BUSCH, F.M. e SAYEGH, E.S. — *Opacification radiologique des lymphatiques testiculaires.* «La Presse Medical», vol. 71 (37): 1793, 1963.

CALLISTO, D.; HOWARD, J.M. e BOWER, R. — *Lymphangiography by subcutaneous injection of water soluble radiopaque medium: The role of interstitial pressure.* «Annals of Surger», vol. 155 (4): 614-619, 1962.

CALNAN, J.S. e col. — *A obstrução venosa na etiologia do linfedema precoce.* «Bristih Med. J.» (5403): 221-226, Julho 1964. *in* «Jornal do Médico», Ano XXIV, vol. LV, 842-843, 19 Dez., 1964.

CALNAN, J.S.; KOUNTZ, S.; PENTECOST, B.L.; SHILLINGFORD, J.P. e STEINER, R.E. — *Venous obstruction in the aetiology of lymphoedema praecox.* Dept. of Surg., Postgrad. Med. Sch., London — Brit Med. J. 1964, 5403 (221-226) *in* «Excerpta Medica, Surgery», vol. 19 (2): 314, 1965.

CANHA, N. e BRANCO, J.R. — *Radioisótopos na detecção ganglionar.* «Radioisótopos em Medicina», págs. 201-215. Coimbra, 1966.

CARAYON, A. e AUPHAN, D. — *La filariose lymphatique à w. bancrofti.* «Médicine Tropicale», vol. 21, Nov./Dec. 1961.

CARAYON, A. e DATCHARY, A. — *L'Éléphantiasis Tropical á l'heure de la lymphographie.* «Médecine Tropicale», vol. 22 (2): 214-257, Mars/Avril 1962.

CARDOSO, H. e MELO, T.—*Lymphographie in vivo.* «Les Comptes Rendus Bull. de l'Associa. des Anatom.», págs. 402-405, 1964.

CARIATI, E. CASACCIA, M.; MUSIANI, R. e RICCO, G. — *The longterm results of some cases of lymphedema, chyledema and phlebedema of inveterate nature treated by radical therapy* — «*Risultati a distanza di alcuni casi di linfedema, chiledema e flebedema inveterato trattati con terapia radicale.* Ist. di clin. Chir. Gen. e Ter. Chir. Univ. di Siena — Gazz. Int. Med. Chir. 1963, 68/24 bis (3052-3066) *in* «Excerpta Medica, Surgery», vol. 19 (7): 1055, 1965.

CARVALHO, R.; RODRIGUES, A. e PEREIRA, S. — *La mise en évidence par la radiographie du système lymphatique chez le vivant.* Extrait des «Annals d'Anatomie Pathologique et Anatomie Normale Médico-Chirurgicale», 8e Année, n.º 2, Fevrier 1931.

CARVALHO, R.; RODRIGUES, A. e PEREIRA, S. — *Sur une nouvelle méthode de mise la évidence des lymphatiques chez le vivant.* Extrait «Des Comptes Rendus de L'Association des Anatomistes», vingt-sixième Réunion (Varsovie, 3-7 Aout 1931).

CASELLI, P. — *La découverte des facteurs de diffusion comme point de départ vers de progrés des connaissances sur la biochimie du processus inflammatoire.* «Biologie Medical», vol. LII (1): 94-122, 1963.

CASLEY-SMITH, J.R. — *Endothelial permeability — The passage of particles into and out of diaphragmatic lymphatics.* «Quart. J. Exp. Physiol.», vol. 49; 365-383, 1964.

CASLEY-SMITH, J.R. — *Endothelial permeability.* «II — The passage of particles through the lymphatic endothelium of normal and injured ears». Brit. J. Exp. Pathology», vol. 46; 35-49, 1965.

CATCHPOLE, H.R.; JOSEPH, N.R. e ENGEL, M.B. — *Fixation d'ions, Échanges d'ions et autres propriétés colloidales du tissu conjonctif.* Exposés Annuel de Biochimie Medicale. «Masson & Cie», 1963.

CAUWEMBERGE, P. e cols. — *Quelques Aspects de la Physiopathologie des œdemes.* «La Semaine des Hopitaux», 39.e Année, n.º 59: 2910-2920, Déc. 1963.

CELIS, A.; CASTILLO, H.; MARQUEZ, H.; ALCANTARA, R. e MIJANGOS, D. — *Radiologic Demonstration of The Lymphatic Circulation of The Heart.* «Acta Radiologica», vol. 4, Fas. 5, 481-488, 1966.

CHAMBERY — *First international congress on phlebology.* Chambery, 6th-8th May, 1960. «*Premier congrès international de phlébologie.* Chambery, 6-8 Mail, 1960. Imprim. Reunis de Chambery 1962 (653 pages) Graphs 20 Tables 31, *in* «Excerpta Medica, Surgery», vol. 17 (1): 122, 1963.

CHIAPPA, S. e cols.— *Observations on Intralymphatic Radiotherapy and General Chemitherapy.* «Clin. Radiol.», 15: 202-209, july 1964.

CHAVES, C.M. — *Lymphangiography. Use in Investigation, Diagnosis and Therapy.* «Progress of Medical Science. Surgery» Am. J. Med. Sc., vol. 248: 225-245, August, 1964.

CHIAPPA, S. e cols. — *La semeiotica Radiologica del vaso e del Ganglio Linfatico nelle Neoplasien.* «La Radiologia Medica», vol. 21 (5): 338-360, 1963.

CHIAPPA, S. — *Il valore diagnostico e terapeutico dele adenolinfografia.* «Atti della Academia Médica Lombarda», vol. 17 (1): 16-20, 1962.

CLEAN, D.M. — *A propos des substances qui augmentent la perméabilité tissulaire et de leurs relations avec l'infection et la fécondation.* «Biologie Medical», vol. LII (1): 13--33, 1963.

COHEN — *Idiopathic lymphoedema of Ethiopia and Kenya.* «East African Medical Journal», vol. 37 (2): 53-74, 1960.

COHEN I.B. e col. — *Lymphangiography in filarial lymphoedema and elephantiasis.* «The «American Journal of Tropical Medicine and Hygiene», vol. 10, 843-848, 1961.

COLLETTE, J.M. — *Envahissements Ganglionnaires Inguino-ilio-pelviens par Lymphographie.* «Acta Rad. Scand», 49, 154-164, 1958.

COLLETTE, J.M. — *Lymphographie et Lymphadénographie.* «Flamarion», 416e-417f.

COLLETTE, J.M. — *La Lymphographie dans les limphostases acquises.* «Annales de radiologie», vol. I (3-4): 211-231, 1958.

COLIN, R. — *L'exploration du système lymphatique en pathologie chirurgicale. Acquisitions récentes et résultats pratiques.* «Atlas de radiologie clinique de la Presse Medicale». Supplement «La Presse Médicale», vol. 68 (51): 136-1 a 136-4, 1960.

CONNEL, J. e WHITTAKER, L.R. — *Lymphangiography in Experimental Animals.* «East African Medicale Journal», vol. 36 (5): 264-267, May 1959.

CORINALDESI, A.; RIMONDI, C. e MARANI, A. — *La Linfoadenografia inguino-íliaco-lombo--aortica nella diagnostica differenziale fra diffusione delle neoplasie della portio uterina ed esiti chirurgici o radioterapici.* «Libro de Resúmenes». VII Congreso de Electroradiologos de Cultura Latina. Barcelona 1967, pág. 128.

CRUZ, J.M.; MORAIS, J.B. e SOUSA, A. — *Sur Le Sens Du Courant Lymphatique Du Poumon D'apres La Methode Microradiographique.* «Instituto Rocha Cabral, Travaux de Laboratoire», Tome XXIII, 1958.

DAHN, I., e col. — *On the conservative treatment of severe ischemia of the leg.* «The Scandinavian Journal of Clinic. & Laborat. invest.», vol. 19, Supple. 99, 160-165, 1967.

DAHLSTRÖM, H. — *The evaluation of thrombolytic therapy in arterial occlusions.* «The Scandinavian Journal of Clinic. & Laborat. Inves.», vol. 19, Supple 99, 187-189, 1967.

DAHN, I. — *Venous occlusion plethysmography in clinical routine.* «The Scandinavian Journal of Clinic. & Laborat. Investig.», vol. 19, Supple 99, 138-141, 1967.

DAHN, I.; LASSEN, N.A. e WESTLING, H. — *Blood flow in human muscles during external pressure or venous stasis.* The Scandinavian Journal of Clinic. & Laborat. Investig.», vol. 19, Supple. 99, 28, 1967.

DALION, P.; GUERBET, M. e DELAVILLE, A. — *Etude histologique du foie et de la rate après injection intraveneuse d'une émulsion de lipiodol U.F. chez la souris.* «Les comptes rendus — Bull. de L'Associa. des Anatom.», pág. 354-359, 1965.

DANA, M.; DESPREZ, J.P.; BISMUTH, V. e BOURDON, R. — *La lymphographie dans les maladies de la peau.* Extrait de «Annales de Radiologie», N.° VII-VIII, 1964.

DANESE, C. e HOWARD, J.M. — *Postmastectomy lymphedema.* «Surgery, Gynecology and Obstetrics», vol. 120 (4): 797-802, 1965.

DANESE e col. — *Regeneration of lymphatic vessels; radiographic study.* «Ann. Surg», 156: 61-67, 1962.

DANESE, C.; DIAZ R. e HOWARD, J.M. — *Changes in lymphatics with experimental acute thrombophlebitis.* Sinai Hosp., Cleveland, O.-Arch. Surg. 1963, 86/1 (5-12) *in* «Excerpta Medica, Surgery», vol. 17 (7): 865, 1963.

DANESE, C.; HOWARD, J. e BOWER, R. — *Lymphangiography by subcutaneous injection of water soluble radiopaque medium.* «Annals of Surgery», vol. 155, (4): 614-619, 1962.

DARGENT, CHASSARD, J.L. e col. — *Echecs et complications de la lymphographie au lipiodol ultra-fluide.* «Lyon Chirurg.», vol. 58 (6): 870-876, 1962.

DELALOYE, B. — *Introduction a la scintigraphie clinique.* «Atlas, Masson Cie» 1966.

DELAUNAY, A. e BAZINS, S. — *La Biologie comme elle va — Biochimie de la trame conjonctive enflammée.* «La Vie Médical», 461-466, Mars 1966.

DELAUNAY, A. e BAZIN, S. — *La biologie comme elle va... — Biochimie de la trame conjonctive enflammée.* «La Vie Médicale», (46): 1925-1933, Dec. 1965.

DE ROO, T. — *Lymphography in Lymphedema.* Lymfographie bij lymfoedema van de extremiteiten — «Ned. T. Geneesk», 1966, 110/11 (525-530) *in* «Excerpta Médica, Surgery», vol. 21 (1): 73, 1967.

DE ROO T. — *The value of lymphography in differential diagnosis — De differentieeldiagnostische mogelijkheden van de lymfografie.* Radiol. Afs., Acad. Ziekenh., Leiden — «Ned. T. Geneesk» 1964, 108/15 (739-748) *in* «Excerpta Medica, Surgery», vol. 19 (1): 167, 1965.

DE ROO T. — *Lymphaticovenous communication in the iliac region in primary lymphoedema, demonstrated by means of lymphography — Lymfatico-veneuze verbinding in de*

regio iliac bij primair lymfoedeem aangetoond door middel van lymfografie. Afd. Radiol., Acad. Ziekenh., Leiden — «Ned. T. Geneesk» 1964, 108/5 (198-203) *in* «Excerpta Medica, Surgery», vol. 18 (12): 1777, 1964.

DE ROO, T. — *Técnica de la linfografia.* «Médica Mundi», vol. 10 (3): 101-107, 1965.

DE ROO, T. — *Diagnóstico diferencial en linfadenografia.* «Médica Mundi», vol. 11 (3): 97-105, 1965.

DE ROO, T. e THOMAS, P. — *Lymphography with supplementary tomographic examination in the pre-operative analysis of melanosarcoms.* «Clinical Radiology» (18): 83--87, 1967.

DEL RIO, H.G. — *The Blood flow in calf muscles in normal man and in patients with oblirative arterial disease studied during walking by the Xe-*133 *clearance method.* «The Scandinavian Journal of Clinic & Laborat. Investig.», vol. 19, Supple. 99, 130-132, 1967.

DESPREZ-CURELY, J.P. e col. — *La lymphographie du membre superieur dans les affections tumorales malignes.* «Annales de Radiologie», vol. VI (5-6): 437-459, 1963.

DESPREZ-CURELY, J.P.; BISMUTH, V.; LAUGIER, A. e DESCAOLRS, J. — *Accidents et incidents de la lymphographie.* «Annales de Radiologie», vol. VII-VIII, 577-588, 1962.

DESPREZ-CURELY, J.P.; BISMUTH, V. e LAUGIER, A. — *L'Exploration Radiologique des ganglions ilio-lombaires par lymphographie.* «N. R. F. Hémat.», vol. 2, (1): 91--109, 1962.

DI MATTEO, G. e colab. — *The morphology and dynamics of the peripheral lymphatic system in pathological clinical conditions and in experimental conditions.* «Minerva Cardioangiol.» 1963, 11/12 (765-774) *in* «Excerpta Medica, Surgery», vol. 18 (10): 14-18. Octobre 1964.

DI MATTEO, G.; FORMICONI, E. e MORABITO, A. — *An experimental study of a new lymphographic technique with rapid absorption: Transtissular lymphangio-adenography — Studio sperimentale su una nuova tecnica linfografica transtissular.* Ist. di Semeiot. Chir., Univ., di Roma «Ann. Ital. Chir.» 1962, 39/10 (967-982) *in* «Excerpta Medica, Surgery», vol. 17 (11): 1398, 1963.

DIAZ, C.J. e col. — *Introduction a la patologia de los ganglios linfáticos.* «Revista Clinica Espanhola», Tomo LXXV (4): 215-223, 1959.

DIETHRICH, E.B. e col. — *A new technique of Rapid end-toside arterial cannulation.* «Surgery, Gynecology & Obstetrics», vol. 120 (4): 827-830, 1965.

DITCHEK, T.; BLAHUT, R.J. e KITTLESON, A. — *Limphadenography in normal sujects.* «Radiology», vol. 80 (2): 175-181, 1963.

DOLAN e col. — *Lymphography in genital cancer.* «Surg. Gynec. and Obstrc.» (118): 1286-1290, 1964.

DON W. FAWCETT — *The membranes of the cytoplasma.* «Laboratory Investigation», vol. 10 (6): 1162-1187, 1961.

DONAHUE, S. — *A relationship between fine structure and function of blood vessels in the central nervous system of rabbit fetuses.* «American Journal of Anatomy», vol. 115 (1): 17-25, 1964.

DORNHORST, A.C. — *Chairman's concluding remarks to section IV.* «The Scandinavian Journal of Clinical & Laborat. Invest.», vol. 19, Supple. 99, 153, 1967.

DONINI, I — *Variations of the flow of the lymph through the inguinal lymph nodes, lymphographic observations in the living organism — Modalità di decorso della linfa attra verso i linfonodi inguinali. Osservazioni linfografiche nel vivente.* Ist. di Patol. Spec. Chir e Prop. Clin., Univ. di Parma. «Minerva Chir» (Torino) 1959 *in* «Excerpta medica, Surgery», vol. 14 (7): 1006, 1960.

DONINI, I. — *In-vivo lymphographic studies of the course of the lymph through the lymph nodes — Osservazioni linfografiche nel vivente sulle modalità di decorso della linfa attraverso ai linfonodi.* Ist. di Patol. Spec. Chir., Prop. Clin. ed Anat. Um. Norm. Univ. di Parma. «Ateneo Parmense» 1960, 31/1 (52-61) *in* «Excerpta Medica, Surgery», vol. 15 (2): 276, 1961.

DORNHORST, A.C. — *Hyperaemia induced by exercise and ischaemia.* «British Medical Bulletin», vol. 19 (2): 137-140, 1963.

DORNHORST, A.C. — *Clinical implications of recent peripheral vascular studies.* «Brit. Med. Bull.» (19): 161-164. May 1963.

DOUGLAS, G. — *Some aspects of obliterative vascular disease of the lower limb.* «Livingstone L.td» 1961.

DROZDOVA, A.V. — *The lymphatic system of the small intestine and the mesentery and the development of collateral lymph circulation in portocaval anastomosis and ligation of the portal vein* (Russian text). «Eksper. Khir.» 1961, 2 (29-33) *in* «Excerpta Medica, Surgery», vol. 16 (1): 120, 1962.

DUNAS, D. — *Mesure de la circulation artérielle périphérique par les isotopes.* «Presse Médic» (46): 2.206. Nov. 1963.

DURAN, M.L. e REYNALDS — *Infections vaccinales chez les jeunes souris.* «Biologie Medical», Vol. LII (1): 76-93, 1963.

DURANTEAU, M. e col. — *Essais de lymphographie abdominothoracique par injection intrapéritonéale de substances iodées.* «La Presse Médicale», vol. 63 (76): 1586-1588, 1955

DURDEN, C.; LASLIE, M. e ALLEN, L. — *A method for injecting the lymphatics of serous cavities and for demonstrating a mechanism of lymphatic absorption.* «The Anatomical Record», vol. 150 (3): 335-336, 1964.

DUTHIE, E.S. — *Facteur de diffusion et hyaluronidase.* «Biologie Médicale», vol. LII (1): 7-12, 1963.

EASTCOTT, H.H. — *Experience of vascular surgery with special regard to late results.* «The Scandinavian Journal of Clinic. & Laborat. Invest.», vol. 19, Supple. 99, 172-177, 1967.

EBY, C.S.; BRENNAN, M.J. e FINE, G. — *Lymphangiosarcoma: A lethal complication of chronic lymphedema, report of two cases and review of the literature.* Dept. of Dermatol., Henry Ford Hosp., Detroit, Mich. «Arch. Surg.» 1967, 94/2 (223-230) *in* «Excerpta Medica, Surgery», vol. 21 (9): 586, 1967.

EDWARDS, E.A. — *Recurrent febrile episodes and lymphedema.* «J.A.M.A.», vol. 184 (11): 858-862, 1963.

ELBAZ, C. e STOPPA, R. — *Pathologie lymphatique.* «Algerie Medical», vol. 65, 875-876, 1961.

ELOESSER, L. — *Obstruction to lymph channels by scar.* «J.A.M.A.», vol. 81: 1867-1870, 1923.

EMMET, A.J.; BARRON, J.N. e VEALL, N. — *Comments on observations on the use of I-133 labelled human serum albumin for lymphatic drainage studies.* «The Scandinavian Journal of Clinic. & Laborat. Investig.», vol. 19, Supple. 99, 27, 1967.

EKMAN, C.A. e HALLBÖÖK, T. — *Late results in vasculary surgery.* «The Scandinavian Journal of Clinic. & Laborat. Invest.», vol. 19, Supple 99, 180-181, 1967.

ENGELL, H.C. — *Reconstructive operations for arteriosclerosis of the lower limbs. A follow-up study.* «The Scandinavian Journal of Clinic. & Laborat. Invest.», vol. 19, Supple. 99, 178-179, 1967.

FALOR, W.H. — *Bilateral scalene lymph node excision: bilateral duct cannulation.* Lymph Res. Lab., Akron City Hosp., Akron O., «Pac. Med. Surg.» 1964 72/6 (350-355) *in* «Excerpta Medica, Surgery», vol. 19 (10): 1562, 1965.

FAWCETT, D.W. — *The membranes of the cytoplasm.* «Laboratory Investigation», vol. 10 (6): 1162-1186, 1961.

FERRANTE, G. — *Morpho-functional changes in the lymphatic system in venous engorgement of lower limbs — Sulle modificazioni morfofunzional del sistema linfatico nella stasi venosa degli arti inferior.* Ist. di Clin. Chir. Gen. e Ter. Chir. Univ. di Napoli, «Rif. Med.», 1964, 78/35 (968-974) *in* «Excerpta Medica, Surgery», vol. 19 (4): 644, 1965.

FERREIRA, A.S. — *As grandes correntes linfáticas abdomino-torácico-cervicais.* «Gazeta Médica Portuguesa», vol. X (4): 403-410, 1957.

FIELDS, T. e SEED, L. — *Clinical use of radioisotopes. A manual of technique.* «The Year Book Publisters», Chicago.

FISH, U. e BUONO, M.S. — *Technic of cervical lymphography.* «Schweiz. Med. Wchnsch» 93: 994-998, July 13, 1963.

FISCHER, H.W.; LAWRENCE, M.S. e THORNBURNY, J.R. — *Lymphography of the normal adulte male.* «Radiology», vol. 78 (3): 399-406, 1962.

FISCHER, H.W. — *Intralymphatic introduction of radioactive colloids into the lymph nodes. Preliminary study.* «Radiology», vol. 79 (2): 297-301, 1962.

FISCHER, H.W. — *A critique of experimental lymphography.* «Acta Radiológica», vol. 52 (6): 448-454, 1959.

FLORKIN, M.; CAUWENBERGE e LEFEBVRE, P. — *L'eau et les électrolytes en médicine interne.*

FLUCKIGER, P. e BAHNHOFSTR — *The physical and biological pathogenic components of varicosis.* Schweiz. Med. Wschr. 1963, 93/45 (1594-1598) *in* «Excerpta Medica, Surgery», vol. 18 (6): 723, 1964.

FOLKOW, B. — *Pathophysiological aspects of blood flow distal to an obliterated main artery with special regard to the possibilities of affecting the collateral resistance and the collateral resistance and the arterioles in the distal low — pressure system.* «The Scandinavian Journal of Clinic. & Laborat. Invest.», vol. 19, Supple. 99, 218--221, 1967.

FOLKOW, B. — *Chairman's concluding remarks to section II.* «The Scandinavian Journal of Clinic. & Laborat. Investig.», vol. 19, Supple. 99, 101-102, 1967.

FOX, R.H. e EDHOLM, O.G. — *Nervous control of the cutaneous circulation.* «British Medical Bulletin», vol. 19 (2): 110-113, 1963.

FRIEDELL, M.; INDECK, W. e SCHAFFNER, F. — *Radioactive Isotopes In the Study of Peripheral vascular disease. III Further studies in the circulation index with an eva-*

luation of the diagnostic and therapeutic value of priscoline. «Archives of Internal Medicine», vol. 85 (4): 667-674, 1950.

FRIEDELL, M.T.; SHAFFNER, F.; PICKETT, W.J. e HUMMON, I.F. — *Radioactive Isotopes in the study of peripheral vascular disease.* «Archives of Internal Medicine», vol. 83 (6): 608-631, 1949.

FRIEDERICI, H.H.R. e PIRANI, C.L. — *The fine structure of peripheral capillaries in experimental nephrotic edema.* «Laboraty Investigation», vol. 13 (3): 250-258, 1964.

FUCHS, W.A. e col. — *Complications in lymphography with oily contrastmedia.* «Acta radiológica», vol. 57 (6): 427-432, 1962.

FUCHS, W.A. e HEDERSTRÖM, G.R. — *Inguinal and pelvic lymphography: preliminary report.* «Acta radiológica», 56 (5): 340-354, 1961.

FUCHS, W.A. e BOOK-HEDERSTRÖM, G. — *Diagnostic problems in inguinal and pelvic lymphography — Problemi diagnostici della linfografia inguinale e pelvica. Studio preliminare.* Rontg. diagn. and. Gynaecol. Depts, Univ., Hosp., Lund., «Minerva Chir. (Torino) 1961, 16-11 (740) *in* «Excerpta Medica, Surgery», vol. 16 (7): 808, 1962.

FUSAROLI, P. — *A propos de la Différenciation Anatomo-microscopique des ganglions lymphatiques des embryons et des foetus humains.* «Les Comptes Rendus Bull. de l'Assoc. des Anatom.», 605-623, 1964.

FYFE, H.Z. — *Anatomia humana.*

GALÁN, F.G. e ZAPATA, J.E. — *Diagnóstico diferencial linfográfico de las metastasis ganglionares. Correlación anatomo-radiológico de las imágenes linfográficas.* «Libro de Resúmenes». VII Congreso de Electroradiologos de Cultura Latina. Barcelona, págs. 137-138, 1967.

GALLI, G. — *La Semeiotica Linfoadenografica dei processi neoplastici.* «Atti della Academia Médica Lombarda», vol. 17 (1): 21-24, 1962.

GERAUD, J. e col. — *Méthode de mesure des variations de la capacité vasculares périphérique par l'utilisation de sirumalbumine humaine marquée par* I^{131}. «C.R.Soc. BIO.» (Par) 154: 1647-51, 1960.

General discussion to section IV. «The Scandinavian Journal of Clinic. & Laborat. Invest.», vol. 19, Supple. 99, 150-152, 1967.

GERGELY, M.M. e ZSEBOK, Z. — *De la lymphangiographie.* «Presse Medical», vol. 64 (94): 2.200-2.203, 1956.

GEST. J. e DELOUCHE, G. — *La lymphographie indirecte par isotops radio-actifs. V Congrés des Radiologists et Electroradiologistes de Culturelatine.* «Journ. de Radiol. et Elect.», vol. 44 (1-2), 96-94, 1963.

GIÃO, J.M. e RICO, T. — *Permeabilidade capilar e Isotopos Radioctivos.* «Medicina contemporanea», vol. LXXVII, 485-546, 1959, vol. LXXVIII, 1-81, 1960.

GILLESPIE, J.A. — *The late effects of lumbar sympathectomy on blood flow in the foot in the presence of occluive arterial disease.* «The Scandinavian Journal of Clinic. & Laborat. Invest.», vol. 19, Supple. 99, 219-221, 1967.

GODART, S. — *New aspect of post-traumatic oedema in the light of lymphography — Aspect nouveau de l'oedema post-traumatique à la lumiere de la lymphographie.* Hôp.

Univ. St.-Pierre, Bruxelles — «Acta Chir. Belg.» 1962, 61/8 (903-922) *in* «Excerpta Medica, Surgery», vol. 18 (2): 251, 1964.

GOFFRINI, P. e col. — *Anatomic and lymphographic study of the lymph nodes in the diagnosis of different lymphopathies including neoplasms.* «Arch. Ita. Chir» 1961, 87: 613. International Abstracts of Surgery. «Surg. Gyn and Obst.», vol. 115, (2): 196, 1962.

GOLDBERG, M.E. e FEINBERG, S.B. — *Pulmonary infarction following lymphangiography in dogs: Its implications in Human Studies.* «Radiology», vol. 81 (3): 479-483, 1963.

GOLENHOFEN, K. — *Blood flow of muscle and skin studied by the local heat clearance technique (Wärmeleitmessung).* «The Scandinavian Journal of Clinic. & Laborat. Invest.», vol, 19, Supple. 99, 79-85, 1967.

GONRIZ, F.J.M.; MONTEIRO, A.S.; RAMIREZ, A.C. e BANDRTS, A.A. — *Algunas consideraciones sobre el valor de la linfografía en el plan de irradiación de las neoplasias de cuello de útero y de la mama.* «Libro de Resúmenes». VII Congreso de Electroradiologos, Barcelona, págs. 133-134, 1967.

GOUCH, M.H.; GUINEY, E.J.; KINMONTH, J.B. e BRIT, M.J. — *Lymphangiography: New techniques and uses.* «British Medical Journal», 1, 1181-1184, 1963.

GOULD, R. J. e col. — *The surgical applications of lymphography.* «Surgery, Gynecology & Obstretics», vol. 114, 682-690, June 1960.

GOUAZÉ, A.; CASTAING, J.; CHATELAIN, B.; ROLLAND, J.C.; DELPLACE, J.; COMBE, J. e ROBERT, M. — *Notions de physiologie expérimentale de la circulation lymphatique mises en évidence par la méthode des fluorescents biologiques.* «Les Comptes Rendus Bull. de l'Associa. des Anatom.», pág. 459-465, 1966.

GOUAZÉ, A.; CASTAING, J.; SOUTOUL, J.H.; CHATELAIN, B.; ROLLAND, J.C.; MINSART, R.; MAUDUIT, J. e FRIEH, J.M. — *Le «Marquage» expérimental du courant lymphatique par les fluorescents biologiques.* «Les Comptes Rendus Bull. des l'Associa. des Anatom», págs. 479-489, 1965.

GOULD, R.J. e SCHAFFER, B. — *Surgical applications of lymphography.* «Surg. Gynec. & Obst.» (114): 683-690, 1962.

GRAY, E.G. — *Microscopie électronique de la surface cellulaire.* «Endeavour», vol. XXIII (89): 61-65, 1964.

GRAY'S — *Anatomy.*

GRADY, E.D.; SALE, T.W. e ROLLINS, C.L. — *In abstracts of current literature radiology.* Ann. Surg. 157: 97-114, January 1963.

GREENFIELD, A. e col. — *Methods for the investigation of peripheral blood flow.* «Brit. Med. Bull. 19 (2): 101-109, May 1963.

GREENFIELD, A.D.M. — *Demonstration of methodes for investigating the peripheral circulation.* «The Scandinavian Journal of Clinic. & Laborat. Investig.», vol. 19, Supple. 99, 103-116, 1967.

GREENLAW, R.H. e SCHWARTZ, S. — *Evaluation of portal circulation by percutaneous splenic isotope.* «Radiology», vol. 74 (3): 441-445, 1962.

GRIMALT, A.M. e TAPIA, J.P. — *La linfografía en el diagnóstico, prognóstico y tratamiento de los cánceres de cuello de útero.* «Libro de Resúmenes». VII Congreso de Electroradiologos de Cultura Latina, Barcelona 1967, pág. 138.

GUILLÉN, J.P. — *Linfografias em Urologia.* «Libro de Resúmenes». VII Congreso de Electroradiologos de Cultura Latina, Barcelona 1967, págs. 128-129.

GUYTON, A.C. — *Function of the Human Body.* «Second Edition». W.B. Saunders Company. Philadelphia and London 1964-1965.

GVOZDANOVIC, V. — *Clinical lymphography — Klinicka limfografija.* Zav. za Radiol., Med. Fak., Zagreb. «Lijecn. Vjesn.» 1966, 88/10 (1145-1152) *in* «Excerpta Medica, Surgery», vol. 21 (10): 664, 1967.

HAM, K.N. e HURLEY, J.V. — *Acute inflammation: an electron-microscope study of turpentine-induced pleurisy in the rat.* «The Journal of Pathology and Bacteriology», vol. 90 (2): 365-376, 1965.

HAMPEL, K.E. — *Complications in lymphadenosis.* Munch. Med. ws Chr. 1963, 105/45 (2228-2232) Graphs 1, Tables 3 *in* «Excerpta Medica, Surgery», vol. 18, n.° 5, pág. 605. May 1964.

HAN, S.S. e AVERY, J.R. — *The Ultrastructure of capillaries and arterioles of the Hamster dental Pulp.* «The Anatomical Record», vol. 145 (4): 549-555, 1963.

HELBIG, J. e STOLZE, TH. — *The pathological picture of chondromatosis of the points.* «Dtsch. Gesundh-wes» 1959, 14/37 (1706-1711) *in* «Excerpta Medica, Surgery», vol. 14 (9): pág. 1146, 1960.

HELLMAN, R.D. e COLLINS, V.P. — *Identification of laceration of the thoracic duct by lymphangiography.* «Radiology», vol. 81 (3): 470-472, 1963.

HELLON, R.F. — *Local effects of temperature.* «Brit. Med. Bull» (19): 141-44. May, 1963.

HENRY, J.A. — *The radiobiologie problems posed by the utilization of radioisotopes.* «J. Belge de Radiol», 47: 168-177, 1964.

HENRICHSEN, E. — *Comment on the assessment of the success of reconstructive vascular surgery by temperature measurement during operation.* «The Scandinavian Journal of Clinic. & Laborat. Investig.», vol. 19, Supple. 99, 149, 1967.

HENTZER, E. e MADSEN, P.C. — *Testosterone in the treatment of arterial insufficiency of the lower limbs.* «The Scandinavian Journal of Clinic. & Labor. Invest.», vol. 19, Supple. 99, 198-206, 1967.

HENTZER, E. — *Treatment of peripheral arterial insufficiency with inositoli nicotinas (Hexnicit).* «The Scandinavian Journal of Clinic. & Laborat. Investig.», vol. 19, Supple. 99, 226-232, 1967.

HERMAN, P.G.; BENNINGHOFF, D.L.; NELSON, J. e MELLINS, H.Z. — *Roentgen anatomy of the ilio-pelvic-aortic lymphatic system.* «Radiology», vol. 80 (2): 182-193, 1963.

HERMAN, P.G.; BENNINGHOFF, D.L. e SCHWARTZ, S. — *A physiologic approach to lymph flow in lymphography.* «Amer. Journal of Roentge.», vol. 91 (6): 1207-1215, 1964.

HERSHEY, C.D. e col. — *Femoral arteriography by scangraphic methods using radioactive albumin for tining.* «Annals. Surg.», Supple. 154: 155-158. Dec. 1961.

HERVY, E.; AVERETTE e FERGUSON, J.H. — *Lymphographic Alterations of Pelvic Lymphatics after Radiotheraphy.* «J.A.M.A.», vol. 186 (6): 554-557, 1963.

HLAVOVÁ, A. e col. — *Measurement of blood flow in the femoral artery in man at rest and during exercise by local thermodilution.* «The Scandinavian Journal of Clinic. & Laborat. Investig», vol. 19, Supple. 99, 86-89, 1967.

HOBBS, J.T. e EDWARDS, E.A. — *Measurement of blood-flow in the femoral artery — A simplified apparatus using the indicator-Dilution principle.* «The Lancet», August 11, 273-274, 1962.

HOKIN, M.R. e HOKIN, L.E. — *The rale of phosphastidic acid in transmembrane transport.* «Laboratory Investigation», vol. (10): 1151-1161, 1961.

HOLLANDER, W.; REILLY, P.; BURROWS, B.A. e BOSTON, MASS. — *Lymphatic flow in human subjects as indicated by the disappearance of I^{131}. Labelled albumin from the subcutaneous tissues.* «American Society for Clinical Investigation», 713, 1956.

HOMANS, J. e M.D. — *The treatment of elephantiasis of the legs.* «The New England Journal of Medicine», vol. 215 (24): 1099-1104, 1936.

IMMINK, E. e ZAANDAM — *The influence of lympha vessels on ulcer disease of the legs — L'influence des vaisseaux lymphatiques dans la maladie ulcéreuse des jambes.* Pays--Bas. Bull. Soc. Franç. Phlebol. 1958, 11/4 (197-204) *in* «Excerpta Medica, Surgery», vol. 14 (2): 333, 1960.

IVKER, M.; KEESAL, S. e LEBERMAN, P. — *The pelvic lymphatics and vertebral veines in the osseous metastasis of carcinoma of the prostati. A preliminary report.* «Journal Urology», 86: 650-654, 1961.

J.R. DUTON, E.F.; KIRBY, E.J. e col. — *Lymphodynamics.* Dept. of Surg. (Plast. and Maxillofac.) Univ. of Texas Med. Granch, Galveston, Tex, Plast. Rconstr. Surg. Transplant. Bull. 1960, 25/4 (337-348). Graphs 2 Illus 5 *in* «Excerpta Medica, Surgery», vol. 14. (12): 1645, 1960.

JACOBSON, S. e JOHANSON, S. — *Lymphographic changes in lower limbs with varicose veins.* Depts. of Surg. and Roentgenol., Malmo Allmanna Sjukh., Malmo. «Acta Chir. Scand.» 1959, 117-4 (346-350) *in* «Excerpta Medica, Surgery», vol. 14 (4): 630, 1960.

JACOBSON, S. — *Lymph flow from the lower leg in man. Case report.* Dept. ob Plast. Surg., Allmanna Sjukn., Malmo. «Acta Chir. Scand.» 1967, 133/1 (79-81) *in* «Excerpta Medica, Surgery», vol. 21 (10): 664, 1967.

JACOBSON, S. e JOHANSON, S. — *Normal roentgen anatomy of the lymphvessels of upper and lower extremities.* «Acta Radiologica», vol. 51 (2): 321-328, 1953.

JACOBSON, S. — *Measurement of lymph flow by plethysmography: a preliminary report.* Dep. of Plast. Surg., Allmanna Sjukh., Malmo. «Acta Chir. Scand.» 1964, 128, 1-2 (57-61) *in* «Excerpta Medica, Surgery, vol. 19 (3): 477, 1965.

JACOBSON, S. e JOHANSSON, S. — *Lymphangiography on lymphedems.* «Acta radiologica», vol. 57: 81-89, 1962.

JDANOV, D.A. — *Altérationes séniles de la structure des ganglions lymphatiques.* «Les Comptes Rendus Bull. de L'Assoc. des Anatom.», pág. 515-523, 1966.

JENNINGS, M.A.; MARCHZI, V.T. e FLOREY, S.H. — *The transport of particles across the walls of Small blood vessels.* «Proc. Roy. Soc.», vol. 154; 14-18, 1962.

JOHANNES, A.G. e RHODIN. — *Fine structure of vascular walls in mammals — With special reference to smooth muscle component.* «Phys. Rev.» 223: 48-87, 1962. Supp. 5.

JOHANSON, B.W. e SIEVERS, J. — *«Spontaneous course» of intermittent claudication.* «The Scandinavian Journal of Clinic. & Laborat. Investig.», vol. 19, Supple. 99, 156, 1967.

JOHANSON, S.; STERNBY, N.H.; THEANDER, G. e WEHLIN, L. — *Iodinated oil emulsion for lymphography.* «Acta Radiológica», vol. 4, Fasc. 6, 690-703, 1966.

JUCHEMS, R. — *The differential diagnosis of lymphoedema — Zur differential diagnose des lymphodems.* Med. Univ., Poliklin., Wurzburg. «Munch. Med. Wschr.» 1964, 106/14 (665-669) *in* «Excerpta Medica, Surgery», vol. 18 (11): 1607, 1964.

KAINDL, F.; MANNHEIMER, E.; PFLEGER-SCHWARRZ, L. e THURNHER, B. — *The question of hypoplasie of peripheral lymph vessels (Obliterating lymphangiopathy) (German).* II. Med. Univ.-Klin., I. Univ.-Hautklin., Wien. Radiol. Austriaca 1961, 11/2 (134-147) *in* «Excerpta Medica, Surgery», vol. 16 (3): 400, 1962.

KAISER. E. — *Facteurs de diffusion dans les venins animaux.* «Biologie Medical», vol. LII (1): 34-52, 1963.

KATO, S. — *Electron microscopic studies on phagocitosis of rabbit intratonsillar cells.* «The Tokushima Journal of Experimental Medicine», vol. 10 (2): 79-85, 1963.

KAUFMANN, A.; PRISCU e col., 1966 — *Some aspects of lymphatic involvement in disorders of the venous circulation in the lower extremities.* «Tituls original — Aspecte ale cointeresării Limpatice in tulburările circuloatore venoase ale membrelor inferioare — Chirurgia» (Buc.) *in* «Excerpta Medica, Surgery», vol. 21 (1): 72--73, 1967.

KINMONTH, J.B. — *Lymphangiography in clinical surgery and particularly in the treatement of lymphoedema.* «Annals of the Royal College of Surgeons of England», vol. 15 (5): 300-315, 1954.

KENION, N.M. e col. — *Improved techniques and results of lymphography.* «Surgery, Gynecology & Obstetrics», vol. 114, 677-682, June 1962.

KINMONTH, J.B. e TAYLOR, G.W. — *Chylous reflux.* Dept. of Surg., St. Thomas's Hosp. Med. Sch., London. «Brit. Med. J.» 1964, 5382 (529-532) *in* «Excerpta Medica, Surgery», vol. 18 (10): 1417, 1964.

KINMONTH, J. e TAYLON, G.W. — *The lymphatic circulation in lymphedema.* «Annals of Surgery», vol. 139 (2): 129-136, 1954.

KINMONTH, J.B.; TAYLOR, G.W. e HARPER, R.K. — *Lymphangiography. Of technique for its clinical use in the lower limb.* «British Medical Journal», 940-941, April 16, 1955.

KINMONTH, J.B.; ROB, C.G. e SIMEONE, F.A. — *Vascular Surgery.* «Edward Arnold» (Publishers) 1962.

KINMONTH, J.B.; KEMP, R.A.; HARPER e TAYLOR, G.W. — *Lymphangiography by radiological methods.* «The Journal of the Faculty of Radiologists», vol. VI (4): 2-8, 1955.

KITCHIN, A.H. — *Peripheral blood flow and capillary filtration rates.* «Brit. Med. Bull.», vol. 19 (2): 159, 1963.

KITTREDGE, R.D. e NATHANIEL, F. — *Lymphangiography in obstruction.* «Am. Journal of Roent.», vol. 91 (2): 444-447, 1964.

KRITTER, H.; ARVAY, N.; PICARD, J.D. e MANLOT, G. — *Lymphographie dans le cancer du col utérin.* «Annales de Radiologie», 1-2, 55-76, 1962.

KOEHER, P. e col. — *Lymphangiography — A survey of its current status.* «The Amer. Joun. of Roentgenology», vol. 91 (6): 1216-1221, 1964.

KÖVAMEES, A. — *Pre-and postoperative skin clearance in severe ischaemia of the foot.* «The Scandinavian Journal of Clinic. & Laborat. Invest.», vol. 19, Supple. 99, 182--183, 1967.

LAMARQUE, J.L.; GARY-BOBO, J.; PUJOL, H. e GINESTIE, J.F. — *La therapie endo-lympha-*

tique par lipiodol radioactif. A propos de 41 *cas.* «Libro de Resúmenes». VII Congreso de Electroradiologos de Cultura Latina, pág. 139, Barcelona 1967.

LAMARQUE, P.; ROMIEU, C.; PUJAL, H. e LAMARQUE, J.L. — *Cavography in the Detection of node metastases of Pelvic Cancer.* «Radiology», vol. 82; 165-1964.

LAMARQUE, P.; ROMIEU, C.; LEENHARDT, P. e COLIN, R. — *L'Exploration du systeme lymphatique. Recherches expérimentales incidences et applications pratiques.* «Comptes Rendus du IIe Congrès International d'Angéiologie». Fribourg (Suisse) 453-455. Set. 1955.

LAMARQUE, P.; ROMIEU, C.; LEENHARDT, P. e COLLIN, R. — *Lymphangiographie: principes et techniques.* Estratto da: «Atti XIX Congresso Nazionale Società Italiana Radiologia Médica», vol. IV.

LAMARQUE, P.; ROMIEU, C.; COLIN, R. e LEENHARDT, P. — *La lymphangiographie Directe, in vivo, chez l'homme.* «Soc. Chri. Montpellier», Séance du 24 Février 1956.

LAMARQUE, J.L. — *La lymphographie et la thérapie endo-lymphatique dans les hémopathies malignes.* «Montpellier Chirurgical». Tomo X (3): 267-268, 1964.

LAMOTTE, M. — *Initiation Aux Méthodes Statisques en Biologie.* «Masson & Cie» 1967.

LANDE, M. e LIBERTZ, CL. — *La circulation capillaire sanguine — Anatomie fonctionelle.* N.° 126, Fasc. 4, 1965. «Les Comptes Rendus Bull. de l'Assoc. des Anatom», pág. 1005-1014, 1964.

LARRA, F.; FRESSINAUD, L.; CHEGUILLAUME, J. e TUCHAIS, E. — *Cancers du Testicule decouverts par lymphographie: un aspect radiologique evocateur.* «Libro de Resúmenes». VII Congreso de Electroradiologos de Cultura Latina, pág. 136, Barcelona 1967.

LARSEN, O.A. e LASSEN, N.A. — *Effect of daily muscular exercise in patients with intermittent claudication.* «The Scandinavian Journal of Clinic. & Laborat. Invest.», vol. 19, Supple. 99, 168-171, 1967.

LARSEN, O.A. e LASSEN, N.A. — *Fatty tissue flow measured by X^e^-133 clearence.* «The Scandinavian Journal of Clinic. & Laborat. Investig.», vol. 19. Supple. 99, 46--49, 1967.

LASSEN, N.A. — *Capillary diffusion capacity of sodium studied by the clearences of Na-*24 *and Xe-*133 *from hyperemic muscle in man.* «The Scandinavian Journal of Clinic. & Laborat. Investic.», vol. 19, Supple. 99, 24-26, 1967.

LASSEN, N.A. e INGVAR, D.H. — *Regional cerebral blood flow measurement in man.* «Archi. of Neurol.», vol. 9 (6): 615-621, 1963.

LAVWERYNS, J.M. — *Les vaisseaux lymphatiques du poumon néonatal, normal e pathologique.* (Atélectasie secondaire avec membranes hyalines) description d'une nouvelle téchnique et résultats. «Les Comptes Rendus Bull. de l'Associa. des Anatom.», pág. 1015-1024, 1964.

LEENHARDT, P. e COLLIN, R. — *L'Exploration lymphatique «in vivo».* «La Presse Médicale», vol. 70 (68): 1534-1537, 1957.

LEEZON, H. — *Histology,* 5th *Edition.* «Pitman Medical», 1965.

LI VOTI P.; CATALIOTI, F. e BALOTTA, F. — *Experimental contribution to the definition of the lymphographic patterns of the lower extremities affected by local circulatory*

disorders — Contributo sperimentale alla definizione degli aspetti linfografici degli arti inferiori sede di turbe circolatorie distrettuali. Ist. di Patol. Chir. e Prop. Clin. Univ. di Pal. 1964, 19/10 (350-357) *in* «Excerpta Medica, Surgery», vol. 18 (12): 1778, 1964.

LIEBNER, E.J. — *An apraisal of radioactive therapeutic lymphography.* Dept. of Radiol., Coll. of Med., Univ. of Illinois, Chicago, Ill.-Amer. J. Roentgenol. 1965, 93/1 (110-121) *in* «Excerpta Medica, Surgery», vol. 19 (10): 1561, 1965.

LIMA, J.J.P. — *Aspectos das aplicações dos Radioisótopos.* «Radioisótopos em Medicina», págs. 49-59. Coimbra 1966.

LIMBOSCH, J. — *Early lymphoedema: A clinical, lymphographical and morbid-anatomical study. The surgical treatment — Lymphoedéme précoce. Etude clinique, lymphographique et anatomopathologique. Traitement chirurgical.* «Acta Chir. Belg.» 1958, 57/1 (66-80) *in* «Excerpta Medica, Surgery», vol. 13 (10): 1340, 1959.

LINDBJERG, I.F. — *Routine use of the xenon-*133 *clearance method in peripheral circulation studies, with special regard to its correlation to angiography.* «The Scandinavian Journal of Clinic. & Laborat. Investig.», vol. 19, Supple. 99, 123-129, 1967.

LINDBJERG, I.F. — *The variations in fat content of various skeletal muscles.* «The Scandinavian Journal of Clinic. & Laborat. Investig.», vol. 19, Supple. 99, 14-17, 1967.

LINDE, B. — *Blood flow in the forearm flexor muscles during exercise, studied with iodine--labelled antipyrine.* «The Scandinavian Journal of Clinic. & Laborat. Investig.» vol. 19, Supple. 99, 50-51, 1967.

LITWIN, S.B. e col. — *Lymphography in patients with pelvic cancer.* «Surgery, Gynecology and Obstetrics», vol. 120 (4): 927, Abril 1965.

LODVIK, W. e ZAUNBAUER, W. — *The importance of lymphography for the various branches of surgery (a tri-annual report) — Die Bedeutung der Lymphographie für die chirurgischen Disziplinen. Ein Dreijahresbericht.* Rontgenstat., I. Chir. Univ. Klin., Wien — Fortschr. Rontgenstr. 1966, 105/5 (614-621) *in* «Excerpta Medica, Surgery», vol. 21 (9): 586, 1967.

LURA, A.; ALBERTI, G.P.; MOTTA, R. e MORATTI, A. — *Changes of the lymphatic vessels concomitant with lesions of the lymph nodes — Les altérations des vaisseaux lymphatiques concomitantes aux lésions ganglionnaires.* «J. Belge Radiol.» 1964, 47/3, 5253-286 *in* «Excerpta Medica, Surgery», vol. 19 (10): 1561, 1965.

LYUPLT e LIVER — *Liver lymph and intestinal lymph in Experimental cirrhosis and ascites* «J.A.M.A.», vol. 145 (15): 1173, 1951.

MACDONALD, J.S.; LAUGIER, A. e SCHLIENGER — *Observations on the growth of tumours in lymph nodes changing from normal to abnormal while remaining opacified after lymphography.* «Libro de Resúmenes». VII Congreso de Electroradiologos de Cultura Latina, Barcelona 1967, pág. 126.

MAGNENAT, P. e DELALOYE, B. — *Isotopic hepatic lymphography — La lymphographie hépatique isotopique.* Clin. Méd. Univ., Lausanne — «Gastroenterologia» (Basel) 1964, 10174 (231-238) *in* «Excerpta Medica, Surgery», vol. 19 (3): 477, 1965.

MAJNO, G. e PALADE, G.E. — *Studies on inflammation: vascular permeability.* «The Journal of Biophisical and Biochemical Cytology», vol. 11 (3): 571-605, 1961.

MAJNO, G.; PALADE, G.E. e SCHOEEL, G. — *Studies on inflammation.* «II — The site of action of histamine and serotonin along the vascular tree. A Topographic Study.» «The Journal of Biophisical and Biochemical cytology», vol. 11 (3): 607-626, 1961.

MAHAFFY, R.G. — *A comparison of the diagnostic accuracy of lymphography, cavography and pelvic venography.* Roentgendiagn. Dept., Karolinska Sjukh., Stockholm — «Brit. J. Radiol.» 1964, 37/438 (422-429) *in* «Excerpta Medica, Surgery», vol. 19 (5): 833, 1965.

MALAMOS, B.; MOULOPOULOS, J.D. e SARKAS, A. — *Lymphadenographie: Its uses in haematology.* «British Medical Journal», 1360-1361. Dec. 19, 1959.

MANSO, C. — *Bioquímica do tecido conjuntivo.* «Temas de Medicina — Doenças do Conectivo», n.os 5-6, 31-44.

MÁLEK, P. e KOLC, J. — *Physiological bases for experimental and clinical lymphography — Physiologische Grundlagen der experimentellen und klinischen Lymphographie.* Inst. fur Klin. und Exp. Chir., Prag. — «ZBL. CHIR.» 1958, 83/26 (1303-1317) *in* «Excerpta Medica, Surgery», vol. 13 (10): 1339, 1959.

MÁLEK, P.; KOLC, J. e BELÁN — *Lymphography of the deep lymphatic system of the thigh.* «Acta Radiologica», vol. 51 (6): 422-428, 1959.

MANSO, C. — *Ácidos nucleicos — Sua importância na síntese proteíca.* «Temas de Medicina — Doenças do Conectivo», n.os 5-6, 19-29.

MARCHAL, M.M.G.; BEANAED, J.; ARWAY, N.; PASQUIER, G.B.; ECOIFFIER, J. e PICARD — *La lymphographie dans le dépistage des adénopathies profondes. Son intérêt dans le diagnostic et le prognostic des hémopathies malignes.* «La Presse Médicale», vol. 69, II (50): 2253-2256, 1961.

MARCOZZI, G. V. T. — *Diseases of the lymphatic vessels — Correlazione anatomofunzionali in tema di patologia dei linfatici.* Ist. di Clin. Chir. Gen., di Perugia — «Minerve Chir.» (Torino) 1961, 16-11 (711-714) *in* «Excerpta Medica, Surgery», vol. 16 (7): 806, 1962.

MARLEY, A.; CAPROTTI, M. e MORONE, G. — *Reperti linfografici nell'edema degli arti inferiori.* «La radiologia Médica», vol. XLVII, fasc. 5, 385-409. Maggio 1961.

MARQUES, R. — *La Lymphographie.* (Recife). Extrait du «Lyon Chirurgical». Tome 56 (6): 801-805, 1960.

MARQUES, R. e PEREIRA, L. — *Lymphography of deep lymphatics of the leg and the thigh* (Spanish). Clín. Prop. Quir., Fac. de Med., Univ. de Recife «Angiologia» 1961, 13/2 (51-55) *in* «Excerpta Medica, Surgery», vol. 16 (3): 400, 1962.

MARQUES, R. e PEREIRA, L. — *Linfografia de los linfáticos profundos de la pierna y del muslo.* «Angiologia» (Barcelona), vol. XIII (2): 51-55, 1961.

MARQUES, R. e PEREIRA, L. — *Linfografia. Análise das técnicas de Kinmonth, E. Tossati e Marques & Pereira.* Separata de «Angiopatias» (Revista Brasileira de «Angiologia»), vol. 2, n.º 1. Jan/Mar. 1962.

MARQUES, R. e PEREIRA, L. — *Aspecto linfográfico en la linfangiectasia.* «Angiologia» Barcelona), vol. XIII (6): 347-350, 1961.

MARQUES, R. e PEREIRA, L. — *Linfografia superficial del miembro superior.* «Angiologia (Barcelona), vol. XIV (2): 106-108, 1962.

MARTORELL, F.; PALOU, J. e MONSSERRAT, J. — *Lymphoedema due to chylous reflux and its treatment by lymphangiectomy — Linfedema por refluxo quiloso y su tratamiento por la linfangiectomia.* Dept. de Angiol. del Inst. Policlin. — «Angiology» 1963, 14/4 (188-190) *in* «Excerpta Medica, Surgery», vol. 17 (11): 1388, 1963.

MAYERSON, H.S. — *The lymphatic system with particular reference to the kidney.* «Surgery Ginecolog. & Obstetries», vol. 116 (3): 259-271, 1963.

MAYERSON, H.S. — *Observations and reflections on the lymphatic system.* «Transactions & Studies of the College of P. of Physicians of Philadelphia», vol. 28 (3): 109--126, 1961.

MENDONZA, R.L., GALLEGOS, A.D. e GIMENEZ, G.P. — *La linfografia en el diagnostic del cancer del cuello uterino.* «Rev. Obst. Gin. Venezuel». Tomo XXV (1): 117--144), 1965.

MCARDLE, L.; RODDIE, I.C. e col. — *The efect of inhalation of* 30 % *carbon diox ideon the peripheral circulation of the human subject.* «Brit. J. Pharmacol.», vol. 12; 293--296, 1957.

MCGIRR, E.M. e col. — *Tissue clearance of inorganic ions.* «British Medical Bulletin», vol. 8 (2-3): 192-196, 1952.

MCPEAK, C.J. e CONSTANTINIDES, S.G. — *Lymphangiography in malignant melanoma. A comparison of clinicopathological and lymphangiographic findings in* 21 *cases.* Gastric and Mixed Tumor Servs, Dept. of Surg., Mem. Hosp. for Cancer and Allied Dis., New York, N.Y. — «Cancer» (Philad.) 1964, 17/12 (1586-1594) *in* «Excerpta Medica, Surgery», vol. 19 (8): 1217, 1965.

MILES, A.A. e MILES, A.E. — *The state of lymphatic capillaries in acute inflammatory lesions.* «The Journal of Pathology and Bacterielogy», vol. LXXVI, 21-34, 1958.

MILROY, W.F. — *Chronic hereditary edema: Milroy's disease.* «J. A.M.A.», vol. 91 (16): 1172-1174, 1928.

MIRABEAU, C.; MORAIS, J.B. e SOUSA, A. — *Sur le sens du courante lymphatique du poumon d'après la méthode microradiographique.* Travaux de Laboratoire Institut Rocha Cabral», vol. XXIII, 140-144, Lisboa 1958.

MOE, R.E. — *Electron microscopic appearance of the parenchyma of limph nodes.* «American Journal of Anatomy», vol. 114 (2): 341-347, 1964.

MOE, R.E. — *Fine structure of the reticulum and sinuses of lymph nodes.* «American Journal of Anatomy», vol. 112 (3): 311-316, 1963.

MOORE, D.H. e RUSKA, H. — *The fine structure of capillaries and small arteries.* «The J. of Bioph. and Biochem. Cytol.», vol. 3 (3): 457-461, 1957.

MONTEIRO, H. — *Visibilidade do sistema linfático no vivo.* «Portugal Médico», vol. 23 (5): 195-208, 1934.

MONTEIRO, H. — *La lymphangéiographie chez le vivant — Méthode, résultats et applications.* Extrait de «Bruxelles Médical», n.º 7-8 des 18-25 décembre 1938.

MONTEIRO, H. e PINTO, S. — *I — Action du symphatique sur le courent de la lymphe dans le canal thoracique.* «Archives Portugaises des Sciences Biologique». Tome VIII Extrait. 248-256, 1946.

MONTEIRO, H. e PINTO, S. — *II — Action de l'adrénaline, de l'acétylcoline, de l'histamine et de la pituitrine sur le courant de la lymphe du canal thoracique.* «Archives Portugaises des Sciences Biologiques. Tome VIII. Extrait. 257-267, 1946.

MONTEIRO, H. e PINTO, S. — *III — Action du Sympathique sur les parois des vaisseaux lymphatiques.* «Archives Portugaises des Sciences Biologiques. Tome X. Extrait. (76-87) 1950.

MONTEIRO, H.; PINTO, M.S. e TAVARES, A.S. — *Sistema linfático* (*Contribuição do Centro de Estudos de Medicina Experimental para o conhecimento da sua anatomofisiologia*). «Gazeta Médica Portuguesa», vol. 1 (12): 741-747, 1954.

MONTEIRO, H.; e RODRIGUES, A.; CARVALHO, R. e PEREIRA, S. — *Acção das simpaticectomias e das infiltrações novocainicas do simpático sobre o sistema linfático.* Separata da «Imprensa Médica», Ano VII, n.º 11, 1941.

MONTEIRO, H.; RODRIGUES, A.; PEREIRA, S. e CARVALHO, R. — *La Voie Lymphatique.* Separata de «A Medicina Contemporânea» n.º 41 de 8 de Outubro de 1939.

MONTEIRO, H.; RODRIGUES, A.; PEREIRA, A. de S. e PINTO, S. — *Investigações sobre fisiopatologia neurolinfática.* «Portugal Médico», vol. XLII (7-8): 445-469, 1958.

MONTEIRO, H.; RODRIGUES, A.; TAVARES, A. e RAMOS, A. — *Méthodes de démonstration du systeme lymphatique chez le vivant.* Extrait des Comptes Rendus de «L'Association des Anatomistes», (XLIIIe Réunion, Lisbonne 26-29 Mars 1956.

MONTEIRO, H. e TAVARES, A.S. — *Circulação Linfática e Estase Venosa (Aspectos experimentais).* «Portugal Médico», vol. XLIII (1): 1-7, 1959.

MORABITO, A. and CAMPANA, F.O. — *The technique of lymphography. A new type of mechanical injector with Screws — In tema di tecnica linfografia. Un nuovo tipo iniettore meccanico a vite.* Ist. di Semeiot. Chir., Univ. di Roma, «Ann. Ital. Chir», 1963, 40/9 (825-833) in «Excerpta Medica, Surgery», vol. 18 (10): 1417, 1964.

MORATO, M. J. X. — *Generalidades da histofisiologia do tecido conjuntivo.* «Temas de Medicina, Doenças do Conectivo», n.º 5 e 6, 11-17, 1963.

MORTON, G.; FELDMAN, PERRY KOHAN, STANLEY EDELMAN and JULIUS H. JACOBSON — *Lymphangiographic studies in obstructive lymphedema of the upper extremity.* II. Surgery 59: 935-943, June 1966 (The Mount Sinai Hospital, New York, N.Y.), in «Radiology», vol. 88 (2): 400, 1967.

MUNCK, O.; ANDERSEN, A.M. e BINDER, C. — *Clearence of* 4-*iodoantipyrine*-125-I *after subcutaneous injection in various regions.* «The Scandinavian Journal of Clinic. & Laborat. Investig.», vol. 10, supple. 99, 39-45, 1967.

MUNE, O. — *Pulse morphological plethysmography of the fore foot in arteriosclerosis obliteras.* «The Scandinavian Journal of Clinic. & Laborat. Investig.», Vol. 19, supple, 99, 142-146, 1967.

NANSON, E. M. — *A study of the powers of reanastomosis of the limb lymphatic vessels and nodes in the dog.* Dept. of Surg. Univ. Hosp., Saskatoon, Sask., «Canad. J. Surg.», 1962, 5/3, (329-333) in «Excerpta Medica, Surgery», vol. 17 (3): 414, 1963.

NILSÉN, R. e col. — *On the estimation of local effective perfusion pressure in patients with oblirative arterial disease by means of external compression over a xenon*-133 *depot.* «The Scandinavian Journal of Clinic. & Laborat. Investig.», vol. 19, supplem. 99, 29-30, 1967.

NILSSON, B. e INGVAR, D.H. — *Intramuscular pressure and contractile strength related to muscle blood flow in man.* «The Sandinavian Journal of Clinic. & Laborat. Investig.», vol. 19, supple. 99, 31-38, 1967.

NORIEGA, J.; RIOS,; MARTIN, S. e FALCÓ, J. — *Intraosseouns Phlebography and Lymphadenography in Carcinoma of the cervix and Other Pelvic Neoplasia.* «Radiology», vol. 83, 219-227, 1964.

NOWICKI, S.I. — *Primary lymphatic edema of the lower extremity.* Pierwotny obrzek chlonkowy konczyny dolnej, Klin. Chir. AM, Poznan, «Pol. Przegl. Chir.», 1964, 36/3 (333-339) in «Excerpta Medica, Surgery», vol. 18, (12): 1778, 1964.

OCHI, T. — *Experimental Microscopie Observations on the Pulmonary Capillary Circulation — Part. III: Efects of Autonomic Nerve Blocking on the Pulmonary Capillary*

Circulation. «The Tokushima Journal of Experimental Medicine», vol. 10 (2): 125-141, 1963.

OLDENDORF, W.H. and CRANDALL, P.H. — *Bilateral cerebral circulation curves obtained by intravenous injection of radioisotopes.* «Journal of Neurosurgery», 195-200, March, 1961,

OLIVIER, CL., ARUAY, N. e PICARD, J.-D. — *Lymphographie et circulation lymphatique.* «La Presse Medicale», vol. 74 (22): 1118, 1966.

OLSZEWSKI W. ZAKL — *Experimental liver lymphography in ascites.* Doswiadezalna limfografia watrobowa w wodobrzuszu, Chir Doswiad., PAN, Warszawa, «Pol. Przegl Chir.», 1967, 39/2 (100-104) in «Excerpta Medica, Surgery», vol. 21 (10): 664, 1967.

ORTIZ F.; WALZAK, M.P. and MARSHALL, V.F. — *Chyluria: lymphatic-urinary fistula demonstrated by lymphangiography.* Dept of Surg., «James Buchanan Brady Found», New York Hosp., New York, N.Y., «J. Urol.» (Baltimore), 1964, 91/5, (608-612) in «Excerpta Medica, Surgery», vol. 18 (11): 1607, 1964.

ÖST, C.-R. e STÉNSON, S. — *Regression of peripheral atherosclerosis during therapy with high doses of nicotinic acid.* «The Scandinavian Journal of Clinic & Laborat. Investig.», vol. 19, supple 99, 241-245, 1967.

PALADE, G.E. — *Blood Capillaries of the Heart and Other Organs.* «Circulation», vol. XXIV (2): «Part Two», 368-383, 1961.

PALMA, D.D.; DOMINICIS, R.; CAPPELLINI, M. e MARINI, G. — *La linfografia nel cancro dell'ovaio.* «Libro de Resúmenes», VII Congreso de Electroradiologos de Cultura Latina, Barcelona,130, 1967.

PAPPAS, D. e TENNYSSON, V.M. — *An Electron microscopic study of the blood vessels of the ciliary processes and choroid plexus of the rabbit.* «J. Cell Biology», vol. 15, 227-237, 1962.

PARIENTE, R. — *Microscopie électronique des cellules normales et tumorales.* «La France Médicale, (7):261-262, 1962.

PAUL, M. — *The riddle of tropical elephantiasis.* «The British Journal of Surgery», vol. L, (227): 897-906, 1963.

PELKEY, W.J. e FAGAN, W.T. — *Experiences with lymphangiography.* «Journal Urology», (89): 611-614, April, 1963.

PEREIRA, J.M.S. — *Le Problème des Anastomoses Lymphatico-veineuses.* «Les Comptes Rendus Bulletin de l'Association des Anatomistes», 805-816, 1965.

PEREIRA, L. e MARQUES, R. — *Tratamento Clínico dos linfoedemas.* «Angiopatias», vol. 6, (1): 40-43, 1966.

PEREIRA, A.S. — *Investigações sobre linfangiografia do canal torácico.* «Portugal Médico», vol. XLV (11): 585-592, 1961.

PEREIRA, S. — *O estudo comparado da acção vaso-motora da simpaticectomia lombar, da infiltração lombar, da injecção intra-arterial de Novocaina e da simpaticectomia lombar alta e baixa (estudo experimental).* Separata da «Imprensa Médica», ano VI, n.º 2, 1940.

PERNOW, B. e ZETTERQUIST, S. — *A metabolic approach to the evaluation of the nutritive muscle blood flow.* «The Scandinavian Journal of Clinic. & Laboratory Investig.», vol. 19, supple, 99, 90-94, 1967.

PERROTT, J.W. — *Advances in the Anatomy and Embryology of the Lymphatic System and Their Applications.* «The Medical Journal of Australia», vol. II (12): 474-477, 1961.

PICARD, J.D.; BILSKI-PASQUIER, G. e ARVAY, N. — *Les injections intra-lymphatiques de lipiodol radio-actif.* «Presse Medicale», vol. 73 (6): 317, 1965.

PICARD, J.D. e ARVAY — *Lymphografie par produit de contraste liposoluble. Opacification des voies abdomino-aortiques et du canal thoracique.* «Atlas de Radiologie Clinique», supplement à «La Presse Médicale», vol. 69 (24): 144-1 a 144-4, Mai, 1961.

PICARD, J.D. e DUCROS, R. — *Étude de la résorption d'un colorant dans les œdemes lymphatiques et veineux des membres.* «La Presse Medicale», vol. 74 (20): 1047-1050, 1966.

PIMERANTZ, M e WALDMANN, A.T. — *Systemic Lymphatic Abnormalities Associated with Gastrointestinal Protein loos Secondary to Intestinal Lymphangiectasia.* «Gastroenterology», vol. 45 (6): 703-711, 1963.

PINTO, S. — *Demonstraciones practicas realizadas em Abril de* 1946. *II Demonstracion. Técnica de la inyección de linfáticos em el animal vivo.* «Medicina», Madrid, ano XIV (6): 1-8, Diciembre, 1946.

PITZALIS, M.; ZOTI, D.; DIOGUARDI e MINNIELLI, M. — *Lymphography and ganglionic blocking drugs — Linfografia e ganglioplegia.* Ist. di Clin. Chir. Gen. Univ. di Bari, «Minerva Chir», (Torino), 1961, 16/11 (744-748) *in* «Excerpta Medica, Surgery», Vol. 16 (7): 806, 1962.

POCH, R.P. e OCHOA, J.R. — *Aspectos clínicos e terapêuticos do linfoedema crónico das pernas.* «Archivos Espanõles de Medicina Interna», n.º 2, Março-Abril, 1959 *in* «Jornal do Médico», vol. XLI (887): 213-216, 1960.

POLITO, M. — *The effect of vagal stimulation on the lymph flow in the thoracic duct. (an experimental study) — Effetto della stimolazione vagale sul deflusso linfatico nel dotto toracico. (Ricerca sperimentale).* Ist. di Clin. Chir. Gen. e Terap. Chir., Univ. di Firenze, «Boll. Soc. Tosco, Umbra Chir.», 1958, 19/5 (631-641) *in* «Excerpta Medica, Surgery», vol. 13 (9): 1169, 1959.

POLITO, A. and TORRACO, D. — *Indirect lymphography (A technical note) — Linfografia indiretta: (Note di tecnica).* Ist. di Patol. Sepc. Chir. e Prop. clin., Univ. di Bari, «G. Ital. Chir.», 1958, 14/8 (712-719) *in* «Excerpta Medica, Surgery», vol. 13 (9): 1169, 1959.

POMERANTZ, M. and KETCHAM, A.S. — *Lymphangiography and its surgical applications.* Surgery, 1963, 53/5 (589-597) Illus 8 *in* «Excerpta Medica, Surgery», vol. XVII, (10): 1261, 1963.

POMERANTZ, M. e KISER, W.S. — *Lymphangiography: Its use in the Diagnosis and Treatment of Urologic Disorders.* «J. Urol.» (91): 190-194, February, 1964.

PRATT, G.H. — *Surgical Correction of Lymphedema.* «J.A.M.A.», 151 (11): 888-891, 1953.

PREROVSKY, I. e col. — *Comparasion betwen the xe*133 *clearence method and occlusion Plethysmography in man and direct blood flow measurement. (Drop recorder) in the isolated gastrocnemius cat muscle.* «The Scandinavian Journal of Clinic. & Laborat. Investig.», vol. 19, supple. 99, 18-23, 1967.

PRAT, P.P. and ABBES, M. — *Peroperative lymphography as a guide to lymph node dissection.* Dept. of Surg., Anti-Cancer Cent., Nice, «Cancer» (Philad), 1964, 17/7 (850-855) *in* «Excerpta Medica, Surgery», vol. 19 (1): 167, 1965.

PRESSMAN, J.J. e colab. — *Passage of fluids, cells, and bacterie via direct communications between lymph nods and veius.* «Surg. Gynec., & Obstet.», (115): 207-214, 1962.

PUJOL, H. e LAMARQUE, J.L.L. — *Ilio-cavographie et lymphographie dans la recherche des adénopathies rétro-péritoneales.* «Montpellier Journal», tome X (3): 273-274, 1964.

QUIGLEY, M.B.; LEATHERS, J.E. e REEVES, J.T. — *Microradiography of the pulmonary microcirculation.* «The Anatomical Record», vol. 148 (3): 459-465, 1964.

RAMOS DE ANDRADE, D. and OSCAR CAMPANÁ, A. — *Oedema: physiopathology and treatement — Edema: fisiopatologia e tratamento.* Dep. de Clin. Méd., Fac. de Méd., Univ. de São Paulo, «Rev. Med.» (S. Paulo), 1963, 47/3 (161-181) *in* «Excerpta Medica, Surgery», vol. 18, n.º 8, 892, 1964.

RAVASI, G. e MOLINARI, R. — *Tecniche di visualizzazione del sistema linfatico.* «Atti della Academia Médica Lombarda», vol. 17 (1): 13-15, 1962.

REBUCK, J.W. e LOGRIPP, G.A. — *Characteristies and Interrelationships of the varions cells in the Recell, Macrophage, Lymphocyte, and Plasma cell series in Man.* «Laboratory Investigation», vol. 10 (6): 1068-1093, 1961.

REEVE, E.B. — *Use of radioactive Phosphorus for the measurement of Red-Cell and Blood Volume.* «Bristish Medical Bulletin», vol. 8 (2-3): 181-186, 1952.

RICHARDSON, P.E.H.; CROSBY, H.A.; BEAN and D. DEXTER — *Pulmonary oil deposition in patiens subjected to lymphography: Detection by thoracic photoscan and sputum examination.* Canad. M.A.J., 94: 1086-1091, May 21, 1966. (Allan Blair Memorial Clinic, Regina, Canada) *in* «Radiology», vol. 88 (1): 183, 1967.

RICO, J.M.G.T. — *Permeabilidade Capilar e Isotopos Radioactivos.* Separata da «Medicina Contemporânea», 1959-1960.

ROCHA, R.M. — *Linfangiografia no Estudo da Filaríose Linfática.* Lisboa, 1964.

ROCHA, R.M.; GIL, F.B.; GOMES, F.C. e RAMALHO, A.G. — *Estudo da circulação linfática com sero albumina humana marcada com I^{131} por via intralinfática e subcutânea.* Separata do tomo II das publicações do XXVI Congresso Luso Espanhol (Porto 22-26 Junho 1962).

ROCHE, M. — *Estudios sobre la fisiopatologia de la anemia anquilostómica con la ayuda de isótopos radioactivos.* «G.E.N.», Organo de La Sociedad Venezolana de Gastroenterologia, III Jornadas Venezolanas de Gastroenterologia, vol. XII, Abril-Junho, 1958.

RODDIE, I.S. e SHERPERD, J.T. — *Nervous control of the circulation in skeletal muscle.* British Medical Bulletin»», vol. 19 (2): 115-119, 1963.

RODRIGUES, A. e PEREIRA, S. — *Disposições morfológicas dos colectores linfáticos da base do pescoço.* Biblioteca da Universidade de Coimbra, 5, 18, 9.

RODRIGUES, A. e PEREIRA, S. — *Novas orientações no estudo do sistema linfático.* Separata do «Arquivo de Patologia», vol. III, n.º 2, Agosto de 1931.

RODRIGUES, A. — *Alguns problemas sobre a circulação linfática. A linfografia e as suas aplicações.* Separata de «Medicina», Lisboa, Novembro de 1935.

RODRIGUES, A. — *Topografia dos ganglios linfáticos tributários das regiões pleuro-pulmonares.* Separata da «Imprensa Médica», ano I, n.º 18, 1935.

RODRIGUES, A. — *O sistema linfático e a sua importância cirúrgica.* «Trabalhos do Laboratório de Medicina Operatória da Faculdade de Medicina do Porto», 1932.

RODRIGUES, A. — *Os enxertos auto e hemoplásticos dos gânglios linfáticos; suas condições e importância cirúrgica.* «Anais da Faculdade de Ciências do Porto», extracto do tomo XXII, 1937.

RODRIGUES, A. — *Alguns problemas sobre circulação linfática (A linfangiografia e suas aplicações).* «Revista de Ciências Médicas e Humanismo» (separata de medicina), Novembro, 1935.

RODRIGUES, A. — *A capacidade metastásica para os gânglios linfáticos dos sarcomas das partes moles.* Separata de «Portugal Médico», vol. XXXI, (8-9): Agosto-Setembro de 1947.

RODRIGUEZ AZPÚRUA, A. — *Classification and new concepts concerning lymphoedema of the lower limbs — Classificación y nuevos conceptos sobre el linfedema de los miembros inferiores.* Dept. de Cir., I. Hosp. Univ., Caracas, «Angiologia», 1961, 13/5 (233/246) *in* «Excerpta Medica, Surgery», vol. 16 (7): 808, 1962.

ROMIEV, C.; LEENHARDT, P. e COLIN, R. — *La coloration «in vivo» dans l'exploration lymphatique.* «La Presse Medicale», vol. 64 (51): 1187-1188, 1956.

ROMIEU, H.; LEENHARDT, P. e COLLIN, R. — *Possibilités d'Utilisation des Colloides Radioatifs dans l'Exploration Lymphatique. Données Expérimentales.* «Montpellier Médical», 99e anné, troisième série, vol. L (1): 128-139, 1956.

ROUVIERE, H. e VALETTE, G. — *Physiologie du Systeme Lymphatique.* «Masson Cie», 1937.

RUTTIMANN, A. — *Komplikationen Bei der Lymphographie.* Libro de Resúmenes, «VII Congreso de Electroradiologos de Cultura Latina, Barcelona, 125, 1967.

SABISTON Jr., D.C.; ARCHER, G.W. and BLALOCK, A. — *Fate of cells in passage through lymphatics and lymph nodes.* Dept. of. Surg., Johns Hopkins Univ. Sch. of. Med., Baltimore, Md., «Ann. Surg.», 1963, 158/4, (570-580) in «Excerpta Medica, Surgery», vol. 18, (6): 725, 1964.

SALDANHA, A. — *Estudo Radiológico da Circulação Plasmo Tecidular.*

SALDANHA, A. — *As fascias de revestimento como substrato anatómico da circulação plasmática..* «Arquivo de Anatomia e Antropologia», Lisboa, 1950.

SALDANHA, A. — *Contribuição radiológica para o estudo do tecido celular subcutâneo.* «Gazeta Médica Portuguesa», separata do vol. XVIII (4): Junho-Agosto, 1964.

SALIBA, N.S.; SAWYER, K.C. e col. — *Lymphedema praecox.* «Arch. Surg.», 1963, 88/6, (918-926), «Excerpta Médica, Surgery», vol. 17 (12): 1921, 1963.

SCHAFER-SHARFEY, E.P. — *Venous tone: effects of reflex changes, humoral agents and exercise.* «British Medical Bulletin», vol. 19 (2): 145-148, 1963.

SCHOCH J. — *Elephantiasis of the extremities, the clinical picture and the treatment with reference to filariasis — Die Elephantiasis der Extremitäten, Krankheitsbild und Behandlung unter Berücksichtigung der Filariasis.* Univ.-Klin., Homburg/ /S.-Z. Orthop., 1964, 99/3 (361-368) *in* «Excerpta Medica, Surgery», vol. 19 (8): 1217, 1965.

SATHYANARAYANA SETTY, P.R. and RAMACHANDRIAH, U. — *Cutaneous lymphangioma* K. R. Hosp., Mysore, «J. Int. Coll. Surg.», 1964, 41/1 (I) (30-38) in «Excerpta Medica, Surgery», vol. 18 (8): 982, 1964.

SEEMAN, P. — *Transient holes in the erythrocyte membrane during hypotonic hemolysis and*

stable holes in the membrane after lysis by saponin and lysolecithin. «The Journal of Cell. Biology», vol. 32 (2): 55-69, 1967.

SEDON, V.V.; SEREBRYAWON, N.G. e TARASOV, N.F. — *Prospects of Utilizing Radioactive Colloids for the Treatment of Malignant Affections of Lymph nodes.* «Med. Radiol.», (9): 3-12, March, 1964.

SEITZMAN, D.M. — *Radioactive lymphangiography as a terapeutic adjunct.* «Amer. J. Roent.», (89): 140-149, 1963.

SEITZMAN, D.M.; HALABY, F.A.; FLANA, P.; WRIGHT, R. e FREEMAN, J.H. — *Intralymphatic Radioisotope Therapy.* «Surgery», vol. 118 (1): 52-58, Janeiro, 1964.

SEJRSEN, P. — *Cutaneous blood flow in man studied by freely diffusible radioactive indicators.* «The Scandinavian Journal of Clinic. & Laborat. Investig.», vol. 19, supple. 99, 52-59, 1967.

SERRA, A.V. — *Introdução ao Curso sobre Aplicações dos Radioisótopos em Medicina.* «Radioisótopos em Medicina», 1, Coimbra, 1966.

SERVELLE, M.; PERROT, H.; DESBUQUOIS, G.; MILHAUD, G.; VESIN, P.; VIGUIÉ, R. e CORNU — *Fistule chylo-duodénal déterminant une entéropathie avec hypoprotéinémie.* — «Bulletins et Mémoires de la Société Médicale des Hopitaux de Paris», 117eme anné (2): 107-126, 1966.

SEVELLINS, G. — *Radioisótopes and Circulation.* 1965.

SHAFIROFF, B.G.P. and KAU, Q.Y. — *Cannulation of the human thoracic lymph duct.* Dep. of Surg., New York Univ. Coll. of Med., New York, N.Y., «Surgery», 1959, 45/5, (814-819) *in* «Excerpta Medica, Surgery», vol. 14 (2):, 333, 1960.

SHANBROM, E.; ZHEUTLIN, N. e A.M.A. — *Radiographic Studies of the lymphatic System.* «Archives of Internal Medicine», vol. 104, 93/589-97/593, Oct. 1959.

SHARPEY-SCHAFER, E.P. — *Effects of valsava's manœuvre on the normal and failing circulation.* «British Medical Journal», 693-695, March, 19, 1955.

SHEPHERD, J.T. — *Chairman's concluding remarks to section V* — «The Scandinavian Journal of Clinic. & Laborat. Investig.», vol. 19, supple. 99, 246-248, 1967.

SHIEBER, W. — *Lymphographic detection of undiagnosed neoplasm causing edema of lower extremity.* Dept. of Surg., Jewish Hosp. St. Louis, Mo., «Arch. Surg.», 1967, 94/3 (380-383) *in* «Excerpta Medica, Surgery», vol. 21, (10): 664, 1967.

SHWARZ, W. — *Fibrillogenese und Bildung der elastichen Fasern.* «Archives de Biologie», 75 (3-4): 369-396, 1964.

SIGGAARD-ANDERSEN, J. — *Estimation of the operative results in vascular surgery by the dohn plethysmograph.* «The Scandinavian Journal of Clinic. & Laborat. Investig.», Vol. 19, supple, 99, 135-137, 1967.

SIGGAARD-ANDERSEN, J. e col. — *Xe*-133 *clearance compared with venous occlusions plethysmography (using the dohn plethysmograph).* «The Scandinavian Journal of Clinic. & Laborat. Investg., vol. 19, supple. 99, 133-134, 1967.

SILVA, J.M.S.C. — *Sobre a determinação do fluxo vascular periférico pelos radiosótopos.* Tese de Licenciatura.

SIMON, H.; MOQUIN, R. e DAMESHEK, W. — *The Inferior Venacavagram and Lymphoproliferative Disorders.* «J.A.M.A.», vol. 184 (2): 978-980, 1963.

SLAUGHTER, D.P.; ECONOMOU, S.G. and SOUTHWICK, H.W. — *Surgical management of*

Hodgkin's disease. Depts of Surg. and Tumor Clins, Univ. of. Illinois Coll. of Med. Chicago, 111, «Ann. Surg.», 1958, 184/4, (705-710) in «Excerpta Medica, Surgery», vol. 13 (10): 1340, 1959.

SMITH, C.A. — *Studies on lymphedema of extremities*. Dept. of Surg., New York Univ. Sch. of. Med., New York, N.Y., «Ann. Surg.», 1962, 156/6 (1010-1018) *in* «Excerpta Medica, Surgery», vol. 17 (7): 865, 1963.

SOARES FORTUNATO, J. — *Reflexões acerca da fisiopatologia do edema*. «O Médico», tomo XVI (472): 342-349, 1960.

SOARES, L.F. — *O Edema*. «O Médico», vol. XXVII (606): 67-68, 1963.

SOLTÉZS, L.; SZABÓ, E. and BÖRÖCZ, L. — *Lymphangiography in humans — Die Lymphangiographie am Menchen*. IV. Chir. Klin., Med. Univ. Budapest. «Zbl. Chir.», 1958, 83/26 (1317-1321) *in* «Excerpta Medica, Surgery», vol. 13 (10): 1339, 1959.

SOUSA, A. — *O valor da microangiografia na investigação*. «Actualidades Biológicas», vol. XXXIII,, 195-231, 1960.

SOUSA, A.; ROCHA, M.; LEITÃO, M. e COSTA, C.E. — *Bases semiológicas da linfografia dos membros*. «Jornal da Sociedade das Ciências Médicas de Lisboa», tomo CXXVI (6): 323-337, Junho de 1962.

SOUSA, A. e RODRIGUES, E.S. — *Angioarchitecture of The Skin Microangiographie Studies*. «The American Journal of Roengt», vol. LXXXVIII (1): 112-117, 1962.

STEHBENS, W.E. — *Reaction of venous Endothelium to injury*. «Laboratory Investigation», col. 14 (5): 449-458, 1965.

SUTER, R.E. e MAJNO, G. — *Passage of lipid across vascular endothelium in newborn rats. An electron microscopic study*. «The Journal of Cell. Biology», vol. 27 (1). 163-176, 1965.

TAGLIEFERRO, A. — *Collateral lymphatic circulation — Il circolo collaterale linfatico. Studio clinico-radiografico dopo linfoadenectomia*. Chir. e Prop. Clin., Univ. di Genova, «Minerva Chir.» (Torino), 1961, 16/11 (722-728) *in* «Excerpta Medica, Surgery», Vol. 16 (7): 806, 1962.

TAGLIAFERRO, A. e DONINI, I. — *Contributions by our school to the problem of lymphographyc techniques — Contributi della nostra scuola ai problemi di tecnica linfografia*. Ist. di Patol. Spec. Chir. e Prop. Clin., Univ. di Genova, «Minerva Chir» (Torino), 1961, 16/11 (715-716) *in* «Excerpta Medica, Surgery», vol. 16 (7): 807, 1962.

TAKAHASHI, K.; KAWANO, A.A.; ÕTA, O e OTSUKA, S. — *Electron microscopic studies on the lung tissue*. «The Tokushima Journal of Experimental Medicine», vol. 8 (2): 149,155, 1961.

TAKAYASU, H.; SATO, S.; KAWAJI, K. and CHIBA, A. — *Application of lymphography to Urology (Japanese)*. Dept. of. Urol., Niigata Univ. Sch. of Med. Niigata, «Clin. Radiol.» (Tokyo), 1963, 8/8 (547-553) *in* «Excerpta Medica, Surgery», vol. 18 (10): 1417, 1964.

TARASOV, N.F. e KARBEKOVA, D.A. — *Some Problems of Intralymphatic. Introduction of Radioactive colloidal solutions*. «Med. Radiol.», (9): 12-17, March, 1964.

TAVARES, A.S. — *Alterações da circulação linfática na estase venosa (alguns aspectos experimentais)*. Separata da «Folia Anatomica Vniversitatis Conimbrigensis». Vol. XXXVI, (6) MCMLXII.

TAYLOR, G.W. — *Lymphography in diseases of the lymphatic vessels of the limbs — La linfografia nelle alterazioni dei vasi linfatici degli arti* — St. Bartholomew's Hosp.,

London, «Minerva Chir.» (Torino), 1961, 16/11 (704-705) *in* «Excerpta Medica, Surgery», vol. 16 (7): 808, 1962.

TAYLOR, G.W.; KINMONTH, J.B.; ROLLINSON, E.; ROTBLAT, J. e FRANCIS, G. — *Lymphatic circulation studied with Radioactive Plasma Protein.* «British Medical Journal», 133-137, Jan. 19, 1957.

TEMMER, B. e MILIC, N. — *Our experience in the use of contrast lymphography in malignant Lymphoma.* Libro de Resúmenes, «VII Congreso de Electroradiologos de Cultura Latina», Barcelona, 140, 1967.

TESTUT — *Anatomia Descritiva.*

THOMAS, W.B. — *Experiences with Radioactive Colloidal Gold in the Treatment of Pleural Effusion Canced By Metastatic Cancer of the Breast.* «The New England Journal of Medicine», 270: 552-555, March, 12, 1964.

THOMPSON, S.W. — *Cerebral Blood flow assessment with a radioisotope method.* «Archives of Neurology», vol. 10 (1): 12-20, 1964.

THOMPSON, S.W. — *A radioisotope method for studying cerebral circulation.* «Archives of Neurology», vol. 5 (6): 580-589, 1961.

THOMPSON, N.M.B. e F.R.C.S. — *Surgical Treatment of Chronic Lymphoedema of the Lower Limb.* «British Medical Journal», 1566-1573, Dec. 15, 1962.

THREEFOOT, S.A. — *The Collection of Lymph From Intact Peripheral Cutaneuns Lymphatics of Man.* «J. Lab. & Clin. Med.», 719-727, November, 1957.

THREEFOOT, S.A.; KENT, W.T. e col. — *Lymphaticovenous and lymphatico lymphatic communications demonstrated by plastic corrosion models of rats by post mortem lymphangiography in Man.* «J. Lab. & Clin. Med.», vol. 61 (1): 9-22, 1963.

THULESIUS, O. — *The significance of vasodilator therapy in obliterative arterial disease.* «The Scandinavian Journal of Clinic. & Laborat. Investig.», vol. 19, supple. 99, 222-224, 1967.

TILAK, S.P. and HOWARD, J.M. — *The influence of the dual circulation on the viability of lymph nodes following interruption of their blood or lymphatic supply.* Dept. of Surg. Hahemann Med. Coll. Philadelphia, Pa., «Surg. Gynec. Obstet.», 1964, 119-2 (349-352) *in* «Excerpta Medica, Surgery», vol. 19 (3):, 477, 1965.

TILLGREN, C. e LUND, F. — *Spontaneous course of various clinical types of obliterative arterial disease of the legs.* «The Scandinavian Journal of Clinic. & Laborat. Investig.», Vol. 19, Suplem. 99, 154-155, 1967.

TILLGREN, C. e LUND, F. — *Long-term effect of anti coagulants in obliterative arterial of the legs.* «The Scandinavian Journal of Clinic. & Laborat. Invest.», vol. 19, supple. 99, 184-186, 1967.

TJERNBERG, B. — *Lymphography as an Aid to Examination of Lymph Nodes (Preliminary Report).* «Acta Societatis Medicorum Upsalienses», 61 (3-4): 207-214, 1956.

TNØNESEN, K. H. e SEJRSEN, P. — *Muscle blood flow calculated from the desaturation curve of Xenon-*133 *injected intra-arterially and by direct recording (Drop Counter).* «The Scandinavian Journal of Clinic. & Laborat. Investig.», vol. 19, supple. 99, 76-78, 1967.

TORMEY, J.M.D. — *Differences in membrane configuration between osmium tetroxide-fixed and glutaraldehyde-fixed ciliary epithelium.* «The Journal of Cell Biology», vol. 23 (3): 658-664, 1964.

TORMEY, J.M.D. — *Artifactual localization of Ferritin in the ciliary epithelium in vitro.* «Journal of Cell. Biology», (2):, part 2, 1-7, 1965.

TOSSATI, E. e PEREIRA, M. — *Linfografia (Análises das Técnicas de Kinmonth).* «Angiopatias», vol. 2 (1):, 33-37, 1962.

TOTI, A. and FABI, M. — *Direct lymphangiography — La nostra esperienza in tema linfangiografia diretta.* Div. di Chir. Gen. e Ist. di Radiol., Arcisped. S. Anna di Ferrara, «Arcisped S. Anna Ferrara», 1959, 12/2 (221-260) *in* «Excerpta Medica, Surgery», vol. 14, (2): 333, 1960.

TOTI, A.; FABI, M.; BAGNIG e VITAG — *Studio radiologico del sistema linfatico nelle flebopatie degli arti inferiore.* «La Radiologia Medica», vol. XLVII, fasc. 1 (10-33), Gennaio, 1961.

TUCKER, A.S. — *Lymphangiectasis. Benign and malignant.* Dept. of Radiol., Western Res. Univ. Cleveland, O., «Amer. J. Roentgenol», 1964, 91/5 (1104-1113) *in* «Excerpta Medica, Surgery», vol. 18 (11), 1607, 1964.

TZIROS, D. e BOWER, R. — *The Value of Lymphangiography in the Diagnosis of Chronic Edema.* «The Surgical Clinics of North America», vol. 40 (6): 1597-1612, 1960.

VAINDER, M. — *Idiopathic lymphedema treatment with adrenal steroids.* Dep. of. Med., Edgewater Hosp., Chicago, 111., «Angiology», 1963, 14/10 (524-528) *in* «Excerpta Medica, Surgery», vol. 18 (8): 982, 1964.

VALLS-PÉREZ, O. — *Linfangiografía: su valor en la patología abdominal.* Libro de Resúmenes, «VII Congreso de Electroradiologos de Cultura Latina», Barcelona, 131-132, 1967.

VÁSQUEZ ARNEDO, M. — *The physiopathology of the lymphatic system and its exploration — Fisiopatología y exploracion del sistema linfático.* Cat. de Patol. Quir. (A), Fac. de Med., Zaragoza, «Arch. Fac. Med. Zaragoza», 1959, 7/3 (449-457) *in* «Excerpta Medica, Surgery», vol. 14 (4): 630, 1960.

VAUGHAN, B.F. and VAREY, J.F. — *The lymphographic appearances of malignant pelvic lymph node involvement.* Dept. of. Diagn. Radiol., Roy. Hosp. Perth, «Clin. Radiol.», 1964, 15/4 (329-340) *in* «Excerpta Medica, Surgery», vol. 19 (8): 1217, 1965.

VEALL, N. e VETTER, H. — *Radioisotope Techniques in Clinical Research and Diagnosis.* «Butterwor TH×CO (Publishers) Ltd.», London, 1958.

VECCHI P. and BOBBIO, P. — *Experimental research on the diagnostic possibilities of lymphography in traumatic rupture of the thoracic duct — Richerche sperimentali sulle possibilitá diagnóstiche della linfografia nelle rotture traumatiche del dotto toracico.* Ist. di Clin. Chir. Gen. e Ter. Chir., Univ. di Parma, «Chir. Pat. Sper.», 1963, 11/11 (683-697) *in* «Excerpta Medica, Surgery», vol. 19 (8): 1216-1217, 1965.

VIAMONTE Jr, M — *Advances in lymphangio-adenography.* Dept. of Radiol., Sch. of Med., Univ. of Miami, «Jackson Mem», Hosp., Miami, Fla., «Acta Radiol.», 1964, 2/Septembre (394-400) *in* «Excerpta Medica, Surgery», vol. 19 (5): 833, 1965.

VIAMONTE, M.; MEYRS e col. — *Lymphography: its Role in Detection Therapeutic Evaluation of Carcinoma and Neoplasic conditions of the Genitouninary Tract.* «The Journal of Urology», vol. 87 (1), 85-90, 1962

VISCOTIN, W.; MANENTI, A.; GHIRARDINI, G. e BATTISTINE, D.F. — *La determinazione del tempo di circolo femoro-plantare e del flusso ematico alla estremità degli arti meliant iniezione endoarteriosa,* «Minerva Cirurgica, Radiobiologia», 15: 508-515, 1960.

VITORINO, J.R.C. — *Linfografia. Grande veia linfática e suas vias aferentes. Anatomia radiológica e Fisiopatologia (Estudo experimental).* Tese de Licenciatura, Porto, 1964.

VASLI, S. — *Polarographic studies on ischaemic muscles.* «The Scandinavian Journal of Clinic. & Laborat. Investig.», vol. 19, supple. 99, 147-148, 1967.

VASQUEZ ARNEDO — *The physiopathology of the lymphatic system and its exploration.* «Arch. Fac. Med. Zaragoza», 1959, 7/3 (449-457) *in* «Excerpta Medica», vol. 14 (4): 630, 1960.

VEALL, N. — *The solubility of Xe*133 *in various muscles in man* — «The Scandinavian Journal of Clinic. & Laborat. Investig.», vol. 19, supple. 99, 12, 1967.

VERSTRAETE, M. — *Biochemical parameters and thrombolytic success in recent arterial occlusions.* «The Schandinavian Journal of Clinic. & Laborat. Invest.», vol. 19, Supple. 99, 190-192, 1967.

VISCONTI, W. and cols. — *The muscle clearence of* I^{131} *in the functional symptomatology of the periphereal circulation in arteriopathy.* «Ateneo Parmense», 1960, 31, suppl. 2 (273-310) *in* «Excerpta Medica, Surgery», vol. 16 (2): 264, 1962.

WAHREN, J. — *A dye dilution method for the determination of brachial artery blood flow during rhythmic exercise.* «The Scandinavian Journal of Clinic. & Laborat. Investig.», vol. 19, supple. 99, 70-71, 1967.

WALLACE, S.; JAKSON, L.; DODD, G.D. and GREENING, K.R. — *Lymphatic Dynamics in certain abnormal States.* «American Journal of Roentg», vol. 91 (6): 1187-1204, 1964.

WALLACE, S.; JACKSON, L. e GREENING, R.R. — *Clinical applications of lymphangiography.* «American Journal of Roentg.» vol. 88 (1), 97-109, 1962.

WARWICK, R.T.T. — *Lymphadenographic studies on regional lymphatic drainage — Studio linfoadenografico del drenaggio linfatico regionale* — Middlesex Hosp., London, «Minerva Chir.» (Torino), 1961, 16/11 (721-722) *in* «Excerpta Medica, Surgery», vol. 16 (7): 807, 1962.

WEISS, L. and AISENBERG, A.C. — *An electron microscope study of lymphatic tissue in runt disease.* «The Journal of Cell Biology», vol. 25, (3): 149-178, 1965.

WENZL, H.; GANZONI, A.; SIEGENTHALER, W.; ROSENMUND, H.; CURTIUS, H.C.; SPUHLER, O. and KAISER, E. — *Protein loss associated with enteric lymph fistulae — Symptomatischer Eiweiszverlust bei enteraler Lymphfistel.* Med. Poliklin., Unic. Zurich, «Dtsch. Med. Wschr.», 1964, 89/26 (1247-1250) *in* «Excerpta Medica, Surgery», vol. 19 (7): 1055-1056, 1965

WHELAN, R. F. e LANDE, I.S. de la — *Action of adrenaline on limb blood vessels.* «British Medical Bulletin», vol. 19 (2): 125-131, 1963.

WHEALAN, R. F. e SKINNER, S.L. — *Autonomic transmitter mechanisms.* «British Medical Bulletin», vol. 19 (2): 120-124, 1963.

WIENER, J.; SPIRO, D. and LOEWENSTEIN, W.R. — *Ultrastructure and permeability of nuclear membranes.* «The Journal of Cell Biology», vol. 27 (1): 107-116, 1965

WILDER, J.R. — *Experience with lymphography in* 150 *cases.* Hosp. for Joint Dis., New York, N.Y. «Surgery», 1964, 56/4 (881-891) *in* «Excerpta Medica, Surgery», vol. 19 (10): 1561, 1965.

WILDER, J.R.; NORMAN, A. and RESNICK, M.I. — Hosp. for Joint Dis., New York, N.Y.,

«N.Y. St. J. Med.», 1963, 63/15 (2211-2214) *in* «Excerpta Medica, Surgery», vol. 18 (5): 605, 1964.

WILLIAMS, J.A. e GRABLE, E. — *A semiautomatic instrument for measuring blood volume.* «J.A.M.A.», 178: 1097-1098, Dec. 1961.

WILLIAMS, R. — *The estimation of segmental hepatic venous flow in man.* «Gastroenterology», (46): 525-530, 1964.

WINTHER, O. — *Testoterone and fibrinolytic activity.* «The Scandinavian Journal of Clinic. & Laborat. Investig., vol. 19, supple. 99, 207-216, 1967.

WRIGHT, P.H. — *Study of blood circulation with radioisotopes.* «British Medical Bulletin», vol. 8 (2-3): 187-191, 1952.

YARDEY, J.H. e BROWN, G. — *Fibroblasts in tissue culture. Use of colloidal iron for Ultrastructural localization of acid mucopolysaccharides.* «Laboratory Investigation», vol. 14 (5): 501-502, 1965.

YOFFEY, J. M. and COURTICE, F.C. — *Lymphatics, lymph and lymphoid tissue.* Edward Arnould (Publishers) Ltd., London.

ZIERLER, K. — *Chairman's concluding remarks to section I.* «The Scandinavian Journal of Clinic. & Laborat. Investig.», vol. 19, supple. 99, 62-64, 1967.

ZETTERQUIST, S. — *The elimination of labelled antipyrine from muscle and skin of ischemic limbs during exercises before and after parenteral administration of vasodilating substances.* «The Scandinavian Journal of Clinic. & Laborat. Investig.», vol. 19, supple. 99, 225, 1967.

ZIERLER, K.L. — *Intra arterial tracer injection methods for evaluating blood flow, volumes of distribution, and trans-cappilary exchange in the extremities.* «The Scandinavian Journal of Clinic. & Laborat. Investig.», vol. 19, supple. 99, 65-69, 1967.

ÍNDICE

pág.

PREÂMBULO XIII

I PARTE

INTRODUÇÃO 1

A difusão por diferenças de concentração 9

Osmose 9

Transporte activo 10

O movimento em massa dos fluidos devido a uma diferença de pressão hidrostática 10

Pinocitose 11

A membrana celular 14

A substância intersticial 14

A estrutura do capilar sanguíneo (linfático) 19

Anatomia do leito capilar 24

Passagem através da membrana celular 26

Passagem através da membrana do capilar sanguíneo 27

Passagem através da membrana do capilar linfático 30

Passagem através da substância intersticial 30

Factores hemodinâmicos que regulam a permeabilidade 31

II PARTE

LINFOGRAFIA DIRECTA 35

CAPÍTULO I 37

I — INTRODUÇÃO 37

II — REVISÃO ANATÓMICA 37

Os gânglios linfáticos 37

Os gânglios tibiais 38

Gânglios poplíteos 38

pág.

Gânglios inguinais 38
Gânglios ílio-pélvicos 39
Gânglios lombo-aórticos ou abdómino-aórticos 39

Os vasos linfáticos 40

Os linfáticos aferentes tibiais e peroniais 40
Os linfáticos aferentes dos gânglios poplíteos podem ser superficiais e profundos 40
Os vasos linfáticos dos gânglios inguinais 40
Vasos linfáticos dos gânglios ílio-pélvicos 41
Vasos linfáticos dos gânglios lombo-aórticos ou abdómino-aórticos . . 42

III — ESTRUTURA GANGLIONAR 42

IV — FISIOLOGIA GANGLIONAR 47

CAPÍTULO II 50

I — LINFOGRAFIA HUMANA E CORRESPONDÊNCIA ANÁTOMO-RADIOLÓGICA . . 50

Indicações 50

Técnica 51

Linfografia dos vasos linfáticos safenos internos 51
Linfografia dos linfáticos tibiais posteriores e safenos externos . . 52

Linfografia normal e correspondência anátomo-radiológica 53

Gânglios 53
Os gânglios tibiais, peroniais e poplíteos 53
Gânglios inguinais 54
Gânglios ílio-pélvicos 55
Gânglios lombo-aórticos ou abdómino-aórticos 56

II — VASOS LINFÁTICOS 56

Vasos superficiais 56

Vasos profundos 56

CAPÍTULO III 58

LINFOGRAFIA EM SITUAÇÕES PATOLÓGICAS 58

Imagens patológicas elementares 58

Imagens ganglionares 58
Imagens tronculares 60

Linfografia nas situações patológicas estudadas 63

Linfoedemas 63

Linfoedemas (Linfopatias primitivas) (Quadro I) 69
Observações 76-77
Discussão e conclusões 78

pág s.

Filariose (Quadro II) 81
Observações 88-92
Discussão e conclusões 93

Vasculopatias venosas 95
Grupo I 97
Observações 97-98
Varizes (Quadro III) 99
Observações 116-117
Grupo II — Varizes com úlcera 125
Grupo III — Varizes com úlcera e esclerose 125
Grupo IV — Tromboflebites 126

Processos inflamatórios 127
Observações 127-128
Processos inflamatórios (Quadro IV) 129
Observação 134
Discussão e conclusões 134

Hemopatias 135
Observações 139-149
Hemopatias (Quadro V) 141
Observação 146
Discussão e conclusões 147

Processos tumorais 149
Observações 153-154
Tumores (Quadro VI) 155
Observações 166-168

Diversos 170
Observações 170-173
Diversos (Quadro VII) 175

Obliteração e insuficiência valvular 184
Anastomoses linfo-venosas 186
Anastomoses linfo-linfáticas 190
Espaços linfáticos neuro-vasculo-tendinosos 192
Espaços intersticiais (intersticiograma) 193

Linfografia animal 195
Linfografia intra-arterial 197
Linfografia intravenosa 198
Linfografia intralinfática 199
Linfografia subcutânea 199

Linfografia com substâncias hidrossolúveis (fortombrine) 200

Linfografia com substâncias lipossolúveis 201
Lipiodol simples 201
Lipiodol + éter e lipiodol + dimetilsulfoxido 201

pág s.

Lipiodol + éter + dimetilsulfoxido, em partes iguais e lipiodol + dimetilsulfoxido, em partes iguais e 1/2 de éter 202

Interpretação de algumas imagens e crítica à linfografia 203-204

III PARTE

LINFOGRAFIA INDIRECTA 205

INTRODUÇÃO 207

Determinação da velocidade sanguínea ou tempo de circulação 214

Determinação do fluxo sanguíneo 215

Determinação do calibre de pequenos vasos 220

Determinação da velocidade sanguínea ou tempo de circulação 220

Determinação da velocidade e fluxo sanguíneo (Quadro VIII) . . . 221

Determinação do fluxo sanguíneo 228

Determinação do fluxo sanguíneo pelas curvas de depuração (Quadro IX) 230

Conclusão 243

Determinação do calibre de pequenos vasos 245

CAPÍTULO I 255

Substâncias utilizadas e sua marcação — Material de detecção e contagens . . 255

Marcação de Hipuran 255

Separação e marcação de Albumina Humana I^{131} (RISA) 257

Preparação dos microagregados de Albumina Humana I^{131} (Mi.A.A. I^{131}) 258

Preparação de macroagregados de Albumina Humana I^{131} (M.A.A. I^{131}) 259

Marcação do lipiodol (Lipiodol U.F. I^{131}) 259

CAPÍTULO II 262

Introdução à semiologia linfática pela linfografia indirecta 262

Linfografia indirecta funcional 262

Determinação do tempo de circulação 263

Determinação do fluxo linfático 265

Curvas de acumulação 269

Curvas de passagem 271

Curvas mistas 272

Linfografia indirecta morfológica 274

Linfografia indirecta morfo-funcional 281

pág.

CAPÍTULO III 284

Linfografia indirecta intersticial 284

Linfografia indirecta intersticial funcional 284

Técnica geral 284

Particularidades técnicas 286

Aferição da sensibilidade da linfografia indirecta intersticial funcional 287

Antes e após injecção subcutânea de histamina 287

Acção da histamina (Quadro X) 290

Antes e após injecção de adrenalina 292

Acção da adrenalina (Quadro XI) 294

Antes e após injecção de adrenalina 296

Acção da acetilcolina (Quadro XII 298

Com e sem infiltração dos nervos cutâneos da zona injectada. 300

Com e sem infiltração do simpático lombar 300

Acção da infiltração novocaínica do nervo cutâneo peroneal (Quadro XIII) 302

Com e sem administração de hialuronidase 304

Acção da infiltração do simpático lombar (Quadro XIV) . . 306

Com e sem imersão em água quente a 43-44º (Acção do calor). 311

Acção da hialuronidase (Quadro XV) 312

Acção do calor (Quadro XVI) 316

Com e sem imersão em água fria (Acção do frio) 318

Com e sem compressão extrínseca 319

Acção do frio (Quadro XVII) 320

Acção da compressão extrínseca (Quadro XVIII) 322

Com e sem elevação do membro 324

Reabsorção comparativa entre RISA e os Microagregados de Albumina Humana I^{131} 324

Acção da elevação do membro (Quadro XIX) 326

Conclusões 329

Tempo de circulação e fluxo linfático pelas curvas de acumulação. 329

Estudo comparativo da reabsorção dos Mi.A.A. e RISA (Quadro XX) 330

Reabsorção em indivíduos normais (Quadro XXI) 332

Linfografia indirecta intersticial funcional (normais) (Quadro XXII) 338

Fracturas 341

Vasculopatias venosas 341

Linfografia indirecta intersticial funcional (Quadro XXIII) . . 342

Fracturas (Quadro XXIV) 358

Vasculopatias venosas (Quadro XXV) 360

Cardiopatias 362

Linfoedemas 362

pág s.

Cirroses 362
Nefropatias 363
Cardiopatias (Quadro XXVI) 364
Linfoedemas (Quadro XXVII) 366
Cirroses (Quadro XXVIII) 368
Nefropatias (Quadro XXIX) 370

CAPÍTULO IV 372

Escolha de uma técnica 372
Determinação do tempo de circulação e do fluxo linfático (Quadro XXX) 378
Determinação do fluxo linfático pelas curvas de depuração 380

Linfografia indirecta intersticial morfológica 381
Intersticiograma indirecta ou linfografia indirecta intersticial morfológica 381
Curvas de depuração após injecção subcutânea de RISA (Quadro XXXI) 382
Linfografia indirecta intersticial morfológica (Quadro XXXII) . . . 386
Tronculografia indirecta 407
Adenografia indirecta intersticial morfológica 407
RISA 408
Au^{198} 409
Microagregados de albumina humana I^{131} 411

Escolha de uma técnica 412
Conclusões 414

CAPÍTULO V 415

Linfografia indirecta intracanalicular 415

Linfografia indirecta intracanalicular funcional 415
Hipuran I^{131} 416
RISA 417
Circulação intralinfática pelo hipuran (Quadro XXXIII) . . . 418
Circulação intralinfática pela RISA (Quadro XXXIV) 422

Micro e macroagregados de albumina I^{131} 428

Lipiodol ultra-fluido I^{131} 429

Linfografia indirecta intracanalicular morfológica 429
Circulação intralinfática pelos micro e macroagregados de albumina humana $iodo^{131}$ (Quadro XXXV) 430
Circulação intralinfática pelo lipiodol ultra fluido $iodo^{131}$ (Quadro XXXVI) 432

Linfografia indirecta intracanicular morfológica 435
Linfografia intracanalicular morfológica (Quadro XXXVII) 436
RISA 440

pág s.

Microagregados 443
Au^{198} 450
Lipiodol ultra-fluido I^{131} 452

Comentários finais à linfografia indirecta intracanalicular morfológica . . . 453
Escolha de uma técnica 454

IV PARTE

CORRELAÇÃO ENTRE A LINFOGRAFIA DIRECTA E INDIRECTA 457
Observações 459-470
Conclusões 506

V PARTE

DISCUSSÃO E CONCLUSÕES 511
BIBLIOGRAFIA 535

Composto e impresso nas oficinas da
IMPRENSA DE COIMBRA, L.da
Largo de S. Salvador, 1-3 — Coimbra