

Causas Cirúrgicas de Dor Abdominal em Pediatria

Maria Francelina Lopes, MD, PhD
Cirurgia Pediátrica – CHUC
Professora de Cirurgia – FMUC

Aula de Cirurgia Pediátrica
Unidade Curricular de Pediatria – MIM-FMUC
19-Dezembro-2012
<http://rihuc.huc.min-saude.pt/>

Objetivos de Aprendizagem



- Conhecer as causas mais frequentes de dor abdominal cirúrgica na urgência pediátrica

- Identificar e compreender as patologias predominantes por subgrupos etários:
 - ▣ lactente
 - ▣ criança em idade pré-escolar/escolar
 - ▣ adolescente

Dor Abdominal na Urgência



- Causa cirúrgica?
- Grave?
- Necessita de tratamento emergente?

Etapas da Urgência Cirúrgica

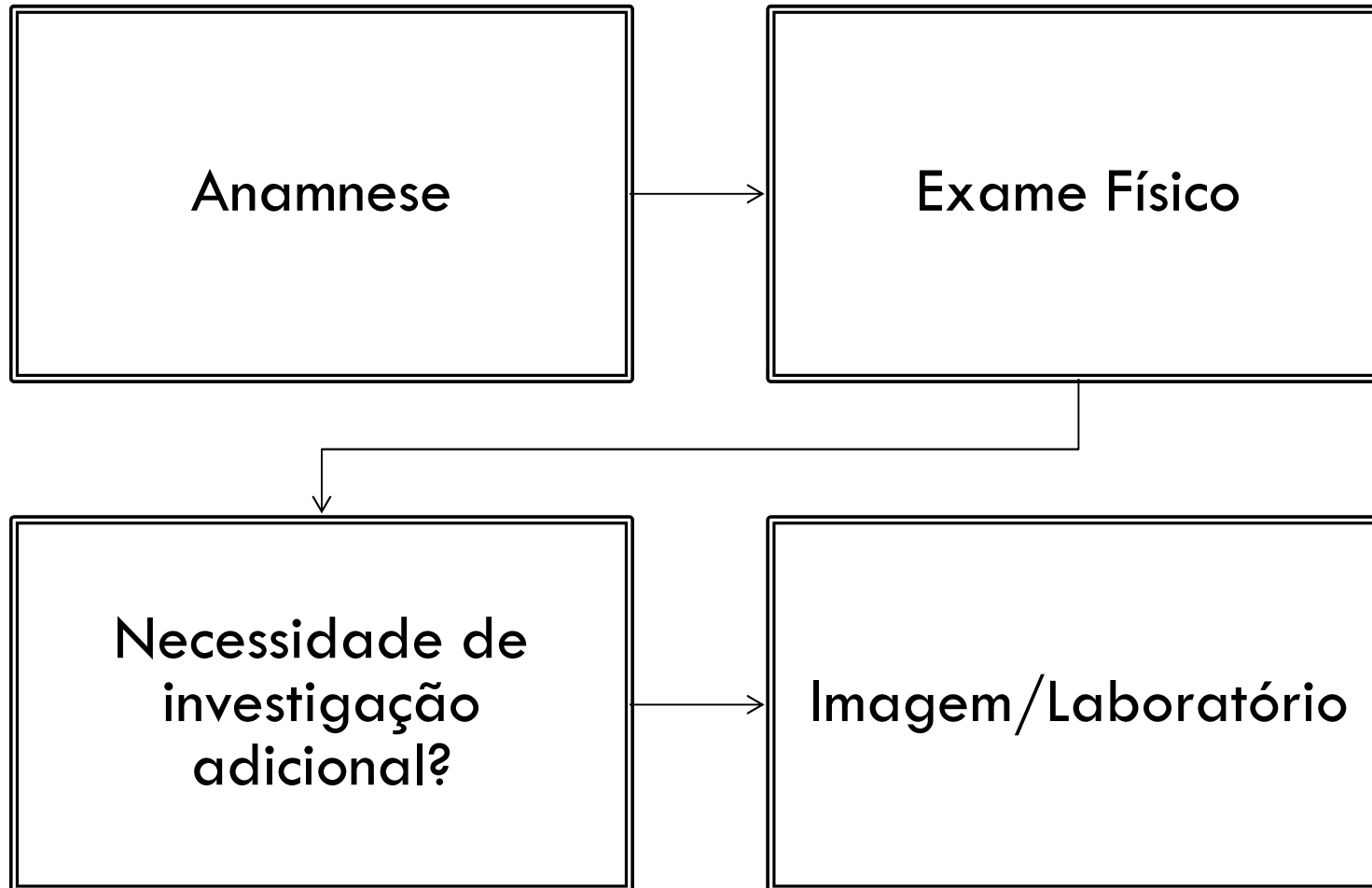
Diagnóstico Diferencial

Determinar Indicação para Tt.
Cirúrgico

Preparar para a Cirurgia

Operar

Abordagem Diagnóstica em Cirurgia



Dor de Causa Cirúrgica Urgente

Características

- Início súbito
- Evolução inferior a 48h (< 7 dias)
- Intensidade progressiva
- Persistência > 6H

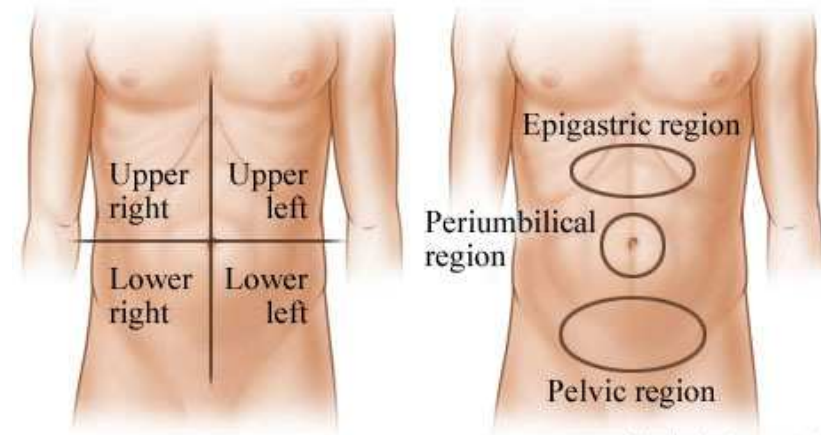


Dor Abdominal Cirúrgica

□ Localização anatômica

□ Fisiopatologia da dor abdominal

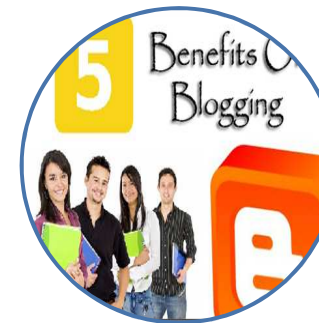□ Patologias

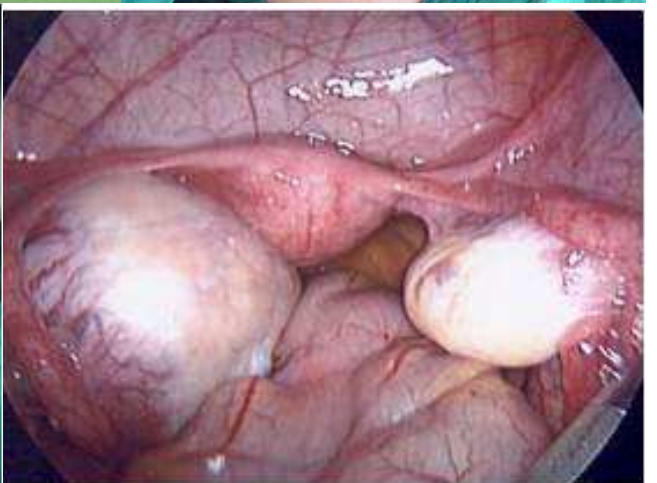
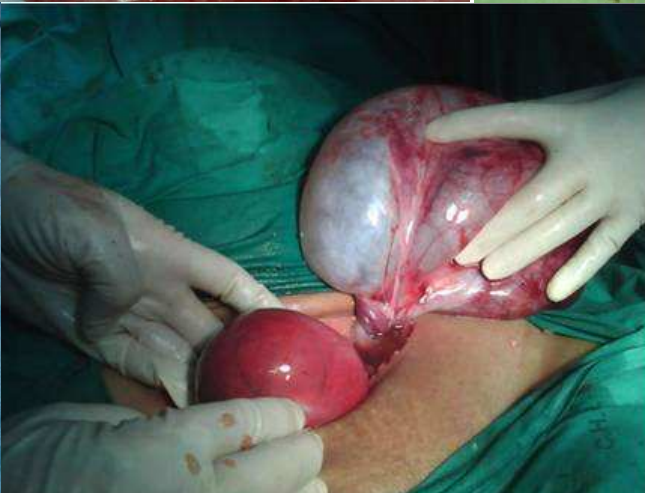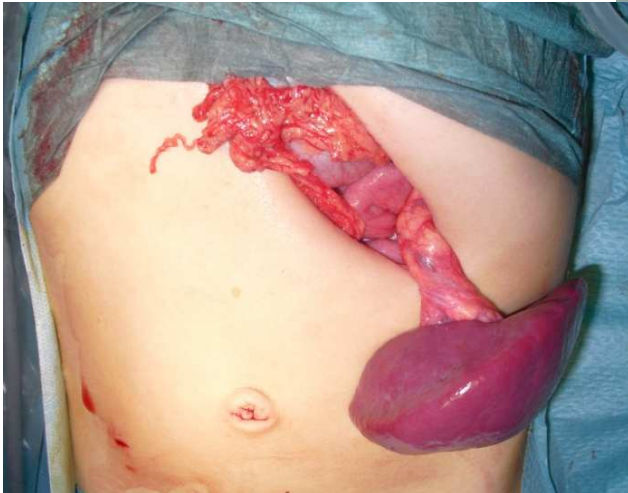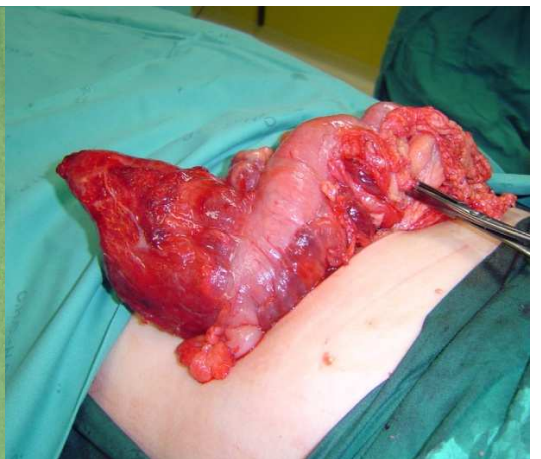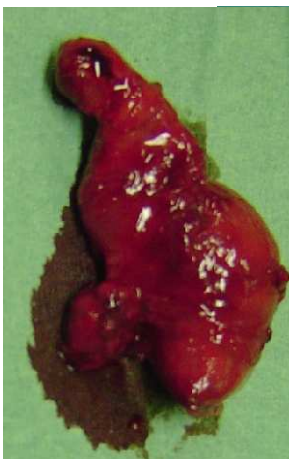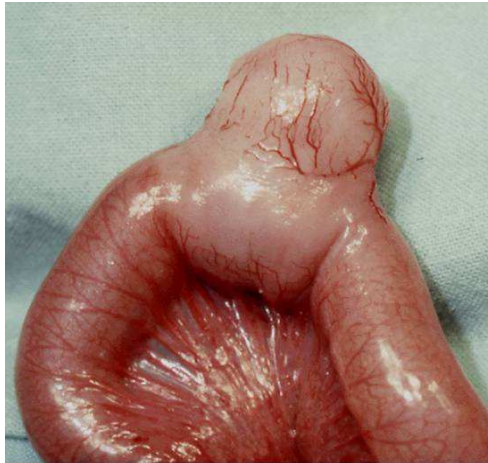
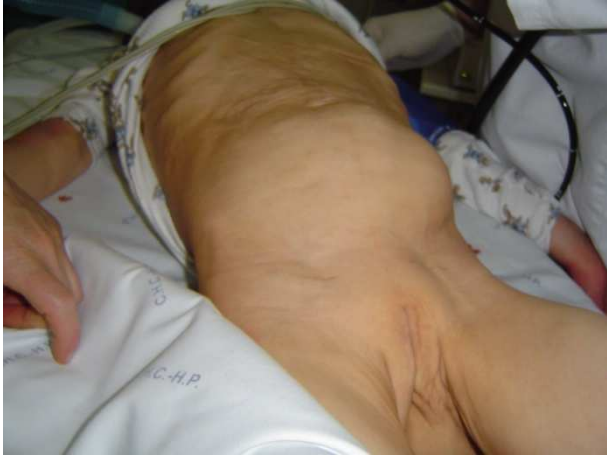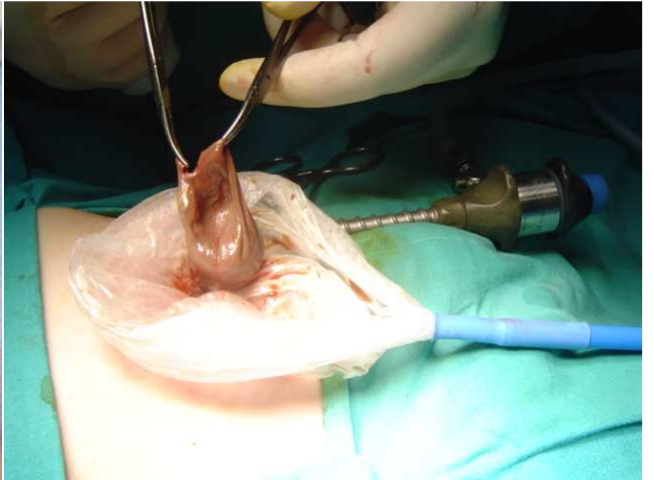


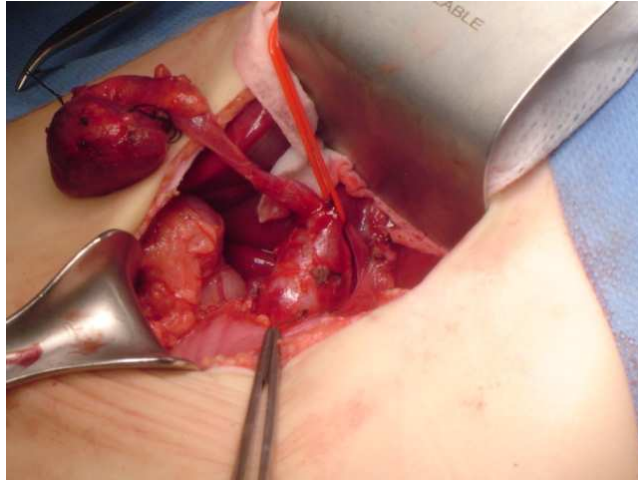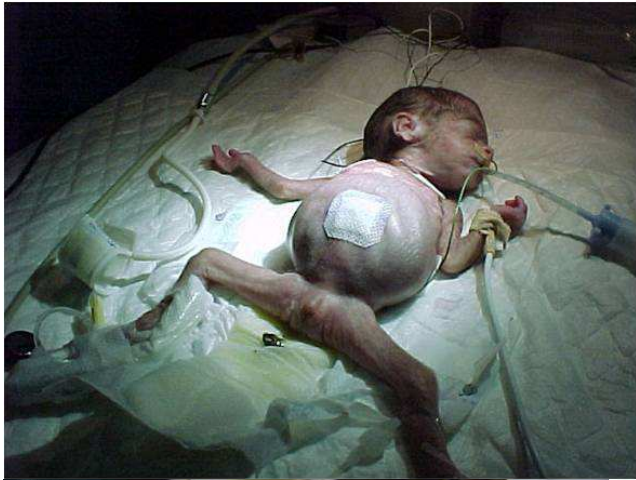© Healthwise, Incorporated

Right		Left
Gallstones Stomach Ulcer Pancreatitis	Stomach Ulcer Heartburn/ Indigestion Pancreatitis, Gallstones Epigastric hernia	Stomach Ulcer Duodenal Ulcer Biliary Colic Pancreatitis
Kidney stones Urine Infection Constipation Lumbar hernia	Pancreatitis Early Appendicitis Stomach Ulcer Inflammatory Bowel Small bowel Umbilical hernia	Kidney Stones Diverticular Disease Constipation Inflammatory bowel disease
Appendicitis Constipation Pelvic Pain (Gynae) Groin Pain (Inguinal Hernia)	Urine Infection Appendicitis Diverticular disease Inflammatory bowel Pelvic pain (Gynae)	Diverticular Disease Pelvic pain (Gynae) Groin Pain (Inguinal Hernia)

Idade 0 – 18 Anos

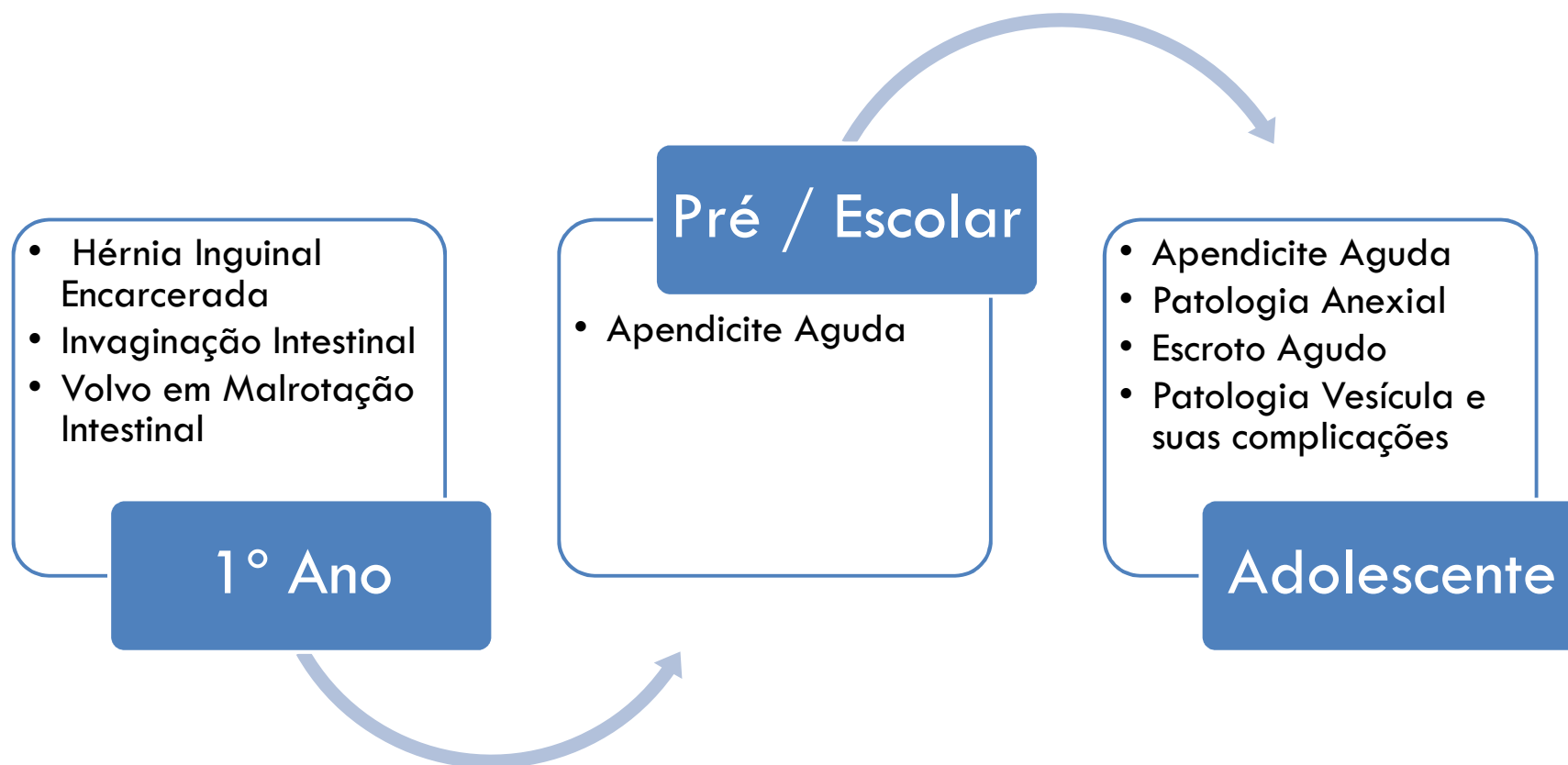




Causas Dor Abdominal Cirúrgica Urgente

- Volvo em malrotação intestinal
- Hérnia inguinal encarcerada
- Patologia congénita inflamada ou perfurada
 - ▣ Divertículo de Meckel
 - ▣ Duplicação intestinal
- Apendicite aguda
- Torção ovário
- Ruptura hemorragia de quisto do ovário
- Gravidez ectópica
- Colecistite aguda
- Pancreatite aguda
- Complicações de úlceras
- Complicações doença de Crohn
- Corpos estranhos.....

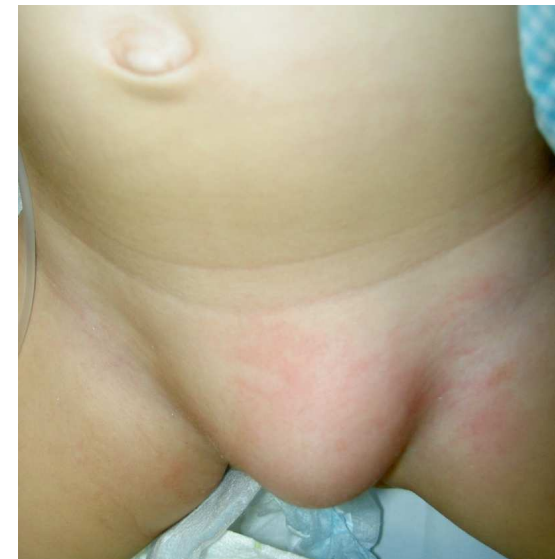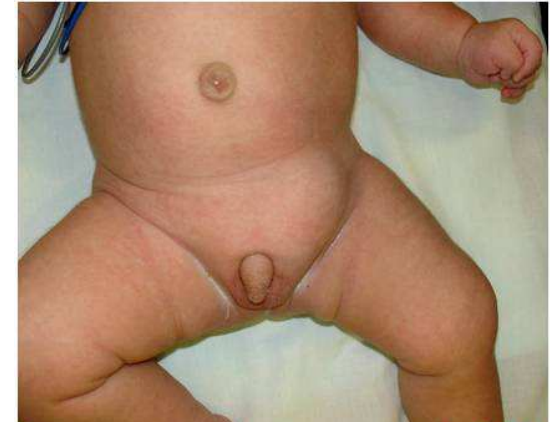Patologias Frequentes / Relevantes



Hérnia Inguinal Encarcerada (HIE)

- Predomínio
 - ▣ 1ºs meses de idade
- Dor e obstrução intestinal

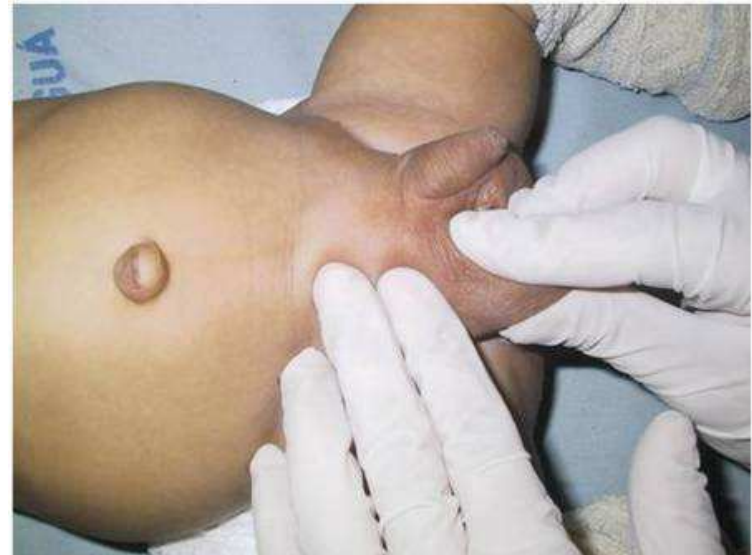- Manifestações típicas
 - ▣ Choro contínuo
 - ▣ Vômitos
 - ▣ Tumoração inguinal/inguino-escrotal não redutível



Tratamento HIE

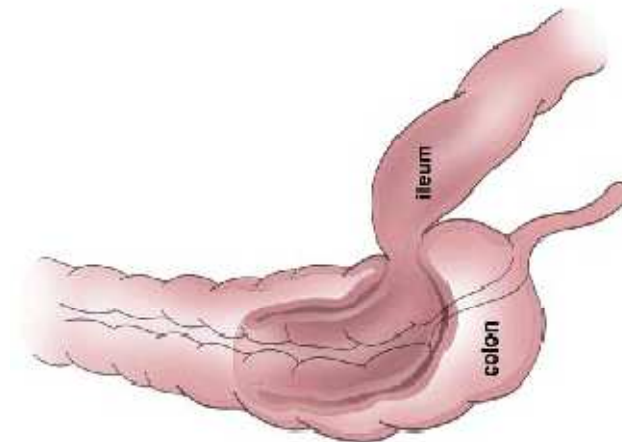
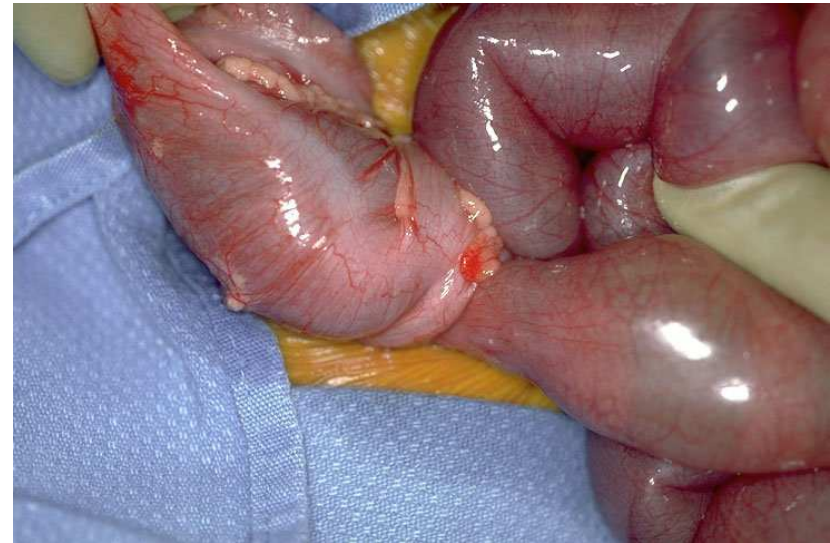- Redução manual sob analgesia / sedação
 - ▣ Paracetamol 15 mg/Kg oral ou retal
 - ▣ Diazepam 0,3-0,5 mg/Kg, retal
 - ▣ Midazolam 0,1 mg/Kg, IV

- Após duas tentativas sem sucesso
 - ▣ Cirurgia urgente (redução e herniotomia/herniorrafia)



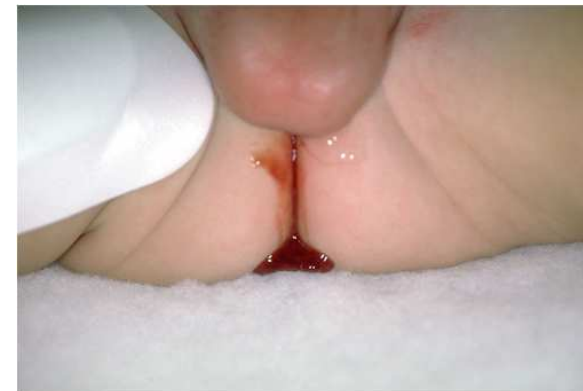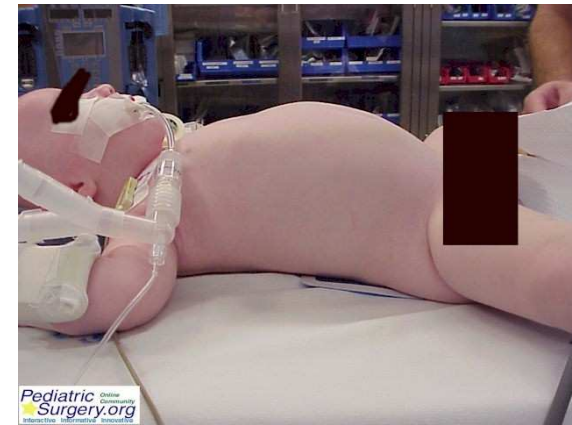
Invaginação Intestinal (II)

- Predomínio 3M-12M
- Dor e obstrução intestinal
- Causa idiopática em 95% dos casos (hipertrofia folículos linfoides ileon terminal?)
- Tipo mais frequente: invaginação ileo-cecóclica

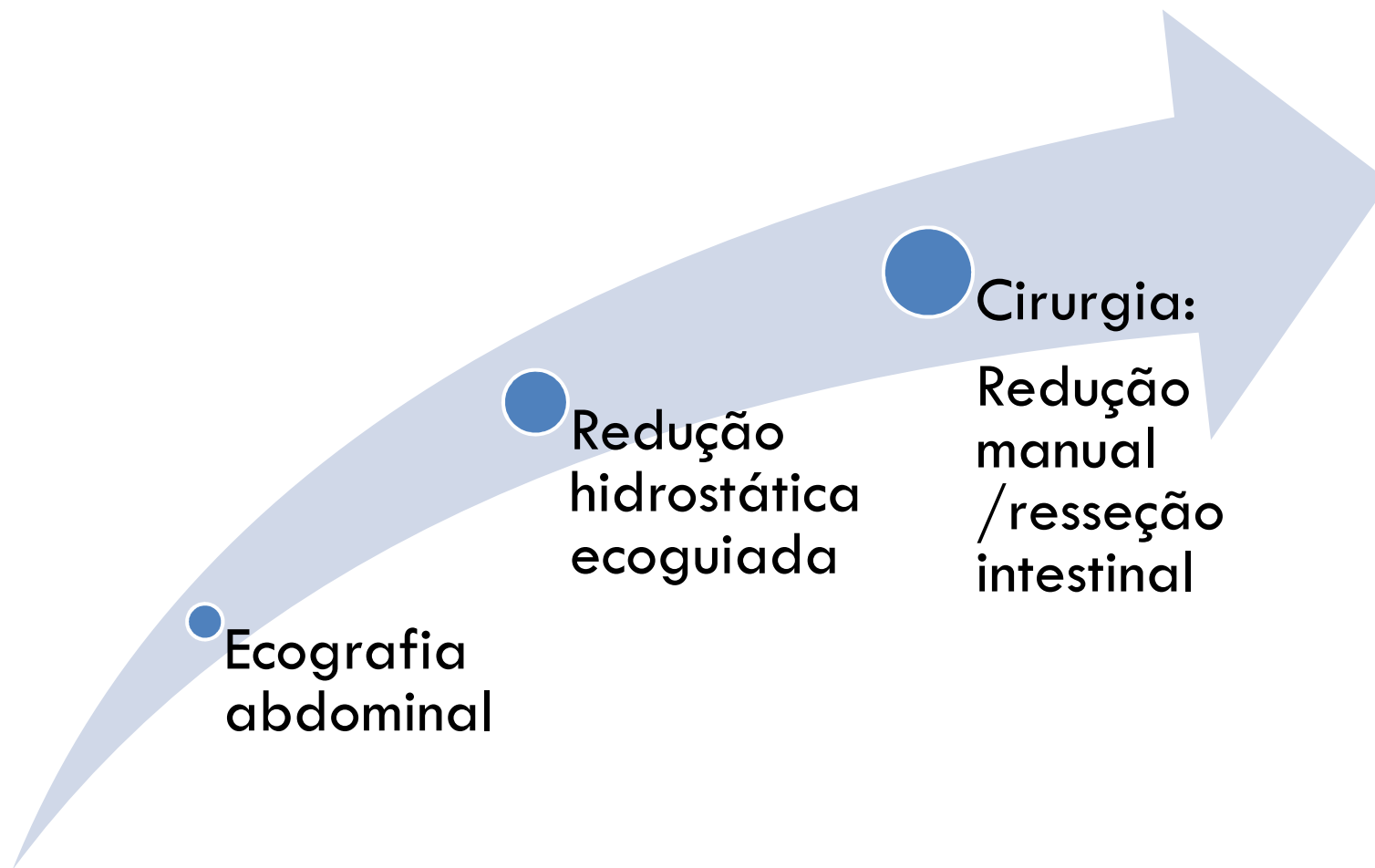


Tríade clássica II

- Dor intermitente
- Massa abdominal
trajeto cólico (~40%)
- Evacuação sangue
(geleia de framboesa)

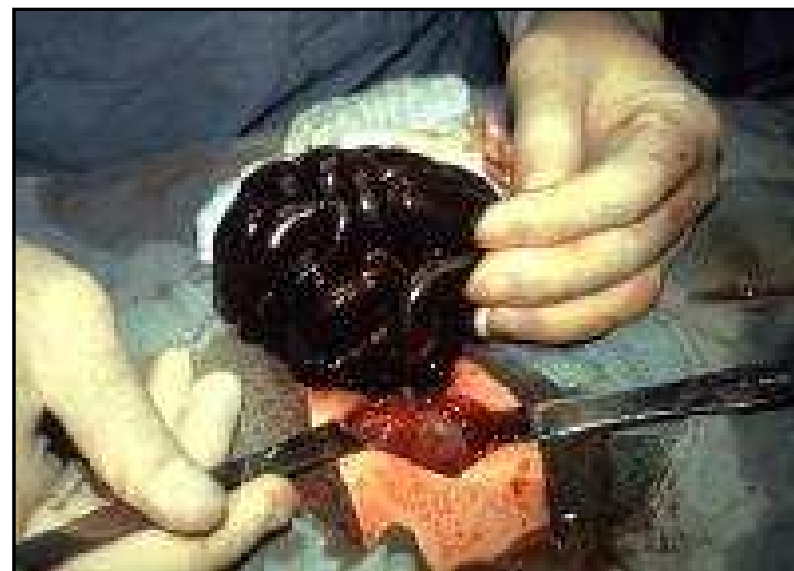

Diagnóstico/Tratamento II



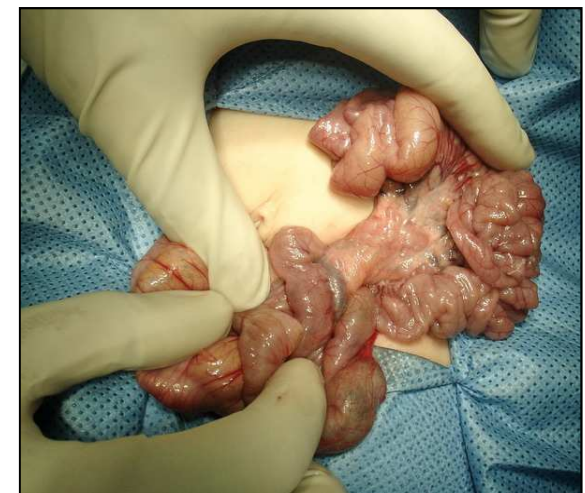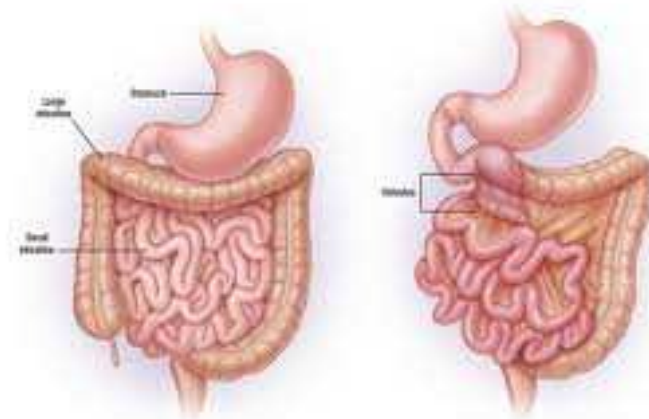
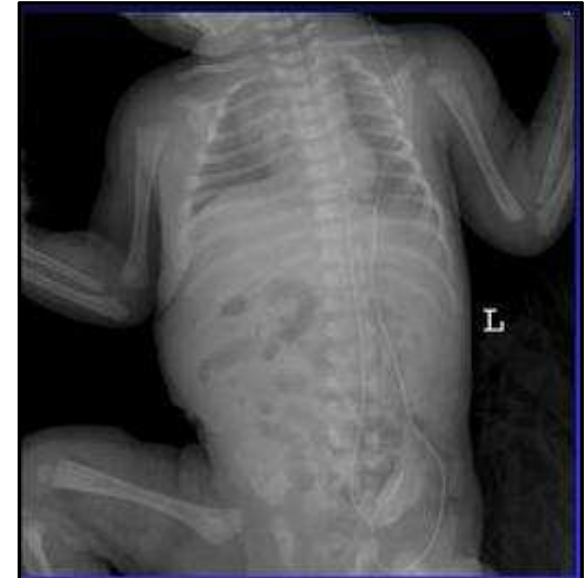Volvo em Malrotação Intestinal (MI)

- ❑ 90% no 1º ano de idade
- ❑ Emergência cirúrgica
- ❑ Início súbito da dor
- ❑ Vômitos
- ❑ Mau estado geral
- ❑ Evacuação de sangue
- ❑ Silêncio abdominal



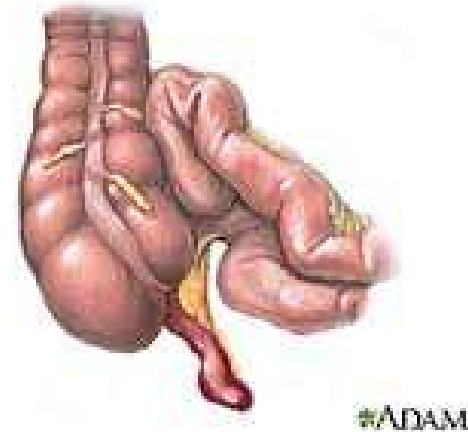Volvo em MI

- Rx simples abdómen de pé
- Ecografia abdominal
- Laparotomia (procedimentos de Ladd)



Apendicite Aguda (AA)

- Causa + freq de dor abdominal cirúrgica em pediatria
- Predomínio 6-18A
- Rara em lactentes
- M/F
 - 2/1
- Diagnóstico difícil



Dor abdominal AA

- Inicialmente leve e mal localizada (periumbilical)
- Em 6 a 12 H localização quadrante inferior dto do abdómen
- Associação com
 - ▣ Vômitos
 - ▣ Febre (<40°C)



Diagnóstico tardio AA

- Favorece progressão para perfuração e peritonite
 - ▣ 72 horas: progressão de obstrução a perfuração
 - ▣ Evolução mais rápida na criança muito jovem (~24 horas)
- Mortalidade 0,1-1%



Diagnóstico AA

- Anamnese
- Exame físico repetido
 - ▣ Sinais (Rovsing, psoas, obturador, hipersensibilidade de rebate)
- Ecografia abdominal e pélvica
- Laboratório
 - ▣ Leucocitose
 - ▣ Neutrofilia
 - ▣ PCR elevada



http://www.youtube.com/watch?v=6I03eiLO_IU

<http://www.youtube.com/watch?v=n0a0PCwsVQ4>

<http://www.youtube.com/watch?v=jV80jcnhNtA>

<http://www.youtube.com/watch?v=2mfiGIDJfnM>

Diagnóstico Diferencial

- Adenite mesentérica
- Gastroenterite
- Infecção urinária
- Obstipação
- Litíase renal
- Quisto de ovário (expansão)
- Torção do ovário
- Gravidez ectópica
- Pneumonia lobar dta
- Outros



MANTRELS (Score de Alvarado)

(10 pontos)

- Migration of pain to RLQ =1
- Anorexia =1
- Nausea/vomiting =1
- Tenderness in RLQ =2
- Rebound pain =1
- Elevated temperature ($>37.3^{\circ}\text{C}$)=1
- Leukocytosis ($>10,000/\mu\text{L}$) =2
- Left shift =1

Score <6
Sem apendicite

Antibioterapia em AA

Apendicite Não Perfurada

Cefoxitina Pré-op.

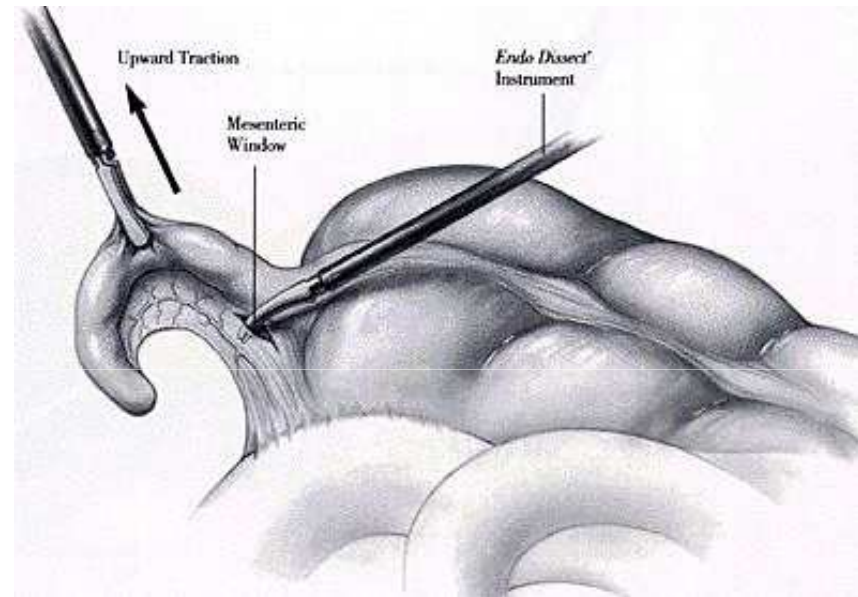
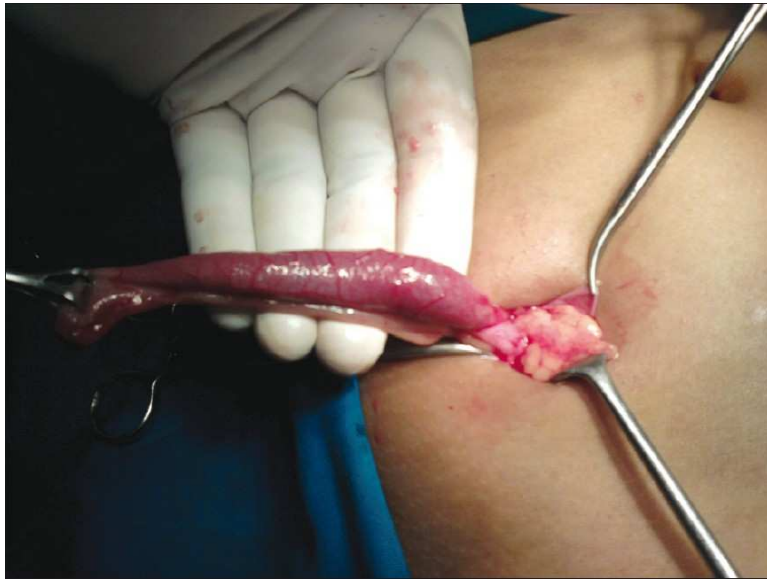1h antes ou na indução anestésica

Apendicite Perfurada

Gentamicina +
Metronidazol +
Ampicilina

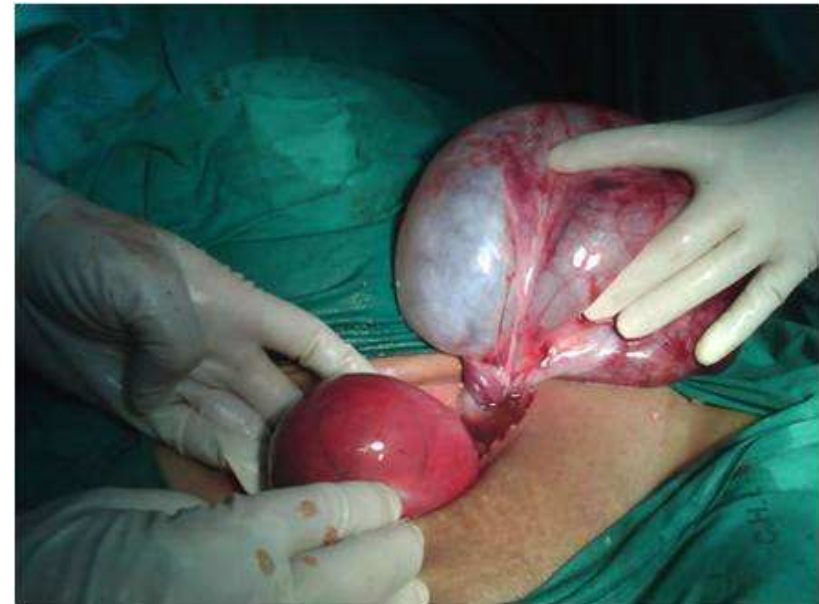Iniciar pré-op.
Manter no mínimo 7-
10 dias pós-op.

Apendicectomy



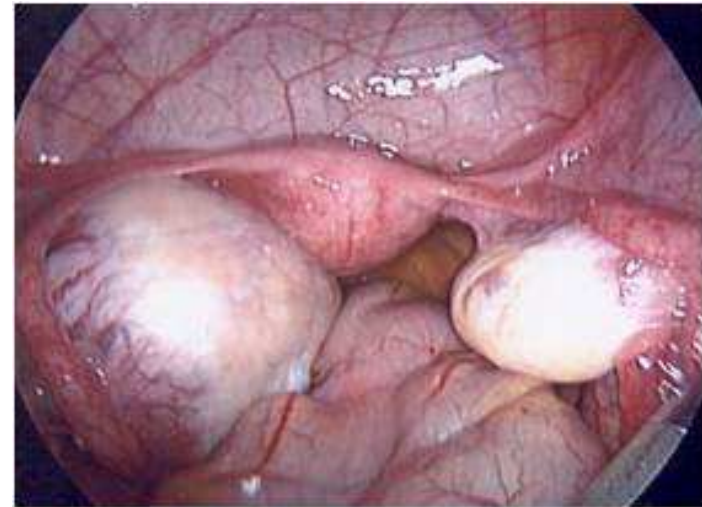
Torção do Ovário (TO)

- Predomínio na puberdade (pós-menarca)
- Causas + freq de torção
 - ▣ Quistos funcionais
 - ▣ Tumores benignos
- Dor abdominal pélvica
- Vômitos
- Febre



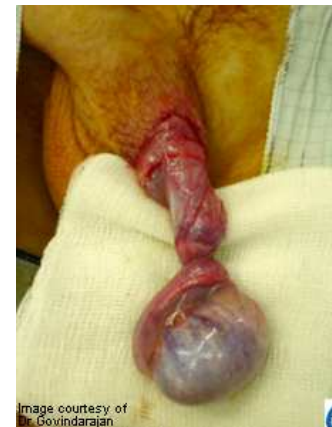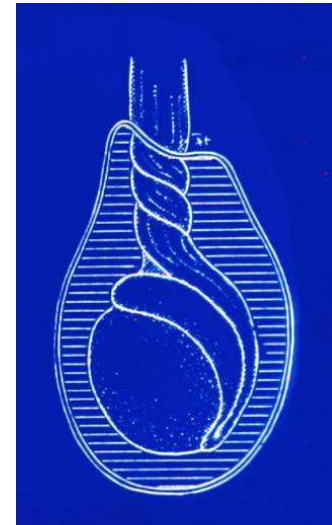
TO

- Ecografia abdominal e pélvica com bexiga cheia
- Diagnóstico diferencial
 - Apendicite aguda
 - Rotura folículo ovárico
 - Tumor do ovário
- Tratamento (destorção e conservação do ovário /ooforectomia) por laparoscopia/laparotomia



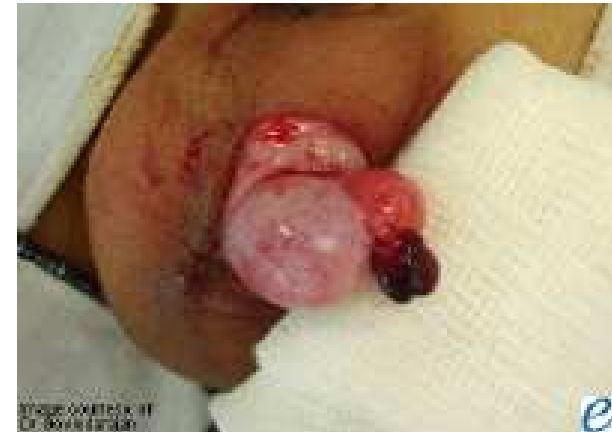Torção Testicular (Adolescente) (TT-A)

- Pode iniciar-se com queixas de dor “abdominal”
- Quadro típico
 - ▣ Escroto agudo



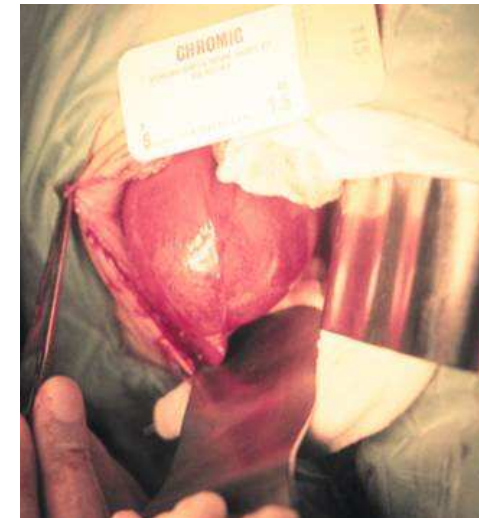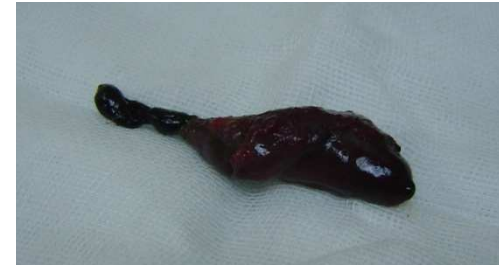TT-A

- Diagnóstico diferencial
 - ▣ Torção da hidátide de Morgagni
 - ▣ Epididimite / orquiepididimite
- Eco Doppler escrotal
- Tentar reduzir
 - ▣ Movimento com as duas mãos “abrir livro”
- Cirurgia de emergência
 - ▣ Destorção testicular e orquidopexia bilateral /
 - ▣ Orquidectomia e orquidopexia contralateral



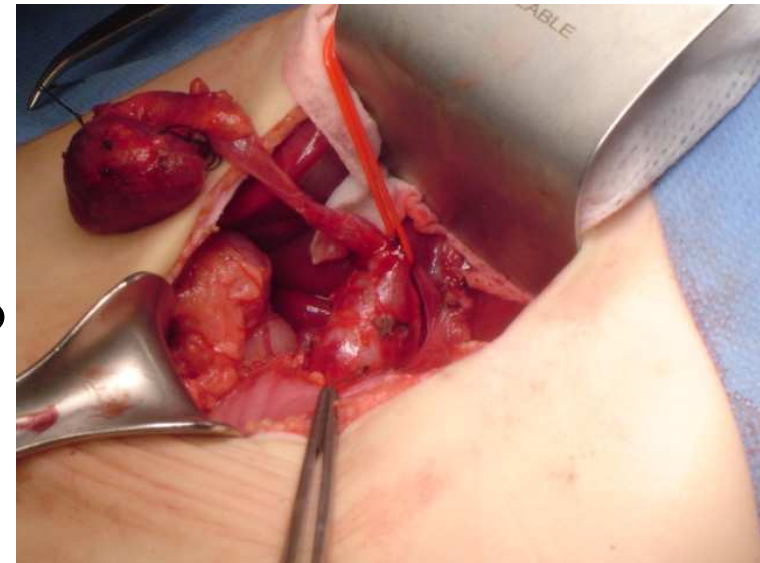
Colecistite Aguda (CA)

- ❑ Aumento frequência na adolescência
- ❑ Litíase biliar
- ❑ Acalculosa
- ❑ Dor hipocôndrio dto / epigástrica
- ❑ Persistente e intensa e associada a
 - ▣ Vômitos
 - ▣ Febre
- ❑ Sinal de Murphy da vesícula
- ❑ Ecografia abdominal
- ❑ Tt. Conservador / colecistectomia (laparoscópica)



Pancreatite Aguda

- Causas várias
 - ▣ Litiásica
 - ▣ Traumática (pseudoquisto)
 - ▣ Malformações congénitas
- Pouco frequente
- Dor epigástrica com irradiação em barra
- Náuseas e vômitos
- Aumento da amilase sérica
- TAC /RMN
- Tratamento conservador



Quisto do colédoco

Caso Clínico

- 13 A
- Sexo F
- Dor abdominal aguda quadrante inferior dto
- Sem outros sintomas
- Menarca 9 meses antes
- Início da menstruação há 3 dias
- Dismenorreia habitual
- Dor e hipersensibilidade de rebate no quadrante inferior dto
- Observação genitais externos
 - ▣ Himen intacto
 - ▣ Sangue menstrual

Necessita Avaliação Adicional?



- Indique principais diagnósticos diferenciais
- Qual o estudo a solicitar?

Ecografia Abdominal e Pélvica

- Inconclusiva (massa hipoecoica 8 cm/6,5 cm)
 - ▣ Malformação uterina? Hematocolpos? Torção ovário?
- O que proporia?

Tratamento Cirúrgico Urgente



- Consistiu em
 - ▣ Vaginoscopia sob anestesia geral
 - Vagina normal e colo uterino único
 - ▣ Laparoscopia
 - Inconclusiva por massa pélvica com aderência peritubais
 - ▣ Laparotomia
 - Útero bicornio com hematocolpos dto

Comentários?

- Consultar caso clínico no PubMed
 - ▣ Klimek P, Klimek M, Kessler U, Oesch V, Wolf R, Stranzinger E, Mueller MD, Zachariou Z. [Hematometra presenting as an acute abdomen in a 13-year-old postmenarchal girl: a case report. J Med Case Rep. 2012 Dec 12;6\(1\):419. \[Epub ahead of print\]](#)

PMID: 23234497 [PubMed - as supplied by publisher]

[Free Article](#)

Sugestão Leituras Bibliográficas

- <http://emedicine.medscape.com/article/933825-overview#a1>

- Abdomen agudo quirúrgico en niños

- ▣ Curso BMJ Learning - Interactive case history (Thomas Waterfield and Kokila Lakhoo)

Disponível no Univadis

<http://cme.univadis.pt/portlets/CourseDetails.aspx?CourseAOI=18&CourseID=18354&LoadMenuType=1&SPRowID=-1>

Videos Tutoriais

- http://www.youtube.com/watch?v=6l03eiLO_IU
- <http://www.youtube.com/watch?v=n0a0PCwsVQ4>
- <http://www.youtube.com/watch?v=jV80jcnhNtA>
- <http://www.youtube.com/watch?v=2mfiGIDJfnM>
- <http://www.youtube.com/watch?v=9L7N89sOSu>



Obrigada pela Vossa Atenção

Hospital Pediátrico de Coimbra

mfrancelina@yahoo.com