

Dor em portadores de próteses totais primárias da anca: causas e avaliação clínica.

***ALEXANDRE BRANDÃO**

***JOÃO CABRAL**

****BRUNO CABRITA**

*****FERNANDO JUDAS**

FACULDADE DE MEDICINA DA UNIVERSIDADE DE COIMBRA

SERVIÇO DE ORTOPEDIA DO CENTRO HOSPITALAR E UNIVERSITÁRIO DE COIMBRA

**INTERNO DO INTERNATO COMPLEMENTAR DE ORTOPEDIA DO CHUC*

***ALUNO DO 5º ANO DO MESTRADO INTEGRADO DE MEDICINA DA FMUC*

****CHEFE DE SERVIÇO DE ORTOPEDIA DO CHUC, PROFESSOR DA FMUC.*

TEMA DIDÁTICO, abril de 2014.

Resumo

Apesar da prótese total primária da anca ser referenciada como uma das endopróteses com maior sucesso em Ortopedia, uma pequena percentagem de doentes desenvolve um quadro doloroso localizado na anca num curto, médio ou a longo prazo, que pode ou não ser provocado pelo implante.

A razão da persistência da dor após a implantação de uma prótese da anca pode ser sustentada por fatores intrínsecos, por fatores extrínsecos loco-regionais ou por outros fatores extrínsecos. O estudo das próteses da anca não pode ser feito

isoladamente, deve estar integrado no complexo funcional vertebro-pélvico-femoral.

Assim, tendinopatias dos músculos glúteos, do psoas-ilíaco, dos adutores, dos isquiotibiais ou as afeções da coluna lombar, da articulação sacroilíaca ou do joelho homolateral e, ainda, afeções vasculares, nervosas e fatores psicológicos podem justificar a presença da dor.

Neste contexto, o desprendimento assético e a infeção periprotética são dois importantes fatores que poderão estar na origem da dor na anca após uma prótese total da anca e devem, desde logo, ser excluídos antes de se considerarem outras causas menos comuns. Se não existir, aparentemente, uma razão que justifique a dor, o doente deve ser considerado como tendo uma infeção periprotética até prova do contrário.

A anamnese e o exame físico, complementados por provas laboratoriais sanguíneas e do aspirado articular ou periarticular e, ainda, pelos exames imagiológicos, constituem os pilares sobre os quais assenta o diagnóstico das diferentes afeções que podem estar na génese da dor. Com efeito, o hemograma com fórmula leucocitária, a velocidade de sedimentação, a proteína C reativa, os exames radiográficos em diferentes incidências, a ecografia, a artrocentese com estudo citológico, microbiológico, cultura e antibiograma do aspirado articular, a tomografia axial computadorizada quando indicada, são instrumentos valiosos para se conseguir alcançar um diagnóstico definitivo.

Identificada a etiologia da dor, torna-se possível definir a estratégia terapêutica mais indicada, que é necessariamente diferente de um caso para outro.

Constitui um princípio crucial só iniciar a terapêutica após o conhecimento do diagnóstico, quer se trate de uma abordagem conservadora ou, sobretudo, de uma intervenção cirúrgica. As dores inexplicáveis, de causa desconhecida, não encontram indicação para uma intervenção cirúrgica, assim como não é de aceitar a origem periarticular da dor sem terem sido eliminadas todas as causas de dor relacionadas com a prótese.

A intervenção cirúrgica com a finalidade de se proceder a uma eventual recolocação artroplástica, sem prévio esclarecimento da etiologia da dor, não é uma boa prática produz, muitas vezes, um pobre resultado clínico.

Sumário

- Introdução
- Causas da dor em portadores de prótese total primária da anca
- Desprendimento/descolamento assético dos componentes protéticos
- Infecção
- Instabilidade, subluxação e luxação de prótese total da anca
- Fraturas ósseas periprotéticas traumáticas e por fadiga
- Conflito entre a prótese e o músculo psoas-ilíaco
- Conflitos mecânicos
- Sinovite provocada pelas partículas de desgaste dos biomateriais
- Via de abordagem
- Ossificações heterotópicas
- Atrofia óssea de desuso
- Desadaptação prótese-osso
- Algodistrofia
- Síndrome dolorosa do grande trocânter
- Tendinopatias dos adutores e dos isquiotibiais
- Outros fatores extrínsecos
- Pontos relevantes
- Bibliografia recomendada

Introdução

Não é motivo de controvérsia científica aceitar a implantação de uma prótese total primária da anca como uma das intervenções cirúrgicas de maior sucesso clínico em cirurgia reconstrutiva ortopédica, porque proporciona o alívio/supressão da dor e a recuperação incontestável da função articular à grande maioria dos pacientes, que tenham indicação para tal (Fig. 1,2,3). Com suporte na literatura ortopédica, cerca de 95% das próteses totais da anca continuam a mostrar um resultado muito satisfatório, aos 10 anos de evolução pós-operatória.

Todavia, a prótese total da anca (doravante PTA) não é um implante definitivo, está exposto a complicações a curto, médio ou a longo prazo, sendo dado como certo que nenhuma prótese articular interna usada em Ortopedia resiste à prova do tempo. O mesmo é dizer que acabará mais tarde ou mais cedo por entrar em falência mecânica e, daí, poder haver necessidade de a substituir, total ou parcialmente, por um novo implante.

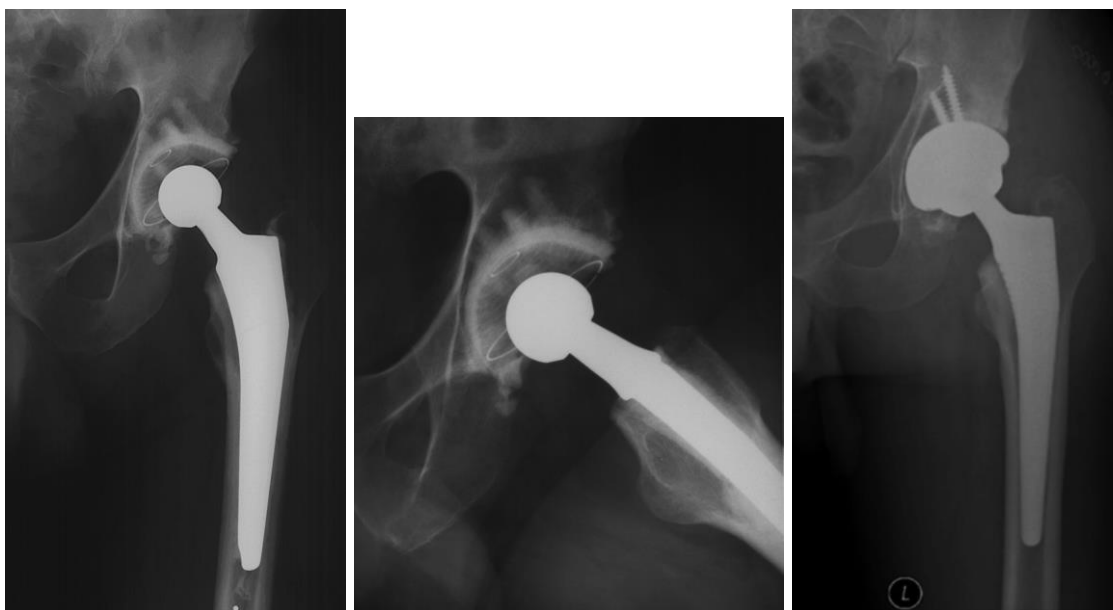


Fig. 1. As próteses totais da anca primárias cimentadas e não cimentadas deram prova do seu elevado sucesso na cirurgia reconstrutiva da anca.

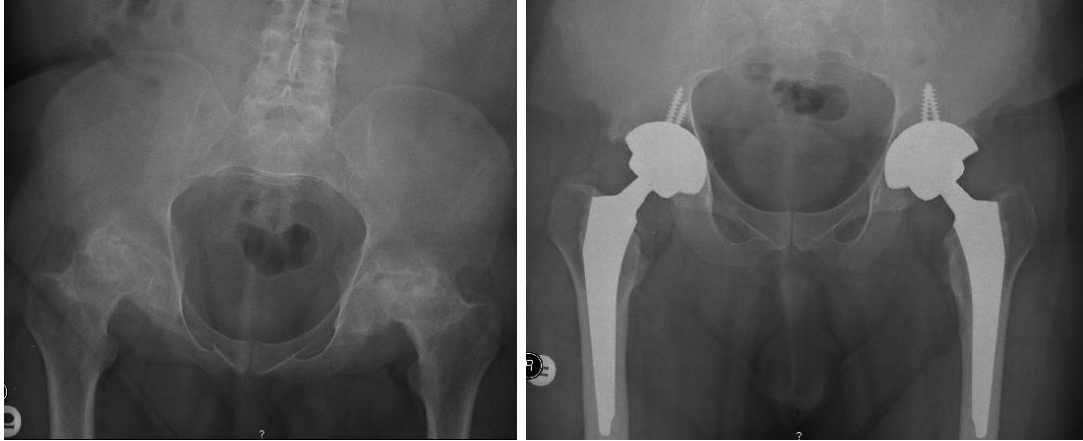


Fig. 2. Necrose bilateral da anca em doente com miastenia *gravis*, com 28 anos de idade. Implantação de uma prótese total híbrida. Resultado clínico e radiográfico muito satisfatório aos 3 anos de evolução.

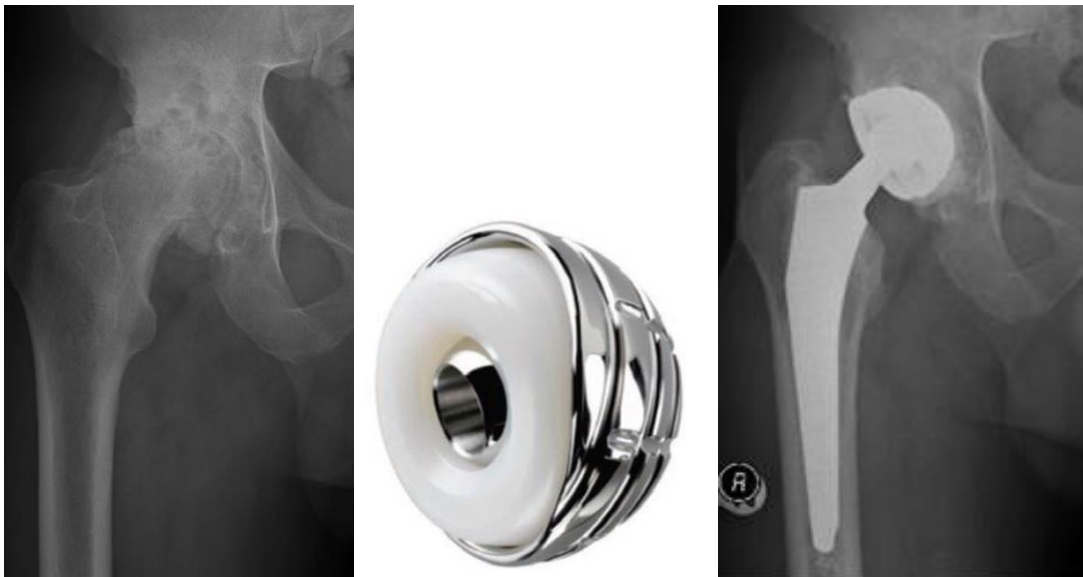

Fig. 3. Coxartrose em doente com doença de Guillan-Barré. Implantação de uma prótese total da anca, cúpula acetabular com dupla mobilidade.

Um dos problemas da PTA é a presença de dor após a intervenção cirúrgica, que pode surgir precocemente no decurso dos seis primeiros meses, após os dois primeiros anos, a partir dos quatro anos ou até muito mais tarde. Se na maioria dos casos é possível encontrar uma causa que justifique o sofrimento do doente, outros há em que apesar de uma rigorosa observação clínica e de exames complementares de diagnóstico adequados, não se consegue determinar a etiologia da dor. Um doente portador de uma PTA com queixas dolorosas na anca em que

não existe, aparentemente, uma razão para tal, até se provar o contrário tem uma infecção periprotética, sobretudo se a dor for persistente, tórpida e não aliviar com o repouso noturno.

Perante um quadro álgico após uma PTA torna-se importante colocar, desde logo, algumas questões tais como: a dor é de origem intrínseca ou extrínseca?; o implante está ou não está relacionado com a origem da dor?; a dor pode ser explicada ou não por patologia dos tecidos periarticulares?; existem ou não patologias associadas, mormente da coluna lombo-sagrada, da articulação sacroilíaca ou do joelho?.

Assim, podem estar em causa um desprendimento assético da PTA, uma infecção ou uma fratura periprotética oculta, uma tendinite dos músculos glúteos ou do psoas-ilíaco, uma bursite trocantérica ou uma artrose da coluna lombar, entre outros.

Constitui um princípio de incontornável importância, só proceder a uma reintervenção cirúrgica após o conhecimento do diagnóstico definitivo. Se assim não se fizer, o resultado clínico é menos bom, na grande maioria dos casos.

Apesar das dificuldades que possam, eventualmente, ocorrer para se chegar ao diagnóstico, a prática clínica ensina que a anamnese, o exame físico e o exame radiográfico permitem, na maior parte das situações, esclarecer a causa da dor em doentes portadores de uma PTA. Isto não quer dizer que os exames laboratoriais, a cintigrafia osteoarticular, a ecografia, a TAC e a artrocentese não possam trazer informações adicionais que concorram para o estabelecimento/confirmação do diagnóstico.

O interrogatório e o exame físico ajudam a precisar as características da dor (intensidade, tipo, sede, ritmo), identificam os fatores desencadeantes e orientam o diagnóstico etiológico. Uma dor com sede na região nadequeira é muitas vezes de origem lombar, enquanto a dor trocantérica evoca um problema relacionado com a via de abordagem e uma dor com ritmo mecânico orienta a pesquisa para um problema da PTA. No exame físico procuram-se identificar os pontos dolorosos cutâneos, musculares, tendinosos e ligamentares, e as manobras que despertam ou agravam a dor.

O estudo radiográfico deve ser completo, com uma análise cuidadosa da estrutura óssea, por forma a despistar uma osteólise, uma osteocondensação ou um processo tumoral. A posição do implante deve ser avaliada e comparada com radiografias anteriores procurando identificar, também, sinais de desgaste da cúpula de fricção articular, bem como uma fratura protética ou uma fratura óssea oculta.

O objetivo central deste trabalho tem a ver com a importância da avaliação clínica, laboratorial e imagiológica para identificar as causas de dor em portadores de uma PTA, uma vez que o conhecimento da etiologia da dor é determinante para o sucesso do tratamento.

Quadro I. Dor em portadores de PTA. Diagnóstico diferencial.

Fatores intrínsecos

Desprendimento/descolamento assético
Infecção
Instabilidade – luxação
Fraturas ósseas periprotéticas traumáticas e por fadiga
Roturas do implante (cúpula acetabular/haste femoral)
Ossificações heterotópicas
Conflito entre a prótese e o músculo psoas-ilíaco
Conflitos mecânicos osso/osso, implante/implante e implante/osso
Sinovite provocada pelas partículas de desgaste dos biomateriais
Via de abordagem
Atrofia óssea de desuso
Inadaptação prótese-osso
Algodistrofia

Fatores extrínsecos loco-regionais

Síndrome dolorosa do grande trocânter
Bursite trocantérica
Tendinopatias do médio glúteo, pequeno glúteo e piriforme
Sobrecarga da fáscia lata
Roturas musculares ou tendinosas dos glúteos, deiscências da fáscia lata
Anca em resalto
Tendinopatias dos adutores
Tendinopatias dos isquiotibiais

Outros fatores extrínsecos

Patologia da coluna vertebral (radiculopatia, estenose, doença das facetas)
Patologia do joelho
Patologia da articulação sacroilíaca
Estado psicológico
Neuropatia (femoral, ciático e obturador)
Compressão nervosa (ilioinguinal, genitofemoral, meralgia parestésica)
Claudicação de origem vascular ou neurogénica
Osteoartropatia púbica
Hérnias inguinais ou crurais
Patologia intra-abdominal
Tumores

Causas da dor em portadores de PTA

A etiologia da dor em portadores de uma PTA é múltipla, podendo estar relacionada com fatores intrínsecos, fatores extrínsecos loco-regionais e outros fatores extrínsecos (Quadro I).

O tratamento de doentes com dor crónica após uma PTA que se apresenta estável, pode constituir um desafio para o ortopedista, uma vez que o sucesso da sua intervenção terapêutica requer a determinação do diagnóstico etiológico da dor, o que nem sempre é fácil.

O desprendimento assético e a infeção periprotética são dois importantes fatores que poderão estar na origem da dor na anca após uma PTA e devem, desde logo, ser excluídos antes de se considerarem outras causas menos comuns.

Apesar disso, estudos confirmam que a causa principal de dor na anca após uma PTA, não está no desprendimento da prótese mas antes no sofrimento da coluna lombar. Desta forma, procurar nos antecedentes patologia degenerativa da coluna lombar e da charneira dorsolumbar, pode contribuir para determinar o diagnóstico etiológico.

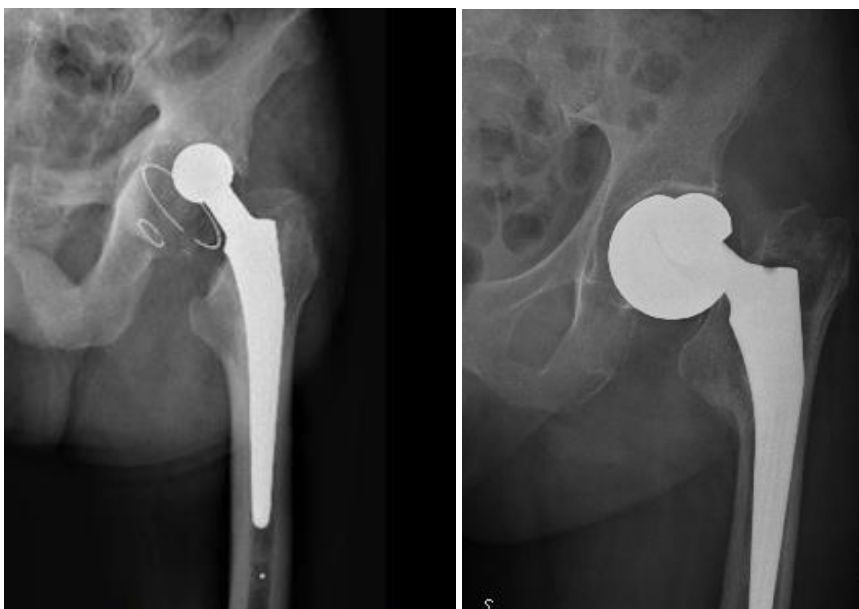


Fig. 4. Falência mecânica de dois diferentes tipos de próteses totais da anca, sem perda significativa do capital ósseo, devido ao desprendimento e mobilização das cúpulas acetabulares cimentada e não cimentada, respetivamente.

Desprendimento/descolamento assético dos componentes protéticos

O desprendimento assético é, a longo prazo, a complicação mais frequente da PTA. O quadro clínico é sobreponível, quer estejam em causa próteses cimentadas quer próteses não cimentadas.

Dores na posição unipodálica ou durante a marcha, dores na passagem da posição de sentado para a posição em pé, dores à mobilização da anca particularmente nos movimentos de rotação, orientam para o diagnóstico de desprendimento da prótese. Grosso modo, as dores são localizadas à região nadegueira/inguinal se houver instabilidade da cúpula ou à região da coxa se houver instabilidade da haste femoral.

O exame radiológico põe em evidência sinais de desprendimento da prótese na interface osso-implante, osso-cimento e implante-cimento traduzidos por linhas transparentes, progressivas, mais ou menos contínuas, superiores a 2 mm. Outros sinais incluem fraturas do cimento, fraturas da haste femoral, hipertrofia cortical na ponta da haste (sinal do pedestal), entre outros (Fig. 4,5,6). O estudo radiográfico dinâmico pode pôr em evidência a mobilização dos componentes protéticos.

Um estudo cuidadoso e comparativo das imagens radiográficas em diferentes períodos do pós-operatório pode permitir identificar uma mobilização dos implantes, por vezes muito discreta, que assinala o desprendimento da prótese.

A cintigrafia osteoarticular com tecnécio-99m pode ser útil para o diagnóstico, embora não seja um exame específico. A TAC pode ser usada em situações em que o exame radiográfico e a cintigrafia não são esclarecedores.

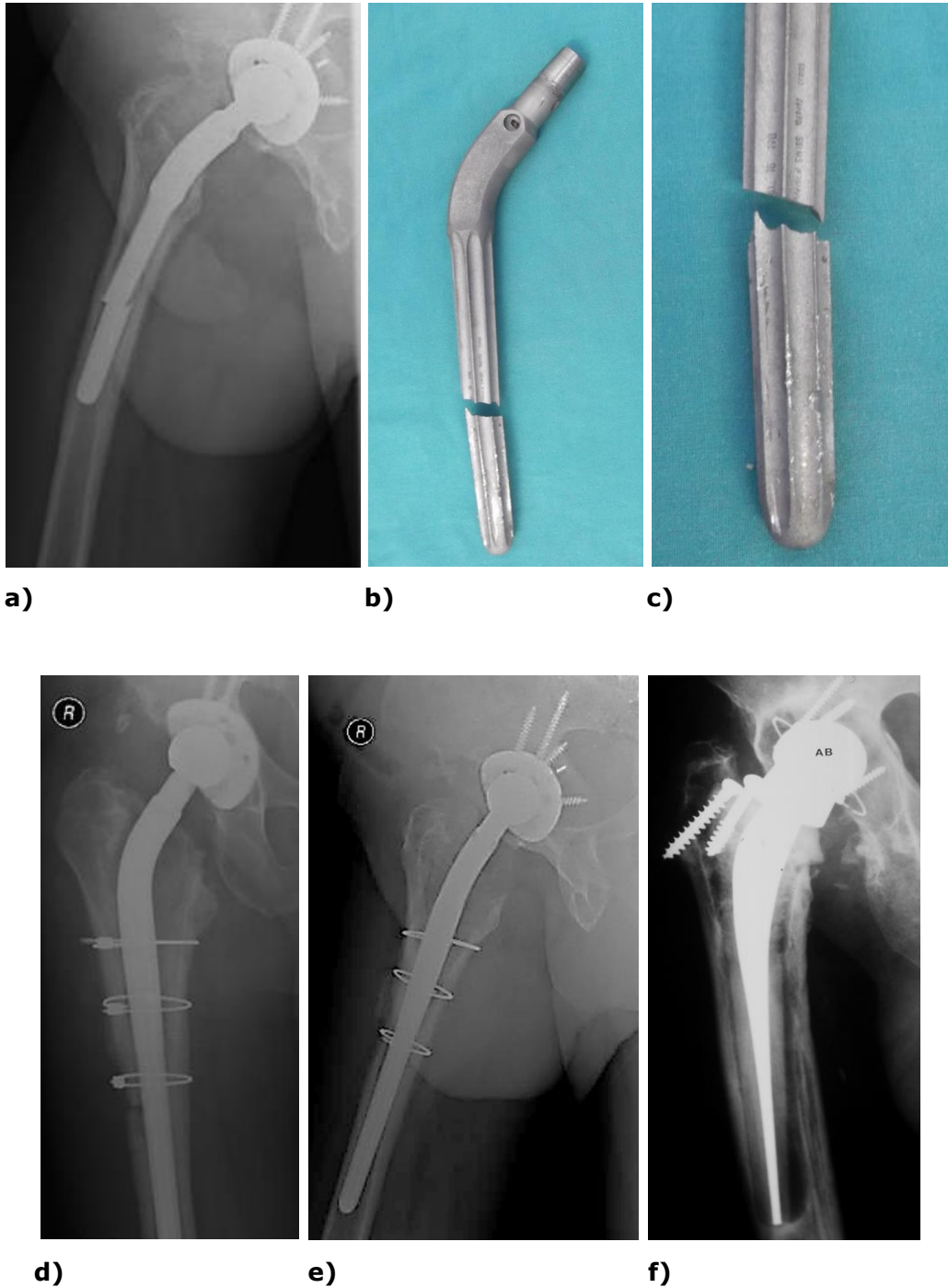
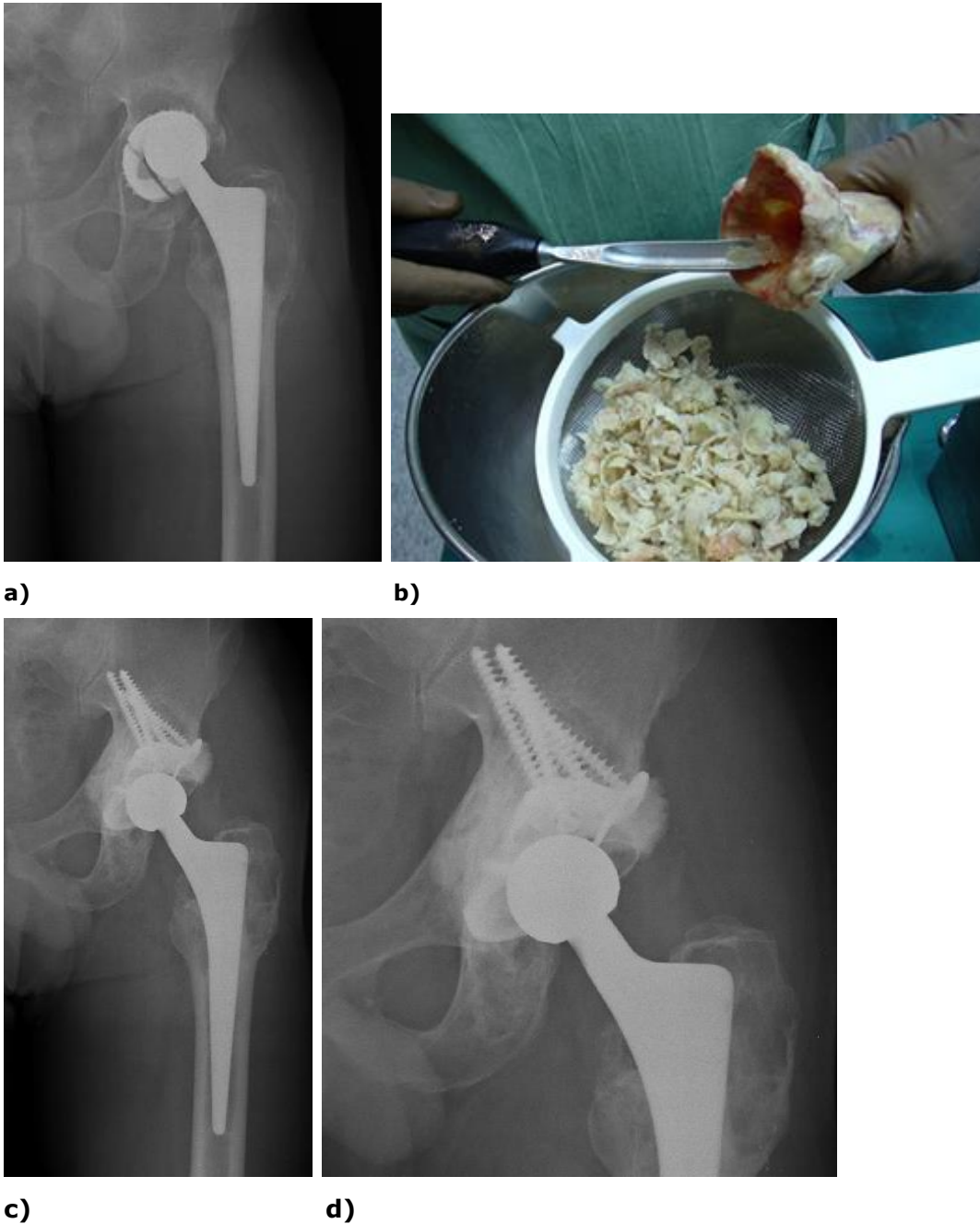


Fig. 5. Desprendimento da haste femoral em prótese total da anca não cimentada. a) A fratura da haste femoral evoca uma instabilidade protética, instabilidade do componente femoral. c) e d). Imagem da fratura da haste metálica após a sua remoção cirúrgica. d) e e). Procedeu-se à substituição da haste femoral por uma haste cônica de revisão através de uma via transfemorral. f) Instabilidade de prótese femoral não cimentada, isoelástica, com o sinal do pedestal na ponta da haste.



a) Desprendimento da cúpula acetabular não cimentada, com osteólise acetabular do grau II e osteólise femoral superior. **b) e c)** Preenchimento das perdas de substância óssea com aloenxerto do tipo granuloso esponjoso e recolocação de um anel de reconstrução acetabular aparafusado. **d)** Aspecto da incorporação do enxerto, no acetábulo e no fêmur, aos 4 anos de evolução.

Infeção

A infeção periprotética permanece como uma das mais graves e devastadoras complicações da PTA, devido à sua associação com uma alta morbidade e custos elevados, não sendo possível assegurar, em caso algum, a eliminação definitiva da infeção nos tecidos periprotéticos. Daí, ser de capital importância proceder, desde logo, à sua exclusão como causa de dor associada a uma PTA, independentemente do tempo de evolução pós-operatória.

A incidência de infeção periprotética varia entre 1% e 2% nas próteses totais da anca primárias e entre 2% a 4% na cirurgia de revisão das próteses totais da anca. São considerados como potenciais fatores de risco para a ocorrência de infeção após a implantação de uma PTA, os doentes que sofrem de artrite reumatóide, diabetes, drepanocitose, neoplasias, obesidade, hipokaliemia, malnutrição, os organismos imunocomprometidos (SIDA e uso crónico de corticosteróides), as infeções concorrentes do aparelho urinário e da pele, e o baixo estatuto socioeconómico e cultural.

Uma infeção periprotética aguda com fistulização é de fácil identificação. Ao contrário, as infeções crónicas, larvares, causadas por gérmes pouco agressivos são de difícil diagnóstico e não são raras, podendo ocorrer com uma semiologia vaga, um mal-estar ou uma diminuição discreta da função articular.

Alcançar o diagnóstico, por forma a iniciar a terapêutica logo que seja possível, é o objetivo central a conseguir.

A história clínica deve documentar o período pós-operatório, procurando valorizar sinais inflamatórios, hipertermia, rubor da cicatriz, bem como dores residuais, dores persistentes com repercussão na função. Levar em conta a presença de dor localizada na cicatriz operatória, na região nadegueira, inguinal (sinal do C) ou na região femoral. Ter em atenção antecedentes de abscessos dentários, manipulações urológicas, infeções urinárias, pulmonares e da nasofaringe, os doentes diabéticos, imunocomprometidos, entre outros.

O exame radiográfico pode ser negativo, mas deve-se analisar os exames radiográficos anteriores e proceder a um estudo comparativo, de molde a encontrar sinais compatíveis com a presença de infeção, tais como sinais de aposição de osso, a laminação perióstica (Fig. 7). Num estágio avançado, procurar imagens de osteólise, de reabsorção óssea periprotética bipolar com limites mal definidos, lesões focais e difusas, multifocais. Considerar que desprendimentos precoces de PTA e próteses não osteointegradas podem ser atribuídos à infeção. Ossificações

periprotéticas, embora não específicas, evocam infecção, nomeadamente as de dimensões significativas.

No concernente aos parâmetros biológicos, a velocidade de sedimentação (VS) e a proteína C reactiva (PCR) estão elevadas. Existe leucocitose, apesar de 70% dos doentes com infecção apresentarem um leucograma dentro dos valores normais. Em condições normais, pico da VS aos 5-7 dias após a intervenção cirúrgica, descida progressiva, valor normal aos 3 meses. Pico da PCR 6 horas após a intervenção cirúrgica, normalização às 3 semanas. O aumento progressivo, dinâmico, destes valores orienta para o diagnóstico de infecção. Se a VS e PCR não estiverem elevadas, é pouco provável que haja infecção, sensibilidade de cerca de 95%. Atente-se que a artrite reumatóide e outras doenças inflamatórias crónicas podem ser causa de VS e PCR elevadas.

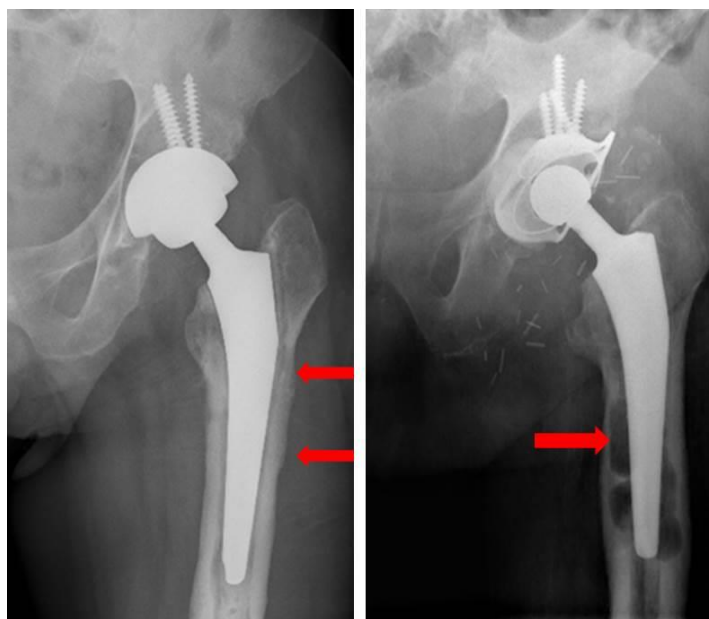


Fig. 7. Duas prótese totais da anca com sinais sugestivos de infecção periprotética. Laminação perióstica, aposição óssea na cortical femoral e imagens endomedulares líticas a nível do fémur.

Outro parâmetro sanguíneo inclui a elevação da interleucina 6 (IL-6). Pico durante as 6 primeiras horas após a intervenção cirúrgica, normalização às 72 horas. Não é, ainda, um exame de rotina, trata-se sobretudo de um marcador usado para avaliar a resposta ao tratamento.

A cintigrafia osteoarticular com tecnécio-99m, mostra uma hiperfixação global. Não é um exame específico da infecção pode ser, também, positivo nos traumatismos, fraturas de fadiga, doenças degenerativas e tumores, entre outros. Considerar que a cintigrafia pode ser positiva aos 12 ou mais meses após a intervenção cirúrgica e, ainda, durante mais tempo a nível da ponta do trocânter, do acetábulo e da ponta da prótese femoral. Uma cintigrafia com leucócitos marcados pode ser necessária. Recentemente, a PET (Tomografia por Emissão de Positrões) usando FDG (fluordesoxiglicose, glicose radioativa) tem mostrado um promissor desempenho para o diagnóstico da infecção periprotética, com uma sensibilidade de 95% e uma especificidade de 93%.

A ecografia permite não só pôr em evidência coleções líquidas intra ou peri-articulares, como também guiar a punção/aspiração, com uma dupla finalidade: o estudo citoquímico e microbiológico do aspirado e obter um efeito antiálgico.

A punção da neoarticulação (artrocentese) deve ser realizada em ambiente cirúrgico e sob controlo de imagem. Em qualquer circunstância, todo o líquido/produto obtido por punção deve ser sujeito a um exame citológico, bacteriológico (aeróbios e anaeróbios) e micológico, com cultura e antibiograma. A identificação do microrganismo suporta o diagnóstico e orienta a estratégia terapêutica. Não administrar antibiótico nas três semanas que antecedem a artrocentese, de molde a evitar resultados falso-negativos.

Considerar a possibilidade de um desprendimento de uma PTA (a curto, médio ou a longo prazo) poder estar associado a uma infecção periprotética crónica, larvar, tórpidas. Nestas situações os sinais clínicos, biológicos ou imagiológicos de infecção estão ausentes ou são muito duvidosos. Em certos casos, o diagnóstico é intra-operatório através da identificação de pús e exsudatos periprotéticos, ou através da análise histológica de secções congeladas dos tecidos e, ainda, usando a sonificação dos implantes após a sua remoção.

Em relação às técnicas de biologia molecular e ao seu valor para o diagnóstico da infecção periprotética a PCR tem sido referida, por alguns investigadores, como tendo mais sensibilidade e especificidade do que os métodos de cultura convencionais.

Instabilidade, subluxação e luxação de PTA.

A instabilidade e o desprendimento assético são as causas mais comuns da falência da PTA. A instabilidade compreende a luxação e a subluxação da prótese. A luxação

da PTA é causa de dor e de grande insatisfação por parte do doente e do próprio cirurgião, sobretudo as luxações recorrentes.

A maioria das luxações ocorre durante os três primeiros meses após a cirurgia, no período agudo, mas podem surgir também após 5 anos, luxações tardias e, ainda, no período intermédio, isto é, durante todo o tempo do pós-operatório, sob a forma de episódios isolados ou recorrentes.

A subluxação da prótese, perda parcial da congruência articular, tem sido observada quando existe uma insuficiência da tonicidade dos tecidos moles, em idosos, e em situações com desgaste/rotura do polietileno da cúpula acetabular (Fig. 8).

O diagnóstico da luxação de PTA assenta no exame clínico: dor intensa, súbita, após um movimento vigoroso ou um traumatismo, com posição viciosa do membro e impotência funcional absoluta. Noutras situações, basta um discreto movimento em rotação forçada para originar a perda da congruência articular, nomeadamente em doentes com antecedentes de instabilidade e fraqueza muscular. Seja como for, o exame radiográfico confirma o diagnóstico.

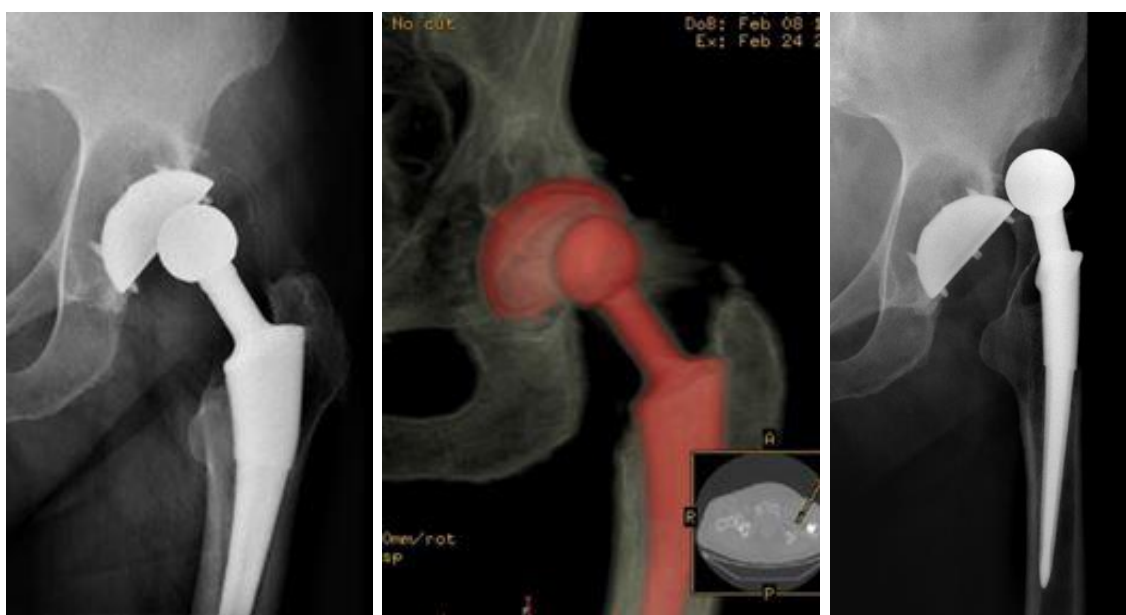

Fig. 8. Instabilidade de prótese total da anca esquerda, onde se pode observar uma descoaptação parcial da cabeça femoral evidenciada por um estudo de reconstrução tridimensional com TAC. Posteriormente a doente foi assistida no Serviço de Urgência com dor e impotência funcional marcada devido a uma luxação da prótese.

Fraturas ósseas periprotéticas traumáticas e por fadiga

As fraturas periprotéticas podem ser consideradas como uma complicação maior da PTA, dado que podem levar à falência mecânica da prótese e, em consequência à sua substituição total ou parcial. Com uma frequência significativamente maior a nível do fémur, regista-se um aumento da sua incidência devido ao elevado número de próteses que são implantadas anualmente e ao aumento da esperança média de vida das populações.

A anamnese regista um traumatismo de alta energia cinética que justifica a lesão fraturária, ou um traumatismo ligeiro como queda da própria altura ou inclusive uma rotação forçada do membro inferior, particularmente nos idosos. Daí, descreverem-se fatores de risco para a ocorrência de fraturas após quedas em doentes portadores de PTA, como são exemplos, doenças neurológicas, disfunções do membro inferior, uso de barbitúricos, alterações visuais e fragilidade óssea, osteoporose.

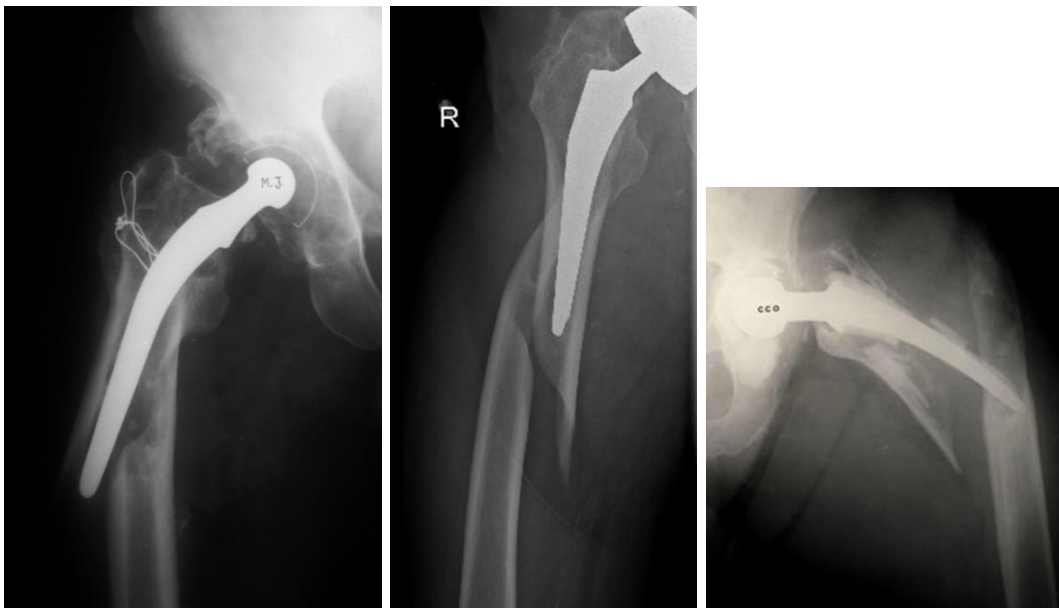
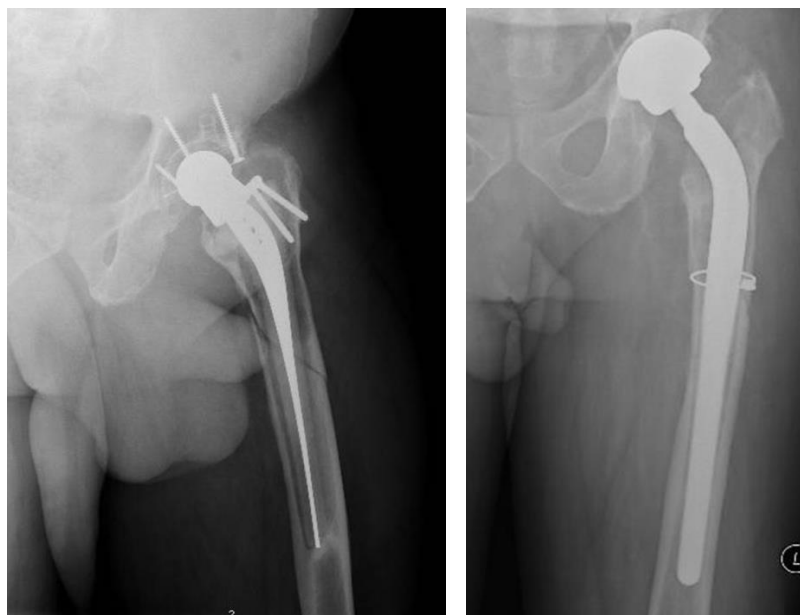

Fig. 9. As fraturas periprotéticas são mais frequente a nível do fémur.



a)

b)

Fig. 10. Fratura traumática periprotética do fêmur esquerdo numa prótese total da anca com sinais de desprendimento a nível femoral, aos 21 anos de evolução pós-operatória. a) Fratura com traço oblíquo. b) Substituição de ambos os componentes, a cúpula acetabular apresentava sinais de desgaste. Recolocação de uma prótese total não cimentada com haste cônica e preenchimento das lises ósseas com aloenxerto esponjoso granulado.

Neste contexto, constituem também fatores de risco fraturário o género feminino, antecedentes de fraturas do fêmur proximal, doentes com artrite reumatoide, doença de Paget e osteogénese imperfeita. No mesmo sentido, as próteses não cimentadas da anca, a osteólise periprotética, a infeção periprotética, o desprendimento assético das próteses, a perda proximal de substância óssea e a atrofia óssea de desuso são condições que predisõem para a ocorrência de fraturas periprotéticas.

A clínica comporta a presença de sinais e sintomas típicos das fraturas ósseas: dor, edema, deformidade, instabilidade e impotência funcional parcial ou absoluta, entre outros. O exame radiográfico confirma o diagnóstico e avalia a qualidade óssea, por forma a permitir uma classificação da fratura e ajudar a determinar a estratégia terapêutica (Fig. 9,10).

Em todos os casos, torna-se necessário excluir uma infeção periprotética, assim como a presença de uma fratura oculta, uma fissura óssea, podendo para isso ser determinante proceder a um estudo imagiológico dinâmico, com o intensificador de imagem, a um estudo cintigráfico com tecnécio 99m ou ao estudo com TAC.

Por sua vez, as fraturas por fadiga localizam-se tipicamente a nível do acetábulo e são causadas pelo processo de impactação da cúpula acetabular não cimentada ("press-fit") ou podem ocorrer mais tarde, vários anos após a intervenção cirúrgica devido a uma osteólise local, originada pela reação biológica às partículas de desgaste dos biomateriais protéticos.

Conflito entre a prótese e o músculo psoas-ilíaco

Cúpulas acetabulares sobredimensionadas ou mal posicionadas (anteversão incorreta), parafusos usados para a fixação da cúpula que ultrapassem largamente a cortical medial do osso ilíaco e façam saliência no músculo ilíaco, fragmentos do cimento ósseo usado na fixação da cúpula acetabular, podem provocar um conflito com o tendão do psoas-ilíaco e estar na origem de uma dor inguinal, devido a uma bursite da bolsa ileopectínea (bolsa entre o psoas e cápsula articular), a uma irritação tendinosa ou a uma irritação do músculo psoas-ilíaco (Fig. 11). Notar que a dor pode aparecer vários meses após a intervenção cirúrgica.

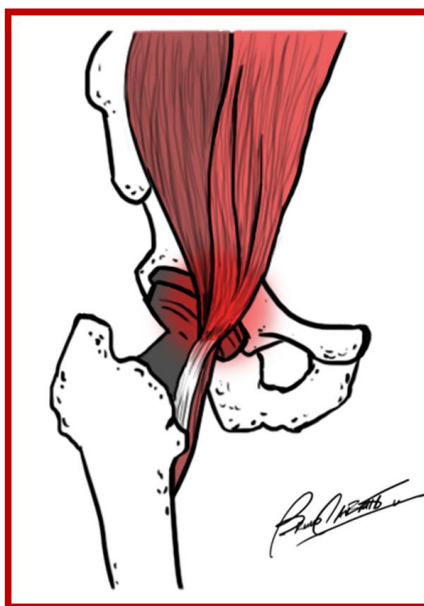


Fig. 11. O conflito mecânico entre a prótese acetabular e o psoas-ilíaco é causa de dor em portadores de prótese total da anca.

Idêntica situação pode ser observada no tendão do psoas-ilíaco a nível do pequeno trocânter em próteses cimentadas, causada pelo colarinho metálico das hastes femorais que apoia no calcar femoral.

Subir escadas ou frear a descida, a passagem da posição de sentado para a posição de pé, a elevação do membro inferior em extensão a partir da posição de decúbito, a rotação externa da anca são movimentos que desencadeiam dor.

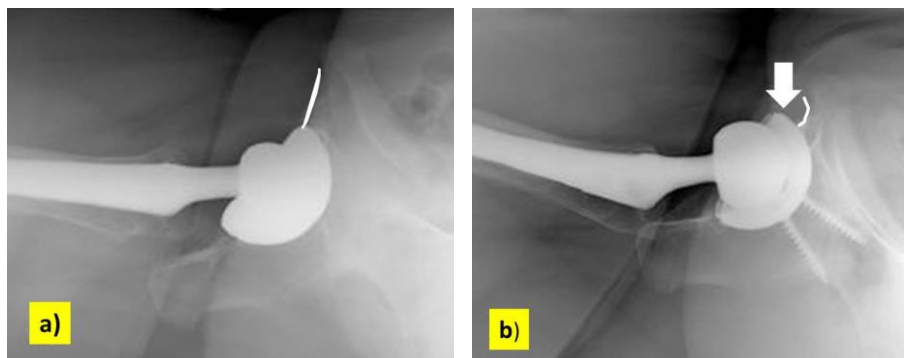


Fig. 12. Incidências radiográficas do perfil lateral da anca. a) A margem anterior da prótese acetabular está alinhada com o bordo ósseo anterior do acetábulo (linha branca), não existe um conflito entre a prótese e o psoas-ilíaco. b) Neste caso a margem anterior da prótese acetabular estende-se para além do rebordo ósseo anterior do acetábulo, fazendo uma saliência (seta) que pode provocar um conflito com o psoas-ilíaco e uma bursite iliopectínea.

As radiografias (incidência alar, incidência de perfil lateral *cross-table*) objetivam a saliência anterior do material protético, caso seja radiopaco, assim como a TAC, apesar dos artefactos imagiológicos (Fig. 12).

A ecografia põe em evidência uma estrutura hiperecogénica, uma bursite iliopectínea de paredes espessas, na parte anterior da neoarticulação, em conflito com a face posterior do tendão. Nas próteses totais da anca implantadas por coxite reumatóide (artrite reumatóide) estas bursites, muitas vezes enormes, podem prolongar-se para cima ao longo do psoas-ilíaco. Em caso de dúvidas realizar a prova diagnóstica, através de uma infiltração anestésica guiada por ecografia ou TAC. Os parafusos das cúpulas acetabulares salientes são evidenciados pela TAC e pela ecografia.

O tratamento do conflito entre o psoas-ilíaco e a prótese acetabular consiste na injeção seletiva da bolsa iliopectínea com um anestésico e um corticosteróide de

ação prolongada, sob controlo da ecografia ou da TAC. Na maioria das situações os resultados são valiosos, o alívio da dor é conseguido. Nos casos resistentes à terapêutica conservadora, podem estar indicadas a tenotomia do psoas-íliaco ou a substituição da cúpula acetabular.

Conflitos mecânicos

Descrevem-se três tipos de conflitos suscetíveis de provocar dor numa PTA: osso contra osso, implante contra implante e implante contra o osso. O conflito osso/osso depende largamente do *offset* da prótese, enquanto o conflito implante/implante está relacionado com a orientação da cúpula acetabular e da haste femoral, assim como com o desenho da prótese (Fig. 13).

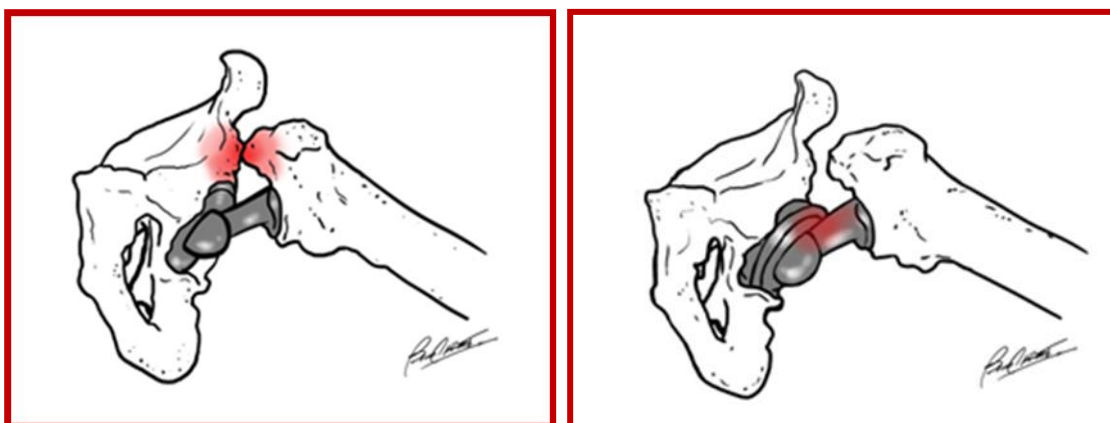


Fig. 13. Conflitos mecânicos entre o osso femoral e o osso íliaco e entre o colo da prótese femoral e o rebordo da cúpula acetabular metálica.

A orientação da cúpula acetabular com uma anteversão de 5°-25° e uma inclinação de 30°-50°, a chamada zona de segurança, reduz o risco de luxação da prótese e o risco de conflito entre a haste femoral e a cúpula acetabular, muito embora seja também importante a orientação e desenho da própria haste femoral. Uma atenção especial deve ser dispensada, também, para o espaço existente entre o pequeno trocânter e o ísquion (dependente do "off-set" do implante), e entre o vértice do grande trocânter e o osso íliaco.

Os sistemas de navegação com computador podem ajudar a conseguir a orientação correta dos componentes protéticos e, assim, evitar o conflito mecânico.

Sinovite provocada pelas partículas de desgaste dos biomateriais

À semelhança do que acontece com todas as outras próteses de substituição articular aplicadas em cirurgia ortopédica, o desgaste tribológico dos biomateriais incluídos na composição da PTA, conduz à formação de partículas, as quais estão na origem de reações de intolerância biológica, reações "a corpo estranho", que podem causar uma sinovite reacional e, em consequência, uma dor na anca de maior ou menor intensidade.

No que diz respeito às partículas de polietileno, são fagocitadas pelas células macrofágicas, que não as conseguem destruir, conduzindo à libertação de citocinas inflamatórias (interleucina 1 e 6, fator de necrose tumoral alfa), que por sua vez promovem a cascata da osteoclastogénese. A ação dos osteoclastos produz perdas de substância óssea (osteólises), as quais causam um desprendimento da prótese do suporte ósseo levando, a médio ou longo termo, à inevitável falência mecânica da artroplastia. As outras partículas estão igualmente na origem das geodes macrofágicas, osteolíticas.

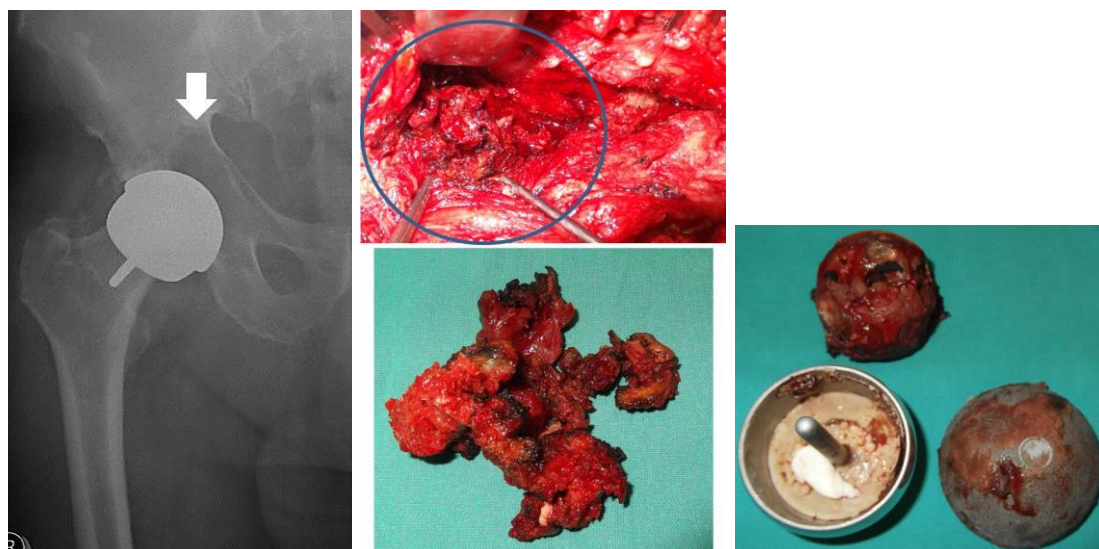


Fig. 14. Dor intensa em doente portador de uma prótese total da anca de revestimento, metal-metal, devido a uma reação intensa às partículas metálicas do desgaste tribológico, com formação de um pseudotumor.

Nas sinovites reacionais às partículas de desgaste, particularmente nas grandes metaloses, a dor pode ser intensa e o exame radiográfico não mostrar sinais de desprendimento da prótese. A articulação metal-metal produz partículas metálicas

que podem conduzir à formação de pseudotumores, osteólise e de reações inflamatórias intensas com necrose dos tecidos moles da anca, reações retardadas de hipersensibilidade, do tipo IV –ALVAL- (Fig. 14). Isto não quer dizer que as partículas de polietileno não possam também causar pseudotumores e reações dolorosa intensas.

Se assim é, o contrário também é verdadeiro, por outras palavras, pode haver um desprendimento progressivo da prótese com uma osteólise periprotética considerável e o paciente não referir dor. Nestas situações, pode haver necessidade de grandes reconstruções cirúrgicas, cujos resultados nem sempre são os melhores.

Daí, constituir uma boa prática proceder à vigilância sistemáticas de todas as próteses totais da anca, de 3 em 3 anos, mesmo que o doente permaneça assintomático, com a intenção de intervir cirurgicamente se houver uma perda de substância óssea que o justifique e, assim, alcançar o melhor resultado clínico.

Do que atrás fica dito, não é de aceitar a fiabilidade da dor para o controlo de uma PTA, quer esteja presente ou não podendo-se, também, acrescentar que uma dor na anca não reflete forçosamente um problema relacionado com a prótese.

Via de abordagem

A dor pode estar relacionada com as três vias de abordagem cirúrgica mais usadas, as vias anterior, externa e posterior. A palpação da região trocantérica pode ser dolorosa em todas elas, e o exame radiográfico pode evidenciar ossificações periarticulares, nos músculos glúteos, fratura ou uma pseudartrose do grande trocânter. Os nevromas e as deiscências da fáscia lata podem provocar dor.

A dor ligada à cicatriz operatória é referida, habitualmente, durante o primeiro mês. Dor e parestesias podem ser encontradas durante a palpação da cicatriz operatória, bem como hipersensibilidade cutânea (alodínia).

Apesar de não haver diferença significativa em relação à dor crônica, a abordagem minimamente invasiva da anca, por apresentar incisões menores e menor dano tecidual e nervoso, apresenta algumas vantagens em relação às incisões tradicionais. Assim, as perdas sanguíneas são menores, a dor aguda pós-operatória é menos intensa, o tempo de hospitalização é mais curto e facilita a reabilitação funcional dos pacientes, muito embora existam estudos que apresentam como única vantagem o melhor resultado estético.

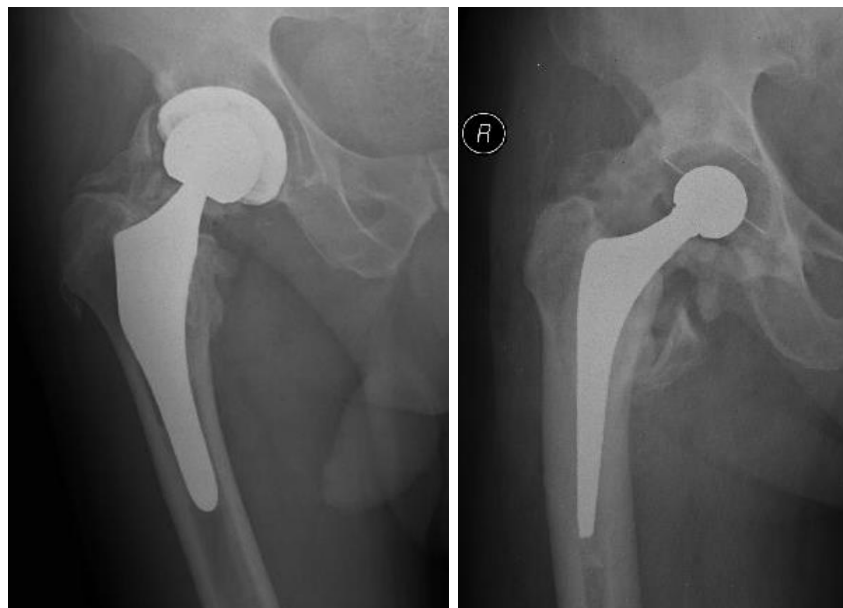


Fig. 14. As ossificações heterotópicas provocam rigidez articular e podem ser causa de dor durante o processo da sua formação, em doentes portadores de prótese total da anca.

Ossificações heterotópicas

As ossificações heterotópicas relevantes, do grau III e IV segundo a classificação de Brooker, podem causar restrição significativa dos movimentos da anca protética e dor (Fig. 14,15). O género masculino, a idade avançada, a coxartrose hipertrófica ou pós-traumática, a artrite reumatóide, a espondilite anquilosante ou a doença de Paget, são considerados como fatores de risco para o desenvolvimento de ossificações heterotópicas após uma PTA. Por isso, recomenda-se a profilaxia farmacológica com AINE (indometacina) durante as 6 semanas seguintes à operação ou a irradiação anti-inflamatória (7-8 cGy) 24 horas após a operação, por forma a minimizar/evitar a ocorrência de ossificações.

Uma vez instaladas, pode haver necessidade de se proceder à sua remoção cirúrgica em casos de ancas rígidas e dolorosas, refratárias ao tratamento conservador. É uma intervenção pouco frequente. Para isso, a fosfatase alcalina e o cintigrama osteoarticular devem mostrar a maturidade/estabilização do processo biológico, o que acontece habitualmente num período de tempo superior a 2 ou mais anos.

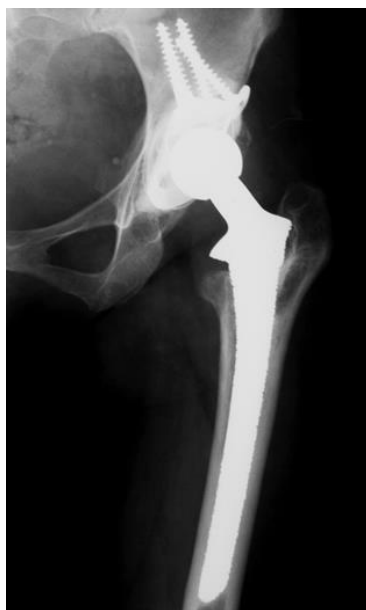

Fig. 15. Atrofia óssea de desuso a nível do fêmur proximal: reabsorção do calcão e diminuição da densidade óssea a nível do grande trocânter.

Atrofia óssea de desuso

Outro fator controverso que contribui para o desenvolvimento de dor crônica após uma PTA estável, tem a ver com a atrofia óssea de desuso “stress shielding”, que pode ser definida como uma redução da densidade óssea causada por uma diminuição dos estímulos mecânicos a nível do tecido ósseo que, por sua vez, é provocada pelos diferentes módulos de elasticidade do osso e do implante, o que conduz a uma alteração da fisiologia da transmissão das cargas (Fig. 15).

Em condições fisiológicas, existe um equilíbrio entre formação e reabsorção ósseas. Se os estímulos mecânicos forem muito reduzidos (desuso), a reabsorção óssea supera a formação, causando perdas de massa óssea que podem ser bastante significativas, conduzindo à atrofia óssea de desuso. Se, ao invés, os estímulos mecânicos forem intensos e frequentes, o tecido ósseo é habitualmente reforçado pela deposição de novo tecido e aumento da massa óssea (lei de Wolff).

Em última análise, o implante absorve as forças mecânicas e, deste modo, é responsável por uma menor solitação mecânica da estrutura óssea o que leva a uma diminuição da massa óssea, a uma diminuição da resistência óssea, situação que acontece, particularmente, com as hastes não cimentadas da anca totalmente

revestidas por biomateriais sintéticos. Quando o exame radiográfico mostrar sinais de atrofia/reabsorção óssea houve uma perda da massa óssea da ordem dos 30%.

Desadaptação prótese-osso

Nas próteses femorais não cimentadas longas, com fixação diafisária, podem ocorrer desde as primeiras semanas após a cirurgia, dores na coxa de tipo mecânico, localizadas na região anterior ou lateral. O exame radiográfico evidencia um espessamento cortical diafisário, periprotético, ao qual corresponde uma hiperfixação no cintigrama osteoarticular com tecnésio 99m. Essas dores são consideradas como "dores de adaptação" dado que podem desaparecer quando ocorre a fixação biológica e mecânica do implante a partir da sua superfície.

Esse problema deixou praticamente de existir, uma vez que se passaram a usar, cada vez mais, hastes femorais primárias não cimentadas com um mecanismo de fixação metafisário.

Algodistrofia

A algodistrofia da anca é pouco frequente, pode originar dor e ter uma evolução favorável, sem deixar sequelas. O exame radiográfico revela imagens "em manchas" e o exame cintigráfico uma hiperfixação.

Síndrome dolorosa do grande trocânter

A síndrome dolorosa do grande trocânter comporta várias entidades patológicas que se manifestam com dor na região da anca, envolvendo uma área que se estende desde a região lateral da coxa até ao joelho: bursite trocantérica; tendinopatias do médio glúteo, pequeno glúteo e piriforme; roturas musculares ou tendinosas dos glúteos, sobrecarga mecânica da fáscia lata, assim como a anca em ressalto (Fig. 16).

A dor pode ser despertada pela palpação do grande trocânter, assim como pelos movimentos de abdução e rotação da anca. O sinal de Trendelenburg pode estar

presente. O gênero feminino, a artrite reumatóide, o excesso de peso, a síndrome dolorosa lombo-sagrada, a fibromialgia e a hiperuricemia são considerados como fatores de risco para o desenvolvimento da síndrome dolorosa do grande trocânter. A dor durante a marcha, localizada no terço médio da face externa da coxa, irradiando em direção ao tubérculo de Gerdy evoca um sofrimento da fáscia lata. A infiltração de um ponto doloroso com anestésico local pode ter como resultados o desaparecimento da dor e confirmar o diagnóstico.

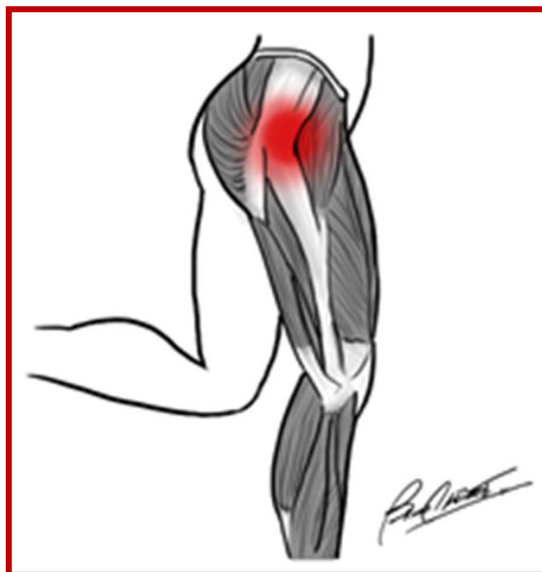

Fig. 16. A sobrecarga da fáscia lata é causa de dor localizada no grande trocânter.

Uma dor profunda localizada na região nadegueira com irradiação para a face posterior da coxa com características de pseudociatalgia, pode corresponder a uma síndrome do músculo piriforme/piramidal.

O exame ecográfico e a RM podem confirmar o diagnóstico, sendo essencial avaliar a degenerescência gorda dos músculos glúteos, a extensão da rotura tendinosa, bem como o processo irritativo/inflamatório nas bolsas serosas.

A primeira abordagem deve ser conservadora incluindo a terapêutica anti-inflamatória, o repouso, as infiltrações locais e os agentes físicos. No caso de uma rotura tendinosa do glúteo deve-se proceder à reparação cirúrgica logo que seja possível, no período agudo, por forma a evitar a degenerescência gorda e a retração muscular. A bursectomia e a excisão de uma estrutura óssea proeminente que cause uma irritação dos tecidos moles podem estar indicadas, assim como uma plastia em Z da fáscia lata para o tratamento da anca em ressalto (Fig. 17). Estas intervenções podem ser, também, realizadas por endoscopia.

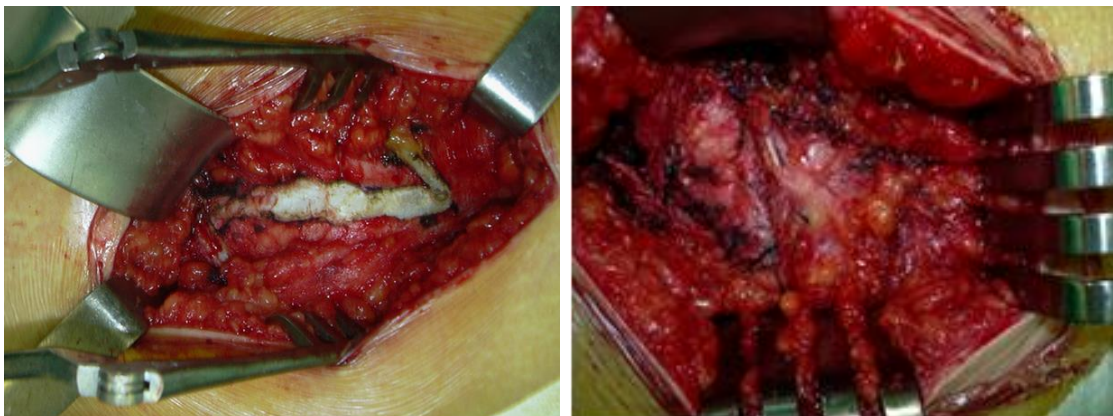

Fig. 17. A plastia de alongamento em Z da fáscia lata encontra indicação no tratamento da anca em resalto.

Tendinopatias dos adutores e dos isquiotibiais

A dor localizada nos músculos adutores é frequente nos primeiros meses após a PTA, sendo excepcional um ano após a intervenção. A palpação evidencia uma corda musculotendinosa dolorosa que já podia existir antes da cirurgia (anca *aducta*). O tratamento inclui as infiltrações locais com corticosteróides, fisioterapia e eventualmente a tenotomia dos adutores, nos casos refratários ao tratamento conservador.

As tendinites dos isquiotibiais manifestam-se por dor a nível da tuberosidade isquiática, na inserção muscular, e por dores na região posterior da coxa com um ritmo mecânico, durante a marcha e, sobretudo, na posição de sentado. A palpação da tuberosidade isquiática é dolorosa. O exame ecográfico e a RM confirmam o diagnóstico. O exame radiográfico pode mostrar uma neoformação óssea a nível do ísquion.

Estas dores musculares podem ser consequência do ato operatório ou dever-se à persistência de contraturas já existentes antes da intervenção cirúrgica. Por outro lado, podem estar também relacionadas com patologia da coluna vertebral suprajacente que necessita de um tratamento específico.

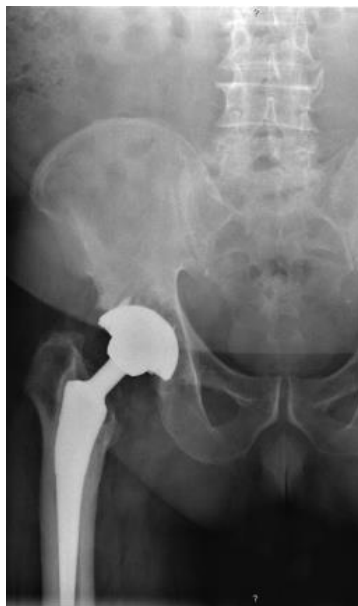

Fig. 18. O estudo da dor na anca num doente portador de uma prótese total da anca não pode ser feito isoladamente, deve estar integrado no complexo funcional vertebro-pélvico-femoral. Doente com artrose da coluna lombo-sagrada, artrose sacroilíaca e sinais de osteólise a nível da cúpula acetabular na interface osso-implante.

Outros fatores extrínsecos

A prática clínica ensina que as afeições da coluna lombar, da articulação sacroilíaca e da anca estão muitas vezes associadas e são interdependentes, mormente nos doentes seniores. Podemos dizer que, em determinadas situações, não existe um sinal patognomónico que permita saber se a dor localizada na região da anca é proveniente da coluna lombo-sagrada, da articulação sacroilíaca ou da própria articulação coxofemoral.

As alterações da estática da coluna vertebral têm uma repercussão direta na estática pélvica, ou seja na anca, assim como as artrodeses lombares e lombo-sagradas. Da mesma forma, a implantação de uma PTA pode modificar a estática da coluna lombar, uma vez que modifica a posição do centro da anca e a anteversão do colo do fémur. O estudo da dor na anca num doente portador de uma PTA não pode ser feito isoladamente, deve estar integrado no complexo funcional vertebro-pélvico-femoral (Fig. 18).

Assim, a correção de um desequilíbrio pélvico associado a uma atitude viciosa em abdução ou em flexão da anca pode ter como resultado uma melhoria do sofrimento lombar. No entanto, a cirurgia protética da anca não permite, habitualmente, uma diminuição da dor a nível lombar e, não é raro observar um agravamento da dor,

proveniente de uma estenose do canal vertebral, após a implantação de uma PTA. Por isso, os doentes devem ser elucidados neste sentido por forma a evitar frustrações e falsas expectativas. Na última situação, pode ser mais prudente efectuar a cirurgia descompressiva da estenose vertebral e só depois proceder à colocação da prótese.

As dores irradiadas de origem lombar (L4, L5 e S1) e sobretudo o sofrimento da charneira dorsolombar devem ser avaliados. Dores irradiadas para a região nadegueira, coxa e região inguinal podem ter origem nos ramos posteriores ou anteriores de D12 e L1. Estas dores irradiadas não se acompanham, habitualmente, por lombalgias e parecem ser dores isoladas da anca. A sensação de queimadura, a palpação dolorosa das espinhosas de D12 e L1, com a coluna vertebral em flexão, complementada pela imagiologia permitem o diagnóstico. A dor pode desaparecer após a infiltração da face lateral de L1 com um anestésico local, o que constitui uma prova diagnóstica.

No mesmo sentido, a inflamação dos ligamentos iliolumbares pode estar na origem de dor lombar com irradiação para a região nadegueira, sem sinais de lombociatalgia, com manobra de Lasègue negativa.

A artrose sacroilíaca com sofrimento ligamentar pode causar dor com sede na região nadegueira que irradia, por vezes, para a face posterior da coxa e da perna. Neste caso, a palpação e mobilização da sacroilíaca são dolorosas.

No que concerne à patologia do joelho, é sabido que a dor proveniente de uma artropatia da anca pode ser referida ao joelho, e o inverso também é verdadeiro. Daí, ser recomendável proceder a um estudo clínico do joelho homolateral de molde a eliminar essa potencial etiologia da dor.

Por sua vez, o exame vascular do membro inferior deve naturalmente fazer parte integrante da avaliação semiológica, procurando sinais e sintomas de insuficiência vascular crónica, aneurismas e falsos aneurismas femorais, entre outros.

Nos doentes que tenham sido submetidos à implantação de uma PTA, a ansiedade e a depressão crónicas prévias são fatores que podem contribuir para a persistência de dor crónica na anca e para um resultado clínico pouco conseguido, nomeadamente os do género feminino. No mesmo sentido, a obesidade e a idade avançada são consideradas, igualmente, fatores preditivos.

Outras causas de dor, são as hérnias inguinais e particularmente as hérnias crurais, muitas vezes insuficientemente avaliadas, podendo ser detetadas através da ecografia.

Em apertada síntese podemos concluir que a causa de dor em doentes portadores de uma PTA primária é multifatorial, sendo de realçar o valor da anamnese e do exame físico, complementados com a avaliação imagiológica adequada, para se conseguir alcançar o diagnóstico etiológico da dor.

Pontos relevantes

- A anamnese e o exame físico, complementados pelo exame radiográfico permitem, na maior parte das situações, a recolha dos elementos necessários para se chegar ao diagnóstico etiológico da dor.
- O desprendimento assético e a infeção periprotética são dois importantes fatores que poderão estar na origem de dor na anca após uma PTA e devem, desde logo, ser excluídos antes de se considerarem outras causas menos comuns.
- O estudo da dor na anca num doente portador de uma PTA não pode ser feito isoladamente, deve estar integrado no complexo funcional vertebro-pélvico-femoral
- As dores irradiadas para a anca provenientes da coluna lombar, da charneira dorsolumbar e das articulações sacroilíacas podem justificar, em muitas situações, a presença de dor nos doentes portadores de PTA.
- As afeções da coluna vertebral, das articulações sacroilíacas, do joelho, entre outras, devem estar documentadas no exame clínico pré-operatório.
- Se não se identificar uma razão que justifique o quadro algico, deve-se considerar que o doente tem uma infeção periprotética até prova do contrário.
- A reintervenção cirúrgica sem o prévio apuramento da causa concreta da dor produz, na maioria dos casos, um pobre resultado clínico.

Bibliografia recomendada

1. Classen T, Zaps D, Jäger M et al. Assessment and management of chronic pain in patients with stable total hip arthroplasty. 2013; International Orthopaedics (SICOT) 37:1-7.
2. Spinarelli A, Patella V, Patella S, et al. Hip painful prosthesis: surgical view. Clinical Cases in Mineral and Bone Metabolism 2011; 8(2): 14-18.

3. Harkess JW, Crockarell JR. Arthroplasty of the Hip. In: Canale ST, Beaty JH editors. Campbell's Operative Orthopaedics. 11th ed. Philadelphia, Pa: Mosby Elsevier; 2008. Vol One, Chap 7, pp 385-6.
4. Parvizi J, Klatt B. Essentials in total hip arthroplasty. Slack Incorporated; 2013.
5. Serra de Oliveira FA. Artroplastia acrílica da articulação coxo-femural, alguns aspectos da operação de Judet. 1995, tese de Doutoramento, Coimbra.
6. Proença A, Judas F, Cabral R, Canha N. Revisões de próteses da anca. Reconstrução das lises ósseas com enxertos alógenos. Monografia, 56 pp, Coimbra 1996. <http://rihuc.huc.min-saude.pt>
7. Judas F, Marques A, Maximino L, Lucas F. Rapid progression of a severe femoral bone loss in a stable revision hip prosthesis: causes and management. Acta Reumatol Port. 2012;37:14-18. <http://rihuc.huc.min-saude.pt>
8. Judas F, Maximino M, Lucas F. Treatment of bilateral recurrent dislocation of hip prosthesis with malpositioned well-fixed shell: a case report. Open Journal of Orthopedics, 2013, 3, 172-177. <http://rihuc.huc.min-saude.pt>
9. Judas FJ, Dias RF, Lucas FM. A technique to remove a well-fixed titanium-coated RM acetabular cup in revision hip arthroplasty. Technical Note. J Orthop Surg Res 2011; 6 (1):31. <http://rihuc.huc.min-saude.pt>
10. Judas F, Lucas F, Maximino L Revision hip arthroplasty: principles of management and surgical techniques. Tema didático, apresentação em diapositivos, 2012. <http://rihuc.huc.min-saude.pt>
11. Judas F. Artroplastias primárias da anca. Tema didático, apresentação em diapositivos, 2008. <http://rihuc.huc.min-saude.pt>
12. Judas F. Defeitos ósseos acetabulares em recolocações artroplásticas da anca - classificação. Tema didático, apresentação em diapositivos, 2011. <http://rihuc.huc.min-saude.pt>
13. Judas F. Semiologia da anca - considerações gerais -. Tema didático 35 pp A4 PDF, texto de apoio às aulas teóricas de Ortopedia, 2011. <http://rihuc.huc.min-saude.pt>
14. Judas F. Patologia Cirúrgica da Anca: conceitos gerais. Tema didático, 57 pp A4 PDF, janeiro de 2013. <http://rihuc.huc.min-saude.pt>
15. Brandão A, Lucas F, Guilhermino J, Judas F. Partículas de polietileno e osteólise periprotética da anca: aspetos biológicos e tribológicos. Tema didático, 17 pp A4 PDF, dezembro de 2013. <http://rihuc.huc.min-saude.pt>