

Patologia Frequente Em Cirurgia Pediátrica de Ambulatório

Maria Francelina Lopes, MD, PhD
Cirurgia Pediátrica – CHUC
Professora de Cirurgia – FMUC

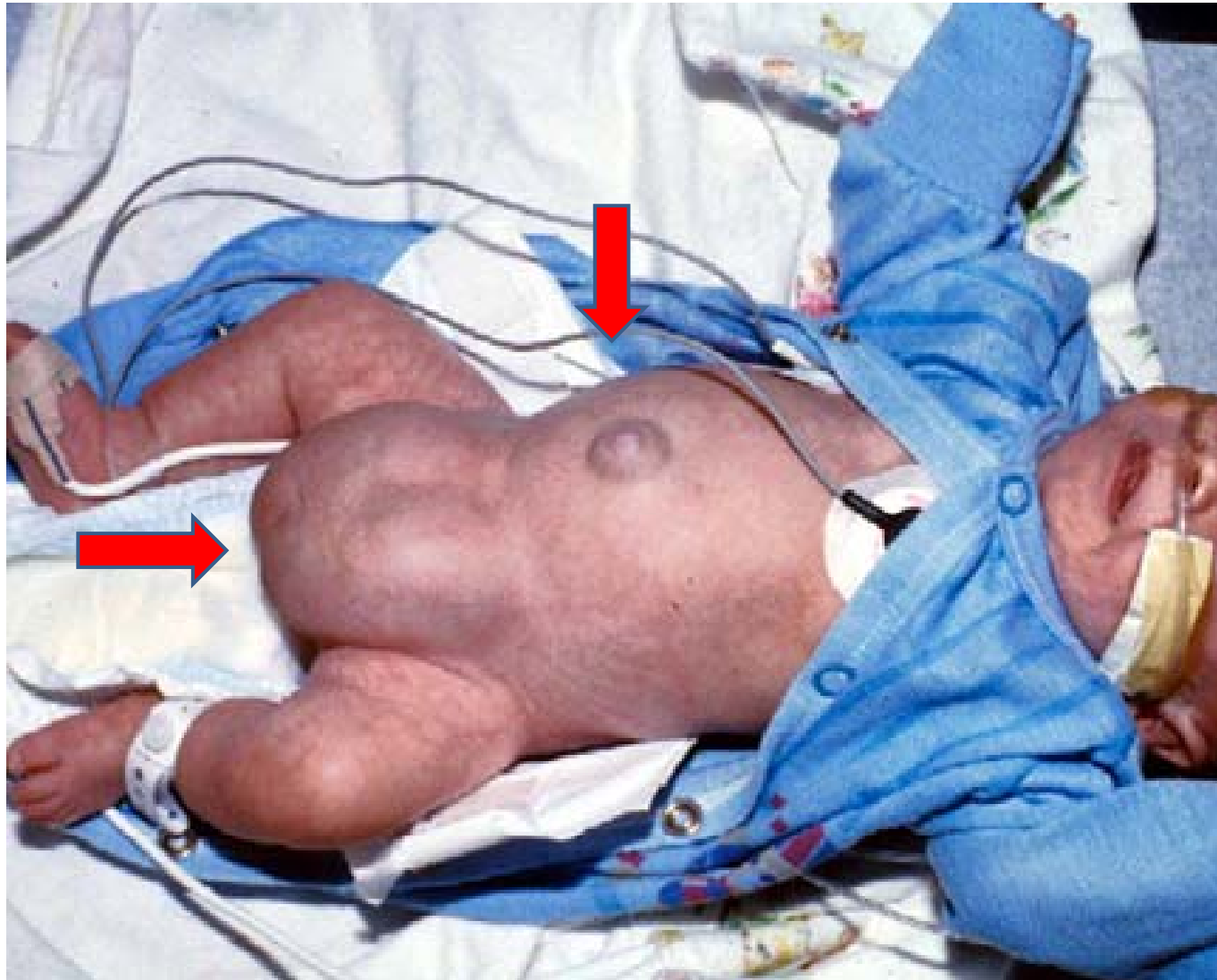
Aula de Cirurgia Pediátrica
Unidade Curricular de Pediatria – MIM-FMUC
12-Fevereiro-2013
<http://rihuc.huc.min-saude.pt/>

Objetivos de Aprendizagem

- Conhecer problemas cirúrgicos comuns de cirurgia de ambulatorio

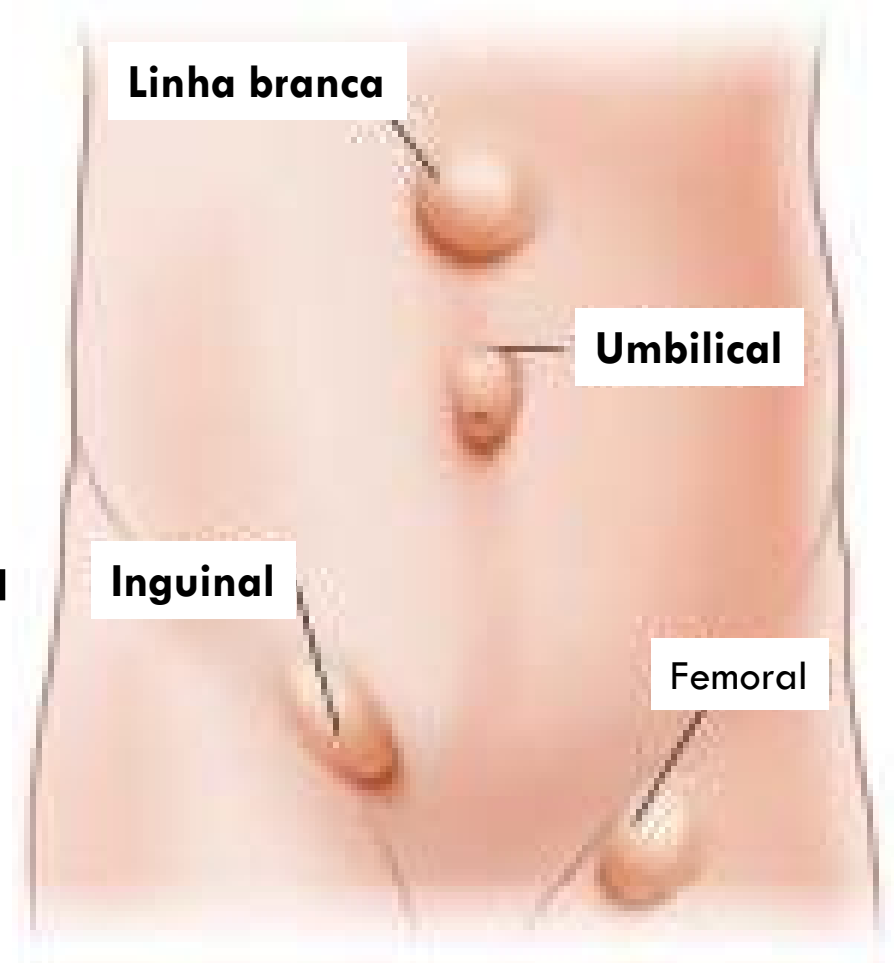
- Saber diagnosticar e orientar:
 - ▣ Hérnias
 - Hérnia inguinal
 - Hérnia umbilical
 - Hérnia da linha branca
 - ▣ Hidrocelo
 - ▣ Escroto vazio
 - ▣ Fimose
 - ▣ Miscelânea de problemas

Hérnias em Pediatria



Hérnias em Pediatria

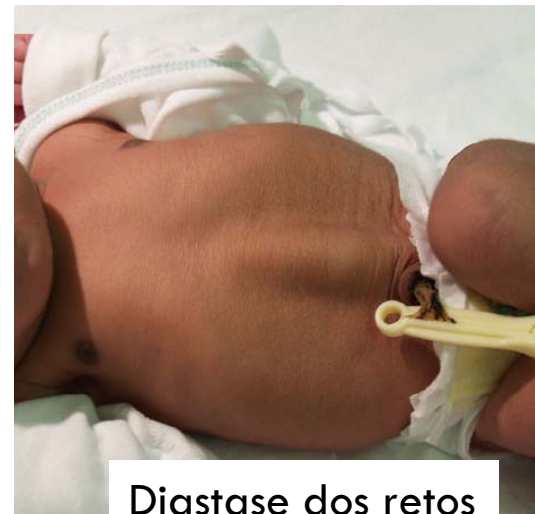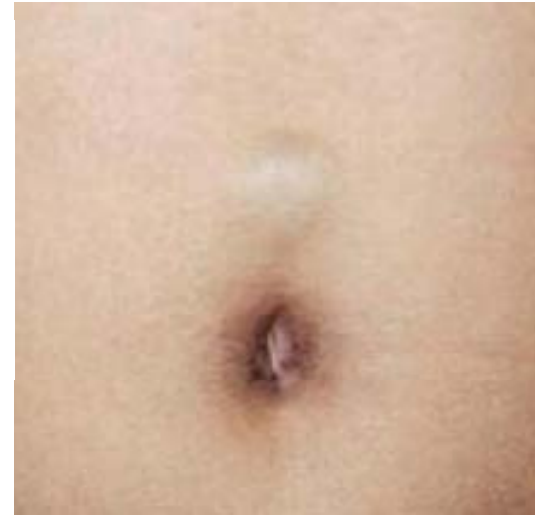- Hérnia da linha branca
- Hérnia umbilical
- Hérnia inguinal indireta



Hérnia da Linha Branca

- ❑ Hérnia supraumbilical na linha branca
- ❑ Não cura espontaneamente
- ❑ Indicação cirúrgica

- ❑ Não confundir com a diástase dos retos



Diastase dos retos

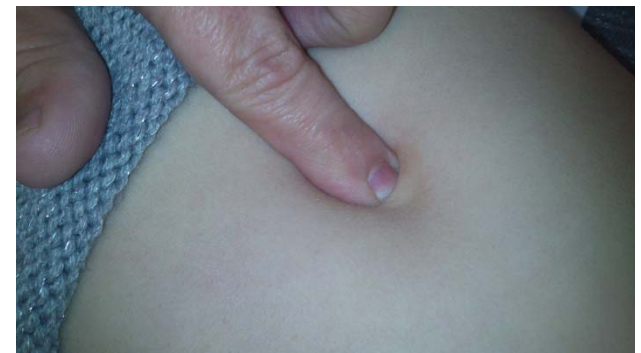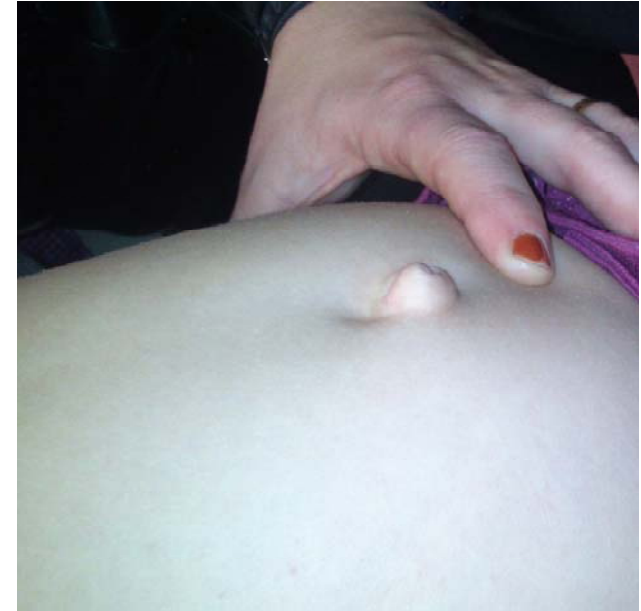Hérnia Umbilical

- Incidência
 - 10% caucasianos
 - 90% descendência africana

- Encerramento espontâneo (~95%) até aos 3 A

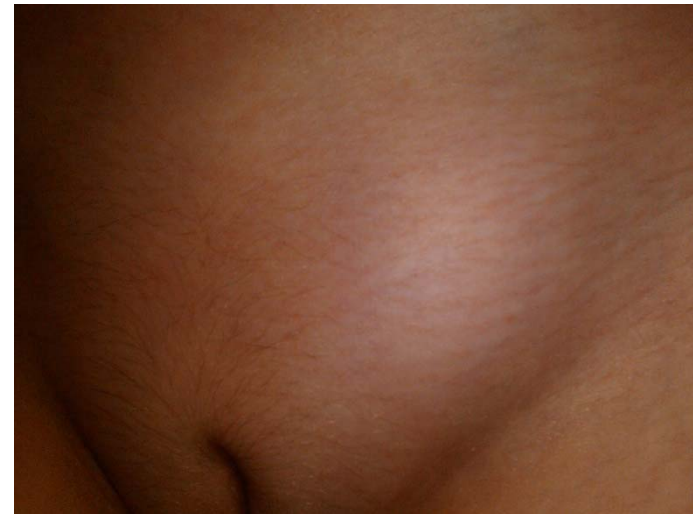
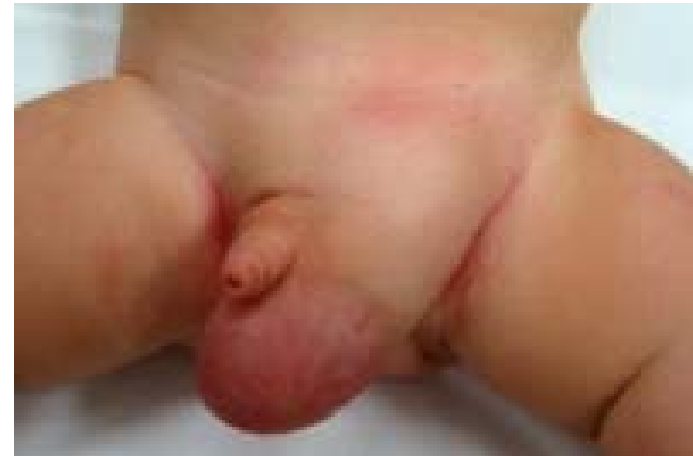- Normalmente assintomática

- Cirurgia ambulatória > 3 A (~4A)



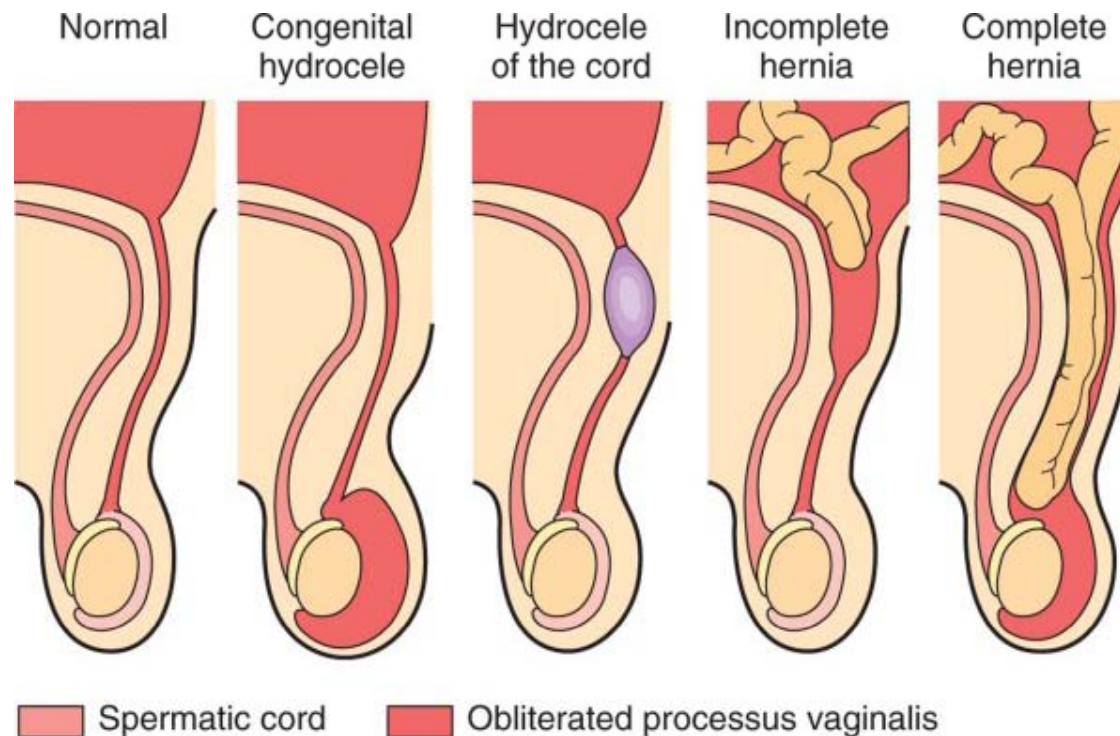
Hérnia Inguinal (HI)

- Frequência:
 - ▣ Cirurgia em 2,5% das crianças
 - ▣ Sexo 6-9 ♂ / 1 ♀
 - ▣ Direita (70%)/Esquerda (30%)/Bilateral (5%)
 - ▣ 99% são indiretas
 - ▣ 30% apresentam-se <1A
 - ▣ 15% risco de encarceramento
 - ▣ 30% Prematuros e Baixo peso



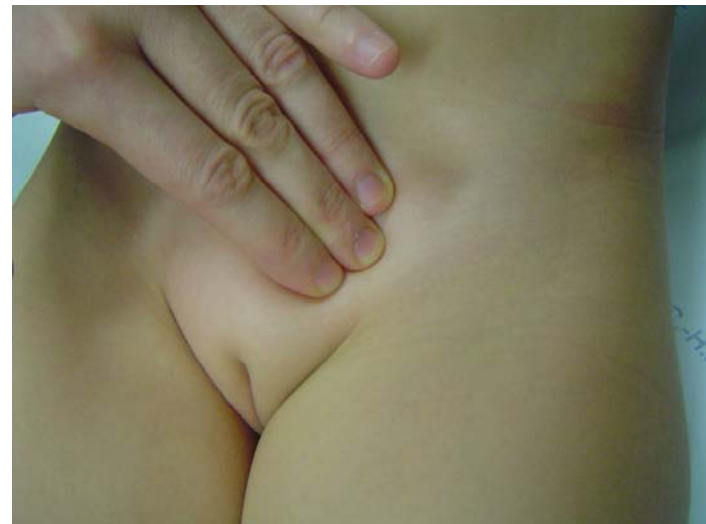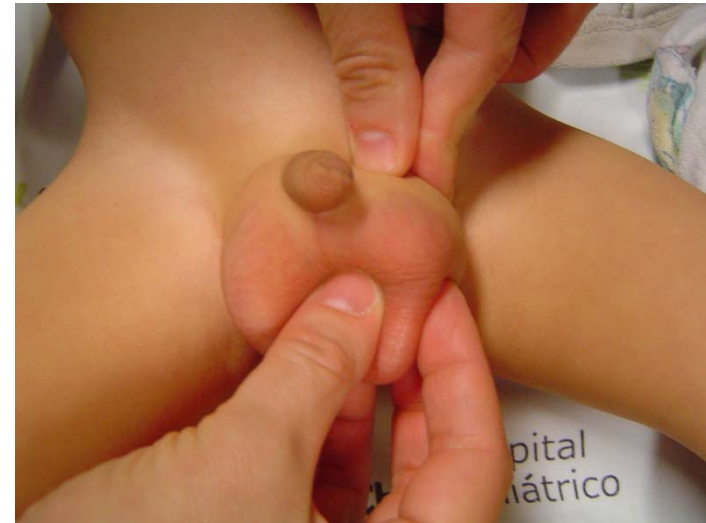Hérnia Inguinal (HI)

- Persistência de *processus vaginalis* (pv) patente
 - ▣ Passagem de intestino (ou ovário) no pv



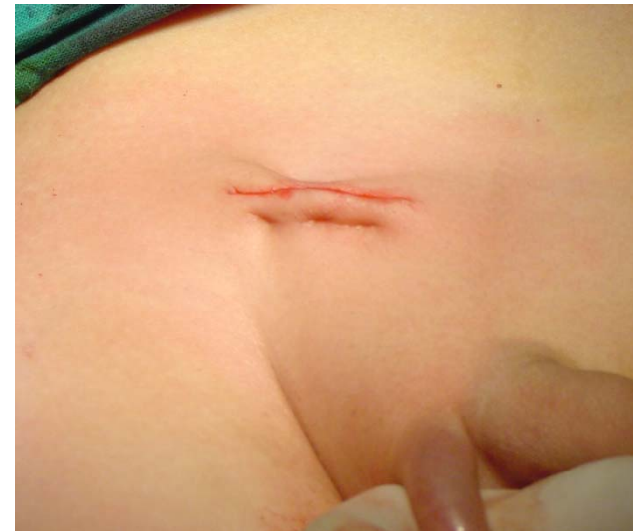HI – Clínica-Diagnóstico

- ❑ Visualização ou relato de tumefação redutível inguinal/inguino-escrotal
- ❑ Intermitência
- ❑ Aumento de tamanho com o esforço e choro
- ❑ Palpação de espessamento inguinal



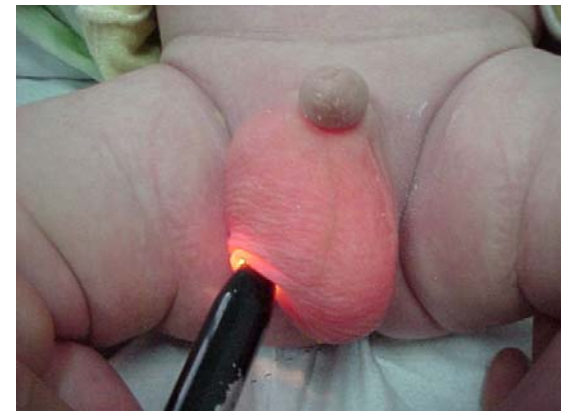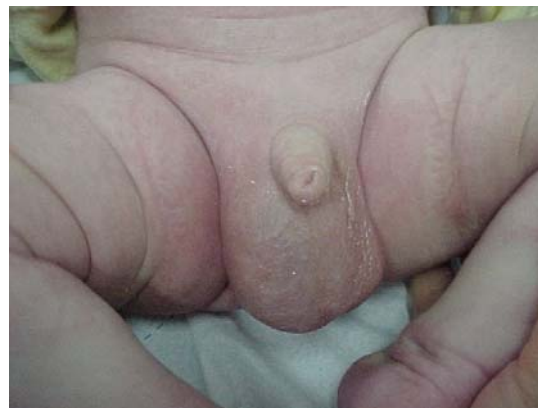HI: Orientação - Tratamento

- Tem indicação operatória após o diagnóstico
 - ▣ Pequena incisão inguinal
 - ▣ Laqueação e secção do saco herniário
 - ▣ Encerramento da pele com fio reabsorvível



Hidrocele

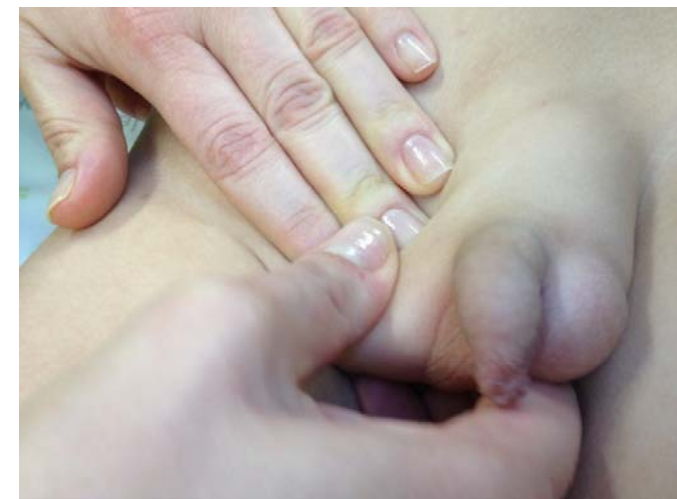- ❑ Persistência do pv e líquido na bolsa
- ❑ Muito frequente em RN
- ❑ Mais volumoso ao fim do dia
- ❑ Evolução para a cura
- ❑ Cirurgia de ambulatório >3A



Bolsa Escrotal Vazia

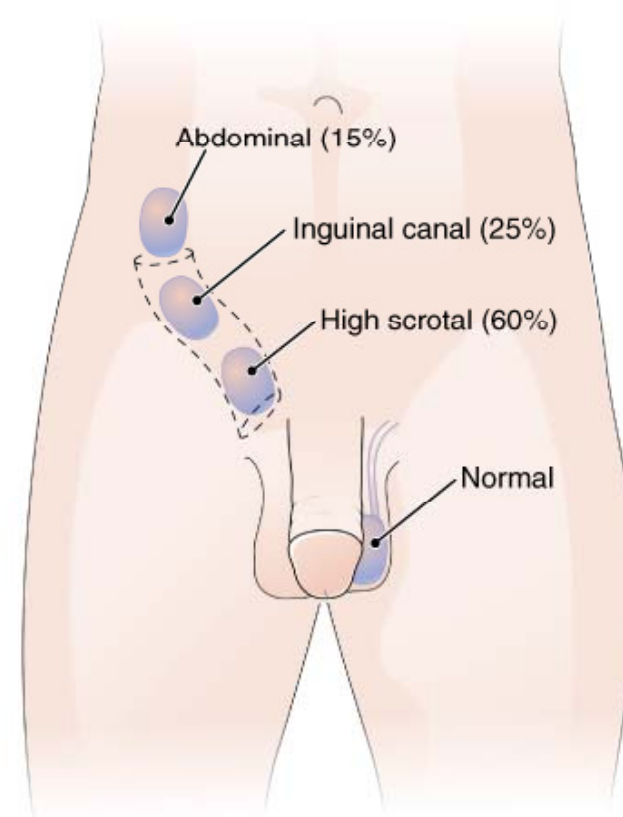
- Testículo mal descido (TMD)
- Testículo retrátil (em yo-yo)

- Diagnóstico:
 - ▣ Palpação



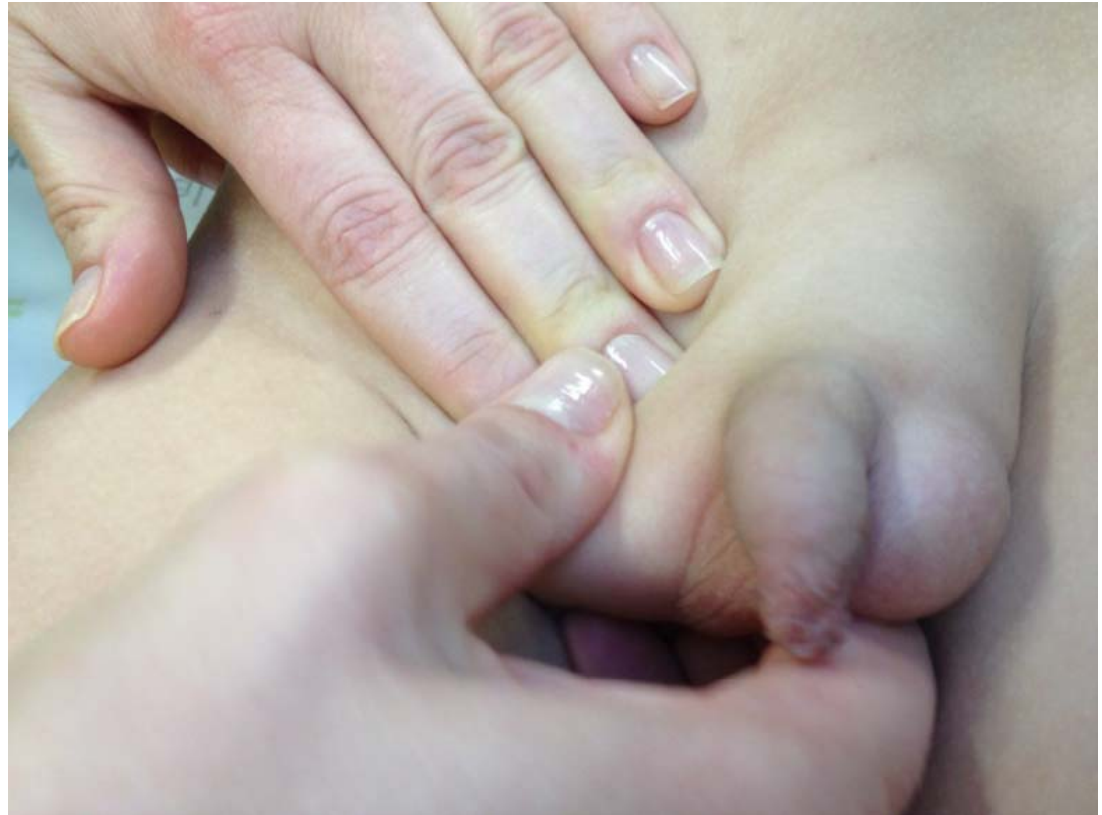Testículo Mal Descido (TMD)

- 1 / 5000
 - ~2,5 % RN termo
 - 0,7% - 1% 1 A de idade
 - 15-35% dos prematuros
-
- Unilateral
 - Bilateral ~10%
 - +freq à dta



TMD – Diagnóstico

- Palpação



TMD – Diagnóstico - Tratamento



- Testículo palpável no canal inguinal
 - ▣ Orquidopexia (12M a 24M de idade)

- Testículo não palpável
 - ▣ Ecografia abdominal
 - ▣ Laparoscopia (12M a 24M)

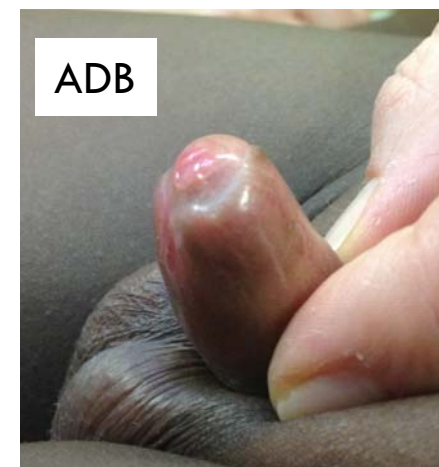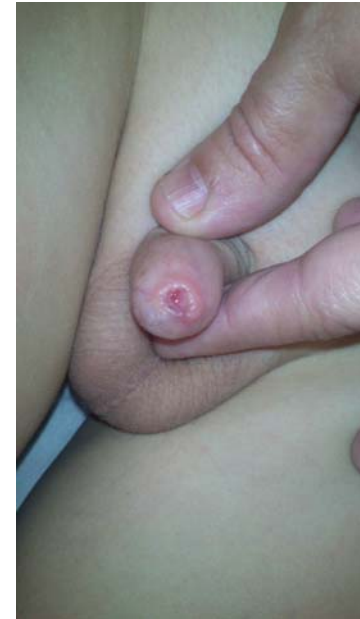Testículo Retrátil



- Variante do normal – sem indicação cirúrgica
- Critérios de diagnóstico
 - ▣ Vem à bolsa quando tracionado e aí permanece por algum tempo quando largado
 - ▣ Tem dimensões normais
 - ▣ Há história de que o testículo reside espontaneamente na bolsa por períodos

Fimose

- ❑ Incapacidade de retração do prepúcio para expor a glândula
- ❑ Pode ser fisiológica
- ❑ Será patológica na puberdade
- ❑ Será patológica se cicatricial
- ❑ Não confundir com aderências balanoprepuciais (ADB)



-
- Não confundir com parafimose

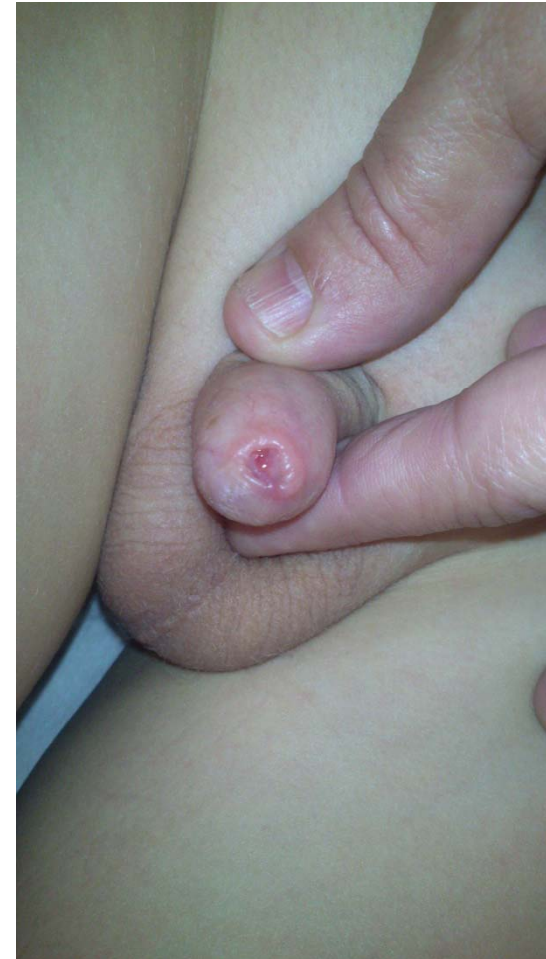

Fimose - Tratamento

- Médico (corticoide)
 - ▣ Diprogenta creme – aplicar 2xs por dia com massagem prepucial, 1 mês

- Reavaliar 1 mês

- Após resolução:
 - ▣ Iniciar fisioterapia no banho (retração do prepúcio)

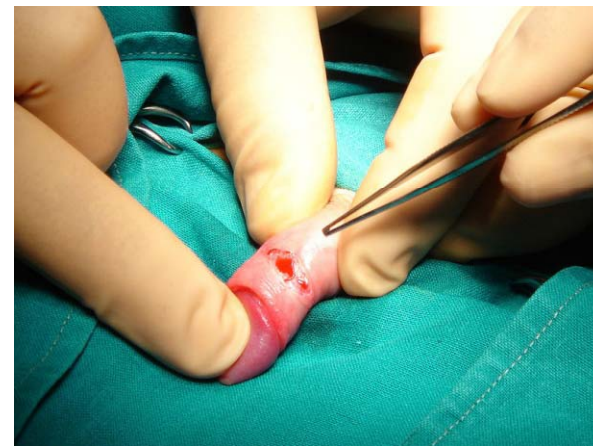
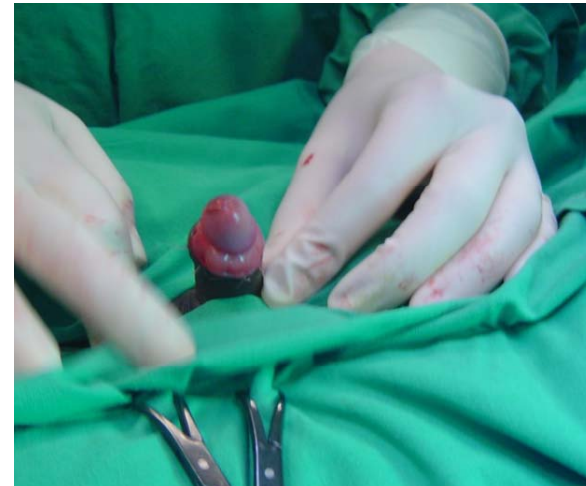

Fimose - Tratamento

- Tratamento cirúrgico

- ▣ Circuncisão

- ▣ Prepucioplastia

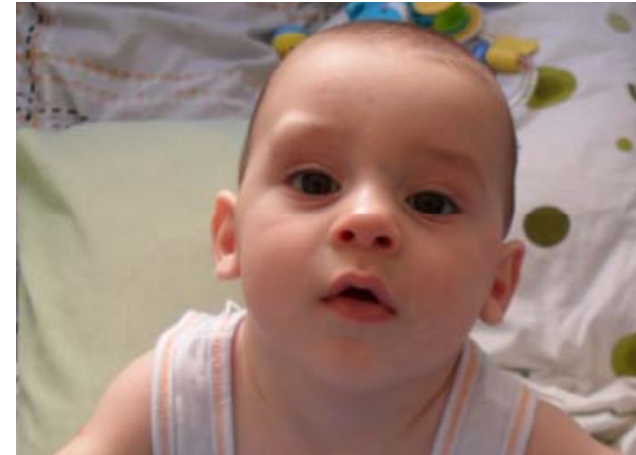



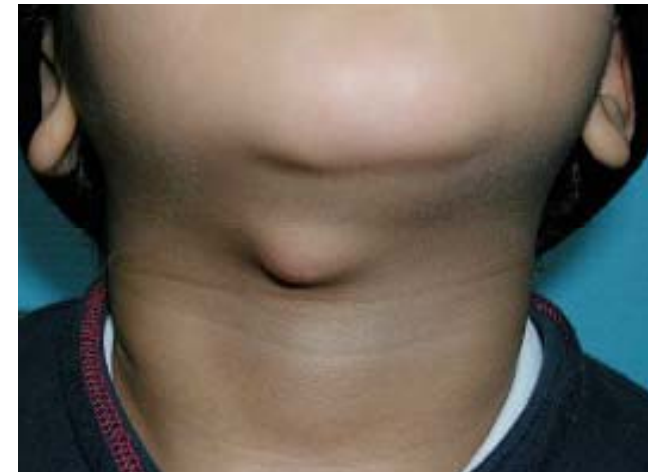Miscelânea

Quistos da Cabeça e do Pescoço

- Quisto epidermoide da cauda da sobrancelha
 - ▣ Excisão



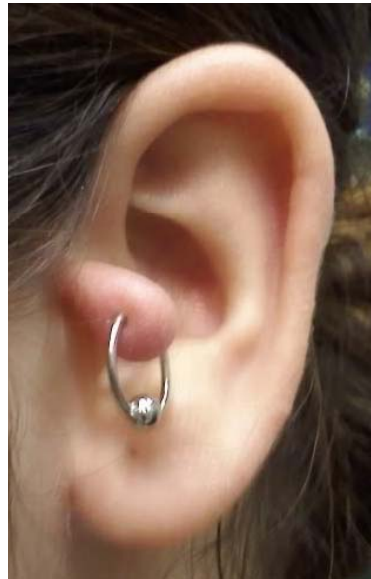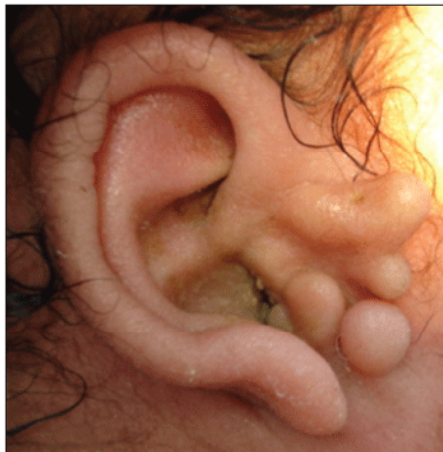- Quisto do canal tireoglosso
 - ▣ Operação de Sistrunk



Reliquats Branquiais (1° Arco)

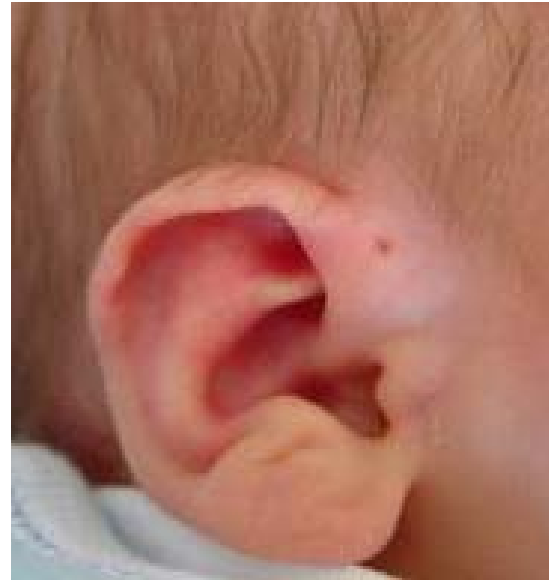- Fibrocodroma

- ▣ Excisão?



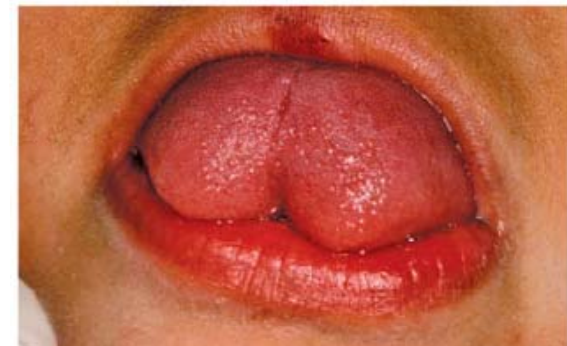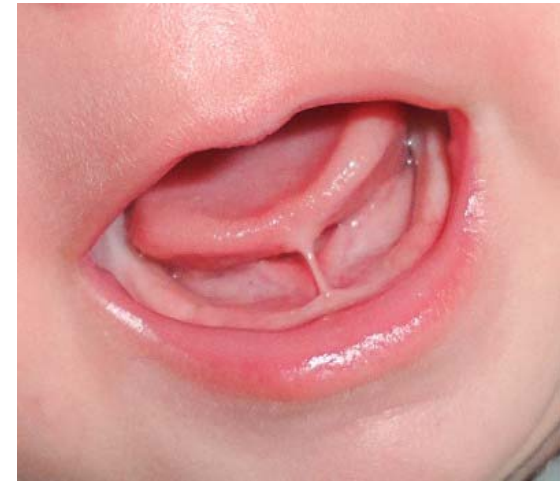- Fístula

- ▣ Excisão



Anquiloglossia

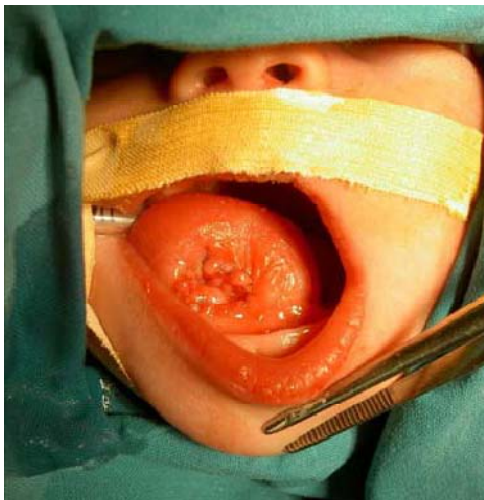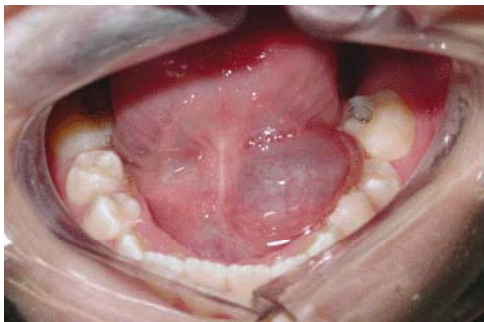
- Anquiloglossia (língua presa)
 - ▣ Seccionar se projeção da língua estiver impedida



Quistos salivares

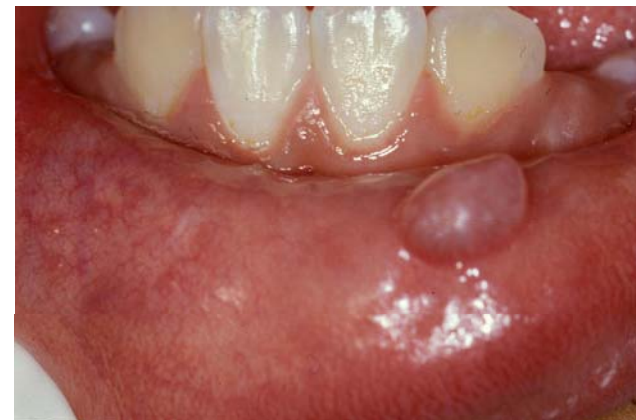- Rânula

- ▣ Marsupialização



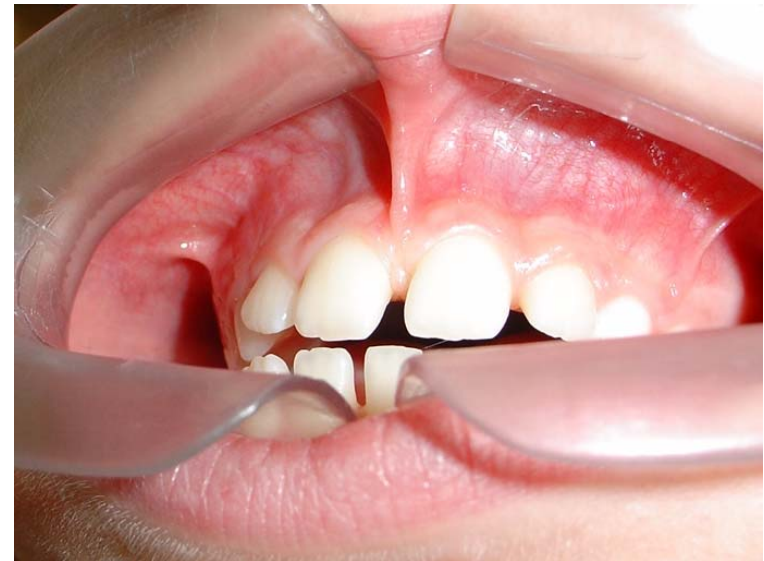- Mucocelo do lábio inferior

- ▣ Excisão



Freio Curto do Lábio Superior

- Freio curto do lábio superior com diastema dos incisivos
- ▣ Plastia do freio após dentição definitiva

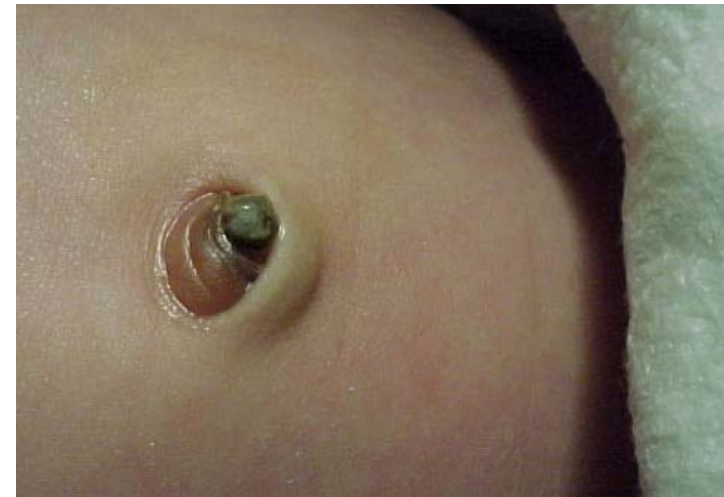
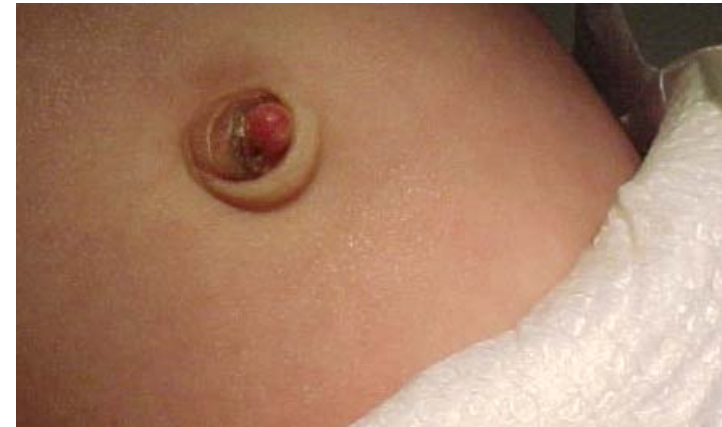
Granuloma Umbilical

- RN após a queda do cordão
 - ▣ Toques de nitrato de prata (lápiz)

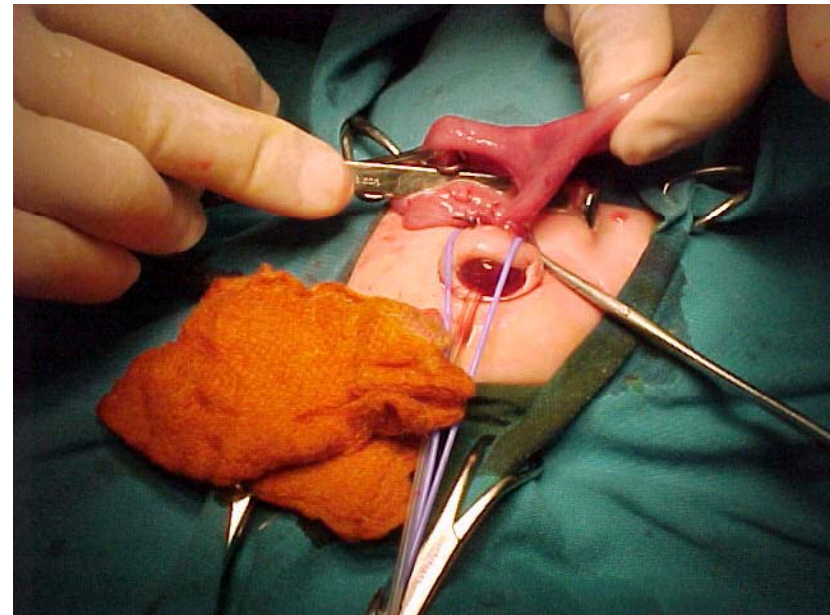


- ▣ Sal?



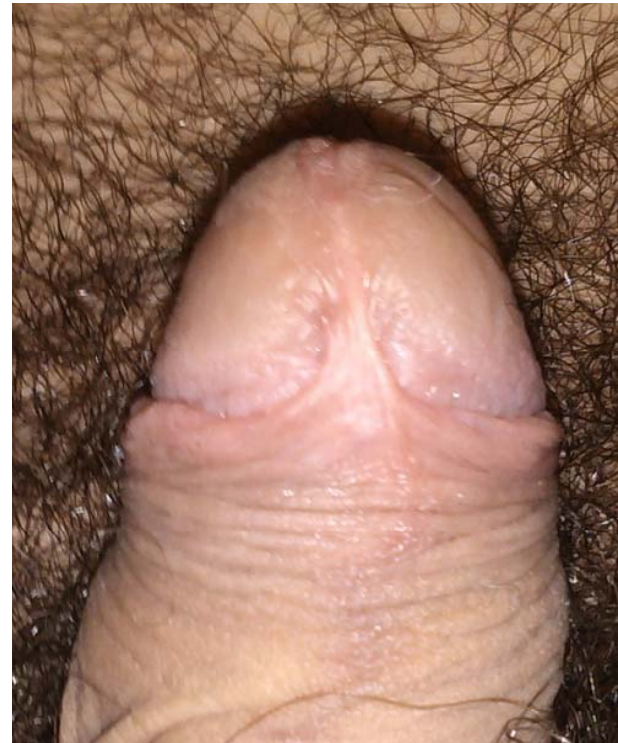Reliquats Umbilicais

- ❑ Persistência canal onfalomesentérico (fezes)
- ❑ Persistência do úraco (urina)
- ❑ Pólipo umbilical
- ❑ *Reliquats* de vasos umbilicais



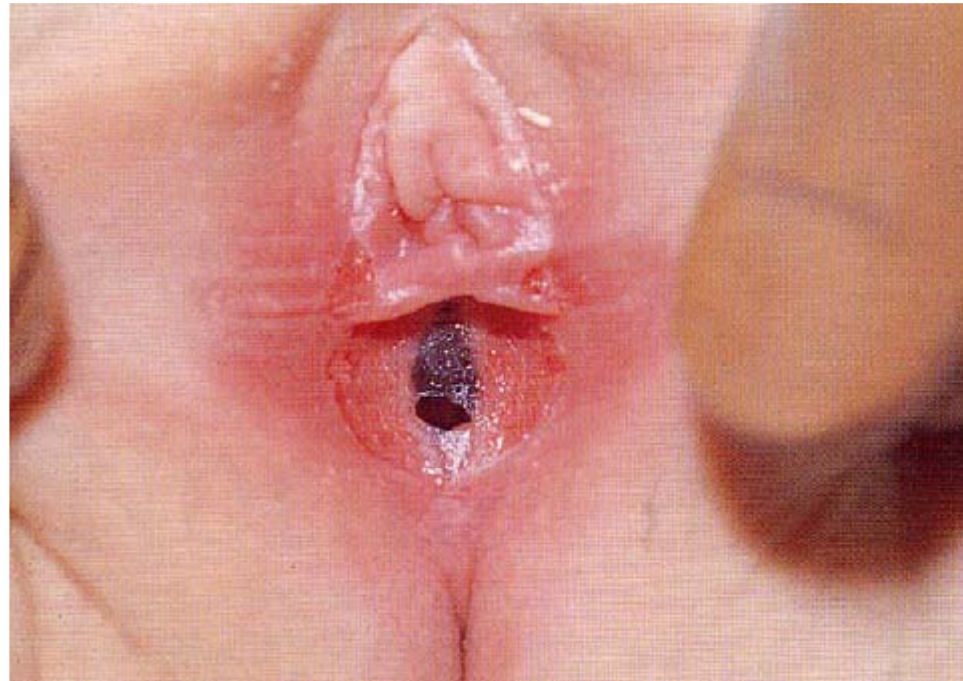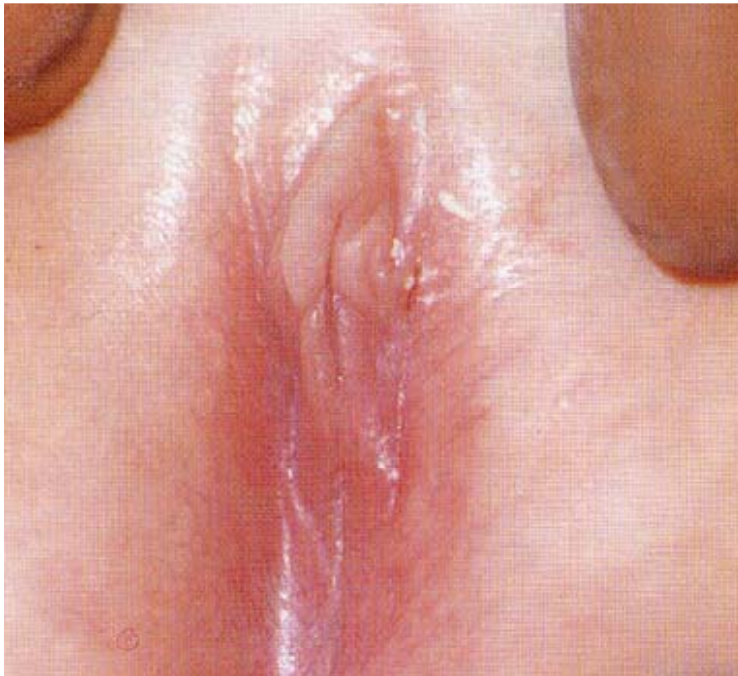Freio do Pénis

- Secção?
 - ▣ Em regra não



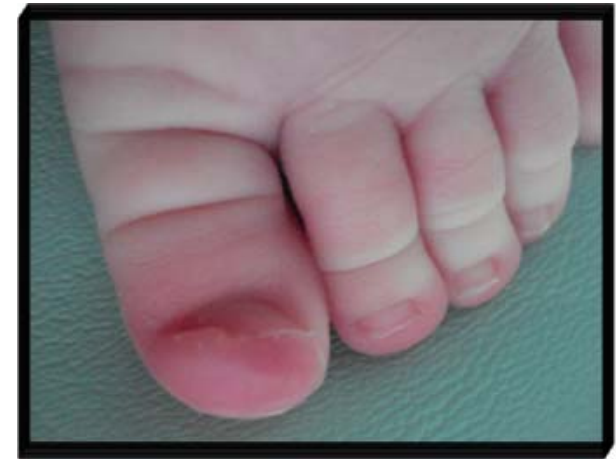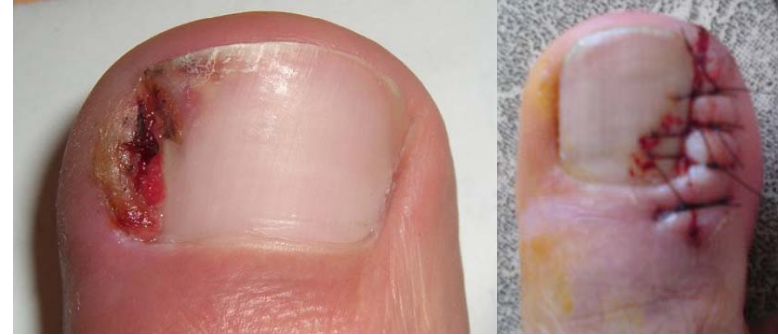Sinéquia Vulvar

- ❑ Creme de estrogénio 2id, 15 dias.
- ❑ Lise de aderências?



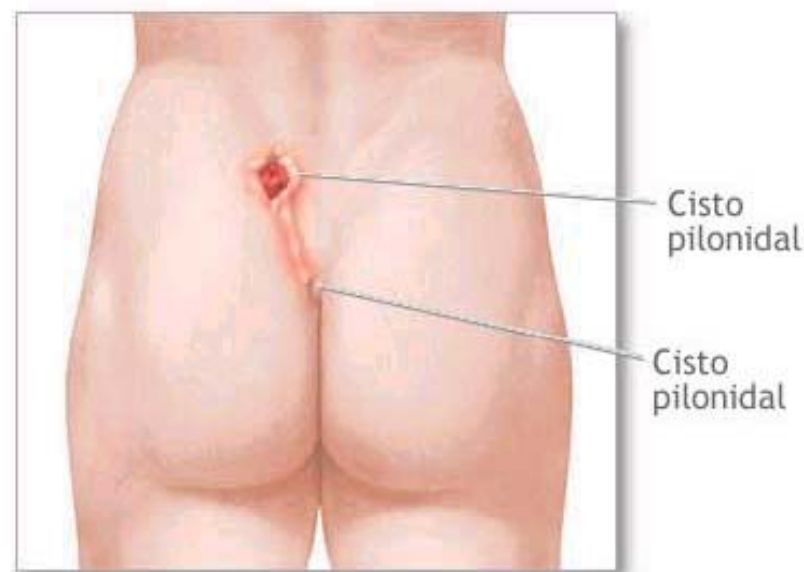
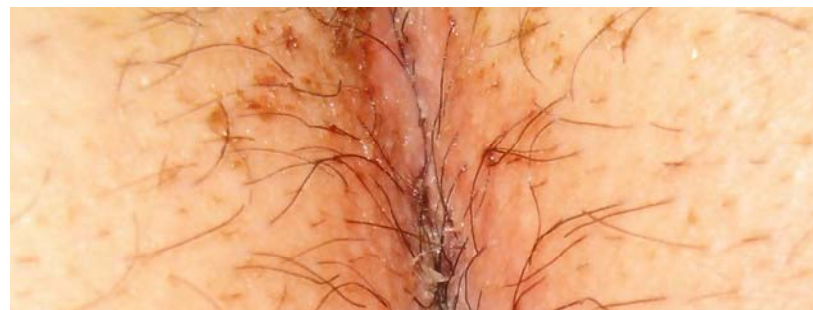Onicocriptose (Unha Encravada)

- Limpeza cirúrgica tecido de granulação
- Mecha de algodão com antisséptico
- Imersão do pé em água morna e sabão – 10 minutos e mecha
- Cirurgia – plastia ungueal
- ≠ de onicocriptose do lactente



Quisto Pilonidal Sacro-Coccígeo

- ❑ Frequente nos adolescentes/adultos jovens
- ❑ +freq sexo ♂ (80%)
- ❑ Origem em foliculite?
- ❑ Drenagem de abcesso
- ❑ Excisão



Cirurgia de Ambulatório



- Lista de inscritos para cirurgia
- Cirurgia de ambulatório
 - ▣ 6 horas de jejum (não come nem bebe)
 - ▣ Observação por equipa médica (cirurgião e anestesista escalados)
 - ▣ Alta nesse dia
- Avaliação pós-operatória (dentro de 1 a 2 semanas ou 1 mês)

CIRURGIA AMBULATÓRIA

CENTRAL ESTERILIZAÇÃO →

BLOCO OPERATÓRIO →

Fluxograma do Dia da Cirurgia

Chegada ao HP



Enfermaria de Ambulatório



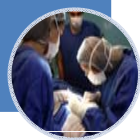Atos de Enfermagem



Observação Médica



Bloco Operatório



Recobro Anestésico



Regresso Enfermaria



Alta Domicílio (~3h após)



Controlo Pós-Operatório

Regresso HP
~1 semana



Observação
Consulta de
Cirurgia



Alta ou Nova
Consulta de
Controlo





Questões ?



Obrigada pela Vossa Atenção

Hospital Pediátrico de Coimbra

mfrancelina@yahoo.com