


CLASSIFICAÇÃO DE FRACTURAS E LUXACÕES UMA PROPOSTA

Norberto Canha
Adrião Proença
Fernando Judas

Bial



CLASSIFICAÇÃO DE FRACTURAS E LUXAÇÕES UMA PROPOSTA

NORBERTO CANHA: Professor Catedrático da Faculdade de Medicina de Coimbra. Director do Serviço de Ortopedia e Traumatologia dos H.U.C..

ADRIÃO PROENÇA: Assistente Hospitalar de Ortopedia dos H.U.C.. Assistente Convidado da Faculdade de Medicina de Coimbra.

FERNANDO JUDAS: Interno do Internato Complementar de Ortopedia dos H.U.C..

OBJECTIVOS DA CLASSIFICAÇÃO

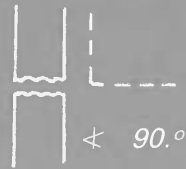
A classificação tem como objectivos o estabelecimento de uma base para:

1. *uniformização e informatização dos processos clínicos;*
2. *uniformização da conduta terapêutica cirúrgica ou conservadora;*
3. *uniformização dos critérios de avaliação dos resultados clínicos obtidos com diferentes métodos de tratamento;*
4. *uniformização dos critérios de prognóstico.*

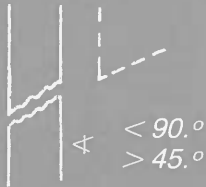
FRACTURAS DAS DIÁFISES

(Membro Superior e Inferior)

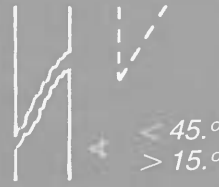TIPO A
Transversais



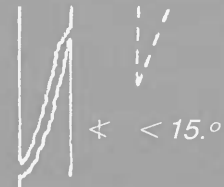
TIPO B
Oblíquas



Curtas
 B_1



Longas
 B_2



Longitudinais
 B_3

TIPO C
Duplas, segmentares ou com fragmento intermediário



(Cada traço de fractura é classificado individualmente)

TIPO D
Multiesquirolosas



$> 75\%$
1.º Grau
 D_1



$> 50\%$
2.º Grau
 D_2



$< 50\%$
3.º Grau
 D_3



0%
4.º Grau
 D_4



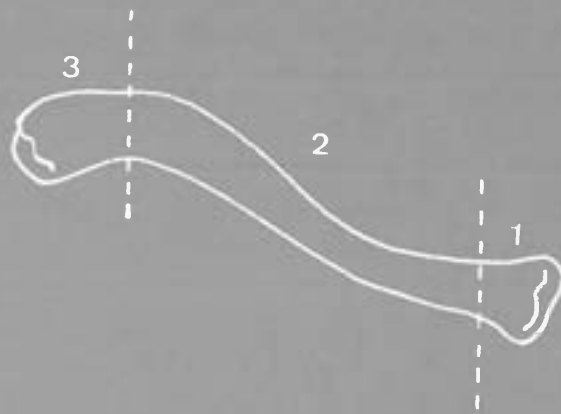
0%
5.º Grau
 D_5

FRACTURAS – LUXAÇÕES

(Membro Superior e Inferior)

Classificar associando o tipo de Luxação com o tipo de fractura

NÍVEIS DE FRACTURA DA CLAVÍCULA



NÍVEL 1 – *Extremidade Interna*
NÍVEL 2 – *Diáfise*
NÍVEL 3 – *Extremidade Externa*

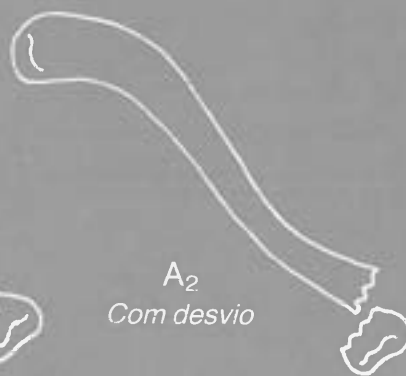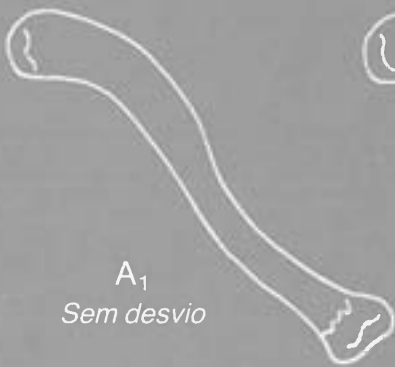Nível 1 – Extremidade Interna da Clavícula

TIPO A

Sem envolvimento da superfície articular

TIPO B

Com envolvimento da superfície articular



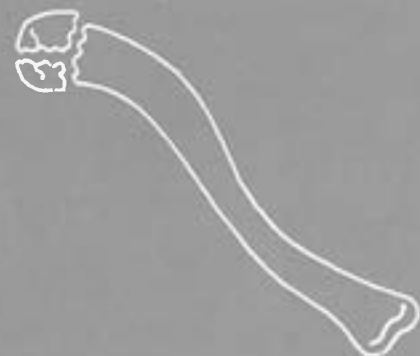
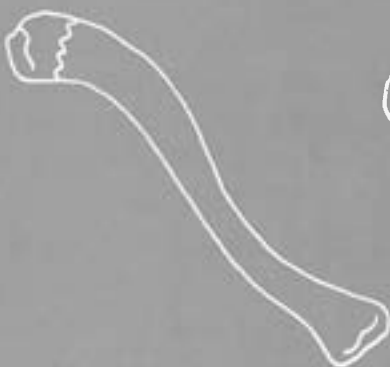Nível 3 – Extremidade Externa da Clavícula

TIPO A

Sem envolvimento da superfície articular

TIPO B

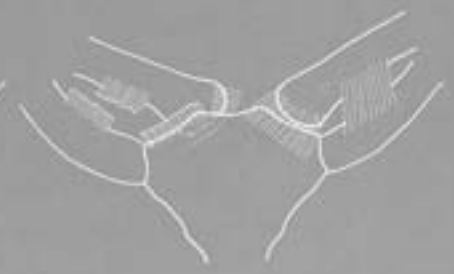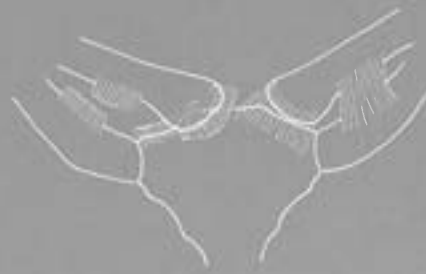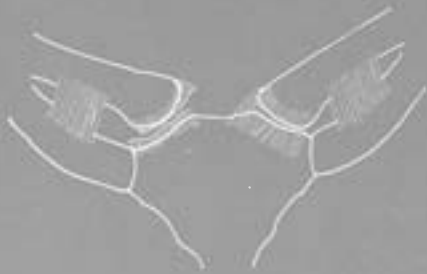Com envolvimento da superfície articular



LUXAÇÕES ESTERNO-CLAVICULARES

TIPO A
Subluxações

TIPO B
Luxações



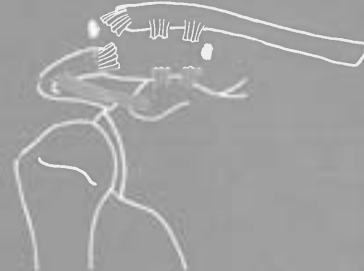
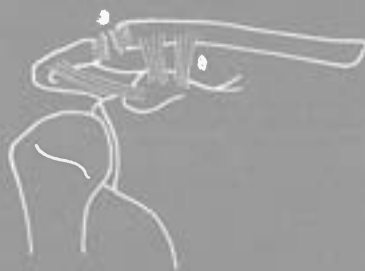
B₁
Anteriores

B₂
Posteriores

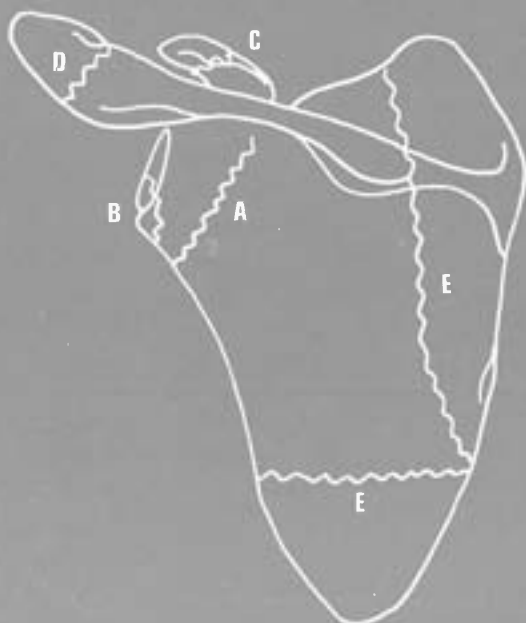
LUXAÇÕES ACRÓMIO-CLAVICULARES

TIPO A
Subluxações

TIPO B
Luxações



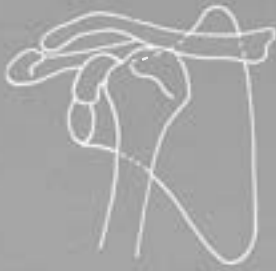FRACTURAS DA OMOPLATA



TIPO A – *Colo*
TIPO B – *Glenóide*
TIPO C – *Apófise coracóide*
TIPO D – *Acrómio*
TIPO E – *Corpo*

LUXAÇÕES DO OMBRO (Gleno-Umerais)

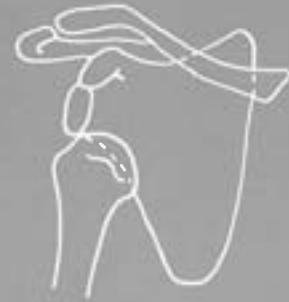TIPO A
Anteriores



TIPO A₁
Subclaviculares

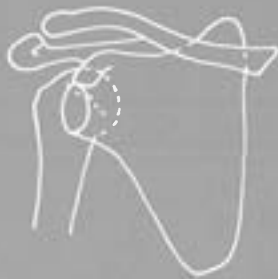

A₂
Subcoracoideias

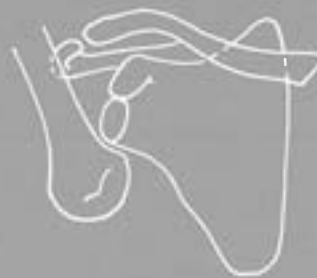

A₃
Subglenoideias

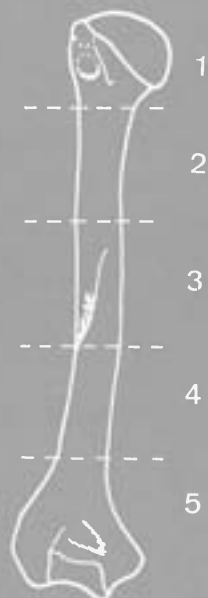
TIPO B
Posteriores



TIPO C
Inferiores (erectas)



NÍVEIS DE FRACTURA DO ÚMERO



NÍVEL 1 — *Extremidade Proximal*
NÍVEIS 2, 3, 4 — *Diáfise*
NÍVEL 5 — *Extremidade Distal*

Nível 1 – Extremidade Proximal do Úmero

TIPO A

Sem deslocamento ou com deslocamento mínimo
($< 1\text{ cm}$, $< 45^\circ$)



(85% dos casos)

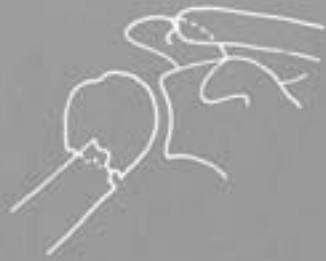TIPO B

Colo Anatómico



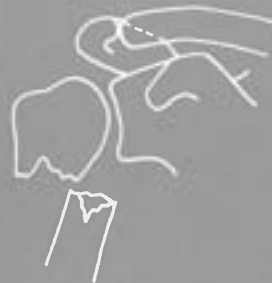TIPO C

Colo cirúrgico



C₁

Encravada e angulada



C₂

Com desvio da diáfise



C₃

Cominutiva

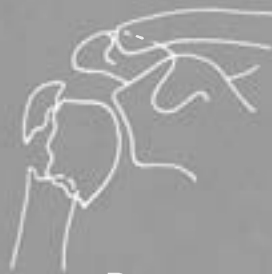TIPO D

Grande tuberosidade



D₁

Isolada



D₂

Associada a fratura do colo

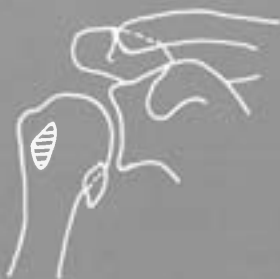

D₃ - E₃

Associada a fratura do colo e pequena tuberosidade

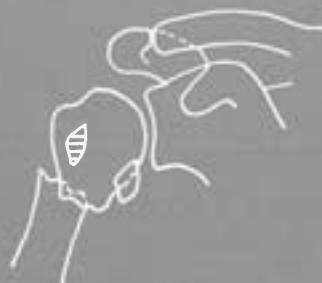TIPO E

Pequena tuberosidade



E₁

Isolada



E₂

Associada a fratura do colo



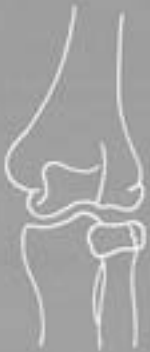E₃ - D₃

Associada a fratura do colo e grande tuberosidade

Nível 1 A – Cabeça do Rádio

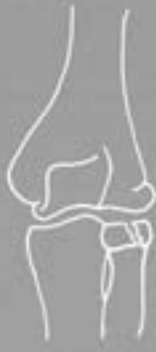TIPO A

Traço simples



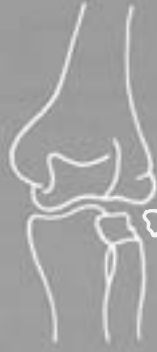A₁

Sem deslocamento



A₂

Deslocamento < 1 mm



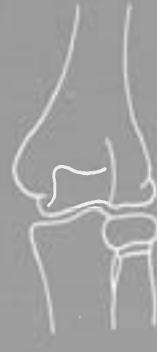A₃

Deslocamento > 1 mm

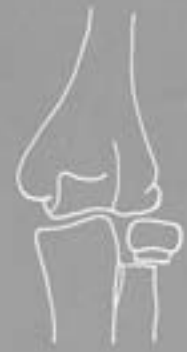Nível 1 B – Colo do Rádio

TIPO A

TIPO B



Sem deslocamento



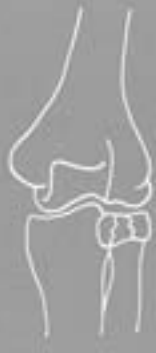*Deslocamento moderado
(Báscula < 30.º)*

TIPO B

Cominutivas

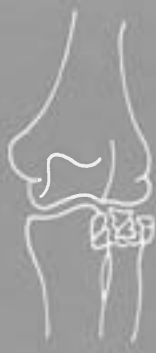TIPO C

TIPO D



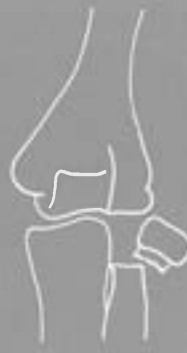B₁

Sem deslocamento

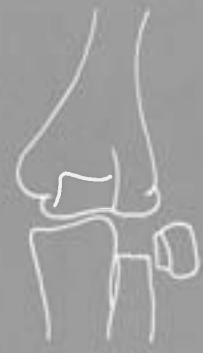

B₂

Com deslocamento



*Deslocamento acentuado
(Báscula < 60.º)*



*Sem contacto das sup. de fratura
(Báscula de 90.º)*

Nível 1 C – Olecrânio

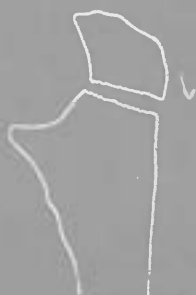TIPO A

TIPO B

TIPO C



Da ponta

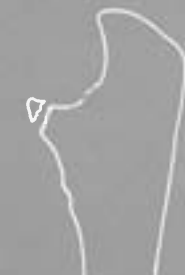

Da porção média



Da base

TIPO A



Da ponta

TIPO D

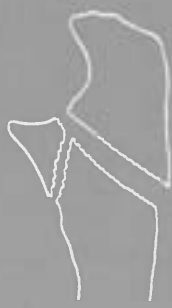TIPO E

TIPO F

TIPO B



Com fragmento intermediário



Olecrânio-coronóideia



Cominutiva



Da base

Nível 1 D – Coronóide

Nível 5 – Extremidade Distal do Rádio

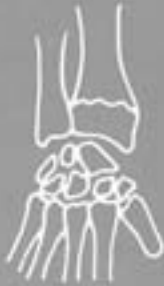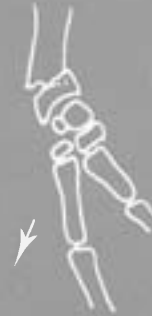TIPO A

Fraturas por extensão

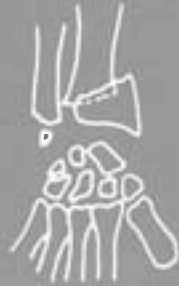

TIPO B

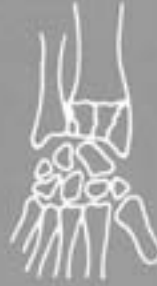Fraturas por flexão



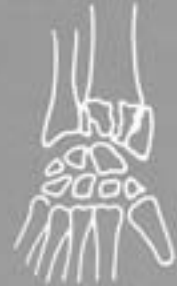*Sem envolvimento da superfície articular
Sem desvio
A₁ ou B₁*



*Com desvio
A₂ ou B₂*



*Com envolvimento da superfície articular
Sem desvio
A₃ ou B₃*



*Com desvio
A₄ ou B₄*

TIPO C

Marginal anterior



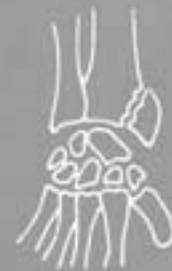TIPO D

Marginal posterior

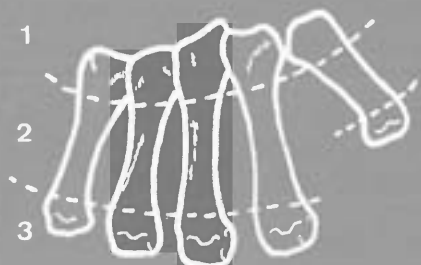


TIPO E

Chauffeur



NÍVEIS DE FRACTURA DOS METACÁRPICOS



NÍVEL 1 – *Extremidades Proximais*

NÍVEL 2 – *Diáfises*

NÍVEL 3 – *Extremidades distais*

Nível 1 – Extremidades Proximais
Dos Metacárpicos

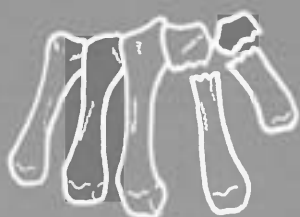
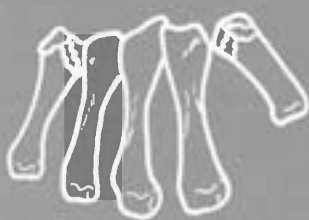
Nível 3 – Extremidades Distais
Dos Metacárpicos

TIPO A
Intra-articulares

TIPO B
Extra-articulares

TIPO A
Intra-articulares

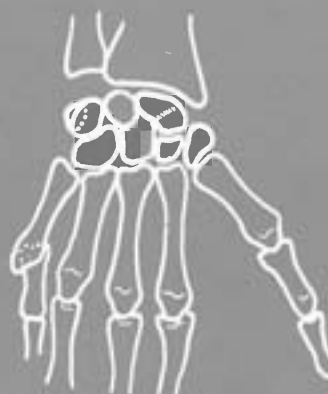
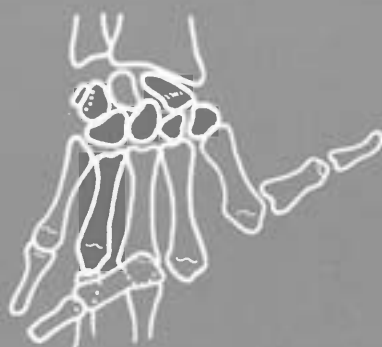TIPO B
Extra-articulares



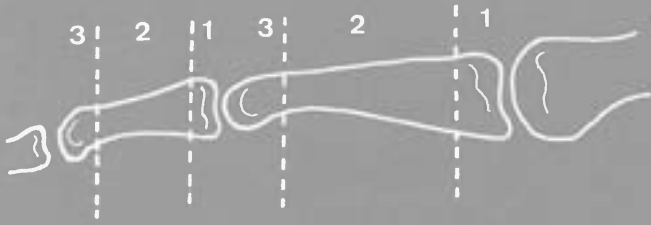
LUXAÇÕES METACARPO-FALÂNGICAS

TIPO A
Dorsais

TIPO B
Palmares



NÍVEIS DE FRACTURA DAS 1.^{AS} E 2.^{AS} FALANGES DA MÃO



NÍVEL 1 – *Extremidades Proximais*
NÍVEL 2 – *Diáfises*
NÍVEL 3 – *Extremidades distais*

Nível 1 – Extremidades Proximais Das 1.^{as} e 2.^{as} Falanges Da Mão

TIPO A
Intra-articulares



TIPO B
Extra-articulares

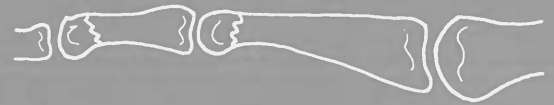

Nível 3 – Extremidades Distais Das 1.^{as} e 2.^{as} Falanges Da Mão

TIPO A
Intra-articulares



TIPO B
Extra-articulares



FRACTURAS DAS ÚLTIMAS FALANGES DA MÃO

TIPO A
Intra-articulares



TIPO B
Extra-articulares



LUXAÇÕES INTER-FALÂNGICAS PROXIMAIS E DISTAIS DA MÃO

TIPO A
Dorsais



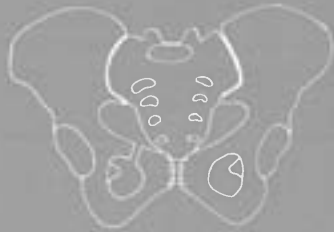
TIPO B
Laterais



FRACTURAS DA BACIA

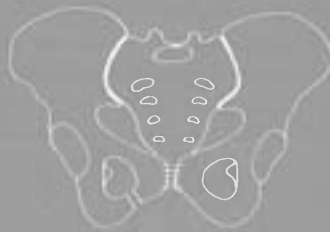TIPO A

Sem rotura do anel pélvico



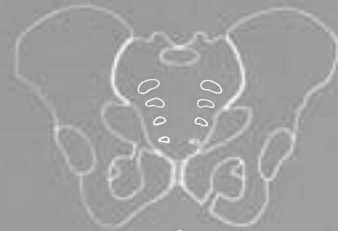A₁

Ramo ilio-púbico



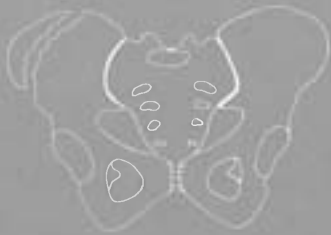A₂

Ramo ísquio-púbico



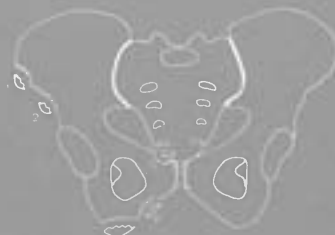A₃

*Ramo ilio-púbico e ísquio-púbico
contralaterais*



A₄

Asa ilíaca



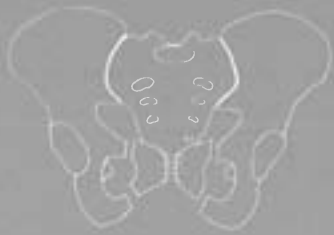A₅

Fracturas-arrancamento

- 1 – espinha ilíaca antero-superior
- 2 – espinha ilíaca antero-inferior
- 3 – ísquion
- 4 – tubérculo dos adutores
- 5 – espinha púbica

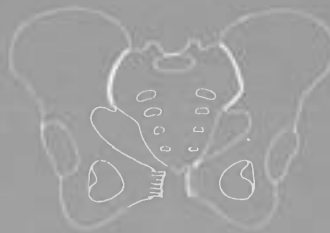
TIPO B

Com rotura do anel pélvico



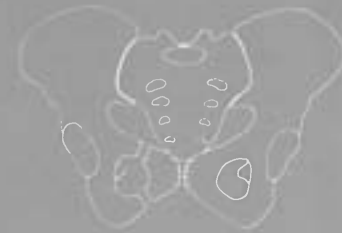B₁

Quatro ramos ilio e ísquio-púbicos



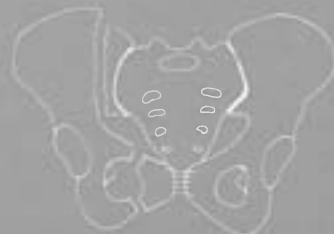B₂

Disjunções púbicas



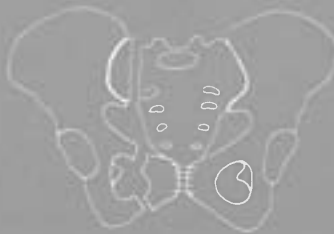B₃

*Ramos ilio e ísquio-púbicos
homolaterais*



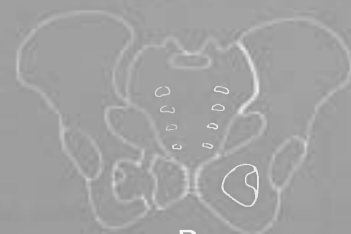B₄

*Ramos ilio e ísquio-púbicos, as-
sociados a fractura vertical da
parte posterior do íliaco homola-
teral (dupla homolateral)*



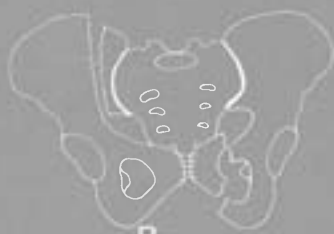B₅

*Ramos ilio e ísquio-púbicos, as-
sociados a fractura da asa do sa-
cro homolateral*



B₆

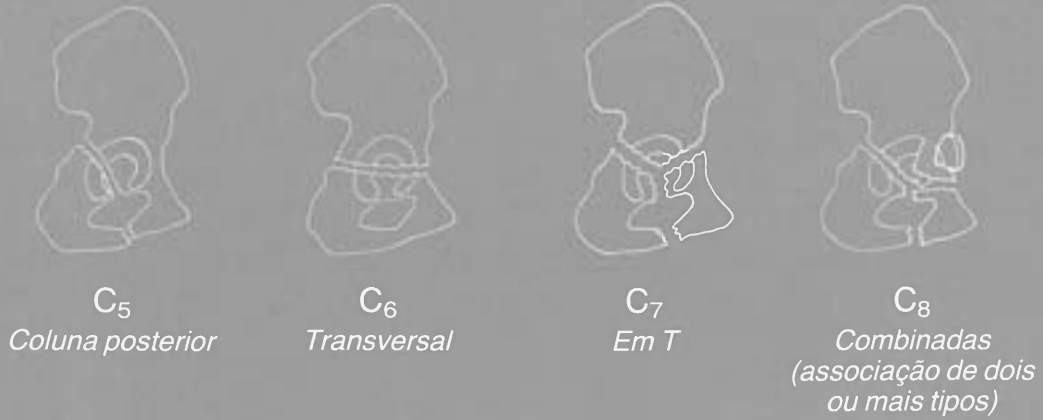
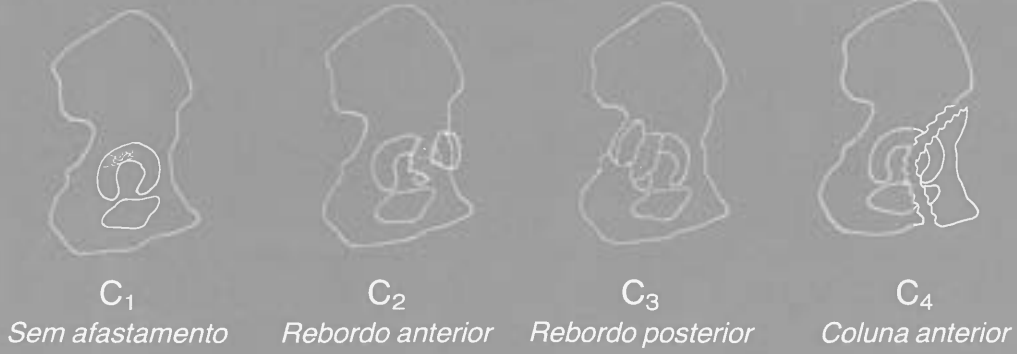
*Ramos ilio e ísquio-púbicos, as-
sociados a disjunção sacro-ilíaca
homolateral*



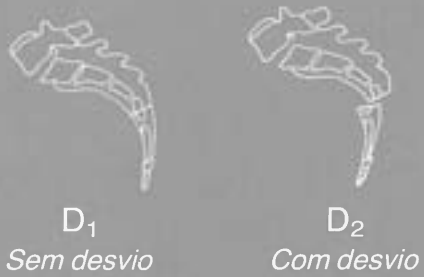B₇

*Ramos ilio e ísquio-púbicos, as-
sociados a fractura do íliaco con-
tralateral*


TIPO C
Fracturas do acetábulo



TIPO D
Fracturas do sacro

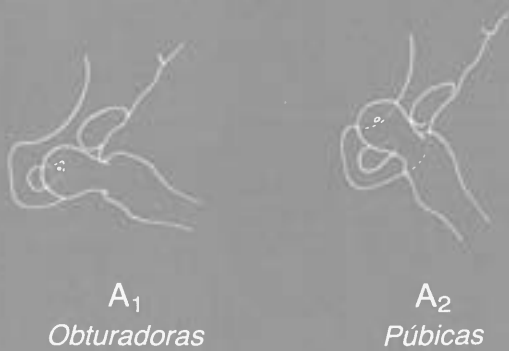


TIPO E
Fracturas cóccis

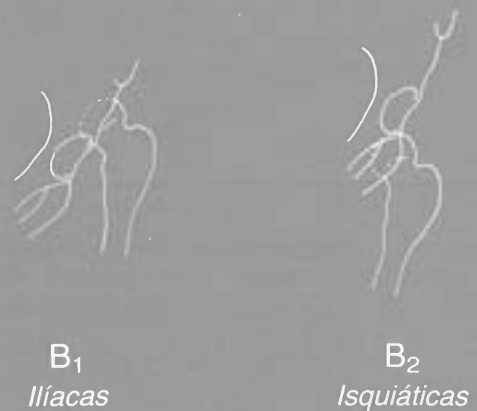


LUXAÇÕES DA ANCA

TIPO A
Anteriores

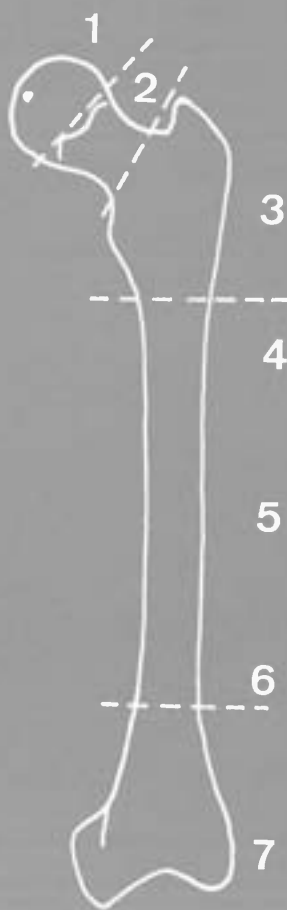

TIPO B
Posteriores



NÍVEIS DE FRACTURA DO FÉMUR

Nível 1 – Cabeça Femoral

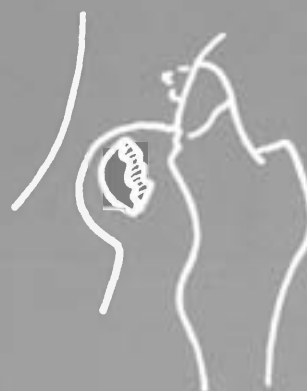

- NÍVEL 1 – Cabeça
- NÍVEL 2 – Colo
- NÍVEL 3 – Região trocantérica
- NÍVEIS 4, 5, 6 – Diáfise
- NÍVEL 7 – Região condiliana

TIPO A
Com fragmento pequeno

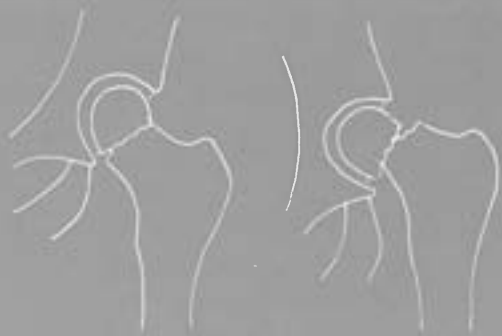

TIPO B
Com fragmento grande



Nível 2 – Colo Femoral

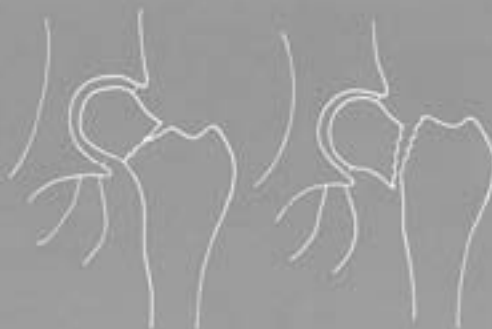TIPO A
Subcapitais



A₁
Por abdução

A₂
Por adução

TIPO B
Transcervicais



B₁
Esporão curto

B₂
Esporão longo

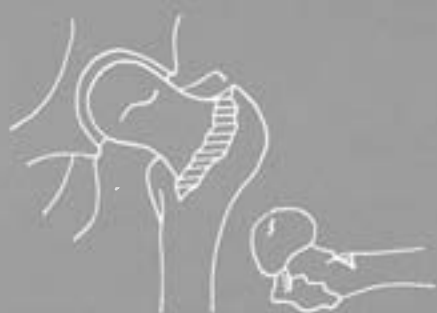TIPO C
Basicervicais



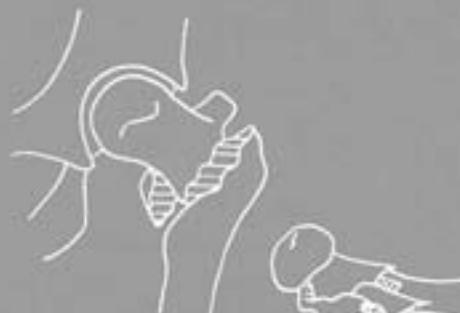Nível 3 – Região Trocanteriana

TIPO A

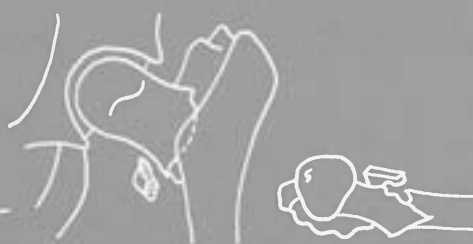Pertrocanterianas não encravadas



A₁
Simple



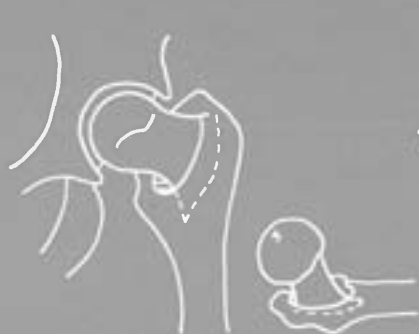A₂
*Com cominuição do muro posterior
ou do pilar interno*



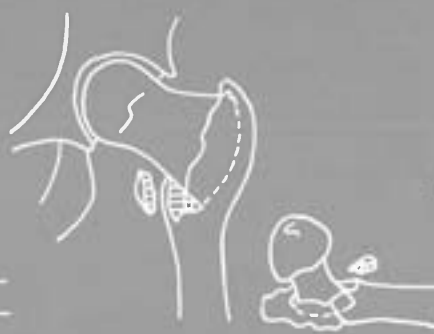A₃
Com elevação do fragmento diafisário

TIPO B

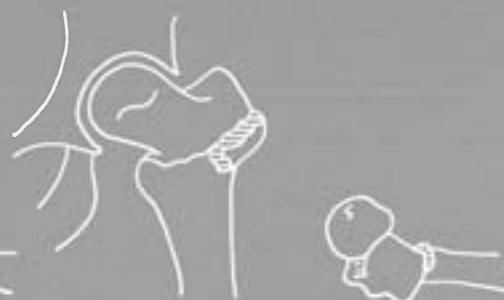Pertrocanterianas encravadas



B₁
Em esporão



B₂
Em cunha



TIPO C
Intertrocanterianas (Ehalt)

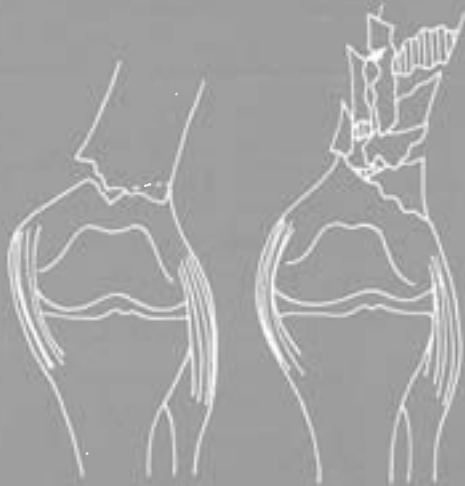TIPO D

*Subtrocanterianas
(Classificação análoga
à das diáfises)*

Nível 7 – Região Condiliana Femoral

TIPO A

Supracondilianas



A₁

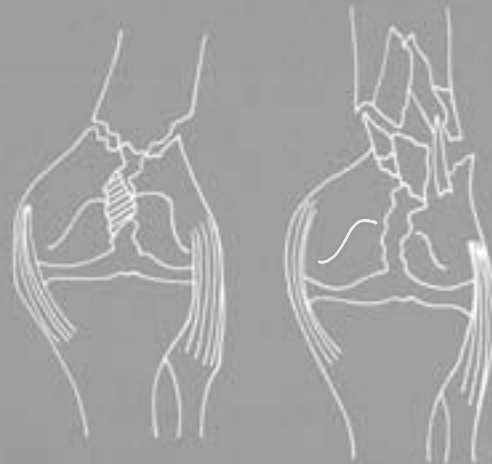
Traço simples

A₂

Cominutiva

TIPO B

Supra e intercondilianas



B₁

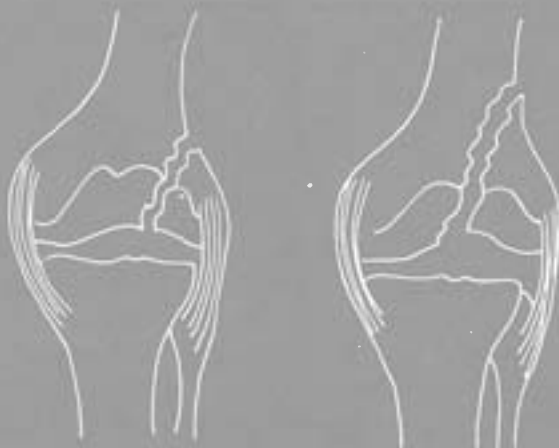
Traço simples

B₂

Cominutiva

TIPO C

Unicondilianas



C₁

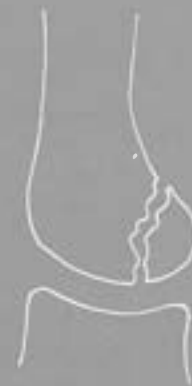Oblíqua curta

C₂

Oblíqua longa

TIPO D

Tangenciais posteriores



(Hoffa)

FRACTURAS DA RÓTULA

TIPO A

Traço simples sem desvio



TIPO B

Traço simples com desvio



B₁

Com fragmentos de igual tamanho



B₂

Com um fragmento de pequeno tamanho

TIPO C

Cominutivas



C₁

Sem desvio



C₂

Com desvio



C₃

Com pequeno fragmento cominutivo

TIPO D

Marginais



TIPO E

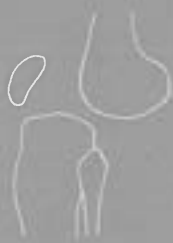Osteocondrais



LUXAÇÕES DO JOELHO

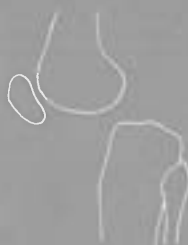TIPO A

Anteriores



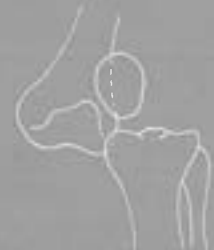TIPO B

Posteriores




TIPO C

Laterais



NÍVEIS DE FRACTURA DOS OSSOS DA PERNA



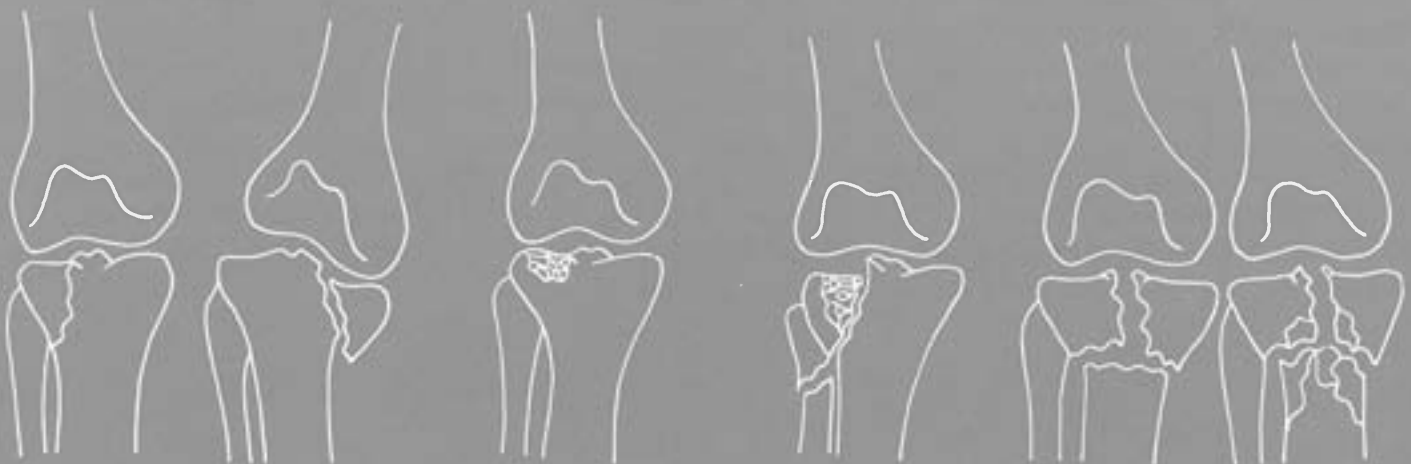
- NÍVEL 1 – Pratos
- NÍVEIS 2, 3, 4 – Diáfise
- NÍVEL 5 – Pilão
- NÍVEL 6 – Região Maleolar

Nível 1 – Pratos Tibiais

TIPO A
Traço simples

TIPO B
Com afundamento TIPO C
Mista (Traço simples e afundamento)

TIPO D
Bicondilianas



A₁ A₂
Sem desvio *Com desvio*

D₁ D₂
Traço simples *Cominutiva*

Nível 5 – Pilão Tibial

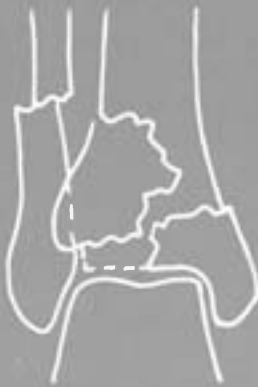TIPO A

Sem deslocamento



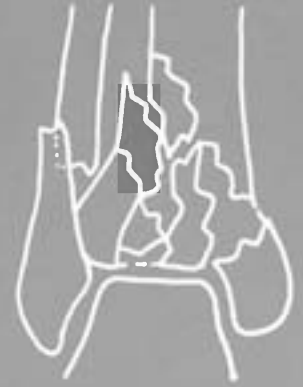TIPO B

Com incongruência marcada



TIPO C

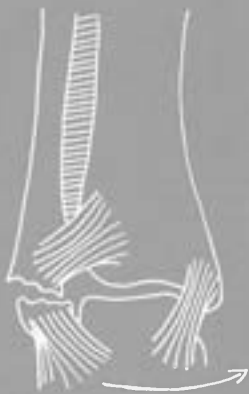Multiesquirolosa com impactação



Nível 6 – Região Maleolar

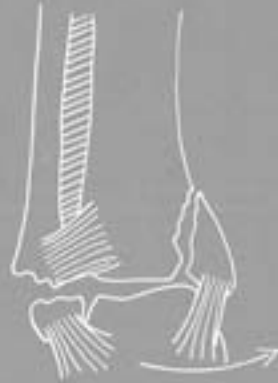TIPO A

Fractura do perônio distal à interlinha articular ou rotura dos ligamentos laterais externos



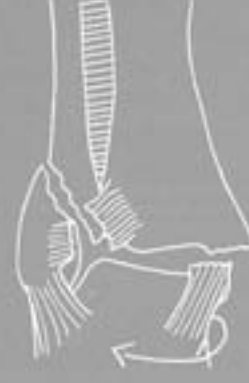A₁

Fractura do perônio com maléolo interno íntegro



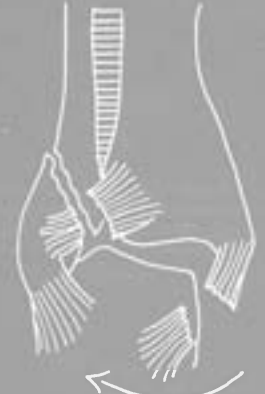A₂

Fraturas do perônio com fratura do maléolo interno



B₁

Com fratura-arrancamento do maléolo interno

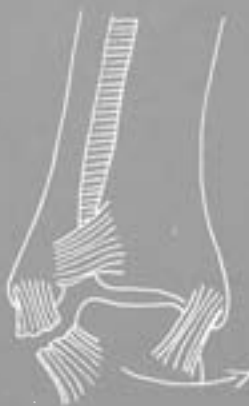

B₂

Com rotura do ligamento lateral interno

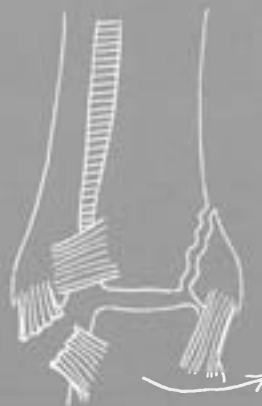TIPO C

Fractura do perônio acima da sindesmose



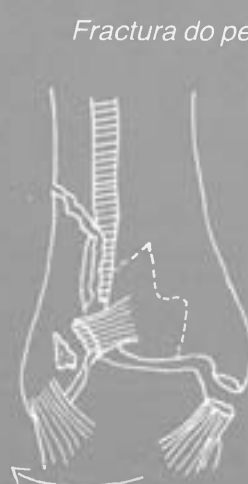
A₃

Rotura dos ligamentos laterais externos com maléolo interno íntegro



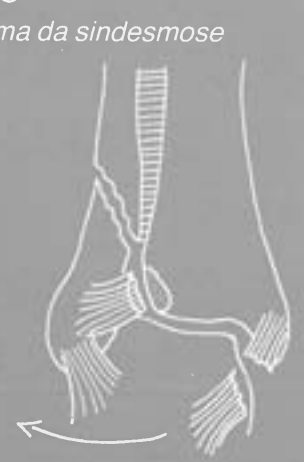A₄

Rotura dos ligamentos laterais externos com fratura do maléolo interno



C₁

Com fratura-arrancamento do maléolo interno



C₂

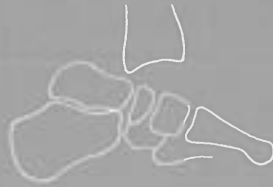Com rotura do ligamento lateral interno

LUXAÇÕES DO TORNOZELO

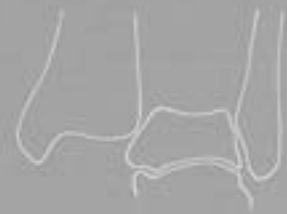TIPO A
Anteriores



TIPO B
Posteriores



TIPO C
Superiores



FRACTURAS DO ASTRAGALO

TIPO A
Cabeça



A₁
Sem desvio



A₂
Com desvio

TIPO B
Colo



B₁
Sem desvio



B₂
*Com luxação
sub-astragalina*



B₃
Com enucleação

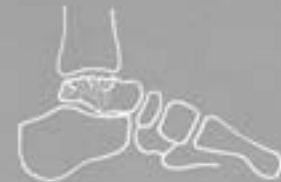TIPO C
Corpo



C₁
Sem desvio



C₂
Com desvio



C₃
Cominutivas

TIPO D
Osteocondrais



D₁
Sem desvio



D₂
Com desvio mínimo



D₃
Corpo livre

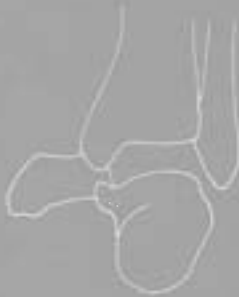TIPO E
Apófise posterior



TIPO F
Apófise lateral



LUXAÇÕES
TOTAIS DO ASTRAGALO
(Enucleação)

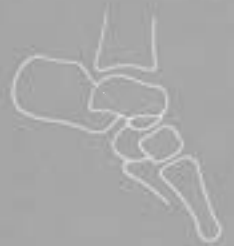

LUXAÇÕES
SUB-ASTRAGALINAS

TIPO A
Anteriores



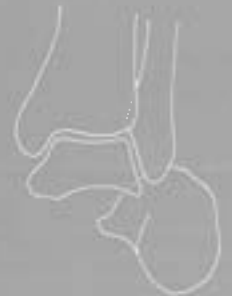TIPO B
Posteriores



TIPO C
Internas



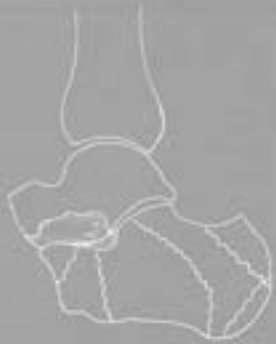TIPO D
Externas



FRACTURAS DO CALCÂNEO

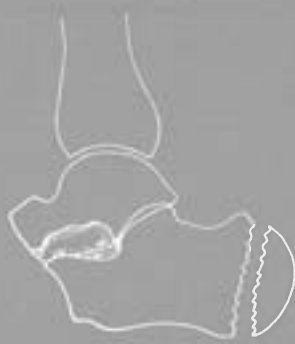TIPO A

*Sem desvio
(com ou sem envolvimento
da superfície articular)*



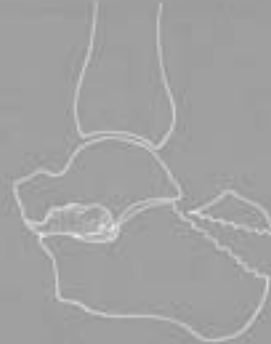TIPO B

Sem envolvimento da superfície articular



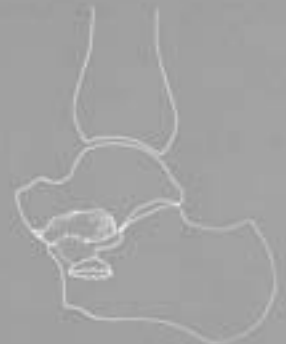B₁

*Vertical da tuberosidade
posterior*



B₂

*Horizontal da tuberosidade
posterior*

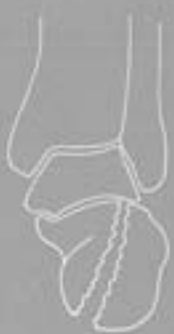

B₃

Apófise menor

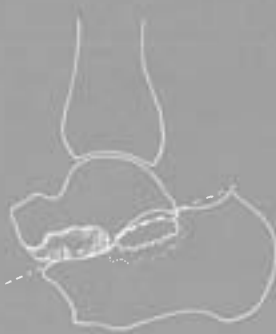TIPO C

Com envolvimento da superfície articular



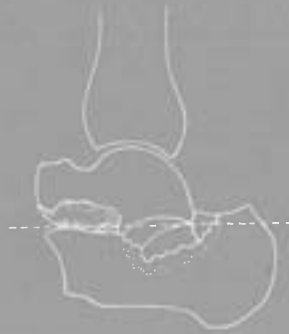C₁

Traço simples



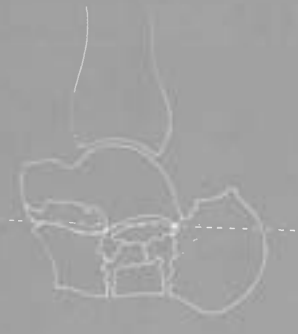C₂

*Com afundamento
1.º Grau*



C₃

*Com afundamento
2.º Grau*

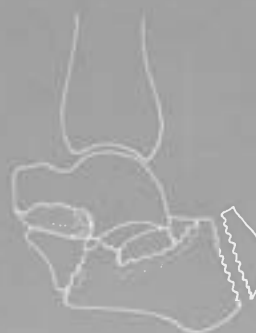

C₄

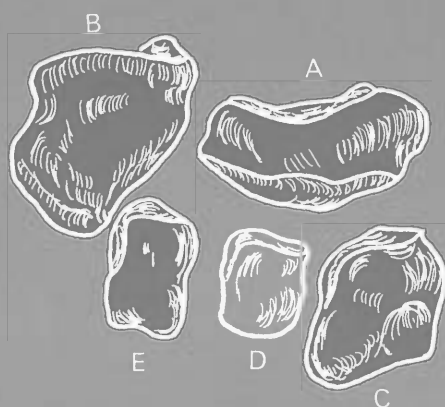
*Com afundamento
3.º Grau*

TIPO D

Mistas ou complexas



FRACTURAS DOS OUTROS OSSOS DO TARSO

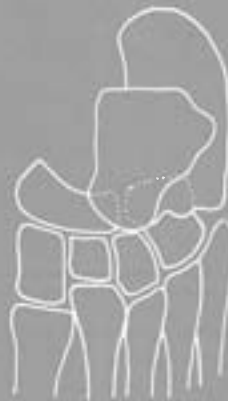
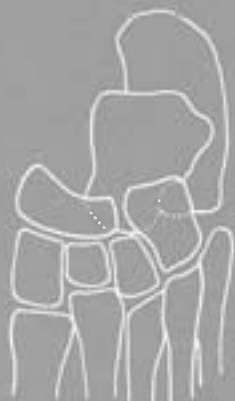
TIPO A – *Escafóide*
TIPO B – *Cubóide*
TIPO C – *1.º Cuneiforme*
TIPO D – *2.º Cuneiforme*
TIPO E – *3.º Cuneiforme*

LUXAÇÕES MEDIO-TÁRSICAS

TIPO A
Dorsais internas

TIPO B
Plantares internas



LUXAÇÕES TARSO-METATÁRSICAS

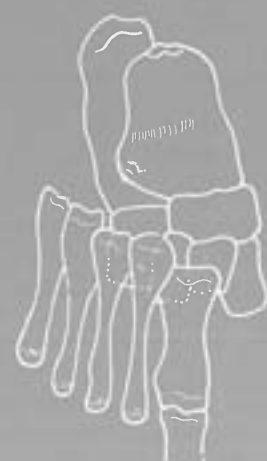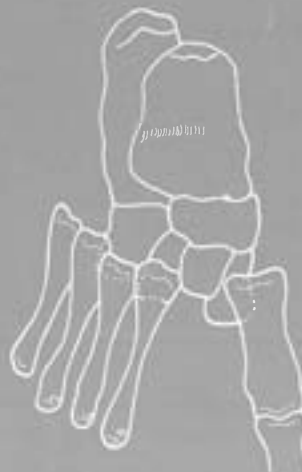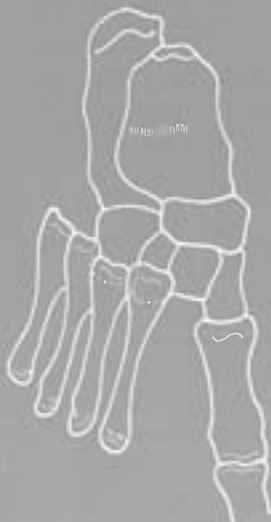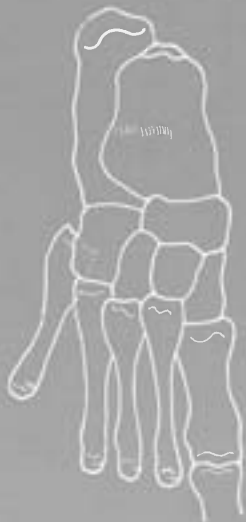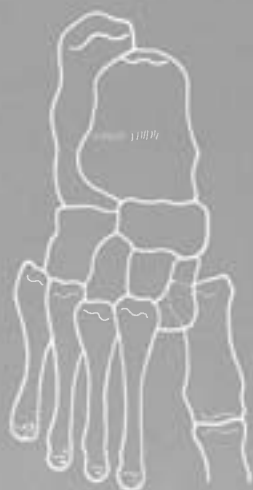TIPO A
Plantar interna do 1.º meta

TIPO B
Plantar externa do 5.º meta

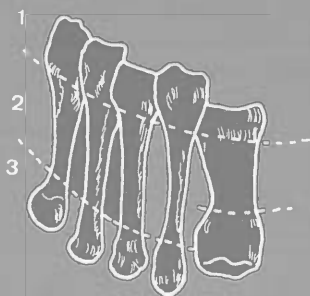
TIPO C
Dorsal externa dos 4 últimos metas

TIPO D
Divergente

TIPO E
Dorsal externa total



NÍVEIS DE FRACTURA DOS METATÁRSICOS



NÍVEL 1 – *Extremidades Proximais*

NÍVEL 2 – *Diáfises*

NÍVEL 3 – *Extremidades distais*

Nível 1 – Extremidades Proximais
Dos Metatársicos

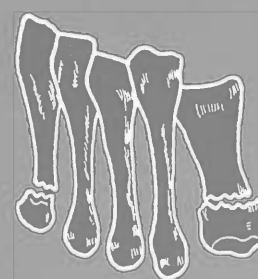
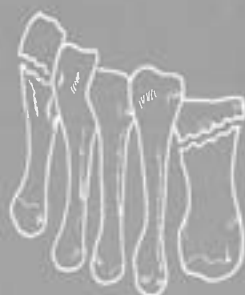
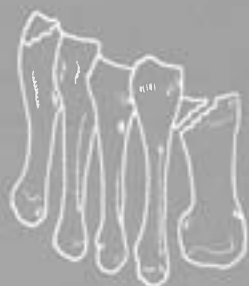Nível 3 – Extremidades Distais
Dos Metatársicos

TIPO A
Intra-articulares

TIPO B
Extra-articulares

TIPO A
Intra-articulares

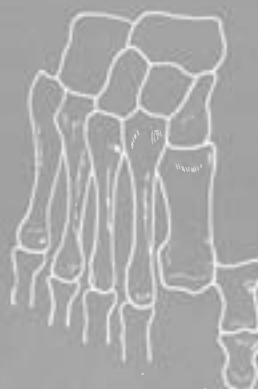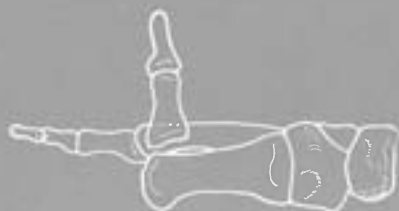TIPO B
Extra-articulares



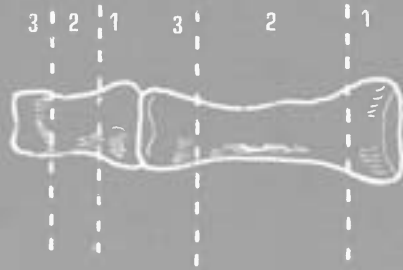
LUXAÇÕES METATARSO-FALÂNGICAS

TIPO A
Dorsais

TIPO B
Laterais



NÍVEIS DE FRACTURA DAS 1.^{AS} E 2.^{AS} FALANGES DO PÉ



NÍVEL 1 – *Extremidades Proximais*

NÍVEL 2 – *Diáfises*

NÍVEL 3 – *Extremidades distais*

Nível 1 – *Extremidades Proximais*
Das 1.^{as} e 2.^{as} Falanges Do Pé

TIPO A

Intra-articulares



TIPO B

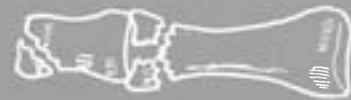Extra-articulares



Nível 3 – *Extremidades Distais*
Das 1.^{as} e 2.^{as} Falanges Do Pé

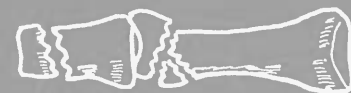TIPO A

Intra-articulares



TIPO B

Extra-articulares



FRACTURAS DAS ÚLTIMAS FALANGES DO PÉ

TIPO A

Intra-articulares



TIPO B

Extra-articulares



LUXAÇÕES INTER-FALÂNGICAS PROXIMAIS E DISTAIS DO PÉ

TIPO A

Dorsais



TIPO B

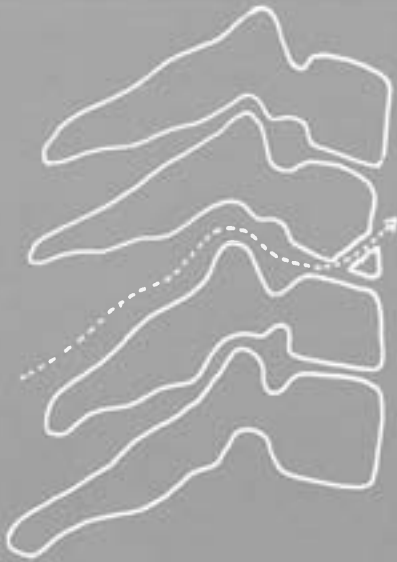
Laterais



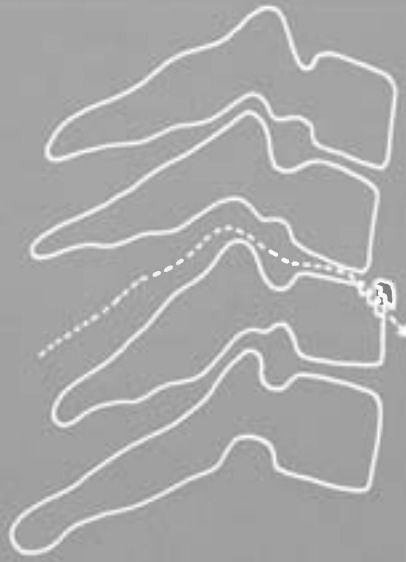FRACTURAS-ARRANCAMENTO DO CORPO VERTEBRAL ("TEAR DROP")

TIPO A

Com rotura dos ligamentos posteriores
a nível do mesmo segmento



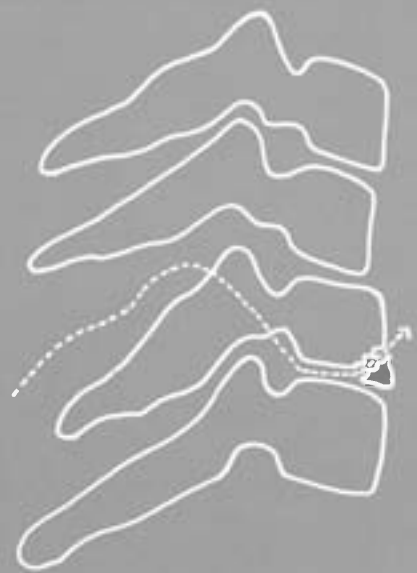A₁
Com fragmento
antero-inferior



A₂
Com fragmento
antero-superior

TIPO B

Com rotura dos ligamentos posteriores
a nível de outro segmento



TIPO C

Com lesão óssea posterior
a nível do mesmo segmento



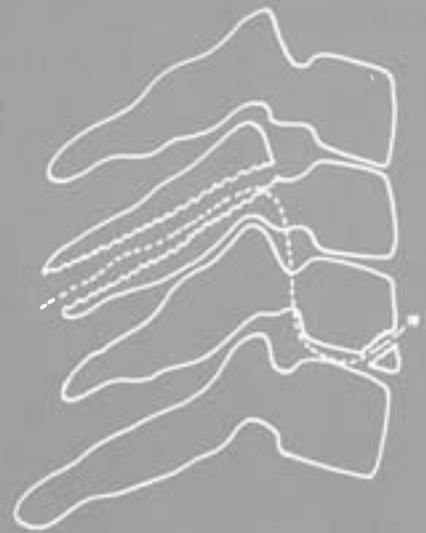
C₁
Com fragmento
antero-inferior



C₂
Com fragmento
antero-superior

TIPO D

Com lesão óssea posterior
a nível de outro segmento



LUXAÇÕES VERTEBRAIS COMPLETAS

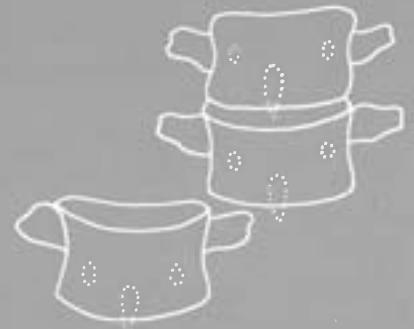TIPO A
Anteriores



TIPO B
Posteriores



TIPO C
Laterais



LUXAÇÕES DAS FACETAS VERTEBRAIS

TIPO A
Bifacetais



TIPO B
Unifacetais



FRATURAS-LUXAÇÕES VERTEBRAIS

TIPO A

Com fractura do corpo vertebral



A₁

Com rotura dos ligamentos posteriores



A₂

Com fractura das estruturas ósseas posteriores

TIPO B

Com roturas ligamentares anteriores (disco e ligamento longitudinal anterior)



B₁

Com fractura das lâminas



B₂

Com fractura dos pedículos



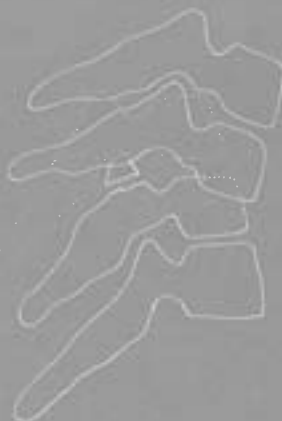B₃

Com fractura dos pedículos e lâminas



B₄

Com fractura das duas facetas

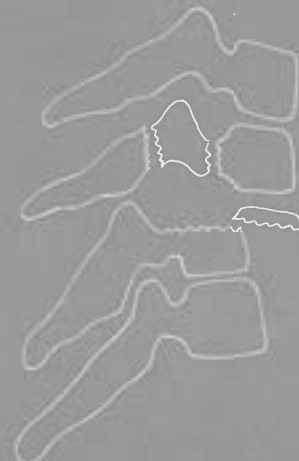

B₅

Com fractura de uma faceta

TIPO C

Complexas



ÍNDICE

OBJECTIVOS DA CLASSIFICAÇÃO	3
FRATURAS DAS DIÁFISES	5
FRATURAS – LUXAÇÕES	5
NÍVEIS DE FRACTURA DA CLAVÍCULA	6
NÍVEL 1 – EXTREMIDADE INTERNA DA CLAVÍCULA	6
NÍVEL 3 – EXTREMIDADE EXTERNA DA CLAVÍCULA	6
LUXAÇÕES EXTERNO-CLAVICULARES	7
LUXAÇÕES ACRÓMIO-CLAVICULARES	7
FRATURAS DA OMOPLATA	7
LUXAÇÕES DO OMBRO	8
NÍVEIS DE FRACTURA DO ÚMERO	8
NÍVEL 1 – EXTREMIDADE PROXIMAL DO ÚMERO	9
NÍVEL 5 – EXTREMIDADE DISTAL DO ÚMERO	10
LUXAÇÕES DO COTOVELO	11
NÍVEIS DE FRACTURA DOS OSSOS DO ANTEBRAÇO	11
NÍVEL 1 A – CABEÇA DO RÁDIO	12
NÍVEL 1 B – COLO DO RÁDIO	12
NÍVEL 1 C – OLECRÂNIO	12
NÍVEL 1 D – CORONOIDE	12
NÍVEL 5 – EXTREMIDADE DISTAL DO RÁDIO	13
LUXAÇÕES RADIO-CUBITAIS INFERIORES	14
FRATURAS DOS OSSOS DO CARPO	15
LUXAÇÕES CARPO-METACÁRPICAS	15
NÍVEIS DE FRACTURAS DOS METACÁRPIOS	16
NÍVEL 1 – EXTREMIDADES PROXIMAIS DOS METACÁRPIOS	16
NÍVEL 3 – EXTREMIDADES DISTAIS DOS METACÁRPIOS	16
LUXAÇÕES METACARPO-FALÂNGICAS	16
NÍVEIS DE FRACTURA DAS 1. ^{as} e 2. ^{as} FALANGES DA MÃO	17
NÍVEL 1 – EXTREMIDADES PROXIMAIS DAS 1. ^{as} e 2. ^{as} FALANGES DA MÃO	17
NÍVEL 3 – EXTREMIDADES DISTAIS DAS 1. ^{as} e 2. ^{as} FALANGES DA MÃO	17
FRATURAS DAS ÚLTIMAS FALANGES DA MÃO	17
LUXAÇÕES INTERFALÂNGICAS PROXIMAIS E DISTAIS DA MÃO	17
FRATURAS DA BACIA	18
LUXAÇÕES DA ANCA	19
NÍVEIS DE FRACTURA DO FÉMUR	20
NÍVEL 1 – CABEÇA FEMORAL	20
NÍVEL 2 – COLO FEMORAL	20
NÍVEL 3 – REGIÃO TROCANTERIANA	21
NÍVEL 7 – REGIÃO CONDILIANA FEMORAL	22
FRATURAS DA RÓTULA	23
LUXAÇÕES DO JOELHO	23
NÍVEIS DE FRACTURA DOS OSSOS DA PERNA	24
NÍVEL 1 – PRATOS TIBIAIS	24
NÍVEL 5 – PILÃO TIBIAL	25
NÍVEL 6 – REGIÃO MALEOLAR	25
LUXAÇÕES DO TORNOZELO	26
FRATURAS DO ASTRAGALO	26
LUXAÇÕES TOTAIS DO ASTRAGALO	27
LUXAÇÕES SUB-ASTRAGALINAS	27
FRATURAS DO CALCÂNEO	28
FRATURAS DOS OUTROS OSSOS DO TARSO	29
LUXAÇÕES MEDIO-TÁRSICAS	29
LUXAÇÕES TARSO-METATÁRSICAS	29
NÍVEIS DE FRACTURA DOS METATÁRSICOS	30
NÍVEL 1 – EXTREMIDADES PROXIMAIS DOS METATÁRSICOS	30
NÍVEL 3 – EXTREMIDADES DISTAIS DOS METATÁRSICOS	30
LUXAÇÕES METATARSO-FALÂNGICAS	30
NÍVEIS DE FRACTURA DAS 1. ^{as} e 2. ^{as} FALANGES DO PÉ	31
NÍVEL 1 – EXTREMIDADES PROXIMAIS DAS 1. ^{as} e 2. ^{as} FALANGES DO PÉ	31
NÍVEL 3 – EXTREMIDADES DISTAIS DAS 1. ^{as} e 2. ^{as} FALANGES DO PÉ	31
FRATURAS DAS ÚLTIMAS FALANGES DO PÉ	31
LUXAÇÕES INTERFALÂNGICAS PROXIMAIS E DISTAIS DO PÉ	31
FRATURAS DO ATLAS	32
FRATURAS DA APÓFISE ODONTÓIDE	32
FRATURAS DO CORPO VERTEBRAL	33
FRATURAS-ARRANCAMENTO DO CORPO VERTEBRAL	34
LUXAÇÕES VERTEBRAIS COMPLETAS	35
LUXAÇÕES DAS FACETAS VERTEBRAIS	35
FRATURAS-LUXAÇÕES VERTEBRAIS	36