

PITFALLS EM NEUROCIURURGIA

ONDE ESTÁ O ANEURISMA?

Marcos Barbosa¹, Nuno Santos², Paula Barbosa² e Raimundo Fernandes¹

¹ Serviço de Neurocirurgia

² Serviço de Neuroradiologia

Hospitais da Universidade de Coimbra

Coimbra, Portugal

XVIII REUNION DE INVIERNO DE LA SOCIEDAD CATALANA DE
NEUROCIURUGIA

ONDE ESTÁ O ANEURISMA?

- F
- 56 A
- HSA - CISTERNAS FOSSA POSTERIOR > DIREITA
- ANGIOGRAFIA - ANEURISMA AICA DIREITA

2-15/11/99

VERT.ESQ.

15-NOV-99 / 14:35:45

361

NS: 1A

IMAGE

8

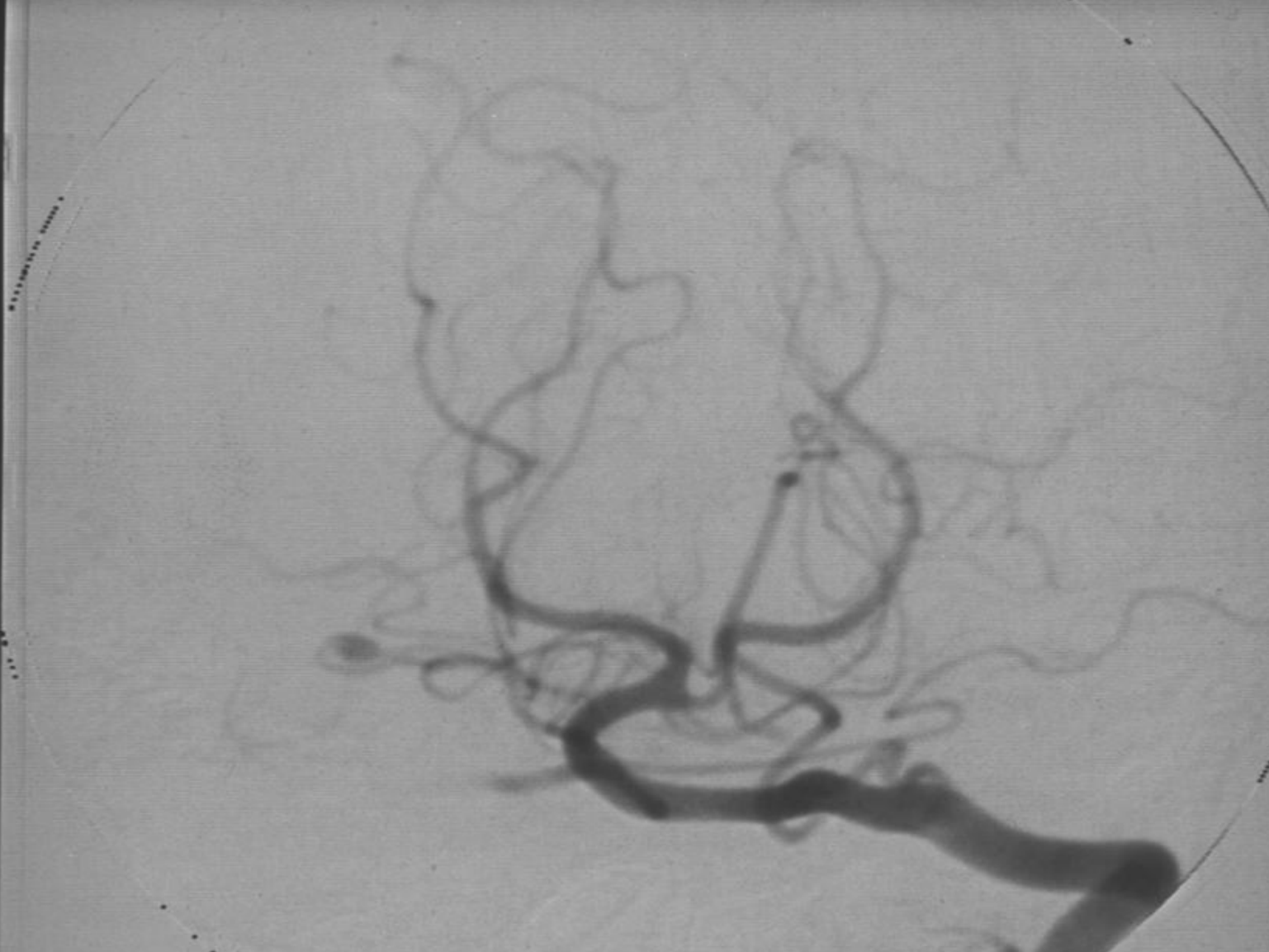
MASK

5

- 20

EM

H.U.C.



VERT.ESQ.

VE
29-NOV-99 / 15:50:34

00

362

NS: 1A

IMAGE
11

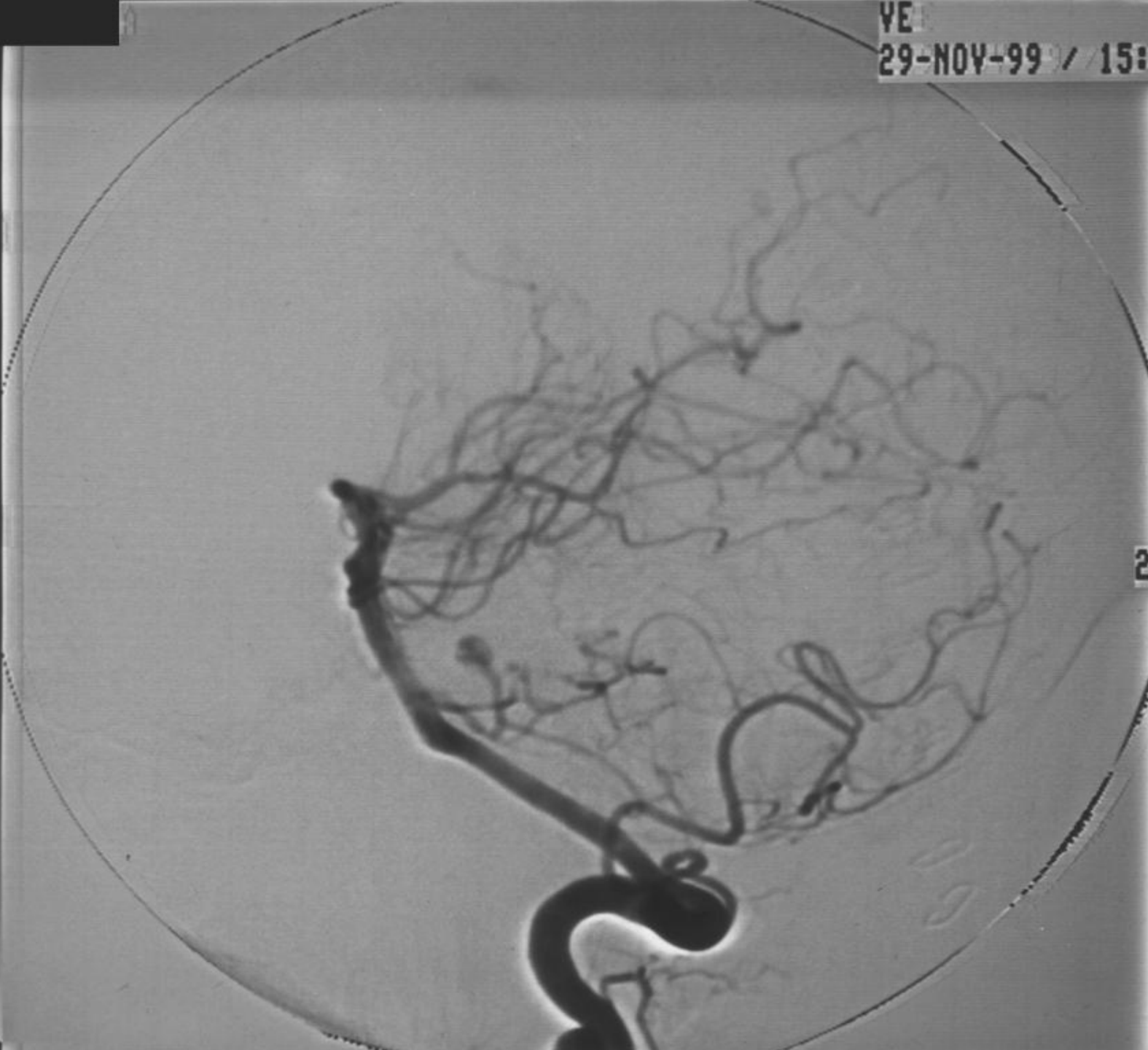2 F/SEC

MASK
5

- 33

EM
H.U.C.

VE

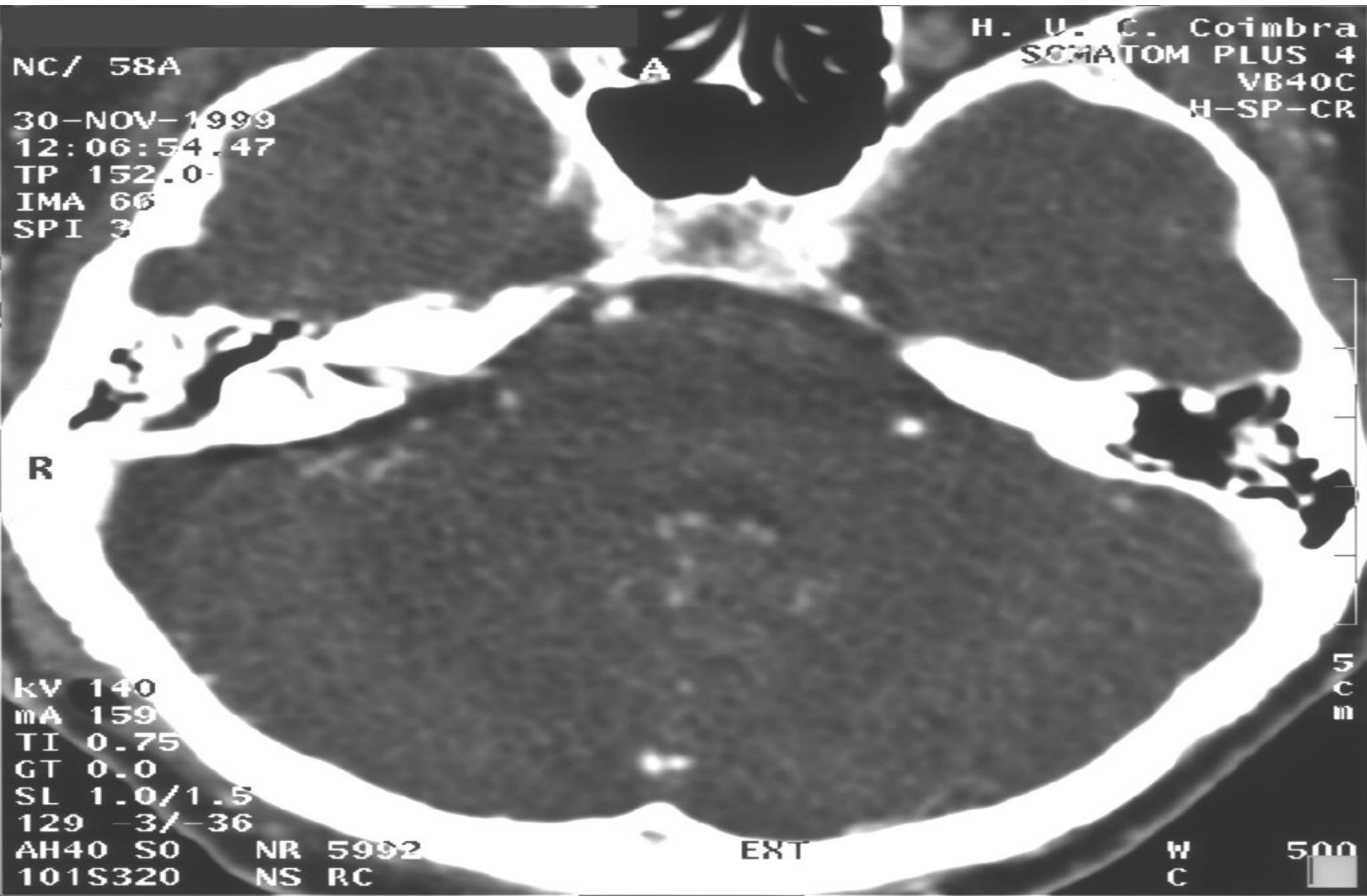


ONDE ESTÁ O ANEURISMA?

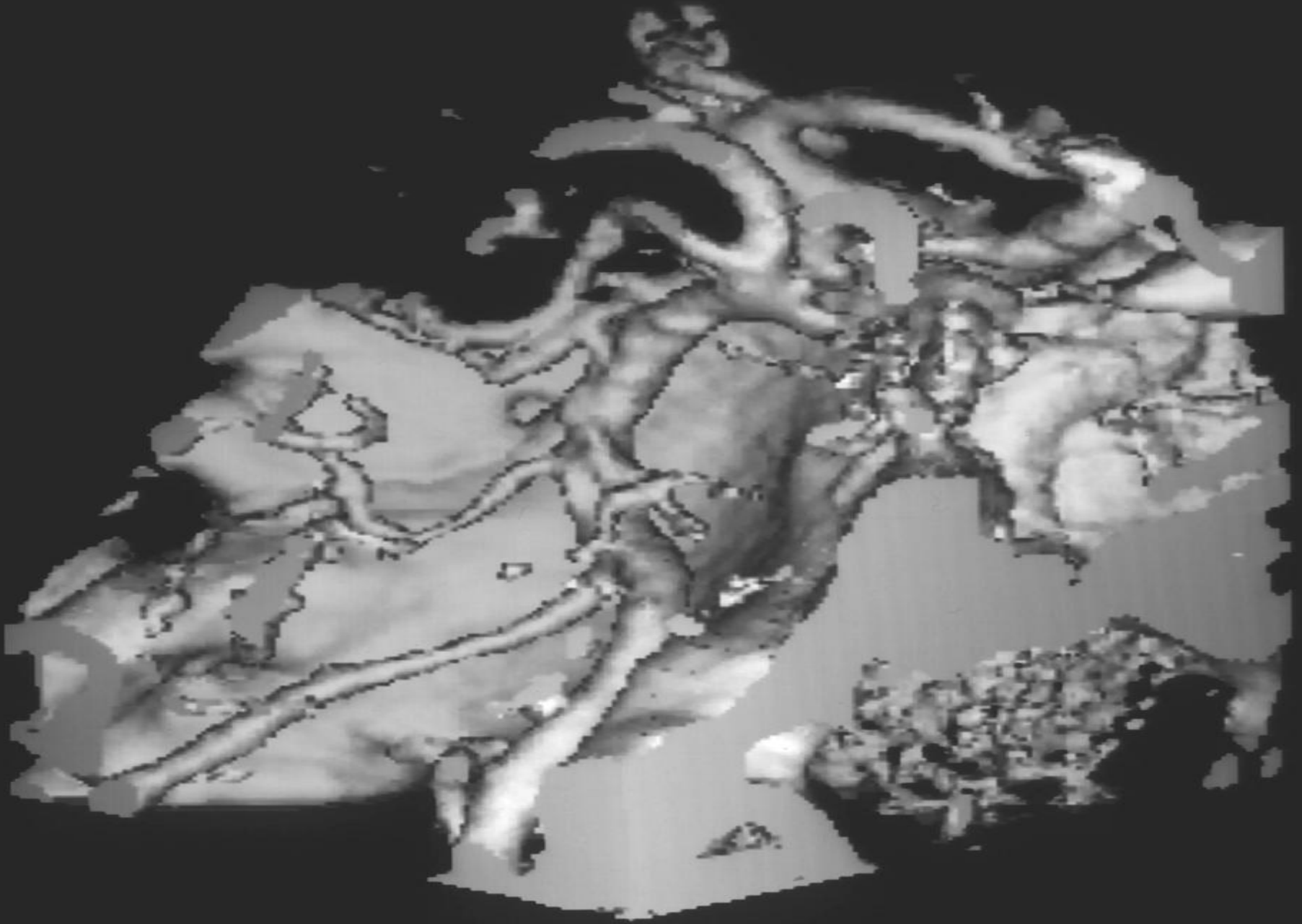
CRANIECTOMIA FOSSA POSTERIOR
DIREITA

EXPLORAÇÃO DA AICA NEGATIVA

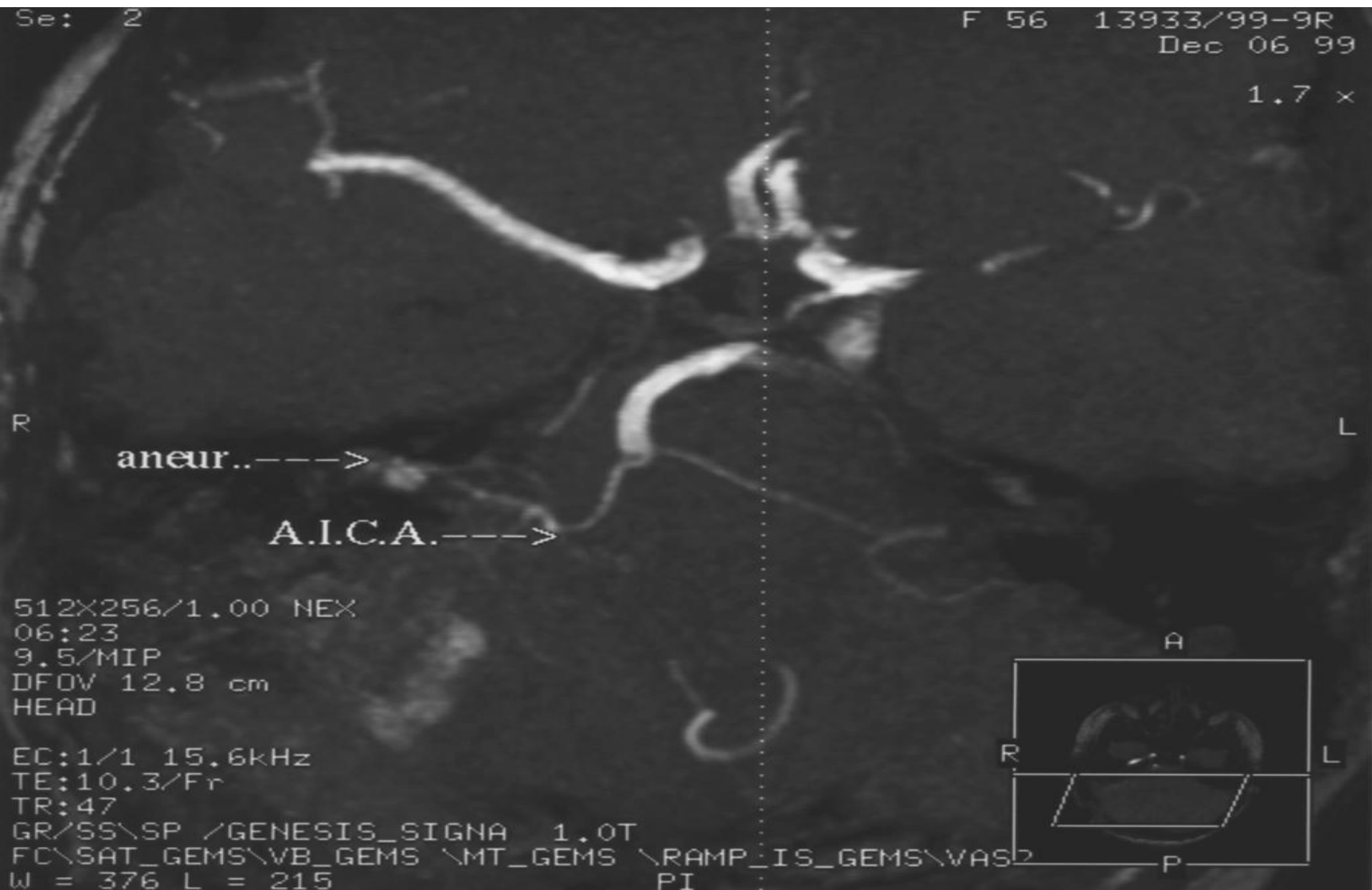TAC ESPIRAL COM PEQUENA IMAGEM HIPERCAPTANTE DENTRO DO CAI

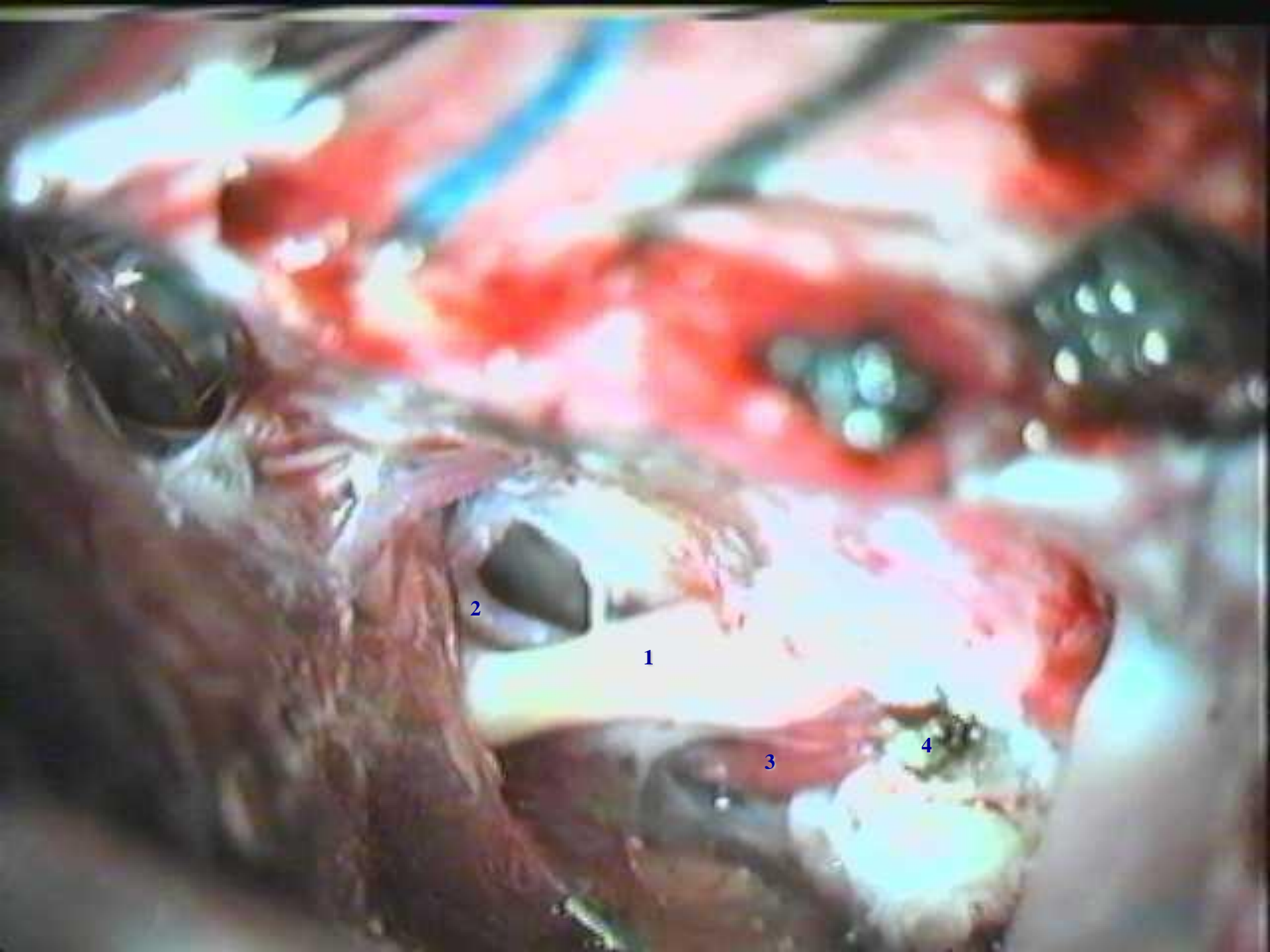

SSD COM LOOP DA AICA



ANGIO-RM - ANEURISMA DA AICA DENTRO DO CANAL AUDITIVO INTERNO





2

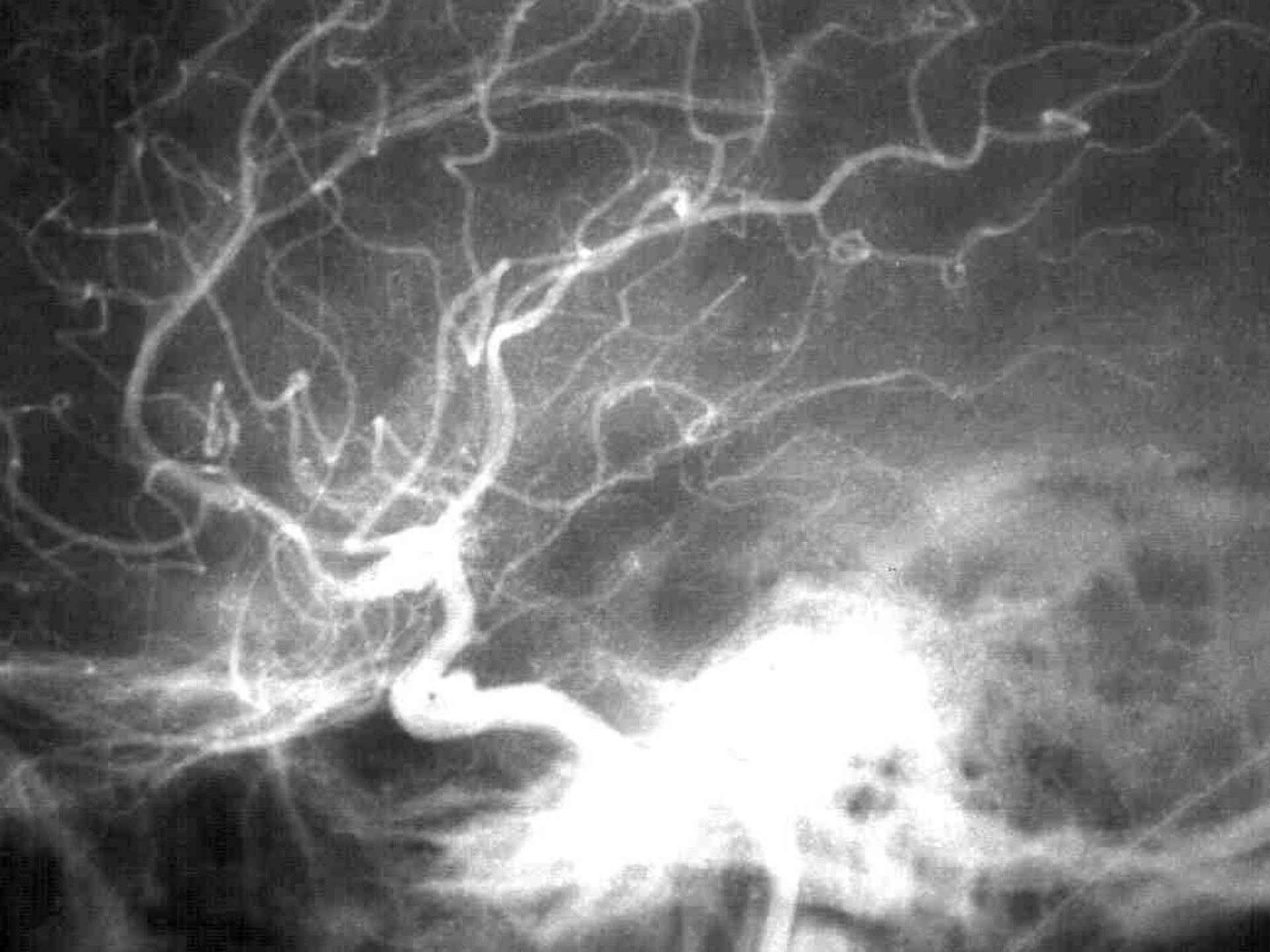1

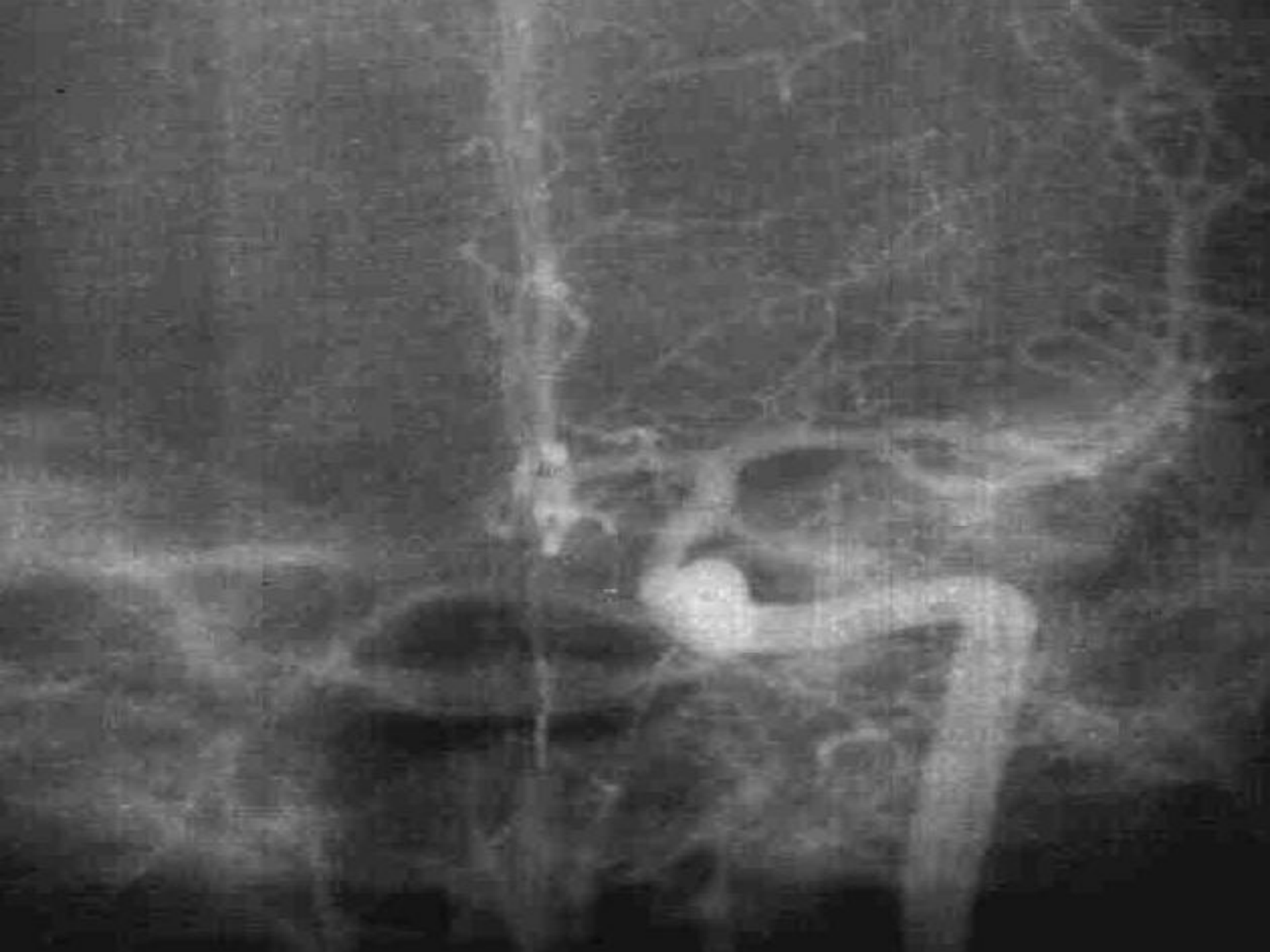3

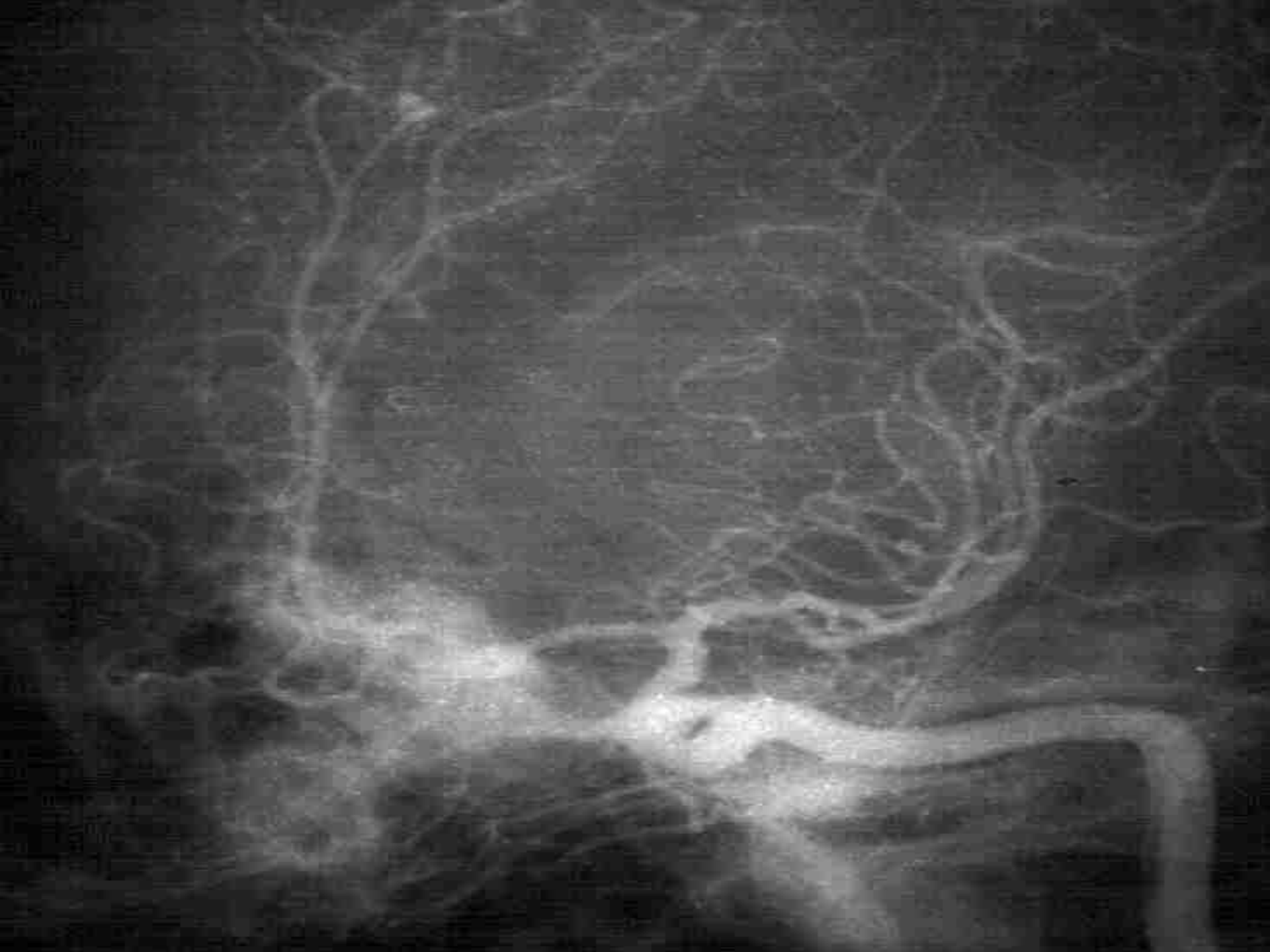4

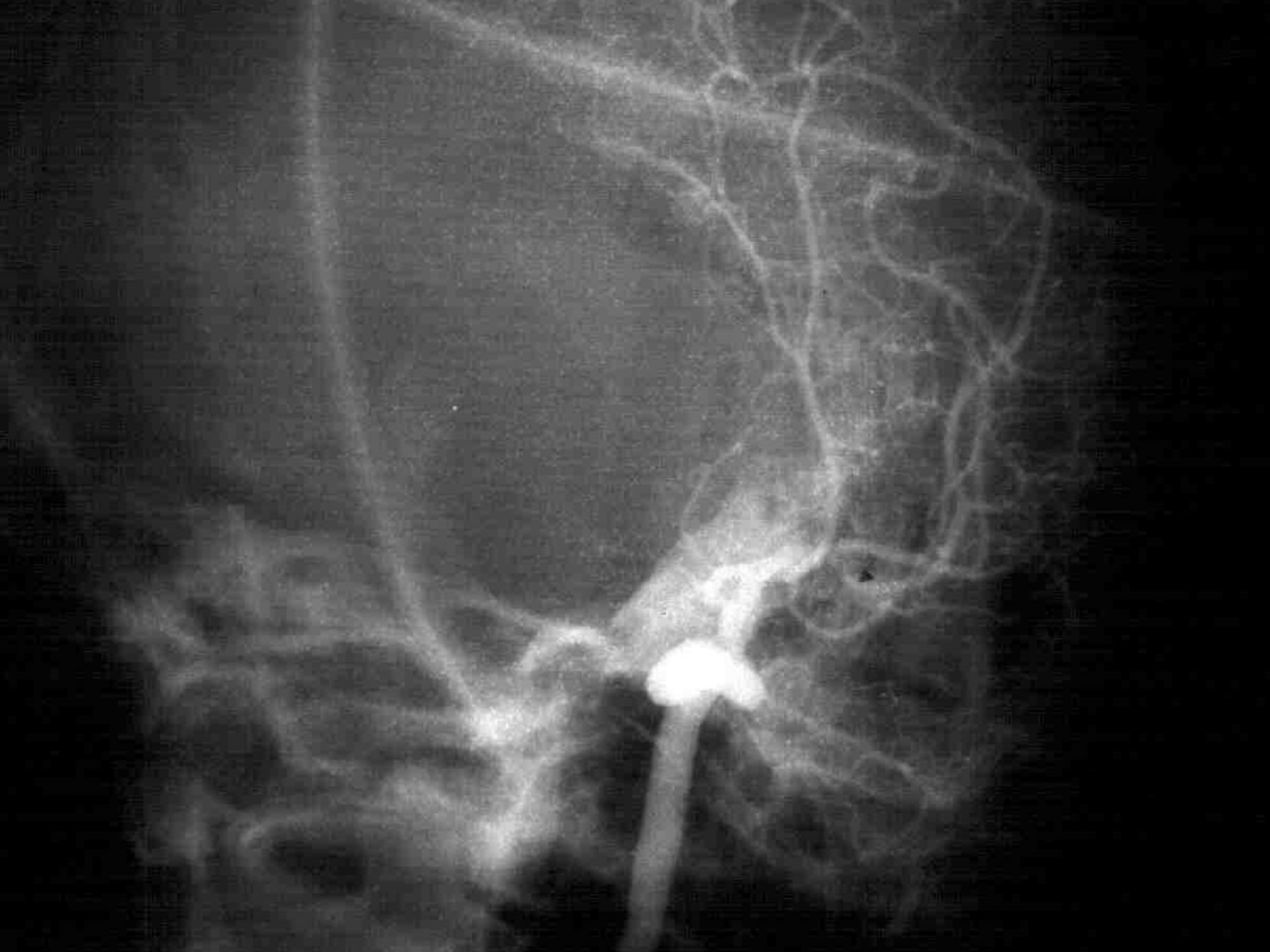
ONDE ESTÁ O ANEURISMA?

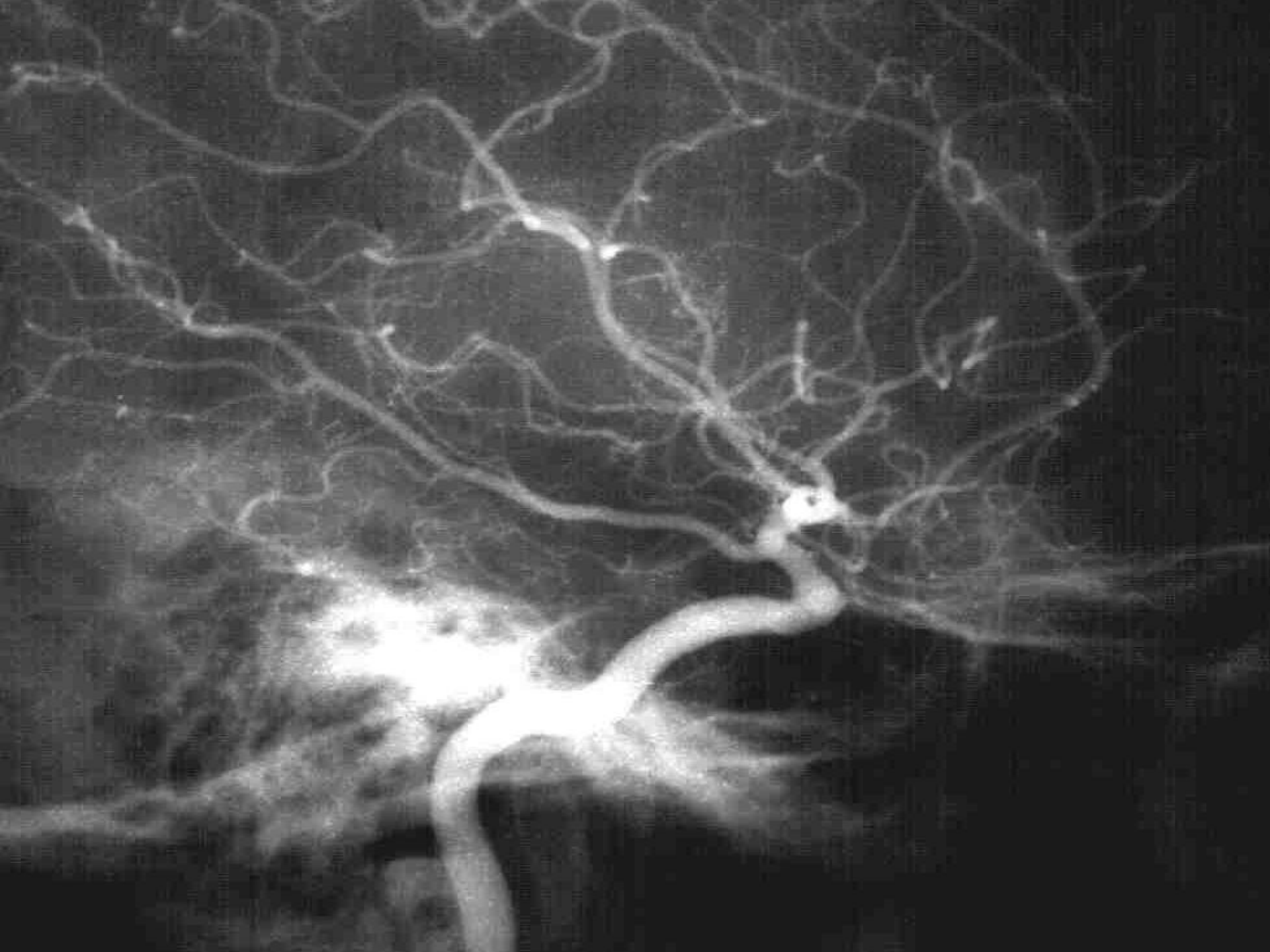
- F
- 55 A
- HSA DIFUSA
- ANGIO CLÁSSICA - ANEURISMA CIE (TODO INTRAVERNOSO ?)

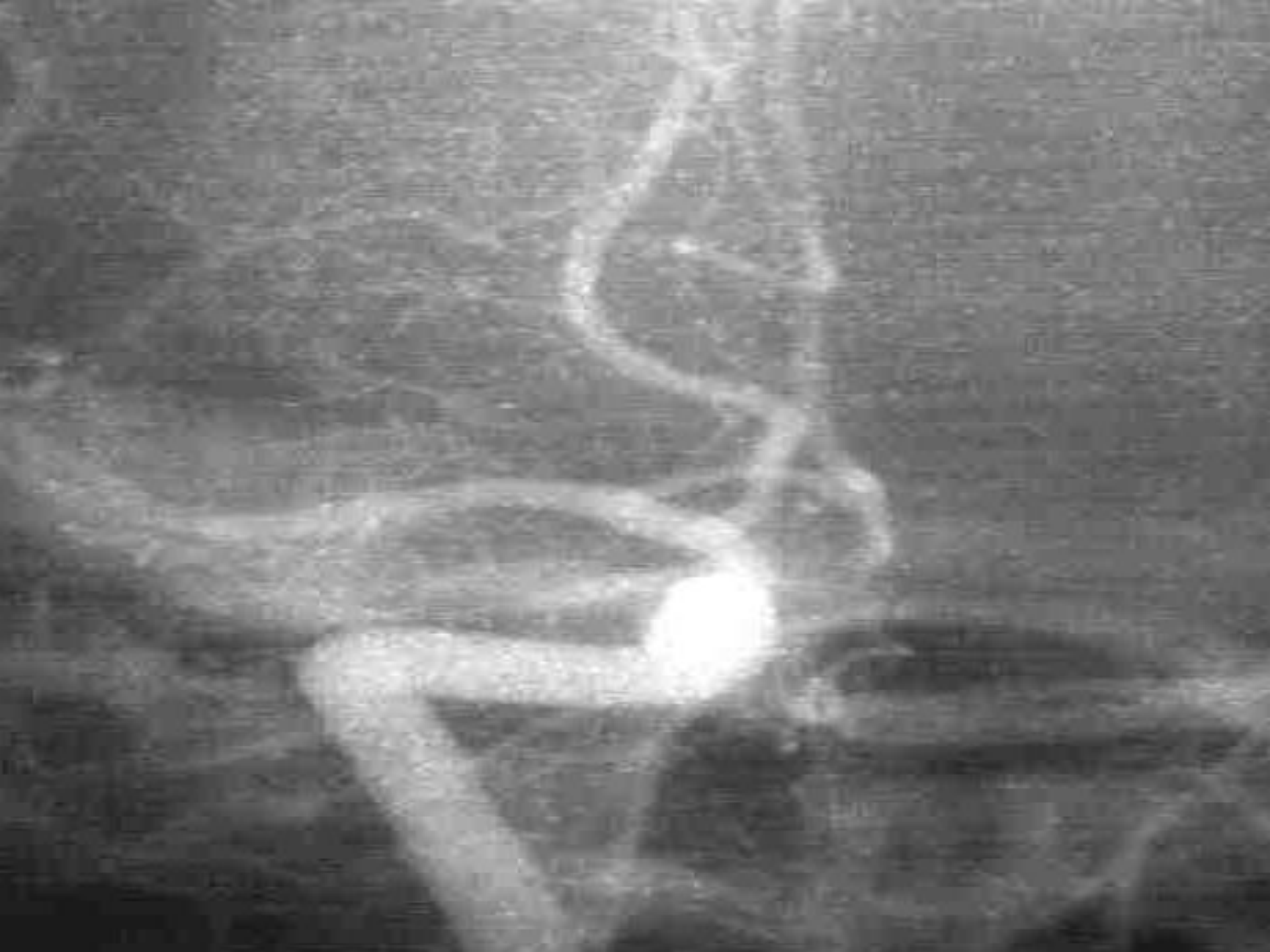


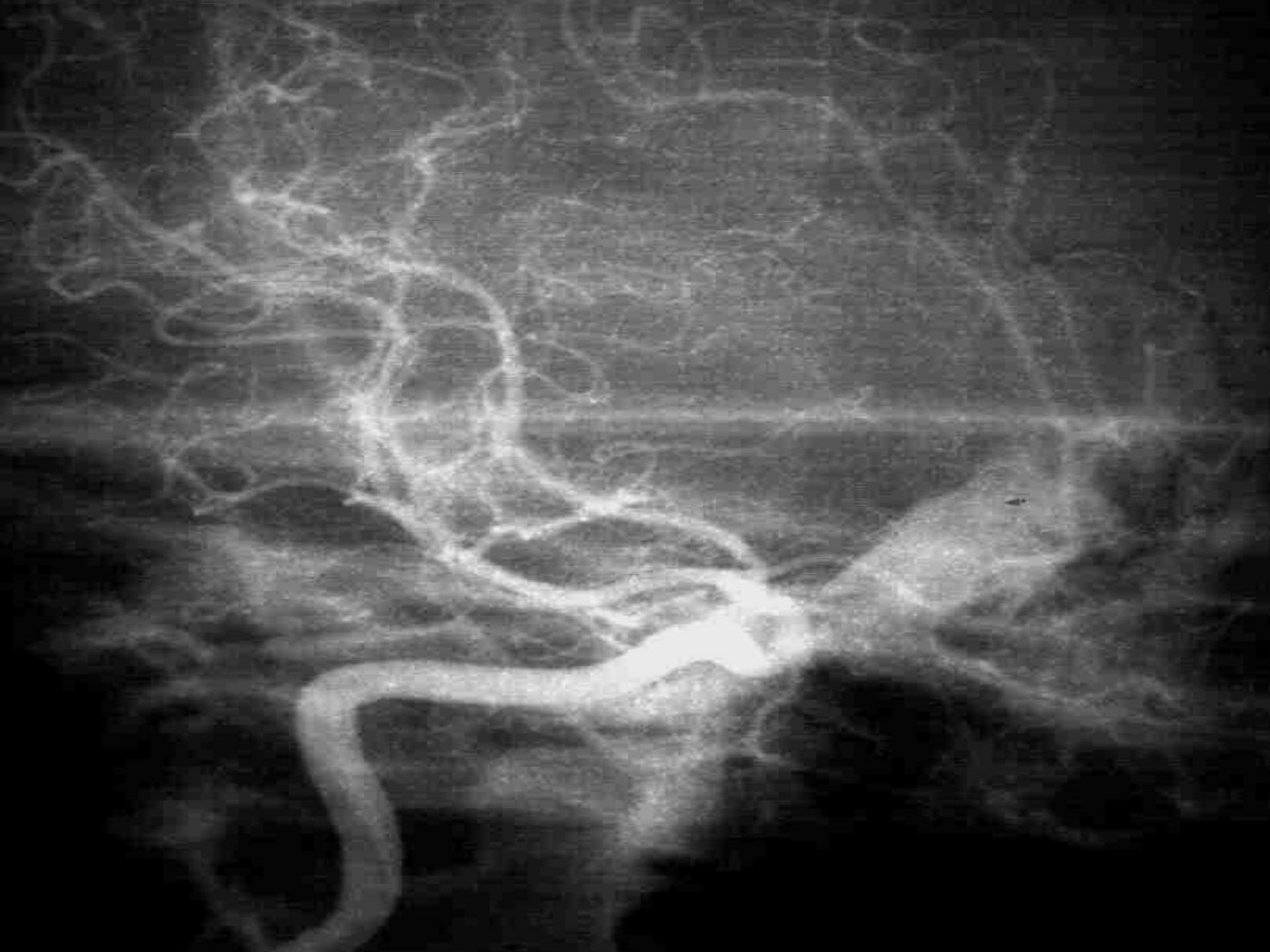
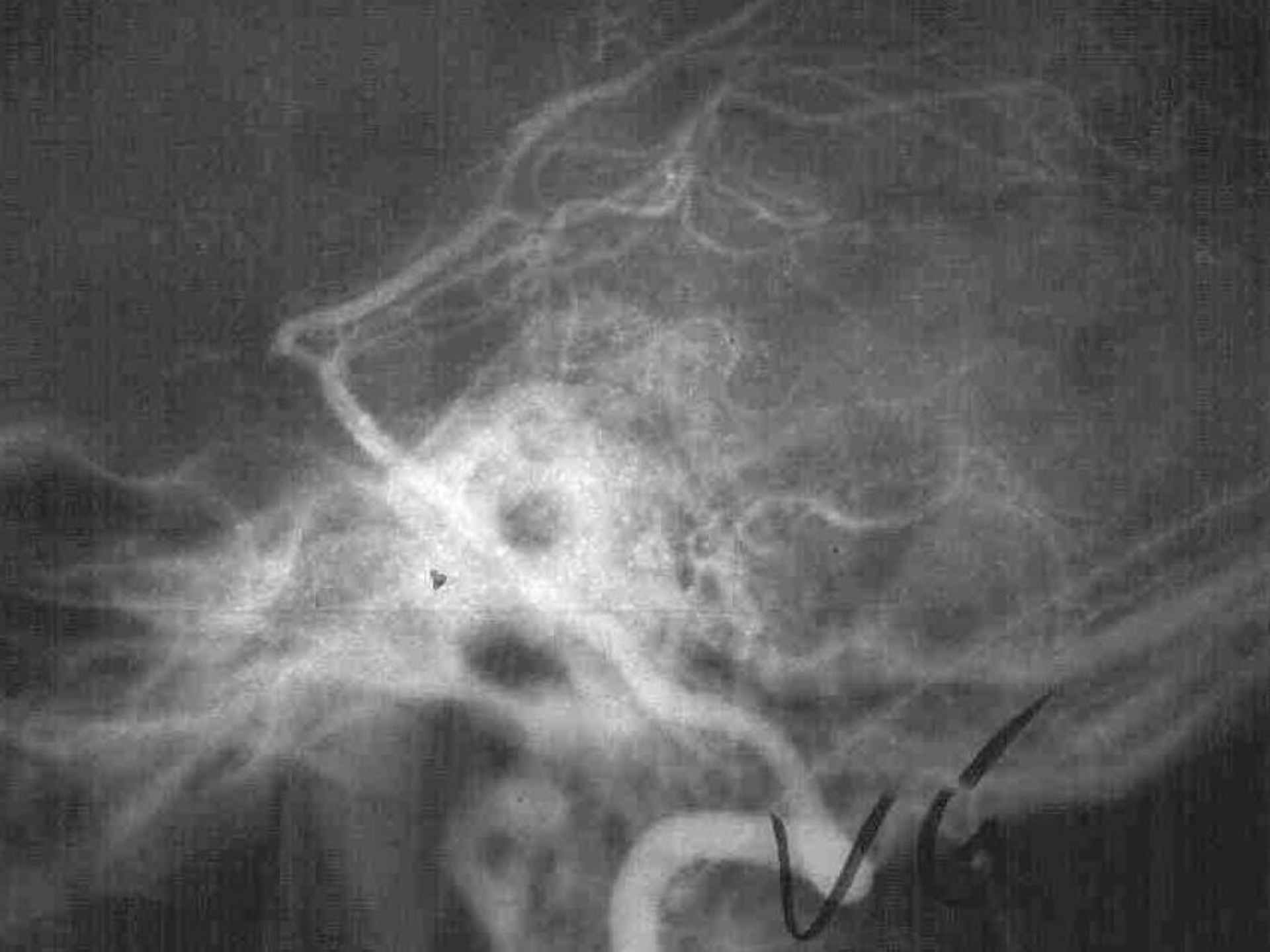




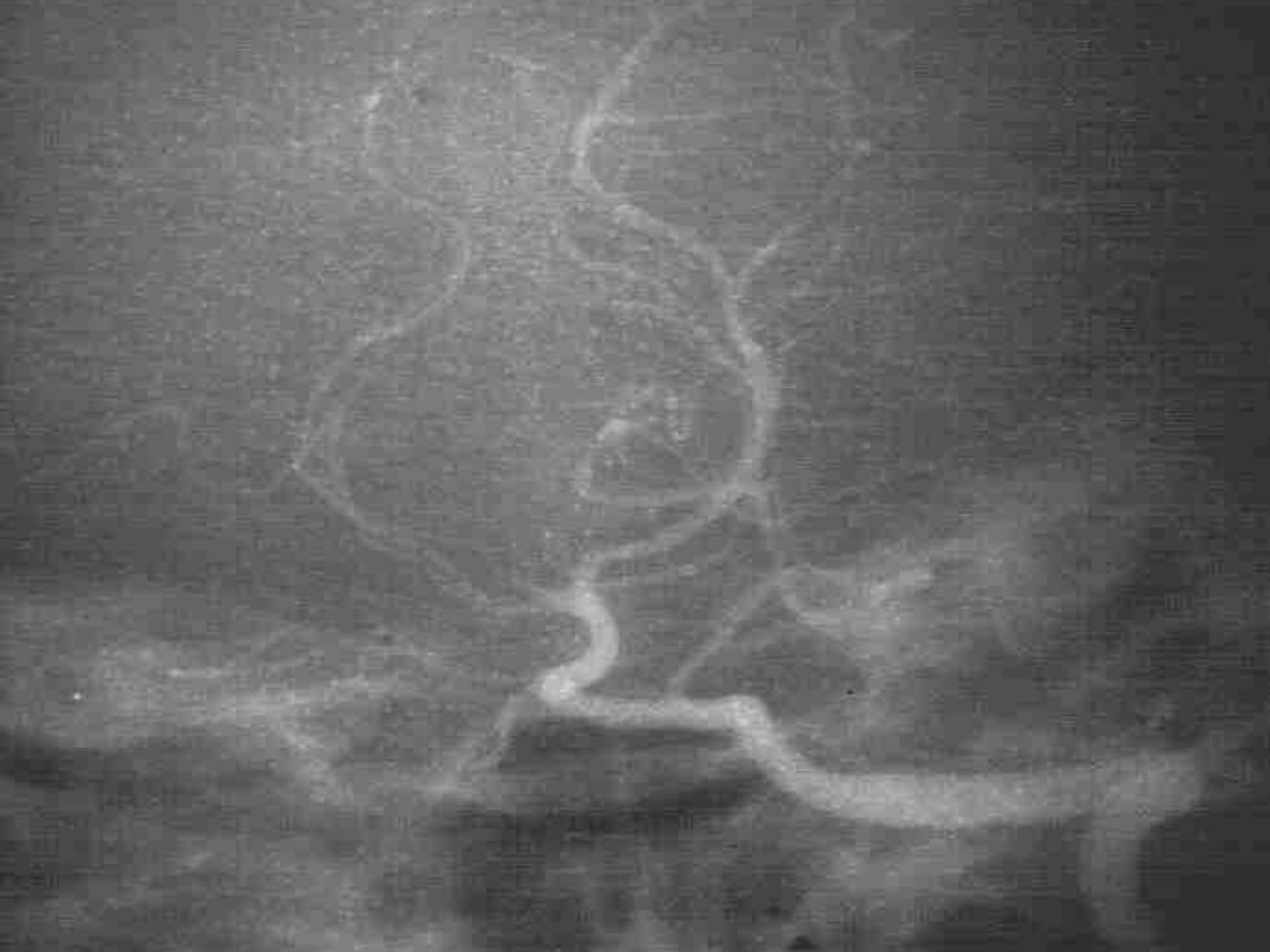









ONDE ESTÁ O ANEURISMA?

CRANIECTOMIA PTERIONAL ESQUERDA

EXPLORAÇÃO CIE EXTRACAVERNOSA NEGATIVA

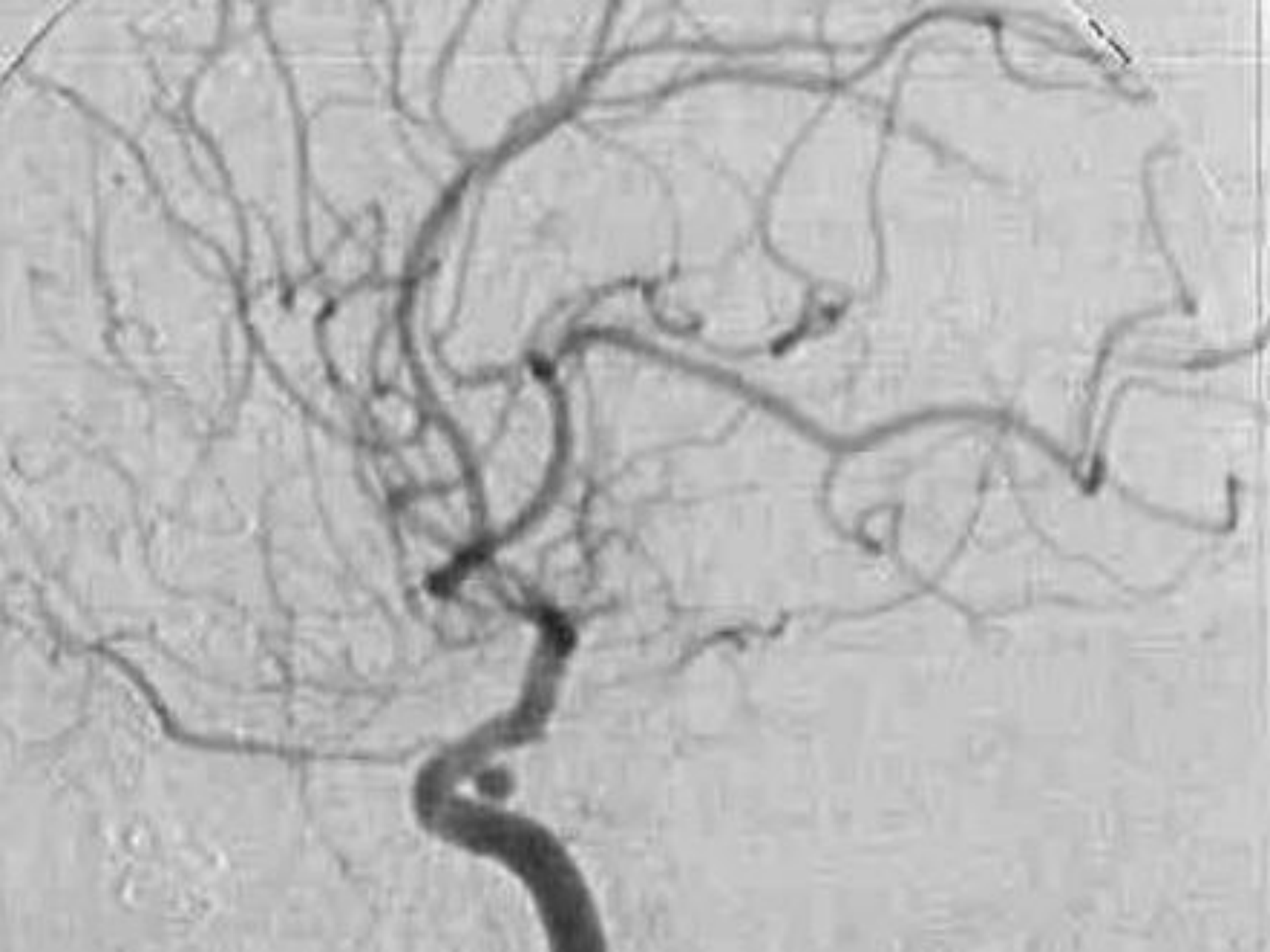EXPLORAÇÃO POLÍGONO ATÉ CMD “NEGATIVA”

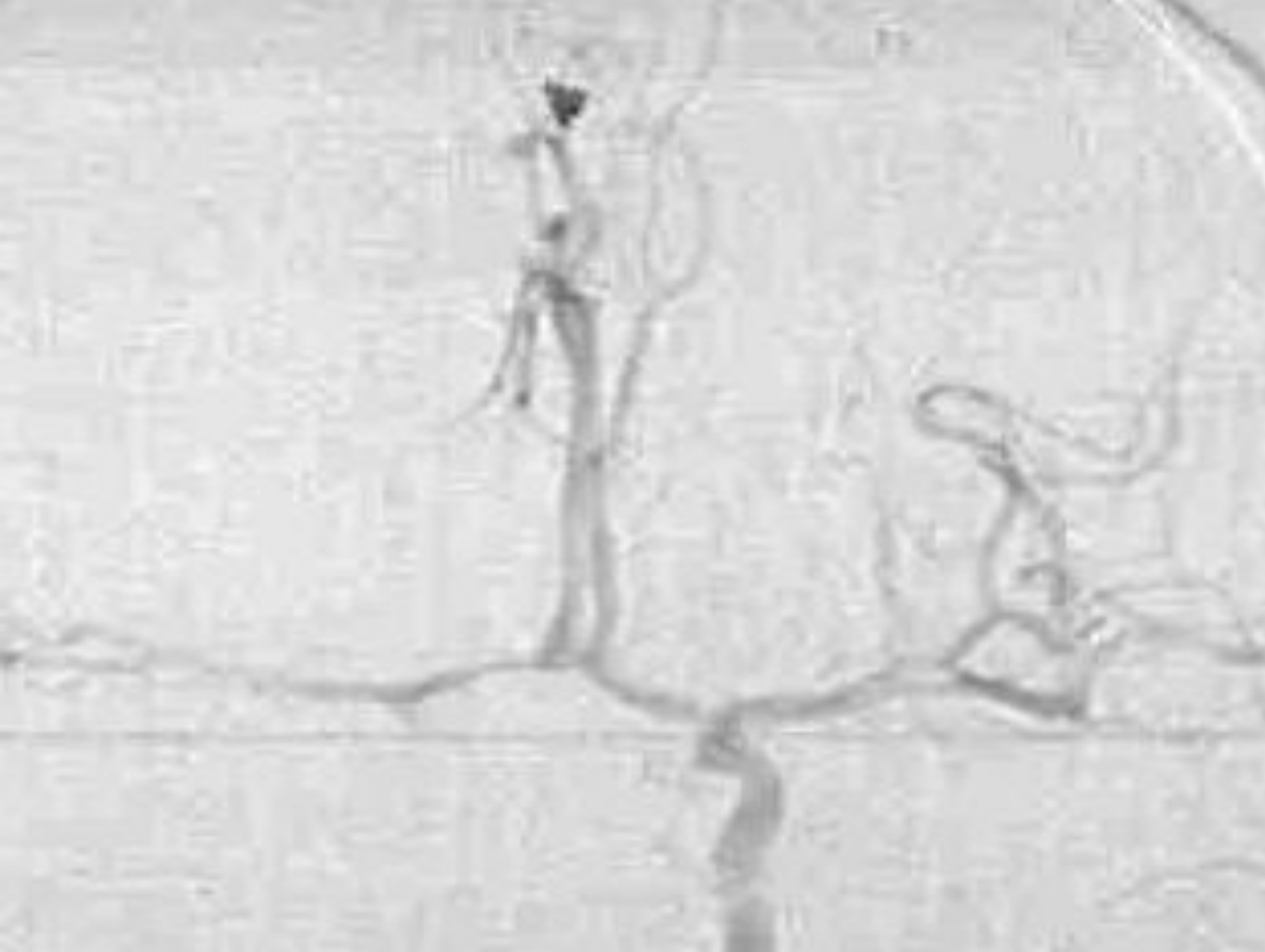ONDE ESTÁ O ANEURISMA?

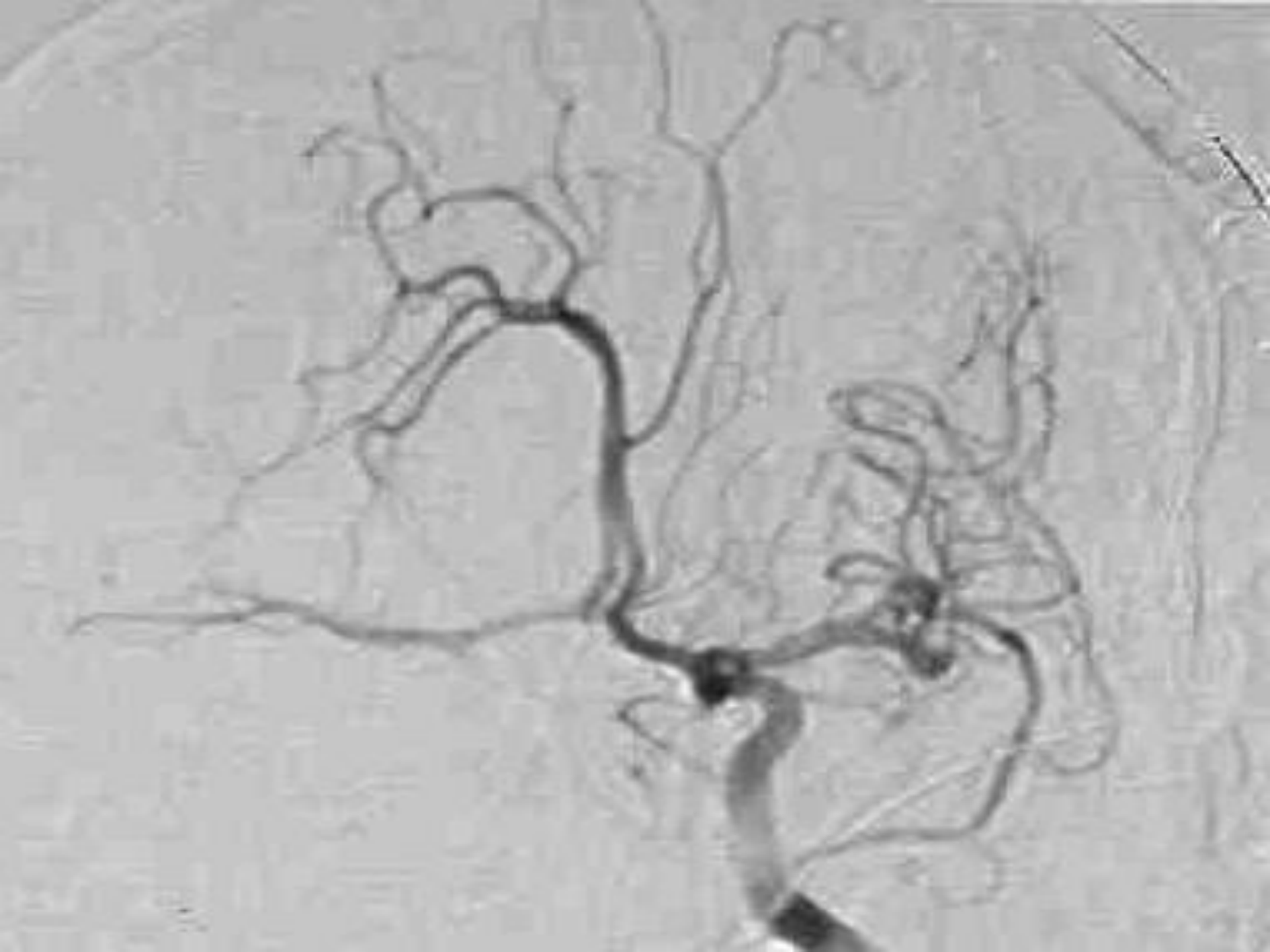
ANGIOGRAFIA DIGITAL TERAPÊUTICA

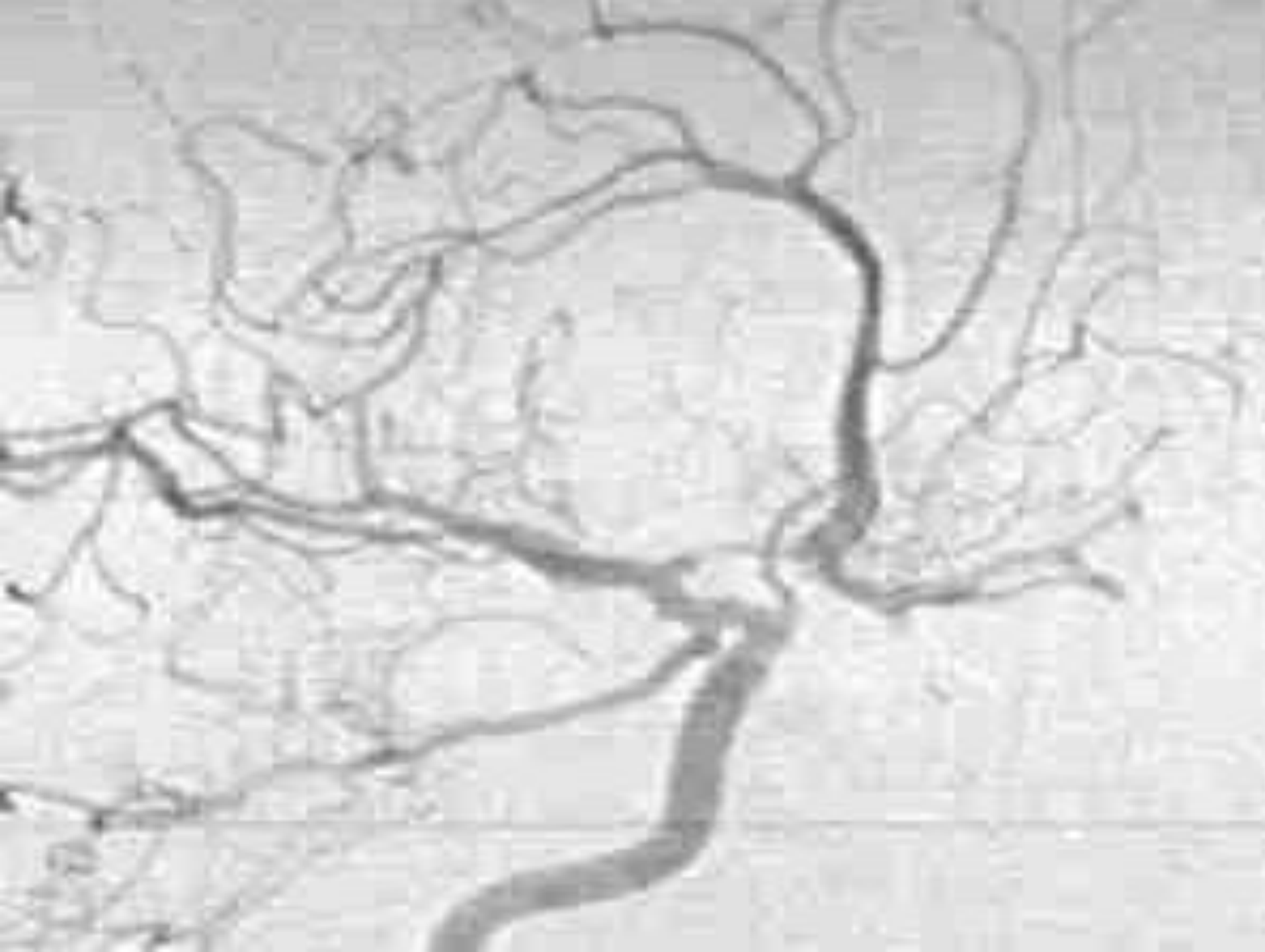
(EMBOLOGIAÇÃO ANEURISMA INTRACAVERNOSO)

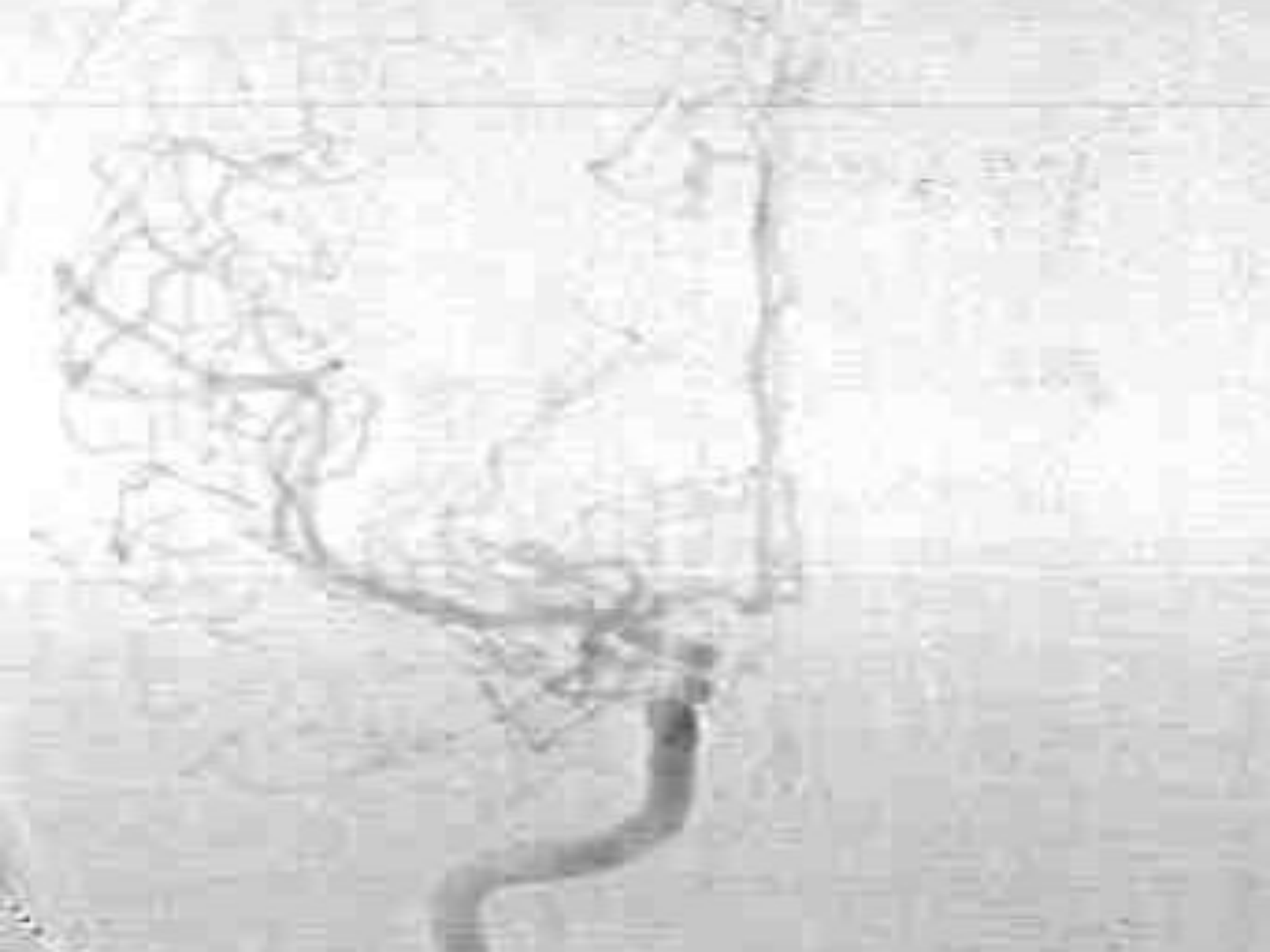+ DIAGNÓSTICA - SEM VISUALIZAÇÃO DE
OUTRO ANEURISMA











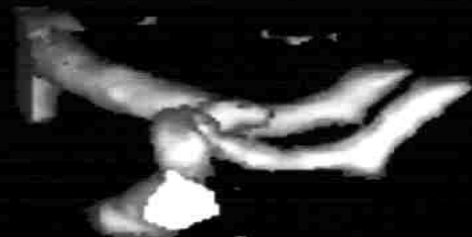ANGIO-TAC - ANEURISMA COA

PIE DADE PEREIRA RODRIGUES

55A/NC

H. U. C. Coimbra
SIENET MagicView

MF 2.50



10
C
M

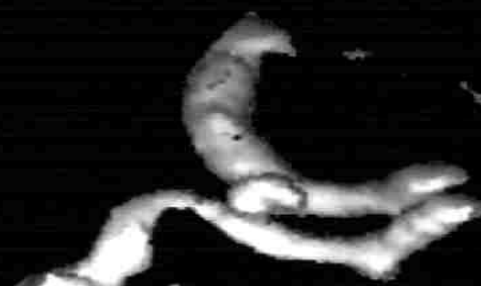W 3096
C 912

PIE DADE PEREIRA RODRIGUES

55A/NC

H. U. C. Coimbra
SIENET MagicView

MF 2.50



10
C
M

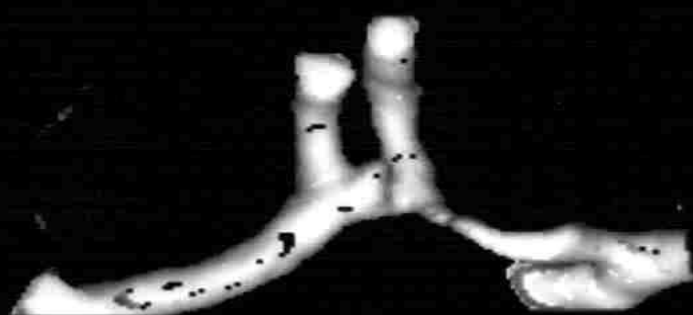
W 3096
C 912

PIE DADE PEREIRA RODRIGUES

55A/NC

H. U. C. Coimbra
SIENET MagicView

MF 2.50



10
C
M

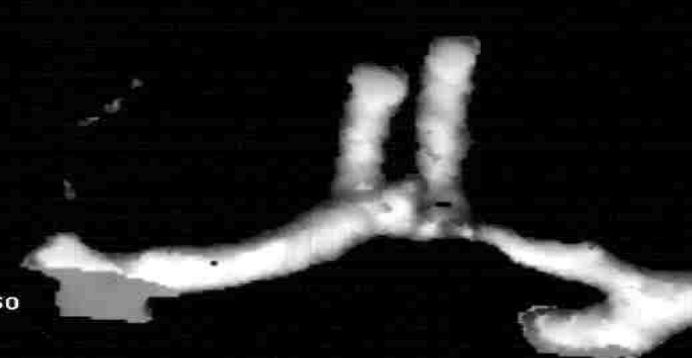W 3096
C 912

PIE DADE PEREIRA RODRIGUES

55A/NC

H. U. C. Coimbra
SIENET MagicView

MF 2.50



10
C
M

W 3096
C 912

ONDE ESTÁ O ANEURISMA?

- IMPORTÂNCIA ANGIO-TAC NA HSA
- ANEURISMAS PEQUENOS NÃO VISUALIZADOS NA ANGIO-TAC ??
- ANGIO-TAC EM TODAS AS HSA NOS ULTIMOS 3 ANOS
(± 60/ANO)
- MAIS 3 CASOS DE ANGIO-TAC POSITIVA COM ANGIO NEGATIVA (2CoA + P1)
- CASOS DE ANGIO-TAC NEGATIVA COM ANGIO POSITIVA (CoP)
- DIAGNÓSTICO DO VASOSPASMO CEREBRAL
- CONTROLO CLIPAGEM ??