

Angiossarcoma Cardíaco Primário. Ressecção Alargada da Parede da Aurícula Direita [75]

PAULO V. AFONSO, MANUEL J. ANTUNES

Cirurgia Cardiorádica, Hospitais da Universidade de Coimbra, Coimbra, Portugal

Rev Port Cardiol 2007; 26 (11):1189-1194

RESUMO

Relata-se o caso de uma paciente de 51 anos, que iniciou quadro de cansaço e edema dos membros inferiores, com derrames pericárdicos de repetição, tendo-lhe sido diagnosticado um tumor da aurícula direita, sugestivo de sarcoma, com má resposta à quimioterapia. Na ausência de metástases, foi considerada para cirurgia de exérese da massa tumoral. Dois meses após a cirurgia teve nova recidiva de derrame pericárdico pelo que re-iniciou quimioterapia. Dez meses após a cirurgia e cerca de 23 meses após o diagnóstico inicial, encontra-se assintomática e sem sinais de recidiva.

Palavras-Chave

Angiossarcoma; Tumores cardíacos; Cirurgia

ABSTRACT

Primary Cardiac Angiosarcoma. Extended resection of the right atrial wall. Case Report

We report the case of a 51-year-old patient who presented with tiredness and leg swelling, with recurrent pericardial effusion; a right atrial tumor, suggestive of sarcoma, was diagnosed, which responded poorly to chemotherapy. In the absence of metastases, surgery for excision of the tumor was undertaken. Two months after surgery she had a new recurrence of pericardial effusion and chemotherapy was reinitiated. She is currently well and asymptomatic, with no signs of recurrence ten months after surgery and nearly 24 months after the initial diagnosis.

Key words

Angiosarcoma; Cardiac tumors; Surgery

INTRODUÇÃO

Os tumores cardíacos primários são entidades clínicas raras, sendo o angiossarcoma o mais comum de entre os tumores malignos. As manifestações clínicas são pouco específicas e ocorrem tardiamente na história natural da doença, de tal modo que quando diagnosticado o tumor é já muitas vezes irressecável. Os meios terapêuticos incluem a cirurgia, quimioterapia e radioterapia, isolados ou em combinação. O transplante cardíaco pode ser uma opção em casos não ressecáveis, embora a experiência seja limitada.

INTRODUCTION

Primary cardiac tumors are rare clinical entities, angiosarcoma being the most common malignancy. Clinical manifestations are non-specific and occur late in the natural history of the disease, and so when diagnosed, the tumor is often unresectable. Treatment options include surgery, chemotherapy and radiation therapy, in isolation or in combination. Heart transplantation is also an option in unresectable cases, although experience is limited.

CASO CLÍNICO

Uma mulher de 51 anos, com queixas de cansaço e edema dos membros inferiores, foi internada por derrame pericárdico volumoso num quadro de pré-tamponamento. Foi feita pericardiocentese, sendo drenados 700cc de líquido hemático, negativo para células neoplásicas. Foi re-internada 3 meses depois com novo derrame pericárdico. O ecocardiograma transtorácico (ETT) detectou uma massa na aurícula direita, de 35x33mm. Fez TAC torácica que demonstrou compromisso adenopático de localização pré-vascular, retro-cava, pré-traqueal e latero-aórtica. A RMN mostrou derrame pericárdico volumoso, parcialmente organizado e uma massa retroauricular. Efectuou mediastinoscopia com biópsia do pericárdio e dos gânglios traqueal inferior direito e subcarínico, cujas características morfológicas e imuno-histoquímicas eram favoráveis ao diagnóstico de angiossarcoma. Fez quimioterapia com Epirubicina e Ifosfamida, após o que os ecocardiogramas transtorácico e transesofágico (ETE) demonstraram ausência de massas no tecto ou no interior da aurícula direita, ou intrapericárdicas.

A doente manteve-se sob vigilância e assintomática. Sete meses após o primeiro episódio, fez novos ETT e ETE de controlo que revelaram o reaparecimento de uma massa na parede lateral da aurícula direita, séssil, não móvel, medindo 15x12mm. Repetiu TAC torácica que revelou evolução do processo patológico de base, com extenso compromisso adenopático de localização pré-vascular no mediastino anterior e superior e latero-aórtico. A RMN cardíaca demonstrou a existência de uma estrutura arredondada de contornos bem definidos, localizada no tecto da aurícula direita, medindo 13x17mm e fazendo proclividade para o interior da cavidade, com provável envolvimento do pericárdio. Decidiu-se efectuar novo protocolo de quimioterapia. Os ETT e ETE pós-quimioterapia mostraram regressão da massa, detectando-se apenas uma discreta imagem ecodensa no tecto da aurícula direita. Foi efectuada PET que revelou foco de intensa hiperfixação junto da aurícula direita em relação com o tumor, sem outros focos de hipercaptção que pudessem traduzir metastização, inclusivamente ganglionar, pelo que foi decidido submetê-la a ressecção cirúrgica.

CASE REPORT

A 51-year-old woman presenting with tiredness and leg swelling was hospitalized for severe pericardial effusion in a setting of pretamponade. Pericardiocentesis was performed, 700 cc of bloody fluid being drained, which was negative for malignant cells. She was readmitted three months later for a new recurrence of pericardial effusion. Transthoracic echocardiography (TTE) detected a mass in the right atrium, measuring 35x33 mm. A chest CT scan revealed prevascular, retrocaval, pretracheal and latero-aortic adenopathy. Magnetic resonance imaging (MRI) showed a large, partially organized, pericardial effusion, and a retroatrial mass. Mediastinoscopy was performed with biopsy of the pericardium and of the right inferior and subcarinal lymph nodes of the trachea, the morphological and immunohistochemical characteristics of which were suggestive of angiosarcoma. The patient underwent chemotherapy with epirubicin and ifosfamide, and subsequent transthoracic and transesophageal echocardiography (TEE) showed no masses in the roof or the interior of the right atrium or within the pericardium.

The patient was monitored and remained asymptomatic. Seven months after the first episode, control TTE and TEE revealed a nonmobile sessile mass on the lateral wall of the right atrium, measuring 15x12 mm. A repeat chest CT scan showed evolution of the original pathological process, with extensive prevascular adenopathy of the anterior, superior and latero-aortic mediastinum. Cardiac MRI revealed a rounded structure with well-defined contours on the right atrial roof, measuring 13x17 mm and projecting into the cavity, with probable involvement of the pericardium. A new course of chemotherapy was begun. Subsequent TTE and TEE showed regression of the mass, only a small echogenic image being detected on the right atrial roof. Positron emission tomography revealed an intense hyperfixation focus in the right atrium corresponding to the tumor, with no other foci suggestive of metastasization, including the lymph nodes, and it was therefore decided to perform surgical resection.

At the time of the patient's hospitalization for surgery, thirteen months after the first episode, the physical examination was normal, with no

No momento do internamento para realização da cirurgia, treze meses após o primeiro episódio, o exame físico era normal, sem turgescência das jugulares e sem edemas nos membros inferiores. A telerradiografia do tórax mostrava aumento do índice cárdio-torácico (60%), sem derrame pleural. O ETE mostrava uma massa ecodensa na parede lateral da aurícula direita, séssil, não móvel (Fig.1).

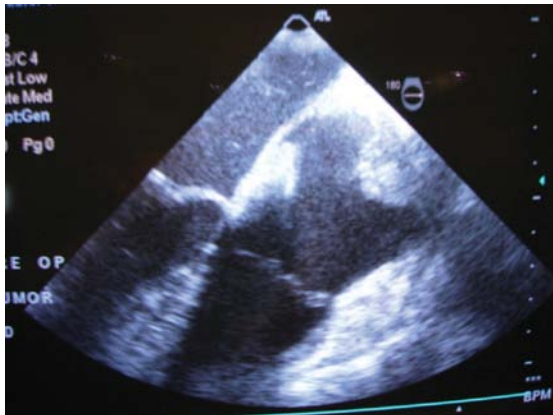
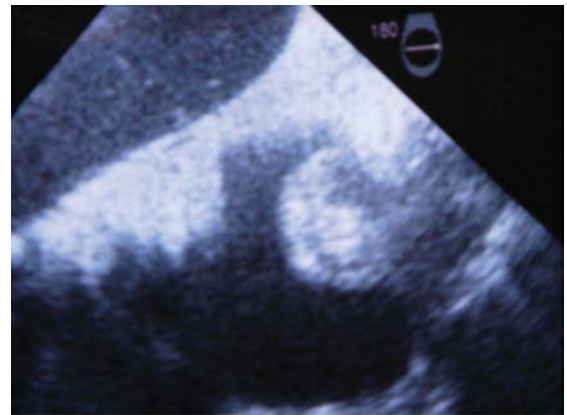


Figura 1
O ecocardiograma transesofágico mostra uma massa ecodensa, séssil, não móvel, na parede lateral da aurícula direita.

Figure 1
Transesophageal echocardiogram showing echogenic, nonmobile sessile mass on the right atrial lateral wall.

jugular distension or leg swelling. The chest X-ray showed increased cardiothoracic index (60%), with no pleural effusion. TEE showed an echogenic nonmobile sessile mass on the lateral wall of the right atrium (Fig. 1).

Following median sternotomy and opening of the pericardium, dense adhesions were observed in the area of the right atrium, raising the possibility of tumoral invasion of the pericardium.



Procedeu-se a esternotomia mediana e abertura do pericárdio, observando-se a existência de aderências densas na zona da aurícula direita, existindo dúvidas quanto a possível invasão tumoral do pericárdio. O exame histológico extemporâneo da biópsia epicárdica sugeriu a existência de lesão neoplásica compatível com angiossarcoma. Ainda assim, foi decidido prosseguir com a intervenção, procedendo-se à CEC. Após abertura da aurícula, o aspecto morfológico interno da parede não parecia revelar invasão tumoral. A massa tumoral foi ressecada em bloco com praticamente toda a parede livre da aurícula direita, que foi reconstruída com um retalho de pericárdio bovino (Fig. 2).

O estudo histológico da peça operatória mostrou a presença de uma neoplasia infiltrativa, sugestiva de angiossarcoma. A avaliação imunohistoquímica do Factor VIII, CD34 e vimentina revelou apenas expressão intensa com o último destes anticorpos.

A cirurgia e o pós-operatório decorreram sem complicações e a doente teve alta ao 6º dia. Dois meses após a cirurgia teve nova recidiva de

Extemporaneous histological examination of the epicardial biopsy suggested a cancerous lesion compatible with angiosarcoma. Nevertheless, it was decided to proceed with the intervention under extracorporeal circulation. After opening of the atrium, the internal morphology of the wall did not appear to indicate tumoral invasion. The tumor was resected together with practically the entire right atrial free wall, which was then reconstructed using a bovine pericardial patch (Fig. 2).

Histological study of the surgical specimen showed an infiltrative neoplasm suggestive of angiosarcoma. Immunohistochemical assessment of factor VIII, CD34 and vimentin showed strong expression of only the last of these antibodies.

The surgery and postoperative period were uneventful and the patient was discharged on the sixth day. Two months after surgery she had a new recurrence of pericardial effusion and chemotherapy was reinitiated. She is currently well and asymptomatic, with no signs of recurrence ten months after surgery and nearly 24 months after the initial diagnosis.

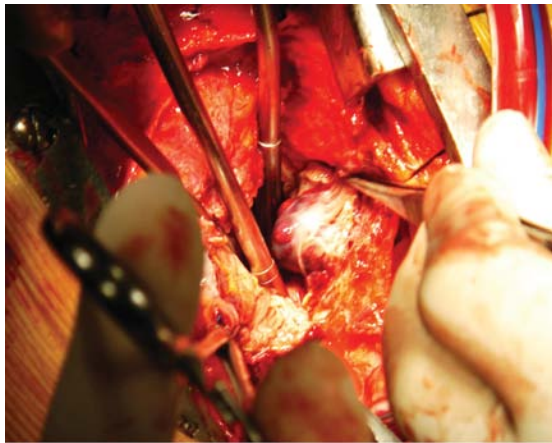
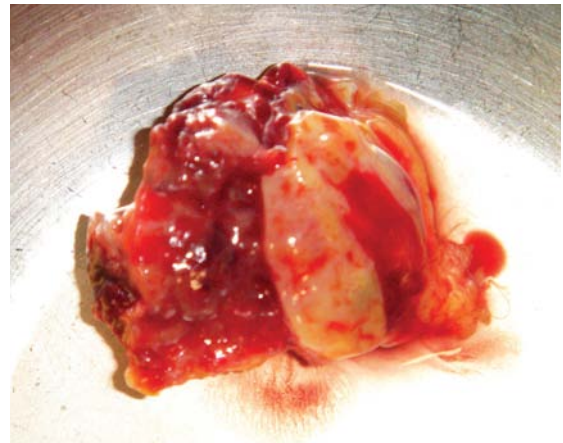


Figura 2
Ressecção e aspecto do tumor
Figure 2
Resection and appearance of tumor



derrame pericárdico e iniciou novo protocolo de quimioterapia. Dez meses após a cirurgia, e cerca de 23 meses após o diagnóstico inicial, encontra-se assintomática e sem sinais de recidiva.

DISCUSSÃO

Os tumores cardíacos primários são raros, sendo a incidência em relatos de autópsias de 0,001 a 0,03⁽¹⁾. No adulto, 25% dos tumores cardíacos primários são malignos e os sarcomas são os mais comuns. Estes são tumores malignos derivados do tecido mesenquimatoso, havendo vários tipos morfológicos, sendo o angiossarcoma, com 30%, o mais comum⁽²⁾. São mais frequentes entre a terceira e a quarta década de vida e a incidência no homem é 2 a 3 vezes superior à da mulher^(3,4).

Os angiossarcomas manifestam-se principalmente como formações intracavitárias auriculares pediculadas⁽³⁾. Caracteristicamente, apresentam-se como massas lobuladas, com focos necróticos, com tamanho de 2 a 30 cm, podendo ultrapassar o epicárdio e invadir o saco pericárdico. Histopatologicamente são compostos por canais de anastomoses vasculares alinhados por células de aspecto maligno, contendo áreas sólidas de células em fusão e outras áreas de células primariamente anaplásticas⁽⁵⁾.

A história natural é caracterizada por um curso clínico breve e evolução fatal, mesmo após a cirurgia e terapêutica adjuvante⁽¹⁾. No momento do diagnóstico, 75% dos pacientes têm metástases à distância, principalmente para os gânglios

DISCUSSION

Primary cardiac tumors are rare, with an incidence of 0.001 to 0.03% in autopsy studies⁽¹⁾. In adults, 25% of such tumors are malignant, of which sarcoma is the most common. These derive from mesenchymal tissue, and can be of various morphological types, angiosarcoma being the most common, accounting for 30%⁽²⁾. They usually occur between the third and fourth decade of life and their incidence in men is two to three times higher than in women^(3,4).

Angiosarcomas are generally manifested as intra-atrial pediculate formations⁽³⁾. Typically, they present as lobulated masses with necrotic foci, measuring between 2 and 30 cm, and may pass through the epicardium and invade the pericardial sac. Histopathologically, they are composed of channels of vascular anastomoses lined by cells of malignant appearance, with solid areas of spindle-shaped cells and others of primarily anaplastic cells⁽⁵⁾.

The disease's natural history is characterized by a rapid clinical course with fatal evolution, even after surgery and adjuvant therapy⁽¹⁾. At the time of diagnosis, 75% of patients have distant metastases, mainly in the thoracic lymph nodes, mediastinum, lungs and spinal column. Mean survival after diagnosis is less than nine months⁽¹⁾.

Initial signs and symptoms may suggest pericarditis, with pleural pain, pericardial friction rub and non-specific ECG alterations⁽⁵⁾. Patients may present with fever, dyspnea, heart murmurs, weight loss, orthopnea, fatigue, anorexia, vomiting, peripheral edema and right heart

linfáticos torácicos, mediastino, pulmões e coluna vertebral. A sobrevida após o diagnóstico é, em média, inferior a 9 meses⁽¹⁾.

Os sinais e sintomas iniciais podem sugerir pericardite, com dor pleurítica, atrito pericárdico e alterações inespecíficas do ECG⁽⁵⁾. O doente pode apresentar-se com febre, dispneia, sopros cardíacos, perda de peso, ortopneia, fadiga, anorexia, vômitos, edema periférico e insuficiência cardíaca direita⁽³⁾. As compressões extrínsecas das veias cavas e obstruções de orifícios valvulares levam a hepatomegalia e turgescência jugular. O tamponamento cardíaco é geralmente um evento catastrófico. Frequentemente há alterações do ECG, tais como elevação do segmento ST, inversão da onda T, baixa voltagem do QRS, desvio axial para a esquerda, bloqueio de ramo direito e fibrilhação auricular. Radiologicamente podem ser evidenciadas cardiomegalia, distorções do mediastino secundárias a invasão do saco pericárdico pelo tumor ou hemorragia⁽⁵⁾ e metástases pulmonares.

Há que estabelecer o diagnóstico diferencial, não só entre tumores cardíacos benignos e malignos, primários e metastáticos, mas também entre massas neoplásicas e não neoplásicas⁽⁶⁾. Outros exames de imagem, como a ecografia, a tomografia, a ressonância magnética e a angiografia permitem o reconhecimento rápido dessas neoplasias.

A citologia do fluido da toracocentese, da pericardiocentese ou da biópsia pode fornecer o diagnóstico de malignidade do tumor⁽⁷⁾. A biópsia endomiocárdica é desaconselhada pela friabilidade do tumor e predisposição à hemorragia, com morbidade elevada. A determinação do grau histológico é útil para a definição do prognóstico⁽⁸⁾. A identificação imuno-histoquímica de marcadores típicos das células endoteliais indica a natureza bem diferenciada do tumor.

O tratamento destes tumores tem pouco a oferecer. A cirurgia pode ser útil para ajudar a estabelecer o diagnóstico histológico e alívio dos sintomas. O estadió avançado e as dimensões alcançadas pelo tumor são factores limitantes do sucesso do tratamento cirúrgico. A ressecção completa é essencial se se pretender aumentar a sobrevivência pós-operatória^(3,9).

Muitas vezes, no entanto, o tumor é irressuscável devido à extensão da invasão miocárdica⁽¹⁾. Nestes casos, a quimioterapia adjuvante e a radioterapia têm sido frequentemente utilizados

failure⁽³⁾. Extrinsic compression of the venae cavae and obstruction of valve orifices lead to hepatomegaly and jugular distension. Cardiac tamponade is generally a catastrophic event. ECG alterations are often present, such as ST-segment elevation, T-wave inversion, low voltage QRS, left axis deviation, right bundle branch block or atrial fibrillation. Radiographic findings may include cardiomegaly, mediastinal distortions secondary to tumoral invasion of the pericardial sac or hemorrhage⁽⁵⁾ and lung metastases.

Differential diagnosis must be established not only between benign and malignant and primary and metastatic cardiac tumors, but also between neoplastic and non-neoplastic masses⁽⁶⁾. Other imaging techniques, such as ultrasound, computed tomography, MRI and angiography enable rapid recognition of such tumors.

Cytological study of fluid drained from the chest cavity or during pericardiocentesis and of biopsy tissue can determine whether a tumor is malignant⁽⁷⁾. Endomyocardial biopsy is not recommended due to the friable nature of such tumors and risk of hemorrhage, with high morbidity. Histological grading is useful in assessing prognosis⁽⁸⁾. Immunohistochemical identification of typical endothelial cell markers indicates a well-differentiated tumor.

There are few treatment options for these tumors. Surgery can be useful for histological assessment and relief of symptoms. Advanced stage and size are limiting factors for successful surgical treatment. Complete resection is essential in order to improve postoperative survival^(3,9).

However, resection is often impossible due to the extent of myocardial invasion⁽¹⁾. In such cases, adjuvant chemotherapy and radiotherapy are frequently used but they do not relieve symptoms as well as surgery and do not appear to prolong survival⁽⁹⁾. Heart transplantation has recently been proposed as an alternative, but in most cases, survival is not significantly improved⁽¹⁾, probably because immunosuppressants promote dissemination of pre-existing micrometastases that were not detected at the time of diagnosis⁽¹⁰⁾.

Two cycles of chemotherapy led to a favorable evolution in our patient, with significant remissions, thus enabling surgery to be performed; nevertheless, histological examination during the latter revealed the invasive

mas não aliviam os sintomas tão bem como a cirurgia e não parecem prolongar a sobrevida dos pacientes⁽³⁾. Mais recentemente, o transplante cardíaco foi surgindo como uma alternativa, porém, na maioria das vezes, a sobrevida não é significativamente alterada⁽¹⁾, provavelmente porque o tratamento imunossupressor promove a disseminação de micrometástases pré-existentes não detectadas no momento do diagnóstico⁽¹⁰⁾.

A evolução favorável da nossa doente, após dois ciclos de quimioterapia, levou a remissões significativas e contribuiu para tornar possível a cirurgia, durante a qual, contudo, e apesar de um aspecto macroscópico normal, o exame histológico confirmou a presença de tumor de natureza invasiva. Numa tentativa de exérese total, optou-se por uma excisão tão larga quanto tecnicamente possível da parede da aurícula direita. Contudo, o exame da peça operatória não permitiu confirmar a eliminação completa do tumor, tendo-se verificado dois meses após a cirurgia, recidiva de derrame pericárdico, pelo que iniciou novo ciclo de quimioterapia. Ainda assim, a doente encontra-se assintomática dez meses após a cirurgia e cerca de 23 meses após o diagnóstico inicial, um excelente resultado quando comparado à sobrevivência média destes casos.

nature of the tumor despite its normal macroscopic appearance. In an attempt to achieve total resection, as much of the right atrial wall as was technically possible was excised. However, examination of the specimen did not confirm complete elimination of the tumor, and there was a recurrence of pericardial effusion two months after surgery, which prompted a further course of chemotherapy. Even so, the patient is asymptomatic ten months after the surgery and nearly 24 months after the initial diagnosis, an excellent result considering the mean survival in such cases.

Pedido de separatas para:
Address for reprints:

MANUEL J ANTUNES
Centro de Cirurgia Cardiorácica
Hospitais da Universidade
3000-075 Coimbra
Tel. 351-239400418
Fax. 351-239829674
E-mail: antunes.cct.huc@sapo.pt

REFERÊNCIAS / REFERENCES

- (1) Kakizaki S, Takagi H, Hosaka Y. Cardiac angiosarcoma responding to multidisciplinary treatment. *Int J Cardiol* 1997; 62: 273-5.
- (2) Vander Salm TJ. Unusual primary tumors of the heart. *Semin Thorac Cardiovasc Surg*. 2000; 1: 89-100.
- (3) Putnam JB, Sweeney MS, Colon R, Lanza LA, Frazier OH, Cooley DA. Primary cardiac sarcomas. *Ann Thorac Surg* 1991; 51: 906-10.
- (4) Klima U, Wimmer-Greinecker G, Harringer W, Grob CH, Brucke P. Cardiac angiosarcoma – a diagnostic dilemma. *Cardiovasc Surg* 1993; 1: 674-6.
- (5) Herrmann MA, Shankerman RA, Edwards WD, Shub C, Schaff HV. Primary cardiac angiosarcomas: a clinicopathologic study of six cases. *J Thorac Cardiovasc Surg* 1992; 103: 655-64.
- (6) Basso C, Valente M, Poletti A, Cassarotto D, Thiene G. Surgical pathology of primary cardiac and pericardial tumors. *Eur J Cardiothorac Surg* 1997; 12: 730-8.
- (7) Rudoff J, Slavin RE. Cardiac angiosarcoma arising in a coronary artery: angiographic and pathologic findings. *Cathet Cardiovasc Diag* 1995; 34: 215-8.
- (8) Burke AP, Cowan D, Virmani R. Primary sarcomas of the heart. *Cancer* 1992; 69: 387-95.
- (9) McFadden PM, Ochsner JL. Atrial replacement and tricuspid valve reconstruction after angiosarcoma resection. *Ann Thorac Surg* 1997; 64: 1164-6.
- (10) Crespo MG, Pulpón LA, Pradas G, et al. Heart transplantation for cardiac angiosarcoma: should its indication be questioned? *J Heart Lung Transplant* 1993; 12: 527-30.