

Doença pulmonar veno-oclusiva, a propósito de um caso clínico [8]

ROGÉRIO TEIXEIRA¹, GRAÇA CASTRO¹, LINA CARVALHO², ANTÓNIO MARINHO SILVA¹, PEDRO MONTEIRO¹, MARIA JOÃO FERREIRA¹,
LUÍS A PROVIDÊNCIA¹

¹Serviço de Cardiologia, Hospitais da Universidade de Coimbra, Coimbra, Portugal

²Serviço de Anatomia Patológica, Hospitais da Universidade de Coimbra, Coimbra, Portugal

Rev Port Cardiol 2010; 29 (01): 105-124

RESUMO

Os autores apresentam o caso clínico de uma doente do sexo feminino de 22 anos, referenciada para estudo de uma hipertensão arterial pulmonar em Novembro de 2006. Dos exames complementares realizados salientava-se uma elevação da pressão arterial pulmonar, com pressão capilar pulmonar normal, e redução do índice cardíaco no estudo hemodinâmico invasivo. A TAC de alta resolução mostrou uma opacidade em vidro despolido, com padrão centri-lobular e foi detectada uma marcada redução da difusão pelo CO. Neste contexto foi realizada uma biópsia pulmonar em Janeiro de 2007 que permitiu concluir por um diagnóstico de hipertensão pulmonar arterial com componente venoso - doença pulmonar veno-oclusiva. A doente iniciou terapêutica com oxigenoterapia no domicílio, anticoagulação oral com varfarina e bosentano 62,5 mg em duas tomas diárias. Manteve seguimento mensal e foi notado um agravamento clínico progressivo, com tradução funcional, sem resposta à terapêutica instituída. Cerca de um ano após o diagnóstico foi internada por insuficiência cardíaca direita, que resolveu com suporte inotrópico. Foi posteriormente referenciada para um centro internacional de transplantação pulmonar. Os autores realçam a dificuldade diagnóstica desta entidade clínica, considerada uma etiologia rara de hipertensão pulmonar, bem

ABSTRACT

Pulmonary veno-occlusive disease: A case report

The authors present the case of a 22-year-old female patient, white, referred to the cardiovascular outpatient clinic in November 2006 for pulmonary arterial hypertension.

Complementary diagnostic exams revealed elevated pulmonary arterial pressure, normal capillary wedge pressure and a reduced cardiac index on invasive hemodynamic study. A high-resolution pulmonary CT scan identified a diffuse ground-glass opacity with a centrilobular pattern, and a marked decrease in CO diffusion on respiratory function assessment. An open lung biopsy was accordingly performed in January 2007, which was compatible with pulmonary arterial hypertension with associated venous lesions: pulmonary veno-occlusive disease. Therapy was begun with oxygen support, warfarin and bosentan (62.5 mg twice a day). Monthly follow-up was maintained, but her clinical and functional status progressively worsened and one year after the diagnosis the patient was admitted to our heart failure clinic for acute right heart failure. She was stabilized with inotropic therapy and diuretics and was subsequently referred to an international pulmonary transplantation center. The authors highlight the diagnostic

como a fraca resposta terapêutica e a rápida progressão clínica.

Palavras Chave:

Hipertensão pulmonar arterial;
Doença pulmonar veno-oclusiva

challenge of this entity and its poor response to medical therapy and dismal prognosis.

Key words

Pulmonary arterial hypertension; Pulmonary veno-occlusive disease

INTRODUÇÃO

Os autores apresentam uma doente de 22 anos, caucasiana, estudante universitária, referenciada em Novembro de 2006 para a Consulta Externa dos Hospitais da Universidade de Coimbra por hipertensão arterial pulmonar (HTP).

Apresentava queixas de cansaço fácil e de dispneia de esforço (NYHA classe II), desde Junho de 2006, com um carácter progressivo. Negava outra sintomatologia respiratória, nomeadamente ortopneia, tosse ou expectoração, bem como queixas gastro-intestinais, osteo-articulares, urinárias ou neurológicas. Sem história de febre, perda de peso, fotossensibilidade, aftose oral ou vaginal. Tratava-se de uma doente aparentemente saudável até ao início do quadro. Negou qualquer hábito aditivo, bem como toma habitual de medicação (inclusivé de contracepção oral) ou exposição a agentes tóxicos.

Ao exame objectivo na primeira consulta, tinha uma pressão arterial 100/80 mmHg, uma frequência cardíaca de 78/min, uma saturação periférica de 90% (FiO₂ de 21%) e frequência respiratória de 15 ciclos por minuto. Não eram evidentes sinais de sobrecarga hídrica como edemas periféricos, distensão venosa jugular ou organomegalias abdominais. Encontrava-se sem cianose periférica, com extremidades quentes e com tempo de reperfusão capilar inferior a 2 segundos. A auscultação cardíaca era regular, com acentuação de P2. Foi identificado um sopro holossistólico em decrescendo localizado no foco tricúspide. À auscultação pulmonar identificaram-se ferveores de predomínio inspi-

INTRODUCTION

The authors present the case of a 22-year-old patient, white, a university student, referred in November 2006 to outpatient consultations at Coimbra University Hospitals for pulmonary arterial hypertension (PAH).

She had had worsening symptoms of fatigue on minimal effort and exertional dyspnea (NYHA class II) since June of that year. She reported no other respiratory symptoms, including orthopnea, cough or expectoration, or gastrointestinal, bone and joint, urinary or neurological symptoms, and had no history of fever, weight loss, photosensitivity, or oral or vaginal thrush. She had been apparently healthy up to symptom onset. She reported no addictions, regular medication (including oral contraceptives), or exposure to toxic agents.

On physical examination at the first consultation, her blood pressure was 100/80 mmHg, heart rate was 78 bpm, peripheral saturation was 90% (FiO₂ of 21%) and respiratory rate was 15 cycles/min. There were no obvious signs of fluid overload such as peripheral edema, jugular vein distension or abdominal organomegaly. She had no peripheral cyanosis and her extremities were warm and capillary refill time was under 2 seconds. Cardiac auscultation was regular with a loud P2 and a decrescendo pansystolic tricuspid murmur. Pulmonary auscultation revealed predominantly inspiratory rales, dry, dispersed throughout both lung fields.

Initial laboratory tests did not detect significant abnormalities in blood count, coagulation times, liver or renal function tests, electrolytes, nonspecific inflammatory markers, or

ratório, secos, dispersos por ambos os campos pulmonares.

A avaliação analítica inicial não detectou alterações significativas a nível do hemograma, tempos de coagulação, provas hepáticas, marcadores de função renal, ionograma, marcadores inespecíficos de inflamação, e estudo sumário de urina. O BNP inicial era inferior a 100 pg/ml. A PO₂ (FiO₂ 21%) era de 62 mmHg e a PCO₂ de 28 mmHg (*Tabelas I e II*). O doseamento do fibrinogénio e dos produtos de degradação da fibrina revelou valores normais. O estudo analítico complementar também foi negativo no que concerne à pesquisa de auto-anticorpos, como os ANA's, ANCA, factor reumatóide, anticoagulante lúpico e anticorpos anti-cardiolipina. O proteinograma electroforético era normal, bem como a actividade sérica da enzima de conversão da angiotensina. A serologia para HIV1 e HIV2 eram negativas. O doseamento das hormonas da tiróide revelou valores normais.

A telerradiografia do tórax em incidência pósterio-anterior (*Figura 1*) e em perfil esquerdo, mostrou um ingurgitamento hilar bilateral e proclividade do arco médio – tronco da artéria pulmonar. O electrocardiograma evidenciou um ritmo sinusal com uma frequência de 70 batimentos por minuto, eixo eléctrico

urine analysis. Initial BNP was less than 100 pg/ml; pO₂ (FiO₂ 21%) was 62 mmHg and pCO₂ was 28 mmHg (*Tables I and II*). Levels of fibrinogen and fibrin degradation products were normal. Complementary laboratory tests were also negative for autoantibodies including ANAs and ANCAs, rheumatoid factor, lupus anticoagulant and anticardiolipin antibodies. The electrophoretic protein study was normal, as was serum angiotensin-converting enzyme activity; HIV1 and HIV2 serology was negative, and thyroid function tests were normal.

The chest X-ray in posteroanterior (*Figure 1*) and left lateral view showed bilateral hilar enlargement and enlargement of the medial arch – pulmonary artery trunk. The electrocardiogram revealed sinus rhythm at 70 bpm, electrical axis at 140°, right atrial hypertrophy, persistence of S wave in V6, and incomplete right bundle branch block. M-mode, 2D and Doppler echocardiography showed right chamber dilatation, straightening of the interventricular septum (*Figure 2*), and moderate tricuspid regurgitation, with right ventricle/right atrium gradient of 33 mmHg. Pulmonary artery systolic pressure (PASP) was 43 mmHg. The patient presented good right and left ventricular function and no abnormalities were seen in the mitral or aortic valves.

Tabela I: Hemograma, coagulação e gasimetria arterial

Data	Novembro 2006	Mai 2007	Dezembro 2007
Leucócitos (G/L)	8,0	7,4	6,5
Eritrócitos (T/L)	4,50	4,37	3,72
Hemoglobina (g/dl)	14,1	13,7	11,4
Hematócrito (%)	40,0	40,0	33,8
VCM (fl)	89,7	91,5	87,0
HCM (pg)	31,4	31,5	30,0
CHCM (g/l)	34,9	34,4	33,6
Plaquetas (G/L)	312	361	224
Tempo de Protombina (s)	16,4	21,2	27,2
Protrombinémia (%)	75	47	37
INR	1,19	1,7	2,08
aPTT (s)	27,5	29,5	28,9
pH	7,42	7,43	7,49
pO ₂ (mmHg)*	64	55,0	52,2
pCO ₂ (mmHg)	30,6	29,0	19,9
HCO ₃ (MM/L)	19,4	17,6	14,8

*Todas as gasimetrias foram realizadas com FiO₂ 21%

Table I. Blood, coagulation and arterial gas analysis

	November 2006	May 2007	December 2007
Leukocytes (G/L)	8.0	7.4	6.5
Erythrocytes (T/L)	4.50	4.37	3.72
Hemoglobin (g/dl)	14.1	13.7	11.4
Hematocrit (%)	40.0	40.0	33.8
MCV (fl)	89.7	91.5	87.0
MCH (pg)	31.4	31.5	30.0
MCHC (g/l)	34.9	34.4	33.6
Platelets (G/L)	312	361	224
Prothrombin time (s)	16.4	21.2	27.2
Prothrombin index (%)	75	47	37
INR	1.19	1.7	2.08
aPTT (s)	27.5	29.5	28.9
pH	7.42	7.43	7.49
pO ₂ (mmHg)*	64	55.0	52.2
pCO ₂ (mmHg)	30.6	29.0	19.9
HCO ₃ (mM/L)s	19.4	17.6	14.8

aPTT: activated partial thromboplastin time; MCHC: mean corpuscular hemoglobin concentration; INR: international normalized ratio; MCH: mean corpuscular hemoglobin; MCV: mean corpuscular volume. *All blood gas analyses were performed with 21% FiO₂.

Tabela II: Provas renais, hepáticas, ionograma, BNP

Data	Novembro 2006	Mai 2007	Dezembro 2007
Creatinina (mg/dl)	0,8	0,9	1,0
Azoto ureico (mg/dl)	17	19	19,3
Glicose (mg/dl)	79	69	98
Na ⁺ /K ⁺ /Cl ⁻	137/4,4/104	138/4,4/106	139/4,0/113
Osmolaridade (mOsm/Kg)	274	276	280
Brb total (mg/dl)	0,9	0,5	0,9
TGO (U/ml)	17	21	43
TGP (U/ml)	23	20	56
C.K. (U/ml)	54	42	49
LDH (U/ml)	206	265	267
GGT (U/ml)	13	15	15
Fosfatase alcalina (U/ml)	71	60	57
BNP (pg/ml)	32	107	916
Proteína C reactiva (mg/dl)	0,6	0,8	1,37

*Todas as gasimetrias foram realizadas com FIO₂ 21%

140°, hipertrofia auricular direita, persistência da onda S até V6 e bloqueio incompleto do ramo direito do feixe de His. O ecocardiograma em modo M, 2D e Doppler evidenciou dilatação das cavidades direitas, rectificação do septo interventricular (*Figura 2*), insuficiência tricúspide moderada, com gradiente entre VD/AD de 33 mmHg. A pressão sistólica na artéria pulmonar foi estimada em 43

Functional capacity was assessed with the 6-minute walk test, in which the patient achieved 550 meters and significant arterial desaturation (from 92 to 80%) was noted with effort (*Table III*).

Ventilatory tests identified a marked reduction in CO diffusion (DLCO of 3.24 mmol/min/kPa, 33% of predicted), the other respiratory function tests being normal.

Table II. Renal, liver, and electrolyte study and BNP

	November 2006	May 2007	December 2007
Creatinine (mg/dl)	0,8	0,9	1.0
Urea nitrogen (mg/dl)	17	19	19,3
Glucose (mg/dl)	79	69	98
Na ⁺ /K ⁺ /Cl ⁻	137/4,4/104	138/4,4/106	139/4,0/113
Osmolality (mOsm/kg)	274	276	280
Total bilirubin (mg/dl)	0,9	0,5	0,9
GOT TGO (U/ml)	17	21	43
GPT (U/ml)	23	20	56
CK (U/ml)	54	42	49
LDH (U/ml)	206	265	267
GGT (U/ml)	13	15	15
Alkaline phosphatase (U/ml)	71	60	57
BNP (pg/ml)	32	107	916
C-reactive protein (mg/dl)	0,6	0,8	1,37

BNP: brain natriuretic peptide; CK: creatine kinase; GGT: gamma-glutamyl transferase; GOT: glutamic oxalacetic transaminase; GPT: glutamic pyruvic transaminase; LDH: lactic dehydrogenase

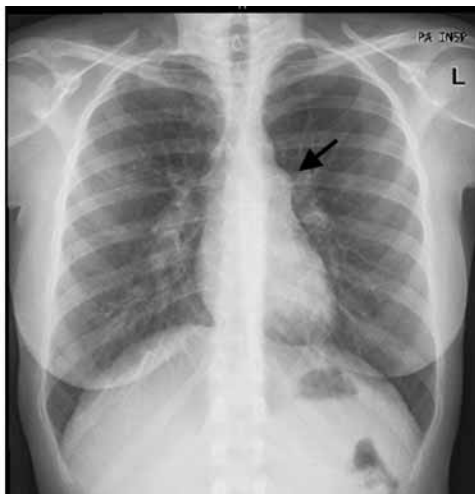

Figura 1: Telerradiografia tórax, incidência postero-anterior em Novembro 2006. É evidente uma prociência do arco médio – tronco da artéria pulmonar (seta).

Figure 1. Chest X-ray, posteroanterior view, in November 2006. Enlargement of the medial arch – pulmonary artery trunk is clearly visible (arrow).

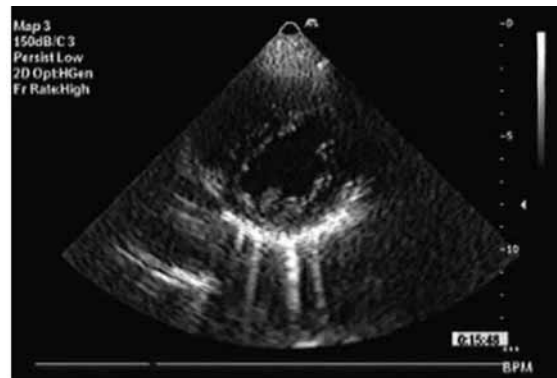


Figura 2: Ecocardiograma bidimensional, numa incidência paraesternal esquerda em eixo curto. Nota-se uma rectificação do SIV durante a diástole ventricular.

Figure 2. Two-dimensional echocardiogram in short-axis left parasternal view. Note straightening of the interventricular septum during ventricular diastole.

mmHg. Apresentava boa função ventricular direita e esquerda, e não eram evidentes alterações a nível da válvula mitral ou aórtica.

Na avaliação da capacidade funcional com o teste de seis minutos de marcha, a doente percorreu cerca de 550 metros, e foi notada uma dessaturação arterial importante (de 92 para 80%) com o esforço (*Tabela III*).

Ventilation-perfusion scintigraphy revealed no ventilatory alterations with inhalation of ^{99m}Tc-labeled carbon nanoparticles or on pulmonary perfusion study with intravenous ^{99m}Tc-labeled albumin macroaggregates.

High-resolution thoracic CT angiography identified small opacities with poorly defined contours in the parenchyma of both lungs, of

Tabela III: Teste 6 minutos de marcha

Data	Novembro 2006		Maio 2007	
	Antes	Depois	Antes	Depois
Sat. O ₂ (%)	93	80	91	81
T.A. (mmHg)	109/55	125/88	110/65	126/67
F.C. (bat./min)	85	115	73	93
Cansaço (Borg)	0	7	0	9
Metros percorridos	572		379	

Table III. Six-minute walk test

	November 2006		May 2007	
	Before	After	Before	After
Sat. O ₂ (%)	93	80	91	81
BP (mmHg)	109/55	125/88	110/65	126/67
HR (bpm)	85	115	73	93
Fatigue (Borg scale)	0	7	0	9
Distance (m)	572		379	

BP: blood pressure; HR: heart rate

Foram realizadas provas ventilatórias que identificaram uma redução marcada da difusão pelo CO (DLCO de 3,24 mmol/min/Kpa, 33% do previsto). O restante estudo funcional respiratório foi normal. O cintigrama de ventilação-perfusão não identificou alterações no estudo ventilatório com inalação de nanopartículas de carbono marcadas com Tc99m, nem no estudo de perfusão pulmonar com administração intra-venosa de macro-agregados de albumina – Tc99m.

Foi realizada uma angio TAC torácica de alta resolução que indentificou em ambos os parênquimas pulmonares pequenas opacidades de limites mal definidos, de fraca radiodensidade, infracentrímeticas, sugerindo opacidade em vidro despolido, com padrão micronodular. Não era evidente derrame pleural e não foram detectadas alterações a nível do mediastino. Os hilos pulmonares eram essencialmente vasculares, com artérias pulmonares de calibre ligeiramente alargado, sem êmbolos endoluminais, e com estruturas venosas de morfologia preservada.

O estudo hemodinâmico invasivo demonstrou uma pressão arterial pulmonar elevada, com valor máximo de 62 e médio de 30 mmHg. A pressão de encravamento capilar pulmonar

low echodensity, less than 1 cm in size, with a ground-glass appearance and micronodular pattern. No pleural effusion or mediastinal abnormalities were observed. The pulmonary hila were mainly vascular, the pulmonary arteries having a slightly enlarged caliber, with no endoluminal emboli and with preserved venous morphology.

Invasive hemodynamic study showed elevated pulmonary arterial pressure, with a maximum of 62 mmHg and a mean of 30 mmHg. Pulmonary capillary wedge pressure (PCWP) was normal, but the cardiac index was reduced and pulmonary artery resistance was increased (*Table IV*).

Bronchial fibroscopy was normal. Analysis of bronchoalveolar lavage revealed nonspecific alveolitis with predominance of lymphocytes (15%) and a CD4:CD8 ratio of 1:1. Phenotyping of peripheral blood was normal.

The above studies indicated a diagnosis of PAH. However, the marked reduction in CO diffusion and the presence of a centrilobular pattern on the CT scan made idiopathic pulmonary hypertension less likely.

In January 2007 a lung biopsy by thoracotomy was scheduled for histological study. Surgical inspection revealed a whitish lung

era normal, mas o índice cardíaco encontrava-se diminuído. As resistências pulmonares arteriais estavam aumentadas (*Tabela IV*).

A broncofibroscopia foi relatada como normal. A análise do líquido de lavado broncoalveolar (LLBA) revelou uma alveolite inespecífica com predomínio de linfócitos (15%), com relação CD4/CD8 1:1. A fenotipagem do sangue periférico era normal.

Este estudo apontava para um diagnóstico de hipertensão pulmonar arterial. A redução marcada da difusão pelo CO e a presença de um padrão centri-lobular na TAC de alta resolução afastavam no entanto, a hipótese de uma hipertensão pulmonar idiopática.

Em Janeiro de 2007 foi agendada uma biópsia pulmonar por toracotomia para estudo histológico. A inspeção cirúrgica revelou um pulmão de tom esbranquiçado, com zonas nodulares violáceas. A análise histológica (*Figura 4*) do fragmento indentificou lesões arteriais, nomeadamente fibrose da íntima, quer numa forma concêntrica, quer excêntrica. Não foram relatadas lesões plexiformes. No território venoso foi constatado esclerose luminal marcada das veias de pequeno e

with purple nodular areas. Histological analysis of the specimen (*Figure 4*) identified arterial lesions, particularly intimal fibrosis, both concentric and eccentric. No plexiform lesions were reported. Marked luminal sclerosis was found in small and medium caliber veins, while local congestion was seen in the alveolar capillaries, with a hemangiomatic appearance. Some lobules also presented enlargement of the interlobular septa due to inflammatory infiltrate, showing features of capillaritis and hyperplasia of type II pneumocytes: all nonspecific inflammatory lesions.

In the light of these findings, a diagnosis was reached of pulmonary arterial hypertension with associated venous lesions: pulmonary veno-occlusive disease (PVOD).

Outpatient therapy was begun with oxygen support, warfarin and bosentan (62.5 mg twice a day). Monthly clinical follow-up was maintained, but her clinical and functional status progressively worsened. In May 2007 she was in NYHA class III and besides her original symptoms, she reported orthopnea and exertional syncope. No signs of fluid overload were present. She achieved only 380 meters in the

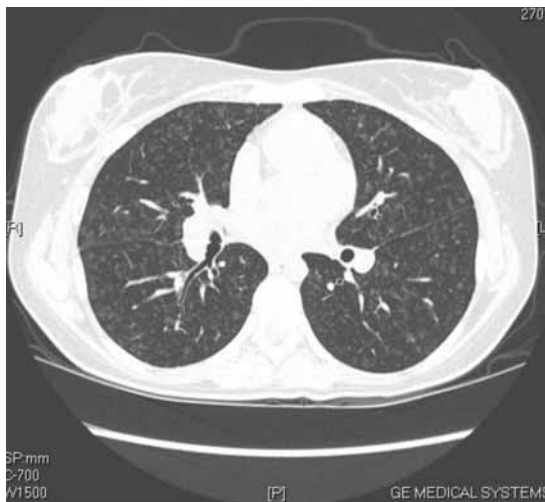

Figura 3: TAC torácica de alta resolução. Identifica-se uma opacidade micronodular em vidro despolido, dispersa por ambos os campos pulmonares

Figure 3. High-resolution thoracic CT scan identifying micronodular ground-glass opacities dispersed through both lung fields.

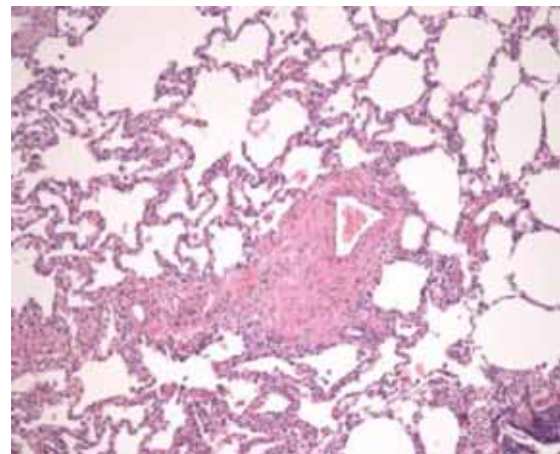


Figura 4: Histologia de biópsia pulmonar (Hematoxilina-Eosina). Notam-se lesões arteriais como hipertrofia concêntrica e excêntrica. Sem lesões plexiformes. A nível venular é evidente uma esclerose marcada, com redução marcada do lúmen; há dilatação capilar pulmonar.

Figure 4. Histological study of lung biopsy (hematoxylin-eosin). Arterial lesions such as concentric and eccentric hypertrophy can be seen, but no plexiform lesions. Severe venular sclerosis is visible, with marked luminal narrowing, and pulmonary capillary dilatation.

Tabela IV: Estudo hemodinâmico invasivo

Data	Dezembro 06	Mai 07
PA (mmHg)	62/30/42	66/30/42
PAO (mmHg)	123/77/97	66/30/42
PCW (mmHg)	11/12/10	69
Pressão Telediastólica VE (mmHg)	13	138/4,4/106
Débito Cardíaco (L/min)	4.89	4,28
Sat. Venosa mista (%)	74.2	70.7
Índice Cardíaco (L/min/m)	3.1	2.7
Resistência arterial pulmonar (U/W)	6.53	8.63

*Todas as gasimetrias foram realizadas com FIO2 21%

Table IV. Invasive hemodynamic study

	December 06	May 07
PASP (mmHg)	62/30/42	66/30/42
PaO (mmHg)	123/77/97	66/30/42
PCWP (mmHg)	11/12/10	69
LV end-diastolic pressure (mmHg)	13	138/4,4/106
Cardiac output (l/min)	4.89	4,28
Mixed venous saturation (%)	74.2	70.7
Cardiac index (l/min/m)	3.1	2.7
Pulmonary artery resistance (U/W)	6.53	8.63

PaO: arterial oxygen pressure; PASP: pulmonary artery systolic pressure; PCWP: pulmonary capillary wedge pressure

médio calibre. A nível capilar alveolar foi notada uma congestão local, que conferia um aspecto *hemangiomaso like*. Para além disso alguns lóbulos mostraram um alargamento dos septos interlobulares por infiltrado inflamatório, correspondendo a fenómenos de capilarite e também a hiperplasia de pneumócitos tipo II – lesões inflamatórias inespecíficas.

Em face deste resultado concluiu-se por um diagnóstico de hipertensão pulmonar arterial com componente venoso – doença pulmonar veno-oclusiva (DPVO).

Iniciou terapêutica com oxigenoterapia no domicílio, anticoagulação oral com verfarina, e bosentano (62,5 mg 2 id).

Foi seguida mensalmente tendo o seu estado clínico agravado progressivamente. Na avaliação de Maio de 2007 encontrava-se em classe III da NYHA. Para além das queixas de cansaço fácil e dispneia para pequenos esforços, referia ortopneia e síncope de esforço.

walk test, but arterial desaturation was still observed. Echocardiography revealed increased right chamber dimensions and right ventricular dysfunction. Invasive hemodynamic study showed PASP of 66 mmHg, increased pulmonary resistances, and reduced cardiac index (2.3).

In December 2007 the patient was admitted to our heart failure clinic for acute right heart failure, and therapy was begun with intravenous inotropics (5 µg/kg/min dobutamine for 48 hours), digoxin and diuretics. At the time she was under vasodilatory therapy with bosentan 125 mg 2 id, and began sildenafil (20 mg/day).

Cardiac magnetic resonance imaging after this hospitalization revealed highly dilated right chambers, signs of moderate tricuspid regurgitation, right ventricular ejection fraction estimated at 15%, and pericardial effusion. Left ventricular ejection fraction was 72%.

Não apresentava sinais de sobrecarga hídrica. No teste de marcha percorreu apenas 380 metros, e foi notado na mesma a dessaturação arterial. A ecocardiografia revelou um aumento das dimensões das cavidades direitas, e disfunção ventricular direita. O estudo hemodinâmico invasivo revelou uma pressão sistólica na artéria pulmonar de 66 mmHg, um aumento das resistências pulmonares, e uma diminuição do índice cardíaco para 2,3.

Em Dezembro de 2007 a doente foi internada por quadro clínico de insuficiência cardíaca direita, tendo feito tratamento com inotrópicos endovenosos, (dobutamina, 5 ug/kg/min durante 48 horas), digoxina e terapêutica anti-congestiva. Na altura estava com terapêutica vasodilatadora com bosentano 125 mg 2 id, e iniciou sildenafil (20 mg/dia).

Realizou uma RMN cardíaca após este internamento que identificou cavidades direitas muito dilatadas, sinais de insuficiência tricúspide moderada, fracção de ejeção ventricular direita estimada em 15% e derrame pericárdico. A fracção de ejeção do ventrículo esquerdo era de 72%.

Dado o agravamento clínico e hemodinâmico, atendendo à idade da doente e ao mau prognóstico a curto prazo da DPVO, foi referenciada para um centro internacional de transplantação pulmonar.

DISCUSSÃO

Os autores chamam a atenção para três particularidades do presente caso clínico que apontavam para uma forma de HTP não idiópática:

1. A presença de uma marcada diminuição da difusão ao CO no estudo funcional respiratório;

2. A opacidade em vidro despolido com padrão centri-lobular identificado na angio TAC torácica de alta resolução

3. A deterioração clínica e hemodinâmica após terapêutica com vasodilatadores.

Trataram-se de indícios clínicos e imagiológicos, que na nossa opinião justificaram a

Given the worsening of her clinical and hemodynamic status, her age, and the dismal short-term prognosis of pulmonary veno-occlusive disease, the patient was referred to an international pulmonary transplantation center.

DISCUSSION

The authors highlight three features of the present case that point to a non-idiopathic form of PAH:

1. A marked reduction in CO diffusion on respiratory function tests;

2. The ground-glass opacity with a centrilobular pattern on high-resolution thoracic CT angiography;

3. Clinical and hemodynamic deterioration after vasodilatory therapy.

These clinical and imaging results in our opinion justified an urgent lung biopsy in order to establish whether there was some form of capillary or venular involvement as well as arteriopathy, or whether the predominant pathology was situated in the pulmonary interstices or in the terminal bronchioles (interstitial lung disease, although rare in young people, could not be completely excluded, even though analysis of bronchoalveolar lavage was inconclusive.

A diagnosis was reached of a rare form of pulmonary hypertension, PVOD, even though in the initial stages not all the manifestations described for this disease were present, including pleural effusion, septal lines and mediastinal adenopathy, or even occult alveolar hemorrhage.

Considering the patient's age, the rapid progression of the disease, with an episode of right ventricular failure a year after diagnosis, and the poor response to the pulmonary vasodilator prescribed, it was decided to refer the patient for lung transplantation.

THEORETICAL REVIEW

PVOD is a rare cause of pulmonary hypertension⁽¹⁾. It was first described in 1934 by

realização rápida de uma biópsia pulmonar por forma a caracterizar se para além de uma arteriopatia existia ou não alguma forma de doença capilar ou venular, ou mesmo se a doença predominante se centrava no interstício pulmonar ou nos bronquíolos terminais (a patologia do interstício pulmonar, apesar de rara no jovem, não estava cabalmente excluída, mesmo atendendo ao facto de a análise do lavado bronco-alveolar não ter sido esclarecedora).

Como já referido, foi concluído por uma forma rara de HTP, a DPVO. De notar que não estavam presentes na fase inicial todas as manifestações descritas para a doença, com o derrame pleural, as linhas septais e as adenopatias mediastínicas, ou mesmo a hemorragia alveolar oculta.

Tendo em conta a idade da paciente, a progressão rápida da doença com um episódio de falência ventricular direita, cerca de 12 meses após o diagnóstico, e a ausência de resposta clínica com o vasodilatador pulmonar seleccionado a paciente foi proposta para transplante pulmonar.

Revisão Teórica

A DPVO é uma causa rara de HTP⁽¹⁾. Foi inicialmente descrita por Hora *et al*⁽²⁾ em 1934 em Munique, num indivíduo do sexo masculino de 48 anos, padeiro, previamente saudável que faleceu um ano após desenvolvimento de queixas de dispneia, edemas periféricos e cianose. Pela semelhança com a doença hepática veno-oclusiva foi assim denominada em 1966 por Heath *et al*⁽³⁾. Previamente era conhecida como “esclerose venosa pulmonar isolada”, “forma venosa da hipertensão pulmonar primária”, ou “doença obstrutiva das veias pulmonares”^(4,5). Até metade da década de 80, estavam descritos apenas 67 casos da doença⁽⁶⁾ e calcula-se que no presente serão cerca de 200 os casos referenciados na literatura⁽¹⁾.

Pela classificação das recomendações europeias sobre HTP de 2004, que se baseia na classificação clínica de Veneza de 2003, a DPVO e a hemangiomatose capilar pulmonar, são formas de HTP arterial com um componente venoso e/ou capilar importante. Contra-

Hora *et al*.⁽²⁾ in Munich, in a previously healthy 48-year-old man, a baker, who died a year after developing dyspnea, peripheral edema and cyanosis. It was named pulmonary veno-occlusive disease by Heath *et al*.⁽³⁾ in 1966 due to its similarity to hepatic veno-occlusive disease; it had previously been known as isolated pulmonary venous sclerosis, venous form of primary pulmonary hypertension, and pulmonary vein obstructive disease^(4,5). By the mid-1980s, only 67 cases had been described⁽⁶⁾, and there are now an estimated 200 cases in the literature⁽¹⁾.

According to the 2004 European guidelines on PAH⁽¹⁾, using a classification based on the Venice clinical criteria of 2003, PVOD and pulmonary capillary hemangiomatosis are forms of PAH with a significant venous and/or capillary component. Unlike the 1998 Evian classification⁽⁷⁾, PVOD should not be grouped with forms of PAH with a venous component associated with left heart disease⁽⁸⁾.

Epidemiology

According to some authors the real incidence of PVOD is underestimated due to incorrect diagnosis as idiopathic PAH⁽⁹⁾.

It is at all events a rare disease, with an annual incidence of 0.1-0.2 per million population based on series of pulmonary hypertension patients⁽¹⁰⁾, in which varying percentages of PVOD have been reported; analysis of several reviews of PAH, with a total of 500 cases, gave an estimated prevalence of 10% for PVOD⁽⁹⁾.

Etiology

The causes of PVOD are not known with any certainty and various theories can be found in the literature.

The first descriptions by Hora and Brown stated that an influenza-like viral infection preceded symptom onset. There have also been reports that *Toxoplasma gondii* and the measles virus may trigger the disease^(2,11).

A recent review on pulmonary hypertension in HIV-positive patients⁽¹²⁾ concluded that all 192 patients had PAH with no venous component. However, three cases of PVOD

riamente à classificação de Evian em 1998⁽⁷⁾, a DPVO não deve fazer parte do mesmo grupo de formas de HTP com componente venoso associada a doença do coração esquerdo⁽⁸⁾.

Epidemiologia

De acordo com vários autores a incidência real de DPVO está subestimada, devido ao diagnóstico incorrecto da doença como HTP idiopática⁽⁹⁾.

De qualquer forma, trata-se de uma doença rara, com uma incidência anual de 0,1 a 0,2 casos de DPVO por milhão de habitante na população em geral⁽¹⁰⁾. No que diz respeito à percentagem relativa da DPVO em séries de HTP, há valores dispareos reportados, mas colectando várias revisões sobre HTP, com um total de 500 casos, foi estimada uma prevalência de 10% de casos de DPVO⁽⁹⁾.

Causalidade

Não há certezas sobre a etiologia da DPVO e são várias as teorias / hipóteses apresentadas na literatura.

As primeiras descrições de Hora e de Brown afirmaram que uma infecção viral, *influenza like* precedia o desenvolvimento dos sintomas. Há também casos descritos sobre a possibilidade do *toxoplasma gondii* e do vírus do sarampo serem precipitantes da doença^(2, 11). Até ao presente encontram-se descritos três casos na literatura associados à infecção VIH, apesar de numa revisão recentemente publicada sobre HTP em doentes com infecção VIH⁽¹²⁾ ter sido concluído, na totalidade dos 192 doentes, por uma hipertensão arterial pulmonar, sem componente venoso. Dos casos descritos sobre DPVO e infecção VIH, um deles⁽¹³⁾ tratava de um toxicodependente com 27 anos, com infecção VIH recentemente diagnosticada, não medicado com anti-retrovirais, internado para estudo de uma dispneia incapacitante, sendo o diagnóstico estabelecido após biopsia pulmonar por toracotomia. Ruchelli *et al*⁽¹⁴⁾ descrevem um caso de DPVO numa criança de 2 anos, em estudo *post-mortem*, que ainda não se encontrava numa fase de imunodeficiência grave. Após a análise dos casos descritos permanecem

associated with HIV infection have been described, of which one⁽¹³⁾ was a recently diagnosed 27-year-old intravenous drug abuser not taking antiretrovirals, hospitalized for investigation of incapacitating dyspnea, the diagnosis of PVOD being established by lung biopsy by thoracotomy. Ruchelli *et al.*⁽¹⁴⁾ described a case of PVOD diagnosed post-mortem in a 2-year-old child who had yet to develop severe immunodeficiency. Considerable doubt remains concerning the relationship between the two diseases: some authors consider PVOD to be underdiagnosed in the HIV-positive population, since dyspnea and pulmonary congestion and infiltrates are common in patients with HIV/AIDS but are usually attributed to infections or neoplasms.

There is also an association between PVOD and connective tissue disease, particularly CREST syndrome⁽¹⁵⁾ (calcinosis, Raynaud phenomenon, esophageal motility disorders, sclerodactyly and telangiectasia), but also lupus⁽¹⁶⁾, rheumatoid arthritis⁽¹⁷⁾, sarcoidosis⁽¹⁸⁾, mixed connective tissue disease⁽¹⁹⁾, and even rare forms of systemic venulitis⁽¹⁹⁾.

PVOD has also been reported after exposure to toxic agents such as silica, sodium bicarbonate and dodecyl benzyl sulfonate⁽²⁰⁾, and anticancer agents, particularly bleomycin, mitomycin and carmustine⁽²¹⁾. There appears to be some similarity between the pathophysiology of pulmonary and hepatic veno-occlusive disease, related to metabolic activity in the pulmonary endothelium⁽⁹⁾.

There have also been reports of familial PVOD, and mutations in the bone morphogenetic protein receptor 2 (BMPR2) gene⁽²³⁾ have been found in cases of PVOD, giving rise to speculation that the disease may have a genetic component.

However, the etiology is unclear and various causes and associations with other diseases have appeared in the literature. It is worth noting that alongside the possible causes presented above, there appears to be a form of pulmonary endothelial damage, with a significant immune inflammatory response, underlying the typical pathological alterations.

muitas dúvidas sobre a relação entre ambas as doenças. Há autores que consideram que a DPVO também se encontra subdiagnosticada nessa população. É frequente o aparecimento de dispneia, estados congestivos e infiltrados pulmonares, que são atribuídos a complicações infecciosas ou neoplásicas pulmonares no doente com infecção VIH e SIDA.

Há também uma associação entre a DPVO como forma de HTP e as doenças do tecido conjuntivo, nomeadamente ao síndrome CREST⁽¹⁵⁾ (calcinose, Raynaud, disfunção esofágica, esclerose cutânea e telangiectasias), mas também ao lúpus⁽¹⁶⁾, à artrite reumatóide⁽¹⁷⁾, à sarcoidose⁽¹⁸⁾, à doença mista do tecido conjuntivo⁽¹⁹⁾, e mesmo a formas raras de venulites sistémicas⁽¹⁹⁾.

A DPVO está também descrita após exposição a agentes tóxicos como a sílica, o carbonato de sódio, e o dodecil benzílico sulfonato⁽²⁰⁾, bem como a fármacos anti-neoplásicos, particularmente à bleomicina, mitomicina, e carmustina⁽²¹⁾. Parece existir uma semelhança entre o mecanismo fisiopatológico da doença hepática e pulmonar veno oclusiva relacionada com uma actividade metabólica do endotélio pulmonar⁽⁹⁾.

Por outro lado há também casos reportados em famílias com DPVO⁽²²⁾, tendo sido encontradas mutações no *gene bone morphogenetic protein receptor 2*, (BMPR2)⁽²³⁾ em casos de DPVO, o que permite especular por uma componente hereditária nesta síndrome.

De qualquer forma não há uma etiologia clara, e várias causas, ou associações a diferentes doenças podem ser notadas na literatura. De ressaltar que, provavelmente, e transversal à causalidade apresentada, parece estar uma forma de lesão endotelial pulmonar, com uma resposta imuno-inflamatória importante na base das alterações patológicas típicas.

Dados clínicos

Segundo as publicações iniciais a DPVO, ao contrário da HTP idiopática, parecia afectar mais frequentemente o género masculino e geralmente estava descrita em indivíduos com idade inferior a 50 anos⁽⁹⁾.

Numa revisão publicada em 2000, sobre

Clinical features

According to early studies, PVOD, unlike idiopathic PAH, appeared to affect males more often than females and was usually found in individuals under the age of 50⁽⁹⁾.

In a series published in 2000 of 11 patients diagnosed with PVOD, Holcomb et al.⁽²⁴⁾ found greater frequency in women (1.2:1) but a similar age of disease manifestation as previously described.

The same group reported frequent signs and symptoms of pulmonary congestion (in six patients) and digital clubbing in five patients. The latter sign had not previously been described and is probably related to chronic hypoxia and intrapulmonary shunts resulting from bronchial anastomoses, leading to release and fixing of megakaryocytes and platelets associated with the production of growth factors in the nailbed^(25, 26).

As well as exertional dyspnea, orthopnea and fatigue, in some cases in the literature the main symptom is chronic cough⁽²⁷⁾, hemoptysis due to alveolar hemorrhage⁽²⁸⁾, or even sudden death⁽²⁹⁾. In others the disease was diagnosed after failure of antibiotic therapy for a presumed respiratory infection with persistence of respiratory symptoms and fatigue⁽³⁾.

The clinical setting is insufficient to confirm a diagnosis of PVOD, for which the gold standard exam is histological study. Not all patients with PAH undergo open lung biopsy, an exam with significant morbidity in cases of pulmonary artery disease, and so it is important to be alert to the clues that invasive and non-invasive complementary exams can provide.

We present a brief review of the main diagnostic exams for PVOD.

Hemodynamic features

Various authors have reported that the triad of elevated pulmonary arterial pressure, elevated pulmonary resistances and normal PCWP is more often found in PVOD patients. The fact that wedge pressure is normal is due to the fact that this is a capillary and venular disease⁽²⁴⁾; this may be explained by the fact that the catheter is wedged posterior to the

onze doentes com o diagnóstico de DPVO, Holcomb *et al* ⁽²⁴⁾ notou uma maior frequência da doença nas mulheres com um ratio de 1,2:1, concordando com a idade de manifestação da doença previamente descrita.

Em termos clínicos o mesmo grupo relatou uma elevada frequência de sinais e sintomas de congestão pulmonar (presentes em seis doentes), e em cinco doentes, eram evidentes dedos em baqueta de tambor, o que até à altura não tinha sido reportado. Tal provavelmente estará relacionado com a hipóxia crónica, e com *shunts* intra-pulmonares resultante de anastomoses brônquicas, com posterior libertação e fixação de megacariócitos e plaquetas associada a produção de factores de crescimento no leito capilar ungeal ^(25, 26).

Para além das queixas de dispneia de esforço, de ortopneia e de cansaço, há casos relatados na literatura nos quais a sintomatologia predominante foi a tosse crónica ⁽²⁷⁾, hemoptises por hemorragia alveolar ⁽²⁸⁾ e mesmo morte súbita ⁽²⁹⁾. Há outros nos quais o diagnóstico foi concluído após antibioterapia para uma suposta infecção respiratória, nos quais as queixas respiratórias e de cansaço persistem ⁽³⁾.

De notar que o contexto clínico é insuficiente para confirmar esta forma de HTP. Assim o estudo histológico é o exame *gold standart* para detectar a DPVO. Nem todos os doentes com HTP são submetidos a uma biópsia pulmonar por toracotomia, um exame com morbilidade importante no contexto da doença pulmonar arterial, pelo que é importante estar atento aos vários detalhes e pistas que os exames complementares de diagnóstico (ECD), mais ou menos invasivos vão fornecendo.

Segue-se uma breve revisão sobre os principais ECD no contexto da DPVO.

Dados hemodinâmicos

Está descrito por vários autores que a tríade de uma pressão arterial pulmonar elevada, resistências pulmonares elevadas e pressão de encravamento capilar pulmonar normal é mais frequentemente encontrada neste grupo de doentes. De notar que a pressão de encravamento capilar normal é comum

lesions and thus the weight of the blood column reflects only the pressure of the larger veins ⁽³⁰⁾. However, cases have been described of PVOD with elevated PCWP, probably due to the involvement of territories with larger caliber venules, in which pressure varies depending on where wedging occurs ^(24, 31).

Another finding is acute pulmonary edema following vasodilatory testing with epoprostenol, adenosine, or nitric acid in the hemodynamic laboratory ⁽³²⁾.

Spirometry

In most cases spirometry detects a marked reduction in CO diffusion with preserved pulmonary volumes ⁽³³⁾; a restrictive pattern has also been reported ⁽³⁴⁾. These alterations are not specific to PVOD and may be found in idiopathic PAH, although the reduction in CO diffusion is greater in PVOD ⁽¹⁾.

Imaging

Conventional X-ray may detect Kerley B lines, dilatation of the pulmonary artery trunk, diffuse irregular opacities and pleural effusion. However, the absence of these alterations does not exclude the diagnosis ⁽³⁵⁾.

High-resolution CT imaging can identify the alterations typical of the disease, of which a micronodular and centrilobular pattern, thickened septal lines, pleural effusion and mediastinal adenopathy are the most common.

Ground-glass opacity is defined as increased radiological density of the pulmonary parenchyma that is not sufficient to obscure the pulmonary vessels. It probably represents areas of parenchymal hypoperfusion and interstitial edema. It can have a centrilobular distribution (poorly defined and micronodular, generally less than 1 cm in size) or panlobular (well-defined distribution, larger, and homogeneous or heterogeneous). The septal lines correspond to thickening of the interlobular septa ⁽³⁶⁾.

In a study comparing 15 high-resolution thoracic CT scans of patients with PVOD (pre-treatment and with diagnosis confirmed histologically) and 15 scans in patients with idiopathic PAH, Resten *et al.* ⁽³⁶⁾ concluded that

apesar de se tratar de uma doença capilar e venular⁽²⁴⁾. Isso poderá ser explicado pelo facto de o encravamento do catéter estar num nível posterior às lesões e assim o peso da coluna de sangue reflectir apenas a pressão do sistema venoso de maior calibre⁽³⁰⁾. No entanto, estão também descritos casos de DPVO com pressão capilar pulmonar elevada, provavelmente relacionados com o atingimento de territórios venulares de maior calibre, nos quais a pressão encontrada varia consoante o local de encravamento^(24, 31).

Outro achado hemodinâmico está relacionado com a possibilidade de um edema agudo do pulmão após teste com vasodilatador (concretamente com epoprostenol, adenosina, ou ácido nítrico) no laboratório de hemodinâmica⁽³²⁾.

Espirometria

A espirometria indentifica na maioria das situações uma redução marcada da difusão do CO, com manutenção dos volumes pulmonares⁽³³⁾; há também casos descritos com uma padrão restritivo⁽³⁴⁾. De notar que estas alterações não são específicas da DPVO e podem ser encontradas também na HTP idiopática, embora a magnitude da diminuição da difusão do CO seja superior na DPVO⁽¹⁾.

Imagem

O estudo radiológico convencional pode identificar linhas B de Kerley, dilatação do tronco principal da artéria pulmonar, opacidades dispersas irregulares e derrame pleural. No entanto, a ausência destas alterações não excluí o diagnóstico⁽³⁵⁾.

O estudo de alta resolução por tomografia axial computurizada permite encontrar alterações típicas desta doença; assim, a presença de um padrão micronodular centri-lobular, espessamento das linhas septais, derrame pleural e adenopatias mediastínicas são as alterações mais frequentes.

A opacidade em vidro despolido é definida como um aumento da densidade radiológica do parênquima pulmonar não suficiente para obscurecer os vasos pulmonares. Provavelmente representa áreas de hipoperfusão

the presence of ground-glass opacities and septal lines are highly suggestive of PVOD, with a centrilobular distribution being more specific than a panlobular pattern. In the opinion of these authors, the presence of mediastinal adenopathy in the context of idiopathic PAH is 100% specific for a diagnosis of PVOD. However, since the sensitivity for detection of adenopathy is only 80%, its absence does not exclude a diagnosis of PVOD. In their study, neither pleural nor pericardial effusion were statistically significant findings. Other alterations found in patients with PVOD included honeycombing, bronchiectasis, cardiomegaly and non-septal lines.

The same group performed a study⁽³⁷⁾ using thoracic CT to predict response to intravenous epoprostenol therapy in severe pulmonary hypertension of unknown cause, retrospectively assessing 73 patients and concluding that poorly-defined nodular opacities, septal lines, pleural effusion, and adenopathy on pre-treatment CT imaging correlated significantly with clinical deterioration after initiation of epoprostenol therapy. Such alterations, as stated above, are important indicators for a diagnosis of PVOD.

The micronodular lesions are dispersed through both lung fields, as reported in various publications. However, in a group of 11 patients with PVOD, of whom nine had thoracic CT scans, Holcomb et al.⁽²⁴⁾ found lesions mainly in the lower lung lobes in six patients.

Pathological anatomy

Despite the clinical and imaging features described above, histological study is essential for a diagnosis of PVOD⁽³⁸⁾, which includes alterations to the venular territory, arteries, and capillary tree.

An analysis of the literature shows that the disease is mainly diagnosed post-mortem. However, valid specimens for histological study can be obtained by lung biopsy via mini-thoracotomy, which is not the case for transbronchial biopsy⁽⁹⁾.

The main alteration found on optical

parenquimatosa e de edema intersticial. De acordo com a distribuição lobular, pode ser caracterizada como tendo uma distribuição centri-lobular (distribuição mal definida, sob uma forma micronodular, geralmente inferior a 1 cm) ou pan-lobular (distribuição bem definida, de maiores dimensões, que poderá ser homogénea ou heterogénea). As linhas septais correspondem ao espessamento dos septos interlobulares⁽³⁶⁾.

Resten *et al*⁽³⁶⁾ num estudo comparativo de quinze TACs torácicas de alta resolução de doentes com DPVO (pré-tratamento, e com diagnóstico histológico confirmado), *versus* quinze TACs de doentes com HTP idiopática, concluíram que a presença de opacidades em vidro-despolido e linhas septais são altamente sugestivas de DPVO. As opacidades com uma distribuição centri-lobular são mais específicas de DPVO do que o padrão pan-lobular. Para estes autores, a presença de adenopatias mediastínicas num contexto de hipertensão pulmonar idiopática é 100% específica para o diagnóstico de DPVO. No entanto, como a sensibilidade da detecção de adenopatias é de apenas 80%, a sua ausência não permite a exclusão da DPVO como hipótese diagnóstica. Neste estudo, quer a presença de derrame pleural, quer a presença de derrame pericárdico, não foram alterações estatisticamente significativas. Para além das alterações descritas, outras foram detectadas no conjunto de doentes com DPVO, como sejam: padrão de favo de mel, bronquiectasias, cardiomegália, e linhas não septais.

O mesmo grupo⁽³⁷⁾ realizou um estudo preditivo por TAC torácica da resposta à terapêutica com epoprostenol endovenoso em doentes com HTP severa de etiologia não determinada. Foram avaliados retrospectivamente 73 doentes com hipertensão pulmonar severa tratados com epoprostenol. Os autores concluíram que os doentes que apresentavam na TAC pré-tratamento opacidades nodular mal-definidas, linhas septais, derrame pleural, e adenopatias apresentavam uma correlação estatisticamente significativa com agravamento do estado clínico após o início da terapêuti-

microscopy is extensive diffuse fibrotic occlusion of pulmonary venules and veins of differing sizes, although larger veins are rarely affected. Intimal thickening is usually eccentric, suggesting recanalization and/or non-occlusive thrombosis, although areas of total occlusion are found⁽³⁸⁾.

The fibrous tissue may be dense and acellular or accompanied by an infiltrate with mixed cellularity. Some authors consider that the two forms correspond to different stages in the evolution of the disease^(39,40).

The venular medial layer is thickened, with increased elastic fibers and smooth muscle fibers ("venular arterialization"). This is an important pathological finding, since it is generally not found in venous forms of pulmonary hypertension⁽⁴¹⁾. A pointer for the diagnosis is the absence of venules of normal appearance, since over 75% of smaller veins are usually affected⁽²⁴⁾.

There are lesions in arteries and arterioles, such as medial hypertrophy, in 50% of cases, but plexiform lesions and fibrinoid arteritis are not seen in this form of pulmonary hypertension⁽⁶⁾.

Congestion of the venous circulation naturally has consequences upstream, and engorged alveolar capillaries are frequently detected, similar to those in capillary hemangiomas⁽⁹⁾.

Interstitial edema, mainly at the level of the alveolar septa, is often found. As the disease progresses, the edema may evolve into interstitial fibrosis, which may be confused with usual interstitial pneumonia. Dilatation of pulmonary and pleural lymphatics is also frequent. A less common finding in PVOD is alveolar hemorrhage, which results from alveolar hemosiderosis, with hemosiderin-laden macrophages in the pulmonary interstices⁽³⁹⁾.

Bronchial fibroscopy

The consequences of post-capillary obstruction of pulmonary blood flow include not only dilatation of the capillary tree (hemangiomas alterations) but also occult alveolar hemorrhage.

ca com epoprostenol. Tais alterações, como atrás referido, são indícios importantes para o diagnóstico de DPVO.

As lesões micronodulares têm um padrão disperso por ambos campos pulmonares como referido em várias publicações. No entanto, Holcomb *et al* ⁽²⁴⁾ descreve no seu grupo de 11 doentes com DPVO, em que nove realizaram TAC torácica, um predomínio das lesões nos lobos inferiores do pulmão em seis doentes.

Anatomia patológica

Apesar dos indícios clínicos e imagiológicos referidos anteriormente, o estudo histológico é fundamental para o diagnóstico da DPVO⁽³⁸⁾.

A DPVO compreende doença do território venular, alterações a nível arterial, bem como da árvore capilar.

Após uma análise da literatura conclui-se que grande parte dos diagnósticos são feitos em estudo *pós-mortem*. No entanto, a biopsia pulmonar com recurso a mini-toracotomia permite obtenção de fragmentos válidos para um estudo histológico. O mesmo não sucede com a biopsia transbrônquica ⁽⁹⁾.

A principal alteração encontrada à microscopia óptica é a oclusão extensa e difusa por tecido fibrótico de vénulas pulmonares e veias de dimensão variada, embora raramente se encontrem lesões em veias de maior calibre. O espessamento fibrótico com localização à íntima do vaso habitualmente é excêntrico (sinal sugestivo de recanalização e/ou de trombose não oclusiva), embora se encontram áreas de oclusão total ⁽³⁸⁾.

O tecido fibrótico pode ser denso e acelular ou acompanhado de um infiltrado com celularidade variada. Vários autores consideram que ambas as formas podem corresponder a fases evolutivas diferentes de uma mesma doença ^(39, 40).

A camada média das vénulas encontra-se espessada, com um aumento das fibras elásticas e das fibras musculares lisas – “arteriolização venosa”. Tal é um aspecto patológico importante dado que geralmente está ausente nas formas de hipertensão pulmonar venosa ⁽⁴¹⁾. Uma dica para o diagnóstico é a ausência de vénulas de aspecto normal, dado que geral-

The usefulness of bronchoalveolar lavage is therefore in screening for alveolitis with hemosiderin-laden macrophages. A recent retrospective study by Rabiller *et al.* ⁽⁴²⁾ of 11 patients with PAH and 8 with PVOD confirmed the value of this technique; they concluded that the presence of occult alveolar hemorrhage, resulting in bronchoalveolar lavage with abundant hemosiderin-laden macrophages is an important difference between PVOD and idiopathic PAH.

Since many patients are not in a condition for lung biopsy, this is one more option for non-invasive diagnosis of PVOD ⁽⁴³⁾.

Treatment

What little evidence there is concerning therapeutic options in PVOD is based on randomized trials on idiopathic PAH and case reports.

General measures similar to those for idiopathic PAH are suggested, including avoidance of strenuous exercise, altitudes of over 1500-2000 m (oxygen therapy should be used during air travel), and oral contraceptives. Phlebotomy is recommended for hematocrit of over 65%, as is counseling and careful analysis of the need for concomitant medication and non-cardiac surgery.

The 2004 European guidelines on pulmonary arterial hypertension also suggest oral anticoagulation with warfarin (following careful risk/benefit analysis), diuretics for congestive states, and oxygen therapy to obtain arterial saturation of over 90% ⁽¹⁾.

There is even less evidence on vasodilator treatment in PVOD. Arterial vasodilation in the context of capillary and venous disease will increase pulmonary hydrostatic transudation and thus exacerbate respiratory symptoms; there have been cases of acute pulmonary edema soon after initiation of epoprostenol therapy ^(44, 45).

In the series of 11 cases mentioned above ⁽²⁴⁾, six patients developed pulmonary edema (only one acute) after treatment with calcium channel blockers, and none tolerated the high doses recommended for treatment of PAH. Three received intravenous PGI₂: one died

mente estão afectadas mais de 75% das veias de menor calibre ⁽²⁴⁾.

Em cerca de 50% dos casos há lesões a nível arterial e arteriolar como hipertrofia da camada média. De notar a ausência de lesões plexiformes e de arterite fibrinóide nesta forma de hipertensão pulmonar ⁽⁶⁾.

A congestão da circulação venosa tem logicamente tradução a montante e é frequentemente detectada a presença de capilares alveolares engurgitados, semelhantes aos descritos na hemangiomasose capilar ⁽⁹⁾.

A presença de edema intersticial, com predomínio a nível dos septos alveolares, ocorre com frequência. Com a progressão da doença, o edema pode evoluir para formas de fibrose intersticial, que podem ser confundidas com uma pneumonite usual inespecífica. A presença de dilatação dos vasos linfáticos pulmonares e da pleura também é frequente. Um achado menos frequente representa a hemorragia alveolar que pode aparecer nesta doença, e que se traduz por hemossiderose alveolar, com macrófagos marcados com hemossiderina no interstício pulmonar ⁽³⁹⁾.

Broncofibroscopia – LLBA

Como consequência de uma obstrução do fluxo sanguíneo pulmonar pós-capilar surge não só uma dilatação da árvore capilar (alterações hemangiomasosas), como também hemorragia alveolar oculta.

A utilidade do lavado broncoalveolar centra-se portanto na pesquisa de uma alveolite com predomínio de macrófagos carregados de hemossiderina. Um estudo recentemente publicado por Rabiller *et al.*, ⁽⁴²⁾ confirmou a utilidade desta técnica. Foram estudados retrospectivamente onze doentes com hipertensão arterial pulmonar e oito doentes com DPVO. Concluíram que a presença de hemorragia alveolar oculta traduzida num líquido de lavado broncoalveolar repleto de macrófagos preenchidos com hemossiderina é uma importante diferença entre a DPVO e a HTP idiopática.

Dado que vários doentes não apresentam condições para uma biópsia pulmonar, esta técnica é mais uma alternativa no diagnóstico não invasivo da DPVO ⁽⁴³⁾.

after beginning therapy due to worsening right ventricular dysfunction, another suffered sudden death six months later at home, and the third was still alive at 2-year follow-up. There are thus cases of successful treatment with arterial vasodilators. The improvement may be explained by predominantly arteriolar and arterial forms of PVOD, together with the vasodilatory effect of certain drugs on the pulmonary venous system ⁽⁴⁶⁾.

Randomized trials of other drugs, such as endothelin receptor antagonists, have not included patients with this form of PAH. The European guidelines also do not recommend them but do not exclude their use in the treatment of PVOD.

Immunosuppressants have also been used for the treatment of PVOD and there are cases that have responded well ⁽⁴⁷⁾, particularly if there is clinical evidence of concomitant autoimmune disease, such as Raynaud phenomenon, digital ulcers or antinuclear antibodies.

Even with the therapeutic resources described above, PVOD is a progressive disease with a dismal prognosis, most patients dying within two years of diagnosis ⁽⁴⁸⁾. In the series of 11 cases mentioned above, eight patients died of cardiovascular disease within a year of diagnosis ⁽²⁴⁾. Against this background, lung transplantation, the only cure for PVOD, should be considered early. As in idiopathic PAH, there are no reports of recurrence of disease in the lung graft ^(1,9).

CONCLUSION

Pulmonary veno-occlusive disease is a rare disease with a dismal prognosis. Diagnosis is confirmed by histological study, but complementary exams can provide a series of important clues, which are essential for an early diagnosis and referral for the only curative treatment – lung transplantation.

Tratamento

Relativamente às opções terapêuticas, a evidência para a DPVO é escassa e as opções são baseadas nos ensaios randomizados de HTP idiopática ou de casos clínicos reportados.

Sugerem-se medidas de carácter geral semelhantes à HTP idiopática como: evitar exercício físico intenso, locais de altitude superior a 1500-2000 m (as viagens de avião devem ser realizadas sob oxigenoterapia) e contraceção oral. Recomenda-se flebotomias para hematócrito superior a 65%, apoio psicológico, bem como análise criteriosa da necessidade de medicação concomitante e de cirurgias não cardíacas.

Para além disso as *guidelines* de 2004 sugerem um tratamento anticoagulante oral com varfarina, diuréticos para estados congestivos, e oxigenoterapia (para obter valores de saturação arterial superior a 90%)⁽¹⁾.

Relativamente ao tratamento com vasodilatadores, a evidência na DPVO é muito escassa. A vasodilatação arterial num contexto de doença capilar e venosa aumenta a transudação hidrostática pulmonar e assim agrava sintomatologia respiratória, estando mesmo descritos casos de edema agudo do pulmão após início breve de tratamento com epoprostenol^(44,45).

Na série de 11 casos já referida, seis doentes evoluíram para edema pulmonar (apenas um numa forma aguda), após início de tratamento com antagonistas dos canais de cálcio e para além disso nenhum doente tole-rou as doses elevadas recomendadas para o tratamento da HTP. Três doentes foram tratados com PGI₂ endovenosa. Um faleceu após início da terapêutica por agravamento de disfunção ventricular direita, outro faleceu aos seis meses subitamente em casa, e o terceiro no final de dois anos de seguimento estava vivo⁽²⁴⁾. Assim, também há casos de sucesso com terapêutica com vasodilatadores arteriais. A explicação

para essa melhora pode estar relacionada com um predomínio de doença arteriolar e arterial em formas de DPVO, e o efeito descrito de vasodilatação pulmonar de certos agentes farmacológicos⁽⁴⁶⁾.

Relativamente a outros fármacos como os antagonistas da endotelina II, os ensaios randomizados não incluíram doentes com esta forma de HTP. As recomendações europeias reforçam esta noção, mas não eliminam esta classe farmacológica para o tratamento da DPVO.

Os imunossuppressores também estão descritos para o tratamento da DPVO e há casos com excelente resposta⁽⁴⁷⁾, particularmente se existirem formas clínicas sugestivas de doença autoimune concomitante, como fenómeno de Raynaud, ulceração digital e anticorpos anti-nucleares.

Mesmo dispondo dos recursos terapêuticos descritos, a DPVO é uma doença progressiva, com mau prognóstico, na qual a maioria dos doentes morre dois anos após o diagnóstico⁽⁴⁸⁾. Na série de 11 doentes já referida, oito doentes morreram de doença cardiovascular durante o primeiro ano após o diagnóstico⁽²⁴⁾. Tendo em conta estes resultados o transplante pulmonar, que é a única terapêutica curativa para a DPVO, deve ser considerado precocemente nesta forma rara de HTP. De forma semelhante à HTP idiopática, não há casos descritos de recidiva da doença no enxerto pulmonar^(1,9).

CONCLUSÃO

A DPVO é uma doença rara e com mau prognóstico. O diagnóstico é histológico, mas há um conjunto importante de indícios que estão presentes em exames complementares de diagnóstico. Tal é crucial para uma diagnóstico com brevidade, e para equacionar um tratamento curativo – o transplante de pulmão.

BIBLIOGRAFIA / REFERENCES

1. Galìè N; Torbicki A; Barst R; Darttevelle P; Haworth S; Higenbottam T; Olschewski H; Peacock A; Petra G; Rubin L; Simonneau G; Guidelines on diagnosis and treatment of pulmonary arterial hypertension. The task force on diagnosis and treatment of pulmonary arterial hypertension of the European Society of Cardiology. *European Heart Journal*, 2004. 25: p. 2243-2278.
2. Hora J; Zur Histologie der klinischen "primären Pulmonalsklerose". *Frankf Z Pathol*, 1934. 47: p. 100-118.
3. Heath D; Sengel N; Bishop J; Pulmonary veno-occlusive disease. *Circulation*, 1966. 34: p. 242-248.
4. Weisser K; Wyler F; Gloor, F; Pulmonary veno-occlusive disease. *Arch Dis Child*, 1967. 42: p. 322-327.
5. Rosenthal A; Vawter G; Wagenvoort C; Intrapulmonary veno-occlusive disease. *Am J Cardiol* 1973. 31: p. 78-83.
6. Wagenvoort C; Wagenvoort N; Takahashi T; Pulmonary veno-occlusive disease: involvement of the pulmonary arteries and review of the literature. *Hum Pathol* 1985. 16: p. 1033-1041.
7. World Symposium on Primary Pulmonary Hypertension 1998. *Evian, F.*, 1998.
8. Fishman A; Primary pulmonary arterial hypertension: A look back. *J Am Coll Cardiol*, 2004. 43: p. S2-4.
9. Mandel J; Mark E; Hales C; Pulmonary Venocclusive Disease. *Am J Respir Crit Care Med*, 2000. 162.: p. 1964-1973.
10. Rubin L; Current concepts: primary pulmonary hypertension. *N Engl J Med*, 1997. 336: p. 111-117.
11. Stovin P; Mitchinson M; Pulmonary hypertension due to obstruction of the intrapulmonary veins. *Thorax*, 1965. 20: p. 106-113.
12. Krings P; Konorza T; Neumann T; Erbel R; on behalf of the Competence Network of Heart Failure; Pulmonary arterial hypertension related to HIV infection: a systematic review of literature comprising 192 cases. *Current Medical Research and Opinion*, 2007. 23(Supplement 2).
13. Escamilla R; Hermant C; Berjaud J; Mazerolles C; Daussy X; Pulmonary veno-occlusive disease in a HIV-infected intravenous drug abuser. *Eur Respir J*, 1995. 8: p. 1982-1984.
14. Ruchelli ED; Nojadera G; Rutstein R; Rudy B; Pulmonary veno-occlusive disease: another vascular disorder associated with human immunodeficiency virus infection? *Arch Pathol Lab Med*, 1994. 118: p. 664-666.
15. Morassut P; Walley V; Smith C; Pulmonary veno-occlusive disease and the CREST variant of scleroderma. *Can J Cardiol*, 1992. 8: p. 1055-1058.
16. Kishida Y; Kanai Y; Kuramochi S; Hosoda Y, Pulmonary venoocclusive disease in a patient with systemic lupus erythematosus. *J Rheumatol*, 1993. 20: p. 2161-2162.
17. Scully RE; Mark EJ; McNeely WF; McNeely B; Case records of the Massachusetts General Hospital: weekly clinicopathologic exercises. Case 37-1992: a 68-year-old woman with rheumatoid arthritis and pulmonary hypertension. *N Engl J Med*, 1992. 327: p. 873-880.
18. Hoffstein V; Ranganathan N; Mullen J; Sarcoidosis simulating pulmonary veno-occlusive disease. *Am Rev Respir Dis*, 1986. 134: p. 809-811.
19. Zhang L; Visscher D; Rihal C; Aubry M; Pulmonary veno-occlusive disease as a primary cause of pulmonary hypertension in a patient with mixed connective tissue disease. *Rheumatol Int.*, 2007 27: p. 1163-5.
20. Liu L; Sackler J; A case of pulmonary veno-occlusive disease: etiological and therapeutic appraisal. *Angiology*, 1973. 23: p. 299-304.
21. Williams L; Fussell S; Veith R; Nelson S; Mason C; Pulmonary veno-occlusive disease in an adult following bone marrow transplantation. *Chest*, 1996. 109: p. 1388-1391.
22. Langleben D; Heneghan J; Batten A; et al; Familial pulmonary capillary hemangiomatosis resulting in primary pulmonary hypertension. *Ann Intern Med*, 1988. 109: p. 106-109.
23. Runo JR; Vnencak-Jones C; Prince M; et al; Pulmonary veno-occlusive disease caused by an inherited mutation in bone morphogenetic protein receptor. *Am J Crit Care Med*, 2003. 167: p. 889-894.
24. Holcomb B; Loyd JE; Ely W; Johnson J; Robbins I; Pulmonary Venocclusive Disease: A Case Series and New Observations. *Chest*, 2000. 118: p. 1671-1679.
25. Dickinson C; The etiology of clubbing and hypertrophic osteoarthropathy. *Eur J Clin Invest*, 1993. 23: p. 330-338.
26. Ward R; Chin R; Keyes J; et al; Digital clubbing: demonstration with positron emission tomography. *Chest*, 1995. 107: p. 1172-1173.
27. Calderon M; Burdine J; Pulmonary veno-occlusive disease. *J Nucl Med*, 1974. 15: p. 455-457.
28. Chawla SK; Kittle CF; Faber LP; Jensik R; Pulmonary venoocclusive disease. *Ann Thorac Surg*, 1976. 22: p. 249-253.
29. Bolster MA; Hogan J; Bredin C; Pulmonary vascular occlusive disease presenting as sudden death. *Med Sci Law*, 1990. 30: p. 26-28.
30. Weed HG; Pulmonary "capillary" wedge pressure not the pressure in the pulmonary capillaries. *Chest*, 1991. 100: p. 1138-1140.
31. Harris P; Heath D; Pulmonary veno-occlusive disease. In: Harris P, Heath D, eds. *Human pulmonary circulation*. 3rd ed. New York, NY: Churchill. 1986: p. 74-76.

32. Dufour B; Maitre S; Humbert M; Capron F; Simonneau G; Musset D; High-resolution CT of the chest in four patients with pulmonary capillary hemangiomatosis or pulmonary venoocclusive disease. *Am J Roentgenol*, 1998. 171: p. 1321-1324.
33. Elliott C; Colby T; Hill T; Crapo R; Pulmonary veno-occlusive disease associated with severe reduction of single-breath carbon monoxide diffusing capacity. *Respiration*, 1988. 53: p. 262-266.
34. Maltby J; Gouverne M; CT findings in pulmonary venoocclusive disease. *J Comput Assist Tomogr*, 1984. 8: p. 758-761.
35. Brown C; Harrison C; Pulmonary veno-occlusive disease. *Lancet*, 1966. 2: p. 61-65.
36. Resten A; Maitre S; Humbert M; Rabiller A; Sitbon O; Capron F; Simonneau G; Musset D; Pulmonary Hypertension: CT of the Chest in Pulmonary Venocclusive Disease. *Am J Radiol*, 2004. 183: p. 65-70.
37. Resten A; Maître S; Humbert M; Sitbon O; Capron F; Simonneau G; Musset D; Pulmonary Arterial Hypertension: Thin-Section CT Predictors of Epoprostenol Therapy Failure. *Radiology*, 2002. 222: p. 782-788.
38. Pietra G; Capron F; Stewart S; Leone O; Humbert M; Robbins I; Reid L; Tuder R; Pathologic assessment of vasculopathies in pulmonary hypertension. *J. Am. Coll. Cardiol*, 2004. 45: p. 25-32.
39. Wagenvoort C; Wagenvoort N; The pathology of pulmonary venoocclusive disease. *Virchows Arch A Pathol Anat Histol*, 1974. 364: p. 69-79.
40. Pietra G; Edwards W; Kay J; Rich S; Kernis J; Schloo B; Ayres S; Bergofsky EH; Brundage BH; Detre K; Histopathology of primary pulmonary hypertension: a qualitative and quantitative study of pulmonary blood vessels from 58 patients in the National Heart, Lung, and Blood Institute, Primary Pulmonary Hypertension Registry. *Circulation*, 1989. 80: p. 1198-1206.
41. Chazova I; Robbins I; Loyd L; Newman J; Tapson V; Zhdaov V; Meyrick B; Venous and arterial changes in pulmonary veno-occlusive disease, mitral stenosis and fibrosing mediastinitis. *Eur Respir J* 2000. 25: p. 116-122.
42. Rabiller A; Jais X; Hamid A; Resten A; Parent F; Haque R; Capron F; Sitbon O; Simonneau G; Humbert M; Occult alveolar haemorrhage in pulmonary veno-occlusive disease. *Eur Respir J*, 2006. 27: p. 108-113.
43. Nicod P; Moser K; Primary pulmonary hypertension: the risk and benefit of lung biopsy. *Circulation*, 1989. 80: p. 1486-1488.
44. Palmer SM; Robinson LI; Wang A; et al; Massive pulmonary edema and death after prostacyclin infusion in a patient with pulmonary veno-occlusive disease. *Chest*, 1998. 113(237-240).
45. Humbert M; Maître S; Capron F; et al; Pulmonary edema complicating continuous intravenous prostacyclin in pulmonary capillary hemangiomatosis. *Am J Respir Crit Care Med*, 1998. 157: p. 1681-5.
46. Davis LL; Boisblanc BP; Glynn CE; Ramirez C; Summer W; Effect of prostacyclin on microvascular pressures in a patient with pulmonary veno-occlusive disease. *Chest*. 108: p. 1754-1756.
47. Sanderson JE; Spiro SG; Hendry AT; Turner-Warwick M; A case of pulmonary veno-occlusive disease responding to treatment with azathioprine. *Thorax*, 1977. 32: p. 140-148.
48. Shackelford GD; Sacks EJ; Mullins JD; McAlister W; Pulmonary venoocclusive disease: case report and review of the literature. *Am J Roentgenol*, 1977. 128: p. 643-648.