

## Abcesso hepático piogénico: quatro casos clínicos

Pyogenic liver abscess  
Four clinical cases

Paulo Ferreira\*, Júlia Oliveira\*, Sara Leitão\*\*, Adriano Rodrigues\*\*, Fernando Alves\*\*\*, Adélia Simão\*\*\*\*, Eurico Almiro\*\*\*\*\*, Armando Porto\*\*\*\*\*

### Resumo

O abcesso hepático piogénico é uma entidade clínica pouco frequente, com formas de apresentação atípicas, o que contribui para que haja um atraso no seu diagnóstico. Actualmente, a aspiração e/ou drenagem percutânea associadas à antibioterapia adequada é o método de primeira escolha no tratamento do abcesso hepático. O tratamento cirúrgico deve ser reservado para o insucesso do tratamento médico ou quando exista uma situação clínica de base que condicione uma correcção cirúrgica. Descrevem-se quatro casos clínicos, três dos quais por *Streptococcus anginosus*. Um dos casos fez apenas antibioterapia sistémica, mas os restantes foram, associadamente, submetidos a terapêutica percutânea. Nenhum necessitou de tratamento cirúrgico.

Palavras chave: abcesso hepático piogénico, *Streptococcus anginosus*, terapêutica percutânea.

### Abstract

Pyogenic liver abscess is an infrequent clinical entity, often with an atypical way of presentation, which contributes to a delay in diagnosis. Presently, aspiration and/or catheter drainage associated to antibiotic therapy, is the method of first choice in pyogenic liver abscess treatment. Surgery is indicated when medical treatment has

failed, or in those patients requiring abdominal exploration. We report four cases; three of them caused by *Streptococcus anginosus*. One patient was treated with systemic antibiotics only; the others underwent percutaneous therapy as well. None of the cases needed surgical treatment.

Key words: pyogenic liver abscess, *Streptococcus anginosus*, percutaneous therapy.

### Introdução

O abcesso hepático piogénico é uma entidade clínica pouco frequente. Apresenta uma incidência que varia entre 0,008 e 0,016% nos doentes hospitalares e entre 0,3 e 1,4% em séries de autópsias<sup>1-5</sup>. Tem uma taxa de mortalidade de 20 a 40%<sup>6</sup>.

Os agentes bacteriológicos mais frequentemente implicados são os Gram negativos, nomeadamente *E. coli*, *Klebsiella*, *Proteus*, *Pseudomonas* e *Enterobacteriaceas*, logo seguidos dos anaeróbios, como o *B. fragilis*, *Fusobacterium* e *Peptostreptococcus*. Nos casos com etiologia traumática podem estar envolvidos o *Staphylococcus aureus* e o *Streptococcus pyogenes*. Cerca de metade dos casos de abcesso hepático piogénico são polimicrobianos<sup>7-11</sup>.

Os germes podem atingir o fígado através da via biliar (30-50%), veia porta (15-20%), artéria hepática (10-15%), por contiguidade (5-10%) ou na sequência de traumatismo abdominal (3-5%). São idiopáticos em 10 a 30% dos casos<sup>7,12</sup>.

Nem sempre a forma de apresentação é típica, o que leva por vezes a um atraso no diagnóstico. Em 15 a 50% dos casos a sintomatologia respiratória é a dominante<sup>13,14</sup>.

Nos últimos vinte anos a imagiologia, nomeadamente a ecografia e a tomografia computadorizada, tem vindo a assumir um papel de extrema relevância no que diz respeito ao diagnóstico precoce e ao tratamento percutâneo, contribuindo assim para a redução da mortalidade<sup>15</sup>.

A punção aspirativa ou a drenagem percutânea associadas à antibioterapia adequada é, actualmente, o método de primeira escolha no tratamento do abcesso hepático, com uma taxa de cura de 76 a 100%. O tratamento cirúrgico deve ser reservado para o insucesso do tratamento percutâneo ou quando há uma situação que necessite de correcção cirúrgica<sup>16-19</sup>.

### Casos clínicos

*Caso nº 1.* Doente do sexo feminino, 22 anos, solteira, natural e residente em Santa Comba Dão.

Em 3/11/91 iniciou síndrome febril (38,5-39°C) associada a cefaleias e foi medicada com paracetamol e cefixime, terapêutica que abandonou por reacção de hipersensibilidade atribuída ao antibiótico.

No dia 6/11/91 teve acidente de viação, do qual resultou apenas ligeiro traumatismo crânio-encefálico sem complicações neurológicas.

\* Internos do Internato Complementar de Medicina Interna

\*\* Assistentes Hospitalares de Medicina Interna

\*\*\* Assistente Graduado de Medicina Interna

\*\*\*\* Assistente Hospitalar de Imagiologia

\*\*\*\*\* Chefe de Serviço de Medicina Interna

\*\*\*\*\* Director do Serviço de Medicina III

Hospitais Universidade de Coimbra

Hospital Distrital de Tondela

Recebido para publicação a 21.11.98

Em 9/11/91, para além da febre referia dor pleurítica na base do hemitórax direito, astenia, anorexia, emagrecimento e palidez cutâneo-mucosa. Efectuou telerradiografia do tórax que levou ao diagnóstico de pneumonia da base direita. Foi medicada com tobramicina e multivitaminas.

Em 19/11/91 recorreu ao serviço de urgência, por agravamento do quadro clínico, tendo sido internada.

Ao exame objectivo apresentava-se consciente, orientada, com palidez cutâneo-mucosa, bem hidratada, sem adenomegalias e sem edemas. Temperatura axilar de 38,7°C, tensão arterial de 130/70 mmHg, frequência cardíaca de 100 batimentos por minuto e frequência respiratória de 40 ciclos por minuto. À auscultação cardíaca havia taquicardia e à auscultação pulmonar detectava-se uma diminuição do murmúrio vesicular na base direita. O restante exame torácico mostrava aumento das vibrações vocais e maciez à percussão da base direita. O exame do abdómen era normal.

O estudo analítico revelava anemia normocítica normocrómica (Hb 8,8 g/dl), leucocitose (18.900 leucocitos com 84% de neutrófilos), velocidade de sedimentação (VS) de 136mm na primeira hora, função renal normal, ligeira hipalbuminemia (2,4 g/dl), protrombinemia de 60%, bilirrubinas normais e elevação dos enzimas hepáticos (TGO 68 U/l, TGP 109 U/l, GGT 71 U/l, fosfatase alcalina 142 U/l, LDH 548 U/l).

A telerradiografia do tórax mostrava diminuição da transparência da base direita com derrame pleural (Fig. 1). A ecografia abdominal não revelava alterações e o electrocardiograma era normal.

Ao segundo dia de internamento foi medicada com amoxicilina/ácido clavulânico, na dose de 2.2 g intra-venosos de 8 em 8h; passados quatro dias ficou apirética e apresentava uma melhoria analítica. Ao fim de uma semana de tratamento passou a antibioterapia por via oral.

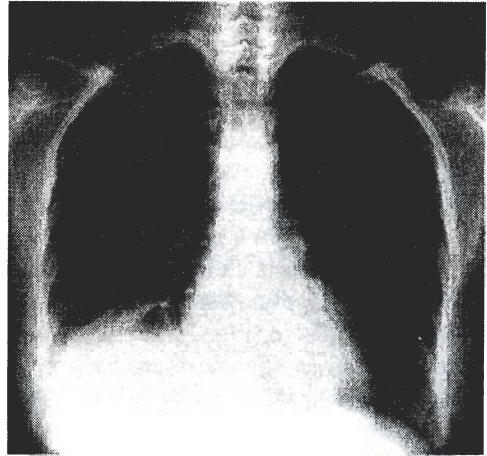
Do estudo complementar efectuado, as hemoculturas, uroculturas, prova de Wright, prova de Widal Félix, RA test, e pesquisa de auto-anticorpos foram negativos. A intradermorreacção à tuberculina (10 U) foi positiva – 35 mm, com eritema e endureção, mas sem vesículas.

Dado que na radiografia torácica realizada aos treze dias persistia a elevação da hemicúpula direita, foram então efectuados outros exames, de entre os quais um cintiograma hepatoesplénico que revelou uma área hipoactiva ocupando a calote superior e posterior do lobo hepático direito. Fez-se de seguida nova ecografia abdominal que mostrou, a nível do segmento VII, formação ovóide com 6,5x4,5x5,4 cm, hipoecogénica, com uma zona líquida, confirmada pela tomografia axial computadorizada (TAC).

Fez-se TAC de controlo, uma semana após a primeira, que mostrou diminuição das dimensões da lesão, não havendo aparentemente conteúdo líquido.

A doente teve alta ao vigésimo nono dia de internamento, mantendo antibioterapia oral até completar dois meses

Fig. 1



Caso nº1. Elevação da hemicúpula diafragmática direita.

de terapêutica. À data da alta todos os parâmetros analíticos estavam normalizados.

Em 3/2/92 foi feito o último controlo clínico-laboratorial e tomográfico, que não revelava qualquer alteração.

*Caso nº2.* Doente do sexo masculino, 52 anos, raça branca, casado, engenheiro civil, natural e residente em Alcobaça.

No início de Fevereiro de 1997 teve um abscesso dentário e foi medicado com amoxicilina /ácido clavulânico. Durante a evolução o abscesso drenou para a cavidade oral e o doente ficou apirético. Em 28/2/97 reiniciou febre permanente, associada a astenia, anorexia e um emagrecimento de 8 kg em duas semanas, o que motivou a vinda ao serviço de urgência a 15/3/97. Nesta data foi internado para estudo.

Hábitos alcoólicos moderados, fumador de 20 cigarros por dia dos 18 aos 40 anos e medicado com antidepressivos desde há dois anos. Em 1995 esteve no Egipto e em Marrocos.

Ao exame objectivo apresentava-se consciente, orientado, com moderada palidez cutâneo-mucosa, telangiectasias da face, bem hidratado, ligeira ginecomastia, sem adenopatias palpáveis e sem edemas. Orofaringe ligeiramente ruborizada e cavidade oral sem lesões estomatológicas. Temperatura axilar de 38,9°C, tensão arterial de 140/95 mmHg e uma frequência cardíaca de 100 batimentos por minuto. A auscultação cardíaca apresentava um sopro sistólico II/VI em toda a área meso-cardíaca e a auscultação pulmonar era normal. À palpação do abdómen havia uma hepatomegalia dolorosa, 3cm abaixo do rebordo costal, na linha médio, clavicular.

Revelou-se uma ligeira anemia normocítica normocrómica (Hb 11 g/dl), leucocitose (21,200 leucocitos com 86,8% de neutrófilos), PCR21,4 mg/dl, VS 115mm na primeira hora, boa função renal (creatinina 1,2 mg/dl, azoto ureico 15 mg/dl), albuminemia de 3,0 g/dl, protrombinemia de 67%,

bilirrubinas normais e elevação dos enzimas hepáticos (TGO 82 U/l, TGP 81 U/l, GGT 59 U/l, fosfatase alcalina 108 U/l, LDH 816 U/l). A radiografia convencional do tórax e do abdômen sem preparação eram normais, a ecografia abdominal mostrava no segmento VII uma formação nodular heterogênea com 8,9x8,6x6,6 cm, sem outras alterações do parênquima hepático, e o electrocardiograma era normal.

Em 15/3/97 iniciou terapêutica intravenosa com imipenem na dose de 1g de 6 em 6 horas. Na semana seguinte não teve qualquer melhoria clínico-laboratorial.

Em 22/3/97 fez TAC abdominal, que confirmou a presença de abscesso hepático (Fig. 2). Fez-se aspiração percutânea de 200 cm<sup>3</sup> de líquido acastanhado e, dadas as características do aspirado, associou-se metronidazol intravenoso, na dose de 1g de 8 em 8 horas.

O estudo microbiológico do aspirado identificou o *Streptococcus anginosus*. Do restante estudo as hemoculturas, uroculturas e serologias foram negativas. O proteinograma eletroforético mostrou ligeira elevação das fracções alfa 1 e 2 e o exame parasitológico de fezes foi negativo. Após a aspiração, manteve temperaturas subfebris e dor persistente no hipocôndrio direito. O estudo analítico continuava a revelar VS >100mm na 1ª hora, hemoglobina entre 9,9 e 11 g/dl, PCR 14,8/12,2 mg/dl, ausência de leucitose e normalização dos enzimas hepáticos.

Em 31/3/97 passou a antibioterapia oral (cefradina + metronidazol).

Em 8/4/97 fez novo controlo tomográfico, que mostrou a lesão ainda com 7,2x4,8x5,3 cm. Fez-se nova aspiração de 100 cm<sup>3</sup> de líquido purulento e colocou-se cateter para drenagem contínua. Em 15/4/97 a lesão apresentava 6 cm de maior diâmetro e o dreno foi substituído por outro de maior calibre. Nos três dias seguintes fez-se instilação de metronidazol pelo cateter.

Em 18/4/97 teve alta assintomático e com normalização dos parâmetros analíticos. Continuou a antibioterapia por um período de mais 10 dias e retirou o dreno no dia 24/4/97. O último controlo analítico e por TAC a 12/6/98 não revelou quaisquer lesões hepáticas.

**Caso nº3.** Doente do sexo masculino, 28 anos, raça branca, casado, motorista, natural e residente em Penacova.

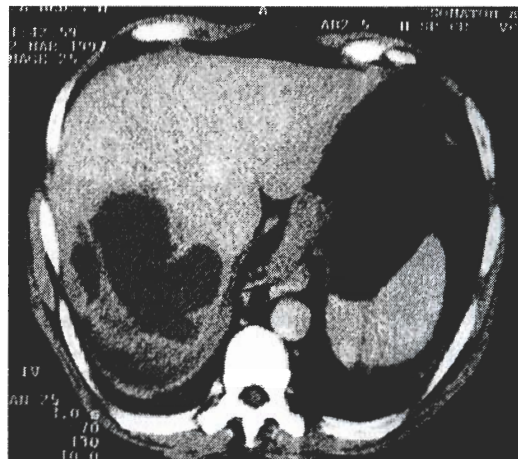Em 18/12/97 iniciou síndrome febril (38-39°C) associada a hipersudorese nocturna e foi medicado com antipirético.

Em 13/1/98 veio ao serviço de urgência por manutenção do quadro febril, associado, desde há uma semana, a tosse não produtiva e, desde a véspera, a dor pleurítica na base do hemitórax direito.

Hábitos alcoólicos moderados, fumador de 20 cigarros por dia desde há 10 anos, não referindo outros antecedentes relevantes.

Ao exame objectivo apresentava-se consciente, orientado, com moderada palidez cutâneo-mucosa, bem hidra-

Fig. 2



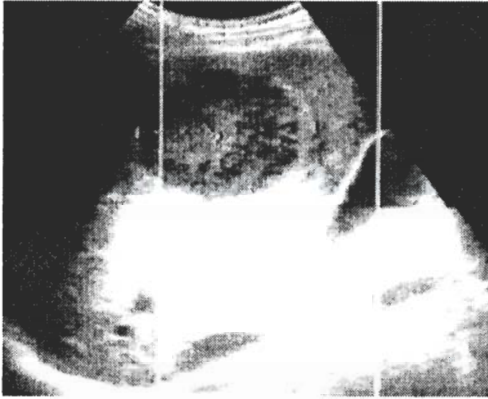
Caso nº2. Abscesso hepático localizado ao lobo direito. Lâmina de derrame pleural à direita

tado, sem adenopatias palpáveis, e sem edemas localizados ou generalizados. O exame da orofaringe era normal. Temperatura axilar de 38,2°C, tensão arterial de 120/80 mmHg, frequência cardíaca de 104 batimentos por minuto, frequência respiratória de 24 ciclos por minuto, com auscultação cardio-pulmonar normal. O exame do abdômen revelava apenas uma ligeira hiperestesia a nível do hipocôndrio direito.

Analicamente tinha anemia normocítica normocrômica ligeira (Hb 11,4 g/dl), leucocitose (15.700 leucocitos com 82% de neutrófilos), PCR 22.4 mg/dl, VS >105mm na primeira hora, boa função renal (creatinina 1,0 mg/dl, azoto ureico 12 mg/dl), ligeira hipoalbuminemia (2,6 g/dl), protrombinemia de 88%, bilirrubinas normais, com elevação dos enzimas hepáticos (TGO 58 U/l, TGP 114 U/l, GGT 146 U/l, fosfatase alcalina 167 U/l, LDH 492 U/l). A telerradiografia do tórax mostrava um discreto reforço intersticial bilateral, o electrocardiograma era normal e a ecografia abdominal visualizava uma formação nodular, medindo cerca de 6,3 cm de diâmetro maior, localizada nos segmentos IV e VIII, sugestiva de se tratar de um abscesso (Fig. 3).

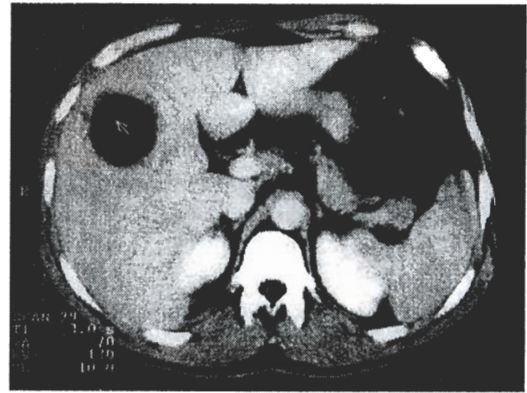
Fez terapêutica intravenosa desde o dia 13/1/98, com imipenem na dose de 1g de 8 em 8 horas e metronidazol na dose de 500mg de 6 em 6 horas. No dia 20/1/98 fez aspiração percutânea de 80 cm<sup>3</sup> de líquido purulento, guiada por TAC (Fig.4) e instilação de metronidazol na localidade do abscesso. Passada uma semana fez novo controlo, que apenas identificou uma localidade residual (< 5 cm<sup>3</sup>). Dado a evolução ser favorável optou-se por não fazer qualquer aspiração. O exame microbiológico identificou o *Streptococcus anginosus*, embora o exame directo tenha revelado também raros bacilos Gram negativos. Do restante estudo as hemoculturas, a serologia para a hidatidose, o Rosa de Bengala e os autoanticorpos foram negativos. O proteinograma revelava hipoalbuminemia e uma elevação ligeira

Fig. 3



Caso nº3. Formação nodular com 6,3cm, localizada aos segmentos IV/VIII, hipocogênica, heterogênea, rodeada de halo hiperecogênico

Fig. 4



Caso nº3. Presença de lesão abcedada

nas fracções alfa<sup>2</sup> e gama.

Teve alta em 28/1/98 assintomático, persistindo apenas elevação da GGT (169 U/L). Foi medicado com amoxicilina/ácido clavulânico por via oral, na dose de 1g de 12 em 12 horas, até completar 1 mês de terapêutica. Em 6/3/98 fez TAC de controlo que mostra no segmento V formação hipodensa de parede espessada com cerca de 5cm de diâmetro, relacionada com abscesso hepático ainda não totalmente resolvido. Clinicamente o doente estava bem. Aumentou 10kg de peso e sob o ponto de vista analítico apresentava um hemograma normal, PCR negativa, bilirrubinas normais e elevação dos enzimas hepáticos (TGP 120 U/l, TGO 57 U/l, GGT 76 U/l, fosfatase alcalina 184 U/l). Foi sugerido novo controlo dentro de 3 meses. Nesta data há aparente resolução das lesões hepáticas descritas.

*Caso nº4.* Doente do sexo masculino, 66 anos, raça branca, casado, carpinteiro, natural e residente em Pombal.

Em 15/8/97 teve quadro de ventre agudo por perfuração traumática do íleon distal e a 26/1/98 foi submetido a correcção cirúrgica de hérnia incisional. No início de Abril de 1998 começou com queixas de dor tipo moimha no hipocôndrio e flanco direitos, com irradiação para o epigastro e dorso, anorexia, astenia, emagrecimento e obstipação. Foi internado a 11/5/98 para esclarecimento do quadro clínico.

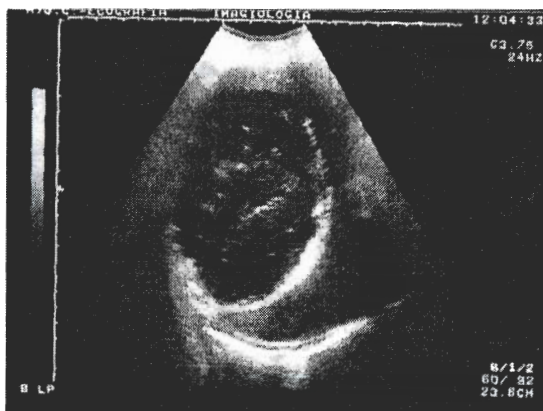Ao exame objectivo apresentava-se consciente, orientado, com ligeira palidez cutâneo-mucosa, sem adenopatias palpáveis e sem edemas. Tinha uma tensão arterial de 130/95 mmHg, uma frequência cardíaca de 75 batimentos por minuto e encontrava-se apirético. À auscultação pulmonar havia diminuição do murmúrio vesicular na base direita e a auscultação cardíaca era normal. O exame do abdómen revelava uma cicatriz mediana e hepatomegalia dolorosa palpável 3 cm abaixo do rebordo costal na linha médio clavicular.

Analiticamente tinha uma anemia normocítica normocrômica (Hb 9,8 g/dl), contagem e fórmula leucocitária normais, VS 105mm na primeira hora, PCR 5,69 mg/dl, função

renal normal (creatinina 0,9 mg/dl e azoto ureico 19 mg/dl), albuminemia de 3,5 g/dl, protrombinemia de 77%, TGP 53 U/l, GGT 209 U/l, fosfatase alcalina 491 U/l e restante bioquímica normal. O proteinograma, a análise do sedimento urinário e os marcadores tumorais eram normais. A telerradiografia do tórax mostrou elevação da hemicúpula diafragmática direita e presença de um nível hidro-aéreo no hipocôndrio direito. A ecografia abdominal visualizou, no lobo direito do fígado, uma massa com 16x10 cm, apresentando parede espessada, e conteúdo líquido não homogêneo com pequenos ecos reflectivos no seu interior (Fig. 5). O electrocardiograma mostrou um hemibloqueio anterior esquerdo. A endoscopia digestiva alta e o clister opaco não revelaram alterações.

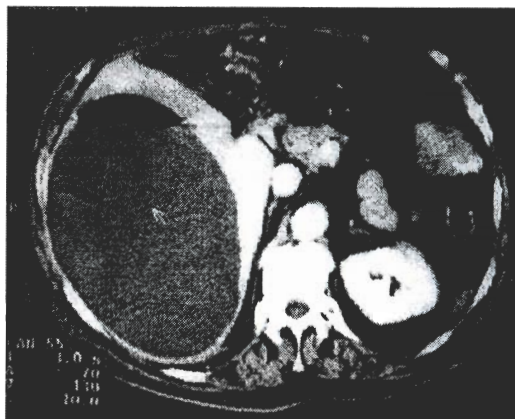
Ao final do primeiro dia de internamento iniciou febre. Dada a manutenção do quadro clínico, no quinto dia de internamento foi introduzido ceftriaxone, na dose de 2g intravenoso por dia e metronidazol na dose de 500mg por via oral de 6 em 6 horas. Nos dias seguintes manteve temperaturas subfebris. No dia 25/5/98 fez TAC abdominal, que confirmou a presença de abscesso hepático (Fig. 6) e foi feita aspiração percutânea de 2800 cm<sup>3</sup> de líquido purulento, no qual se identificou o *Streptococcus anginosus*. No dia 3/6/98 fez TAC de controlo com aspiração de 400 cm<sup>3</sup> de pús e colocação de dreno. Dada a melhoria clínica significativa, o doente, teve alta para o domicílio, medicado com cefixime 400mg de 12 em 12 horas e metronidazol 500 mg de 6 em 6 horas. Em 16/6/98 estava assintomático e mantinha apenas uma ligeira anemia normocítica normocrômica (Hb 11,6mg/dl). A TAC efectuada visualizou somente uma fina lâmina de derrame peri-hepático, pelo que foi retirado o dreno. Teve alta com indicação de manter o cefixime (400mg po id) por mais três semanas e voltar ao fim de um mês, para novo controlo clínico laboratorial e imagiológico. Nessa data não foram aparentes quaisquer lesões hepáticas.

Fig. 5



Caso nº4. Abscesso hepático com 10x16cm

Fig. 6



Caso nº4. Presença de volumoso abscesso hepático com nível hidro-aéreo

## Comentários

Os casos referidos mostram uma entidade clínica cujo diagnóstico é por vezes difícil, dada a sua forma insidiosa de instalação e os aspectos variados de apresentação. Nos casos descritos houve um atraso diagnóstico que variou entre duas a seis semanas.

Três casos apresentaram-se como uma síndrome febril; no entanto e de acordo com a literatura, um apresentou-se de início apirético.<sup>20,21</sup> Dois doentes tinham queixas respiratórias, tendo sido feito num deles o diagnóstico de pneumonia da base direita, que no entanto poderia ser apenas uma manifestação reactiva ao abscesso hepático.

Em relação ao mecanismo etiopatogénico, é de considerar a referência em dois casos a traumatismos. Num poderá ter havido traumatismo abdominal indirecto, enquanto no outro houve traumatismo directo. Em relação ao primeiro caso o traumatismo ocorreu três dias após a instalação do quadro febril, o que levanta duas hipóteses: o traumatismo teve como consequência um hematoma hepático que veio a sobreinfectar devido ao quadro séptico ou a febre já traduzia a existência do abscesso, não tendo por isso o incidente qualquer responsabilidade na sua etiopatogenia. Em relação ao segundo caso parece-nos aceitável a relação entre o traumatismo e a instalação posterior do abscesso hepático. No entanto, parece-nos estranho que as ecografias abdominais feitas aquando da repara-

ção cirúrgica da hérnia incisional não tenham visualizado qualquer lesão intra-hepática, circunstância a que poderá não ser alheio o facto de ser a ecografia um exame que depende em larga medida da experiência de quem o executa.

Nos três casos em que se chegou a um diagnóstico microbiológico foi identificado o *Streptococcus anginosus*. Esta designação serve para englobar um grupo de *Streptococcus* anteriormente conhecidos por vários nomes (*milleri*, *MG*, *anginosus*, *intermedius*, *constellatus*), bastante heterogêneo, sob o ponto de vista bacteriológico, mas tendo como factor comum as características genéticas. É um microrganismo saprófita das vias aéreo-digestivas e uro-genitais, que se associa com frequência a infecções supurativas graves, tais como abscessos cerebrais, hepáticos, intra-abdominais, dos tecidos moles, empiema pleural e, em casos graves, a meningite, artrite e endocardite. Em 77 a 80% dos casos a infecção ocorre em indivíduos com patologia subjacente. É possível identificar a porta de entrada em 50% dos casos, sendo a localização mais frequente a cavidade oral e o tracto gastrointestinal.<sup>22,30</sup>

Quanto ao tratamento, é de salientar a importância da aspiração e/ou drenagem percutânea associadas à antibioterapia adequada, pela sua elevada taxa de sucesso e ausência de morbilidade nos casos descritos.

## Bibliografia

- Mischinger HJ, Hauser H, Rabl H et al. Pyogenic liver abscess: Studies of therapy and analysis of risk factors. *World J Surg* 1994; 18: 852-858.
- Pitt HA, Zuidema GD. Factors influencing mortality in the treatment of pyogenic hepatic abscess. *Surg Gynecol Obstet* 1975; 140: 228.
- Rubin RH, Swartz MN, Malt R. Hepatic abscess: changes in clinical bacteriologic and therapeutic aspects. *Am J Med* 1974; 57: 601.
- Greenstein AJ, Lowenthal D, Hammer GS, Schaffner F, Aufses AH. Continuing changing patterns of disease in pyogenic liver abscess: a study of 38 patients. *Am J Gastroenterol* 1984; 79: 217.
- Sherman JD, Robbins SL. Changing trends in the casuistics of hepatic abscess. *Am J Med* 1960; 228: 943.
- Lasa IG, Ollobarren IM, Landaburu GM, Bengoechea MG, Eguzquiza AC, Miravé JIA. Abscesos hepáticos por *Streptococcus anginosus*. *Rev Esp Enf Digest* 1995; 87 (11): 821-823.

7. Valente C, Trindade L, Faria MJ, Barros MSJ, Vieira AA, Barreto MT. Abscesso hepático. Revisão teórica a propósito de um caso. *Rev Port Doença Infecc* 1992; 15 (4): 287-292.
8. Klatchko BA, Schwartz SI. Diagnostic and therapeutic approaches to pyogenic abscess of the liver. *Surg Gynecol Obstet* 1989; 168: 332-336.
9. Rustgi AK, Ritcher JM. Pyogenic and amebic liver abscess. *Med Clin N Am* 1989; 73 (4): 847-858.
10. Gerzof SG, Johnson WC, Robbins AH, Nabseth DC. Intra-hepatic pyogenic abscesses: treatment by percutaneous drainage. *Am J Surg* 1985; 149: 487-494.
11. Braum GD, Tyson GS, Branum MA, Mayers WC. Hepatic abscess - Changes in etiology, diagnostic, and management. *Ann Surg* 1990; 212 (6): 655-662.
12. Cherqui D, Belghiti J, Menu Y. Abscès non parasitaires du foie - Diagnostic et conduite à tenir. *Encycl Méd Chir, Foie et pancréas* 1987; 3: 7015.
13. Benazzouz M, Afifi R, Ibrahim A, Essaid FA, Sebti MF. Abscès du foie: Diagnostic et traitement. Étude d'une série de 22 cas. *Ann Gastroentérol Hépatol* 1995; 31 (6): 333-336.
14. Kandel CG, Marcon NE. Pyogenic liver abscess: New concepts of an old disease. *Am J Gastroenterol* 1984; 79: 65-70.
15. Huang CJ, Pitt HA, Lipsett PA et al. Pyogenic hepatic abscess. Changing trends over 42 years. *Ann Surg* 1996; 223 (5): 600-609.
16. Abdelouafi A, Ousehal A, Adil A, Kadiri R. Apport du traitement percutané dans les abcès du foie. A propos de 34 cas. *J Radiol* 1993; 74 (6-7): 341-346.
17. Unceta PR, Cruz MJS, Pardo MJR, Garcia FD, Guinaldo AR, Herrera LM. Drenaje percutáneo guiado por ecografía de los abscesos hepáticos. Resultados y complicaciones. *Rev Esp Enf Digest* 1994; 85 (2): 103-106.
18. Giorgio A, Tarantino L, Mariniello N et al. Pyogenic liver abscesses: 13 years of experience in percutaneous needle aspiration with US guidance. *Radiology* 1995; 195: 122-124.
19. Bayraktar Y, Arslan S, Sivri B et al. Percutaneous drainage of hepatic abscesses: therapy does not differ for those with identifiable biliary fistula. *Hepato Gastroenterol* 1996; 43: 620-626.
20. Abdelouafi A, Ousehal A, Ouzidane L, Kadiri R. Apport de l'échographie dans le diagnostic des abcès du foie. A propos de trente-deux cas. *Ann Radiol* 1993; 36: 286-292.
21. Chi-Chien Y, Chiung-Yu C, Xi-Zhang L, Ting-Tsung Ch, Jeng-Shiann S, Ching-Yih L. Pyogenic liver abscess in Taiwan. Emphasis on gas-forming liver abscess in diabetics. *Am J Gastroenterol* 1993; 88: 1911-1915.
22. Colnot F, Alexandre JL, Arnaudo JP et al. Abscès parenchymateux lors des septicémies à *Streptococcus anginosus* (*Streptococcus milleri*). Intérêt de leur recherche systématique, à propos de quatre cas. *Rev Méd Int* 1994; 15: 715-719.
23. Molina F, Durán MT. Características microbiológicas y espectro de infecciones de 108 *Streptococcus anginosus* aislados. *Enferm Infecc Microbiol Clin* 1993; 11: 304-308.
24. Molina JM, Lepout C, Bure A, Wolff M, Michon C, Vilde JL. Clinical and bacterial features of infections caused by *Streptococcus milleri*. *Scand J Infect Dis* 1991; 23: 659-666.
25. Georg S, Wadhwa A, Mersich K, Magnussen CR. Liver abscess due to *Streptococcus sanguis*. *Clin Infect Dis* 1996; 22: 191-192.
26. Dossou-Gbete L, Scheffel P, Picard A, Christmann D. Un pathogène mal connu: *Streptococcus anginosus* ("*Streptococcus milleri*"). *Méd Mal Infect* 1993; 23: 302-306.
27. Le Pennec MP. *Streptococcus milleri / anginosus*. *Instant Méd* 1990; 3: 29-30.
28. Coykendall AL, Wesbecher PM, Gustafson KB. *Streptococcus milleri*, *Streptococcus constellatus*, and *Streptococcus intermedius* are later synonyms of *Streptococcus anginosus*. *Int J Syst Bacteriol* 1987; 37: 222-228.
29. Chua D, Reinhart HH, Sobel JD. Liver abscess caused by *Streptococcus milleri*. *Rev Infect Dis* 1989; 111: 197-202.
30. Reichman N, Raz R, Flatau E. Pyogenic liver abscess caused by *Streptococcus milleri*. *Harefuah* 1992; 122: 636-637.