



Serviço de Ortopedia

Prof. Doutor Fernando Fonseca

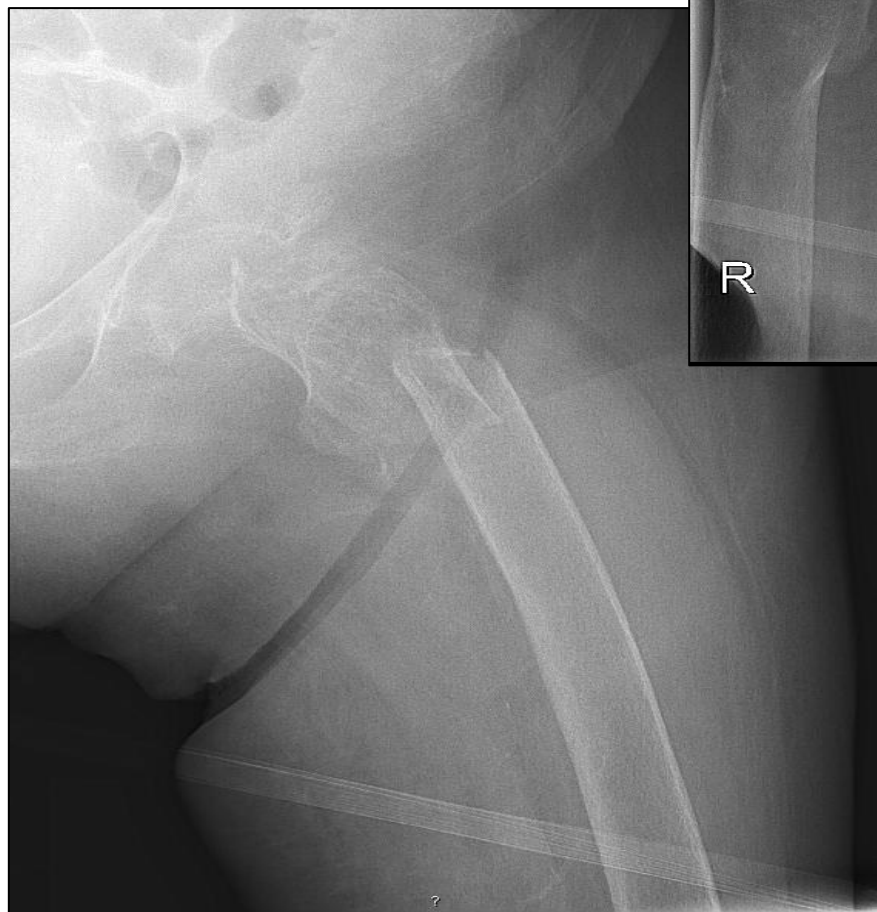
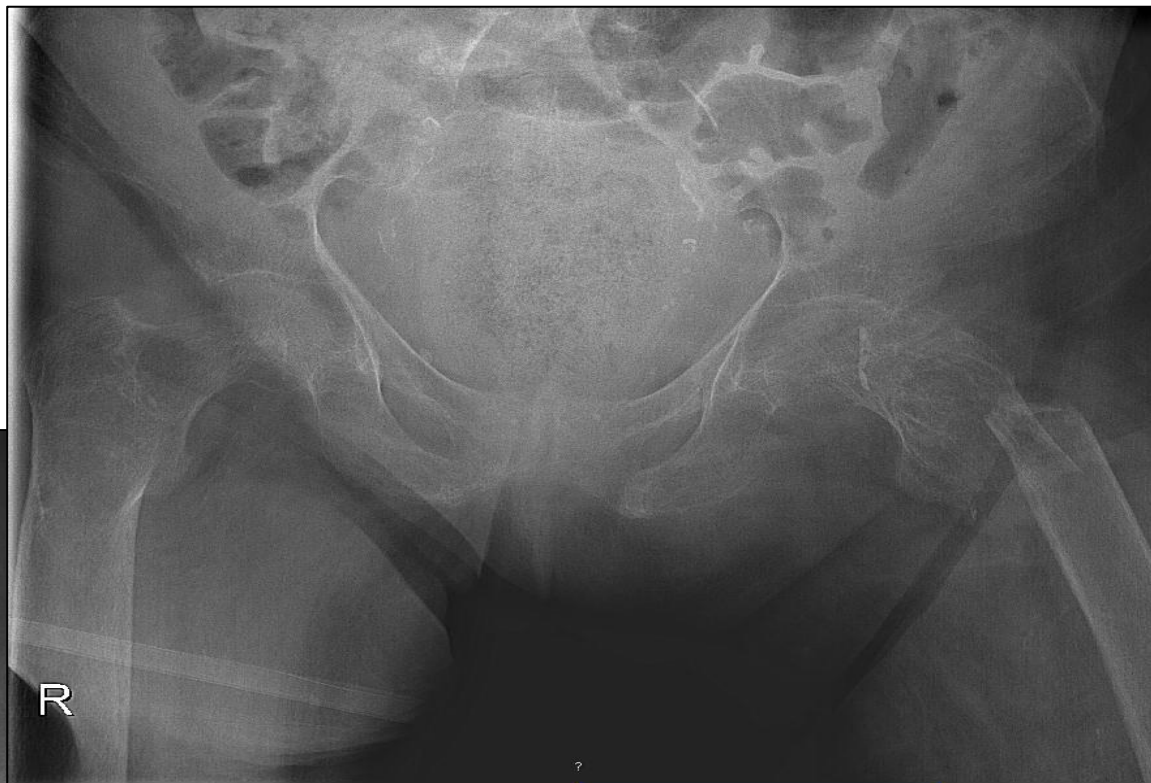
# Fratura trocantérica

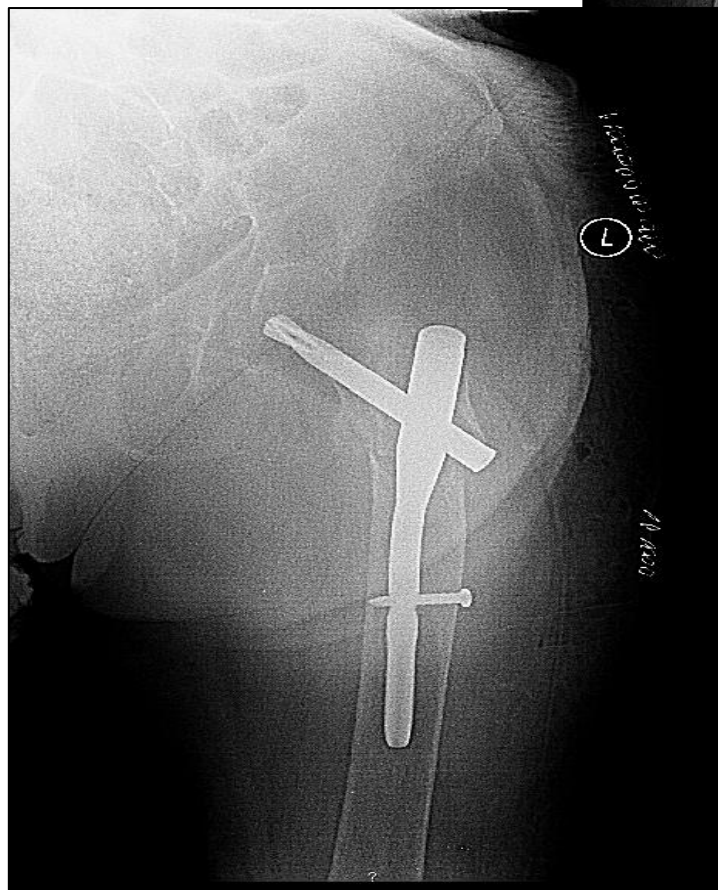
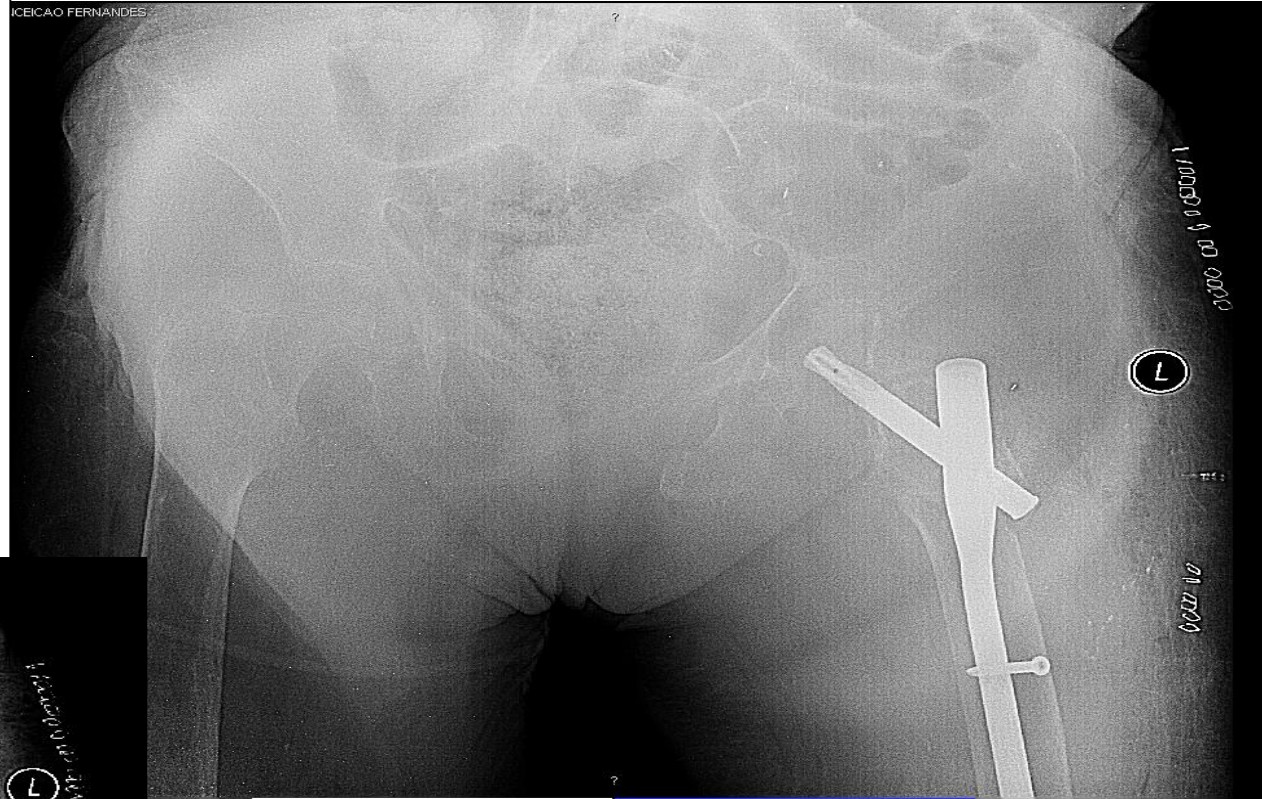
## Do pormenor à catástrofe!

Joana Bento-Rodrigues, Alfredo Figueiredo, Alexandre Brandão,  
Sandra Santos, Fernando Fonseca

# Caso Clínico

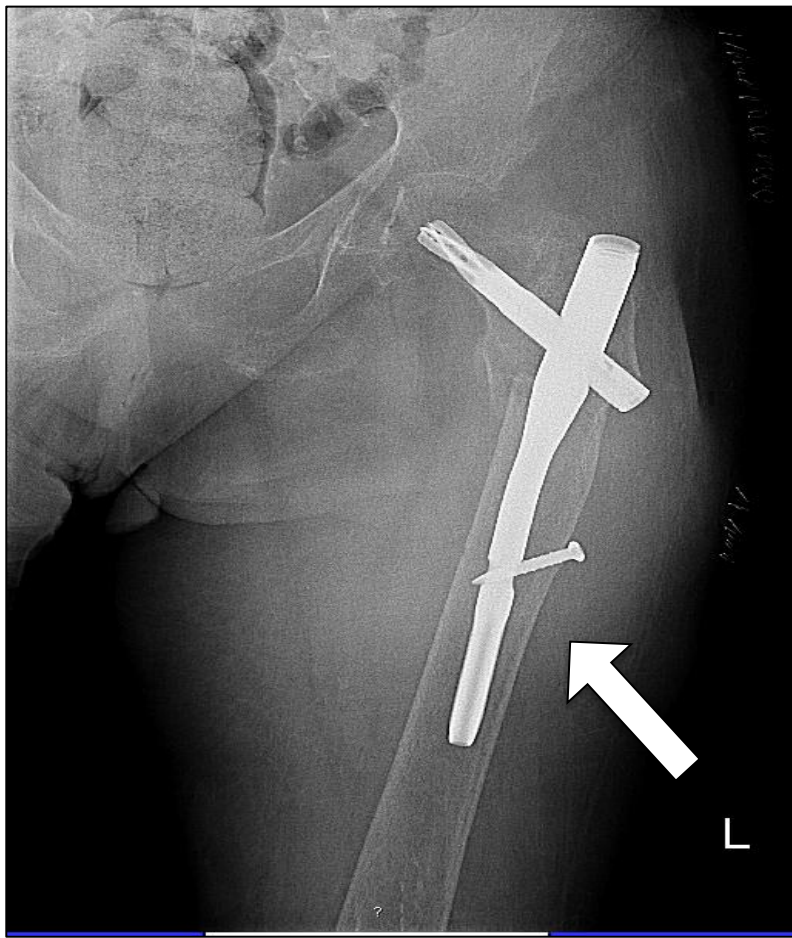
- F, 93 anos
- Institucionalizada em UCC, totalmente dependente
- Queda da própria altura com traumatismo indireto da anca esquerda
- AP: EAM, PM, HTA, IRC, DM2 (controlada por dieta) e dislipidemia
- MH: clopidogrel, furosemida, hidroxizina, lisinopril, sinvastatina, omeprazol





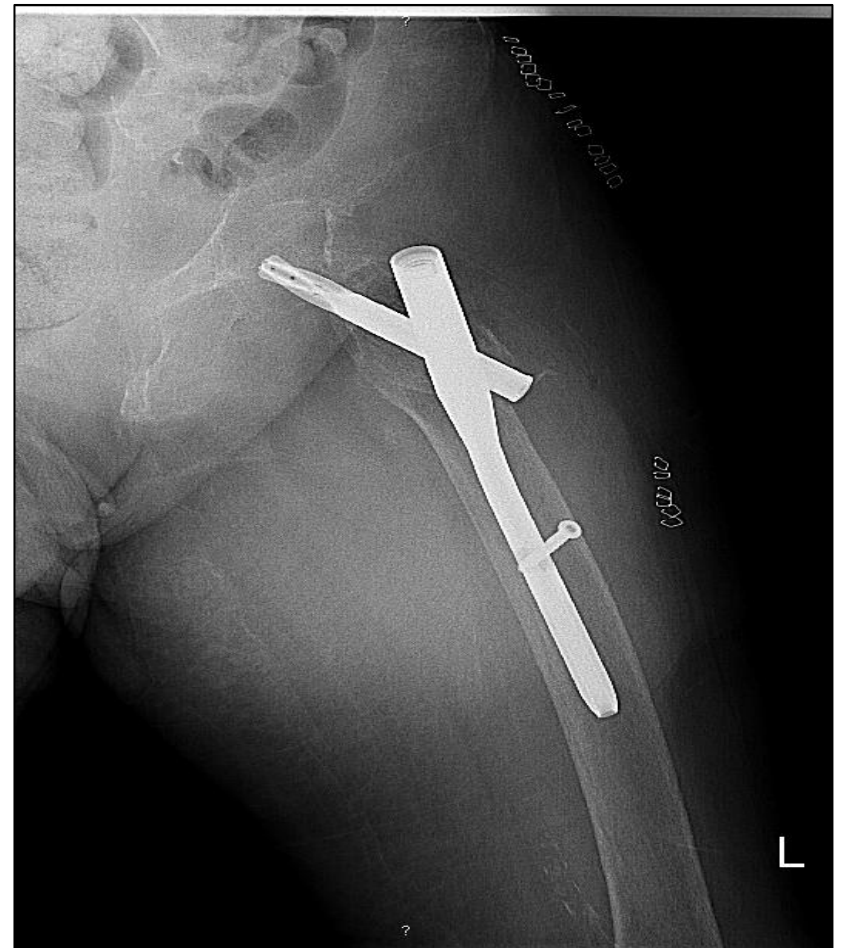
BO em SU no próprio dia





O pormenor!...

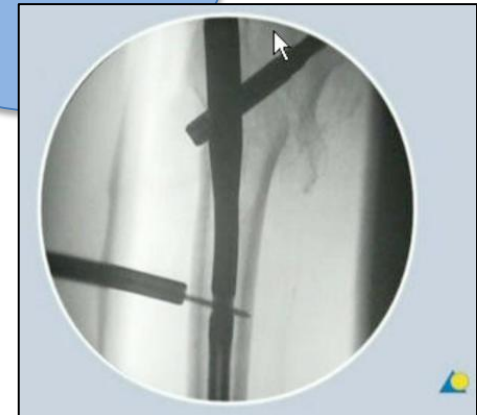
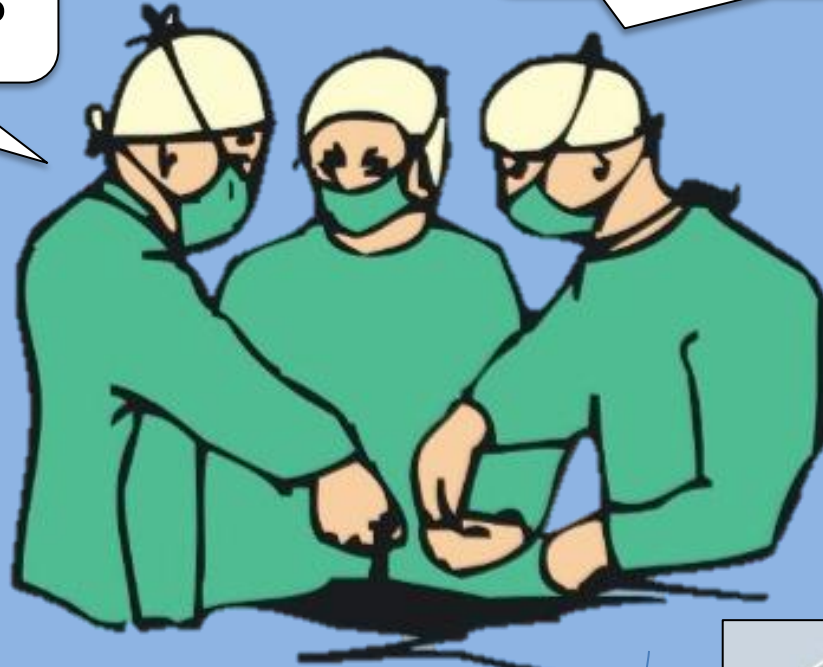PO5



# 5 dias antes, no BO...

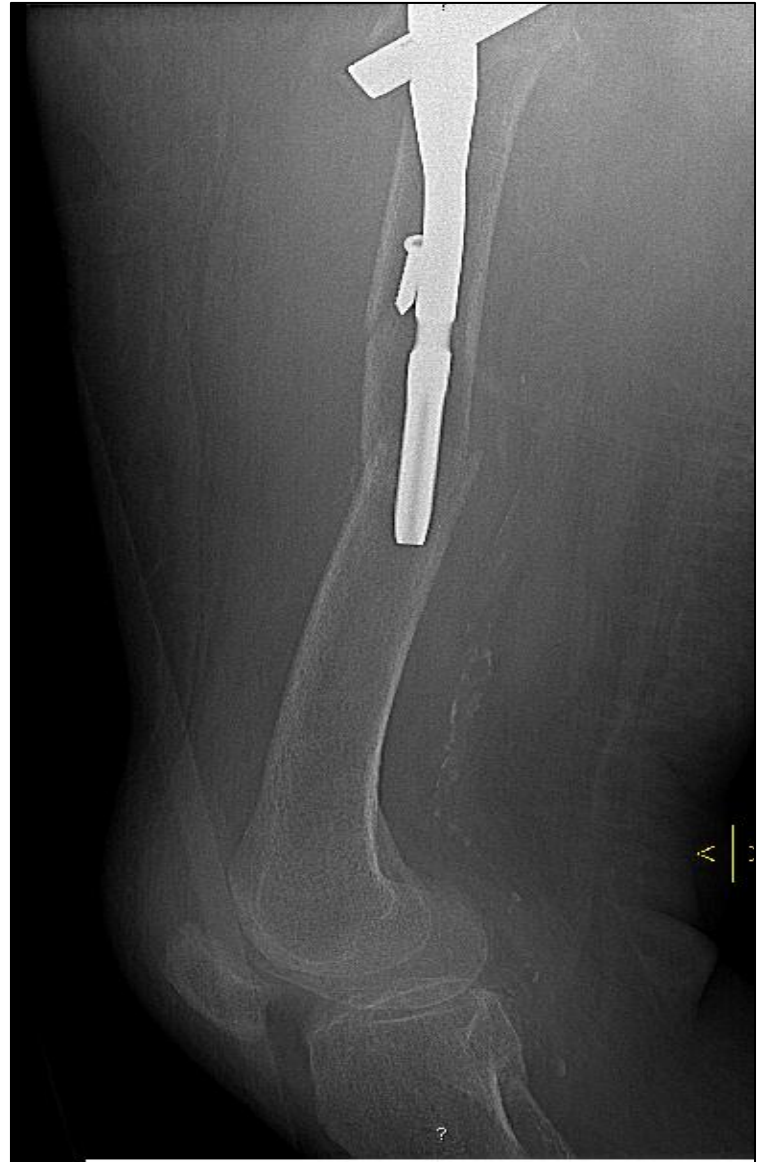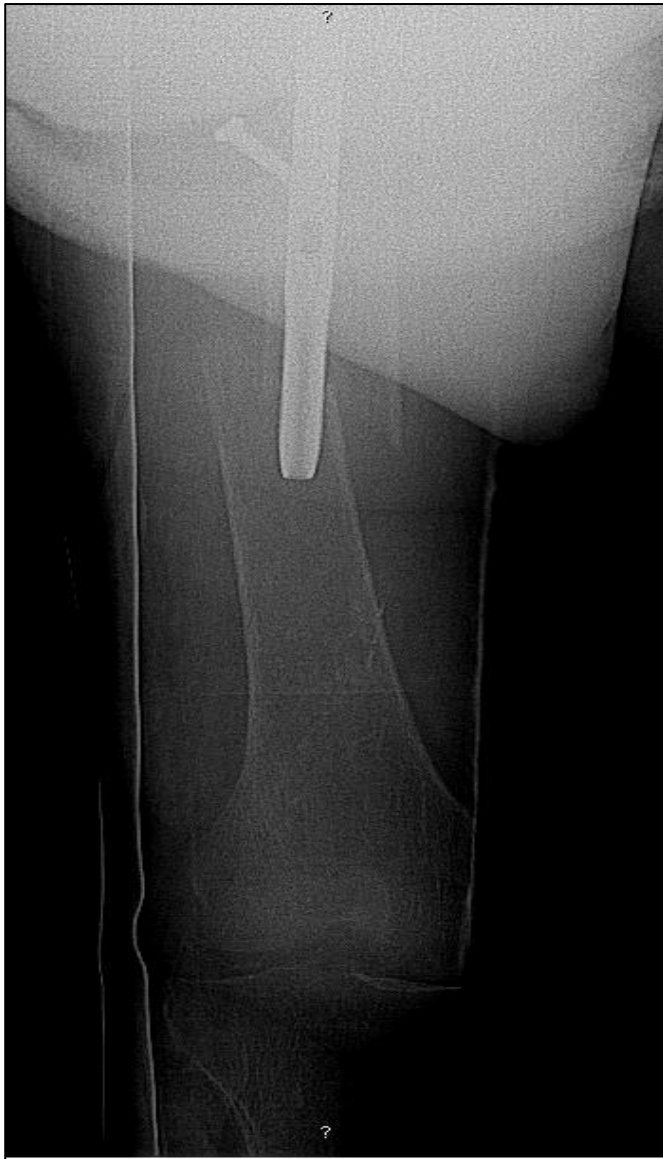Acho que o parafuso ficou  
sem presa... O que acha?

Está ótimo! Avance!



- **PO6** – alta para Unidade de Cuidados Continuados
- 15 dias depois (**PO21**) □ SU:
  - MI esquerdo encurtado em rotação externa

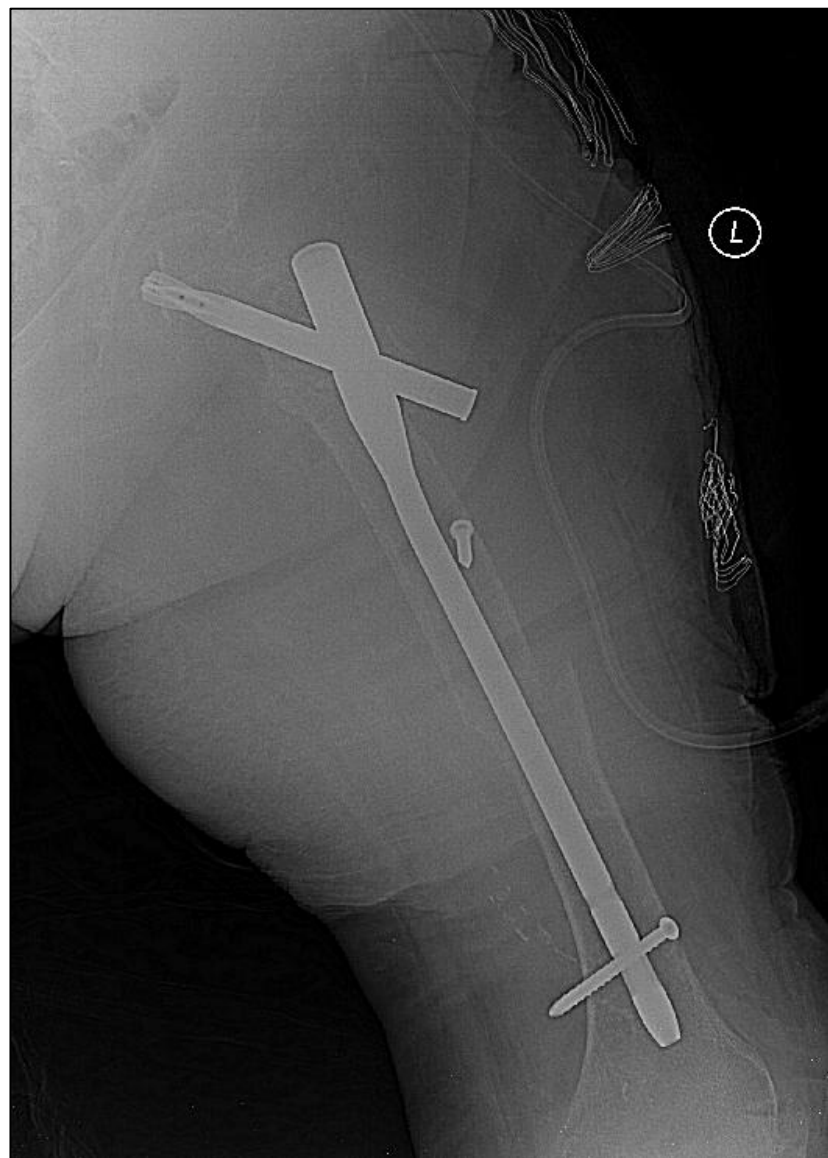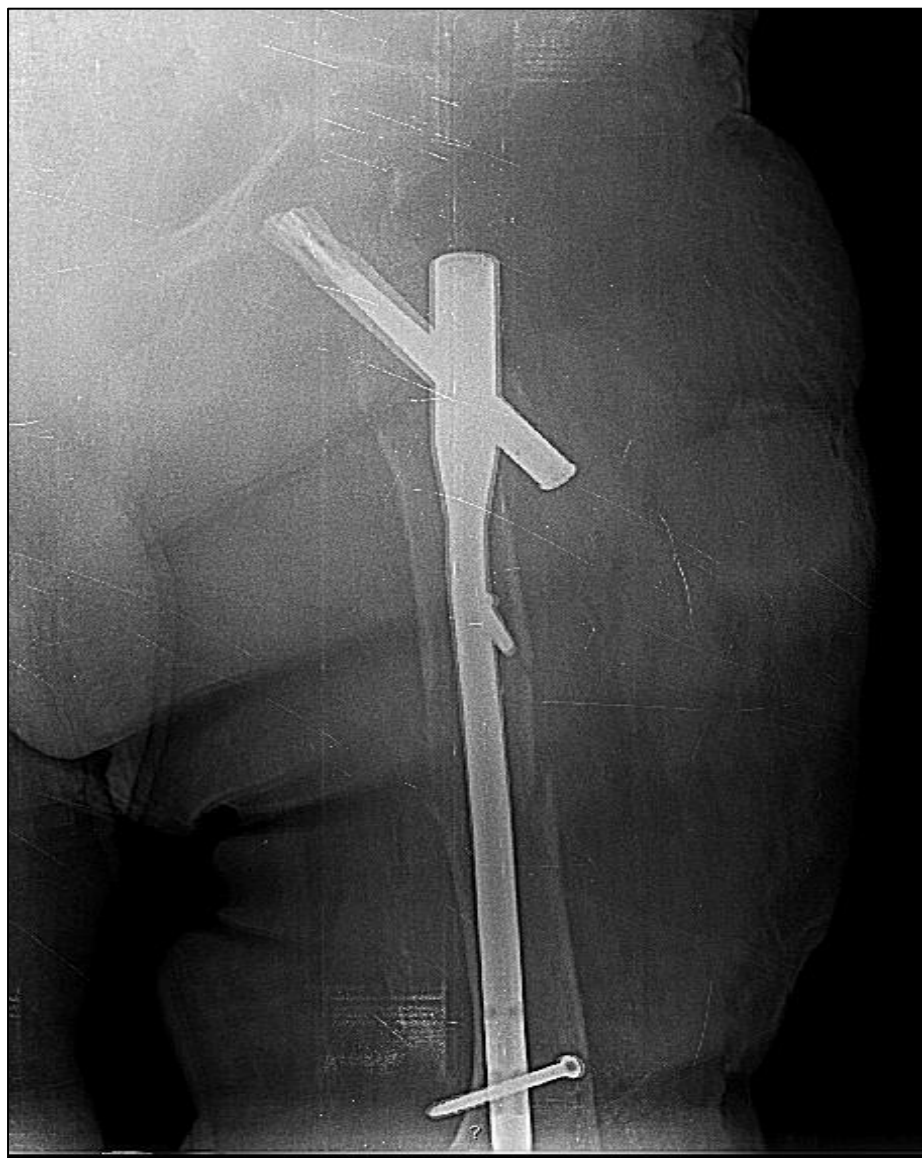PO21





# PO21

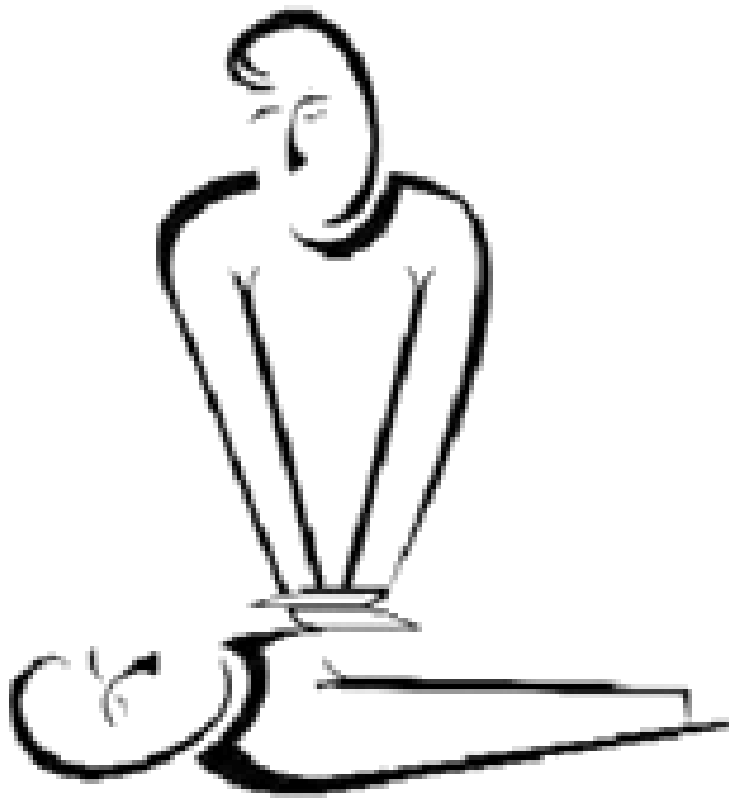- SU □internamento
- PO27 – revisão: EMOS + PFNa longa
- Alta 2 dias depois




# 3 dias após a alta...

Entrada no SU:

- “peri-paragem , com hemorragia abundante no local de sutura”
- Acidose metabólica e hiperlactacidemia
- Agravamento progressivo...



12h depois...





# Mensagens para casa

- É fundamental valorizar todos os pequenos passos de uma cirurgia
- É preferível demorar mais, para alcançar fixação estável
- Um doente idoso polimedicado, acamado e institucionalizado é um doente de alto risco
- A falha do “pormenor cirúrgico” pode ser catastrófica num idoso



Obrigada