

Centro Hospitalar e Universitário de Coimbra  
Serviço de Ortopedia  
Diretor: Prof. Doutor Fernando Fonseca

# **Nevroma de Morton**

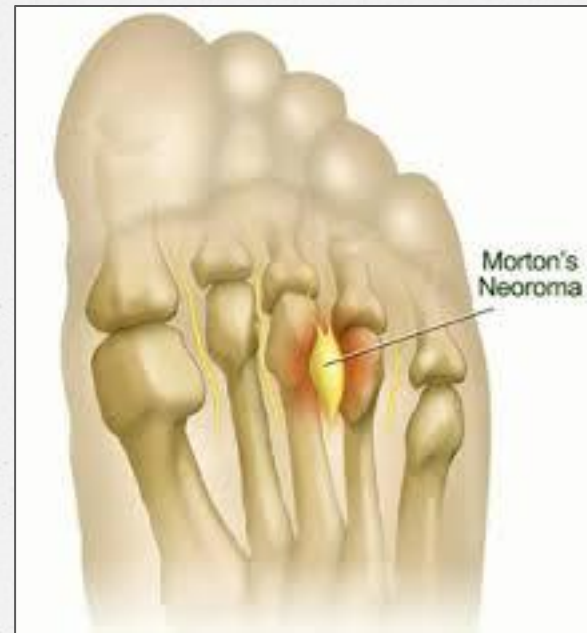
## **Uma neuropatia não neuromatosa**



*Joana Santos, Joana Bento Rodrigues, João Cura Mariano, Fernando Fonseca,  
Fernando Judas*

# Introdução

- o NM é uma neuropatia
- o Compressão do nervo interdigital no espaço IMT
- o Causas ? – trauma, isquemia, sinovite
- o Diagnóstico clínico, com ecografia ( RMN)
- o Tratamento conservador → cirúrgico
- o Bons resultados



# Introdução

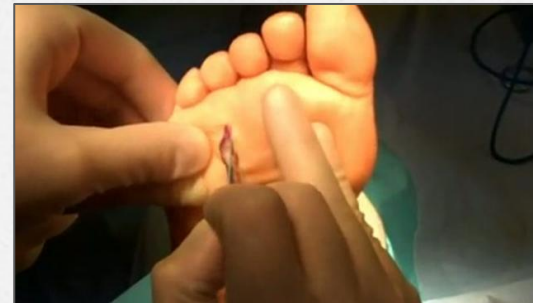- o Não é um verdadeiro neuroma (Aust NZ J Surg, 1994 Jun;64(6):421-4)
- o Com alterações histológicas compatíveis com inflamação dos tecidos perineurais e intersticiais.
- o Não há estudos recentes a comparar os resultados histopatológicos com o diagnóstico clínico e imagiológico prévios
- o **Questão:** O resultado anatomopatológico do material excisado em casos de diagnóstico de NM corresponde ao diagnóstico clínico?

# Material e Métodos

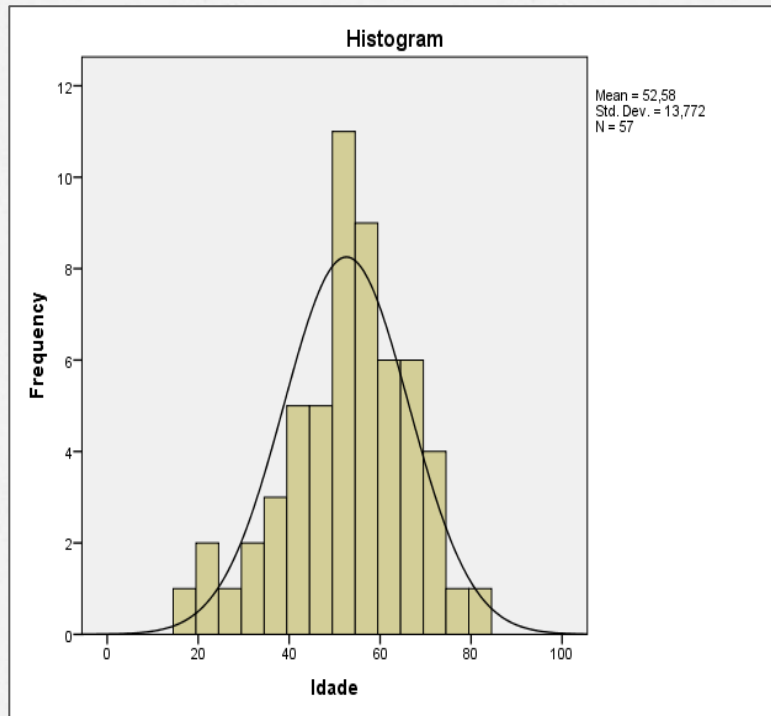
- o Agosto 2006-2012
- o 57 doentes
- o **60** peças excisadas



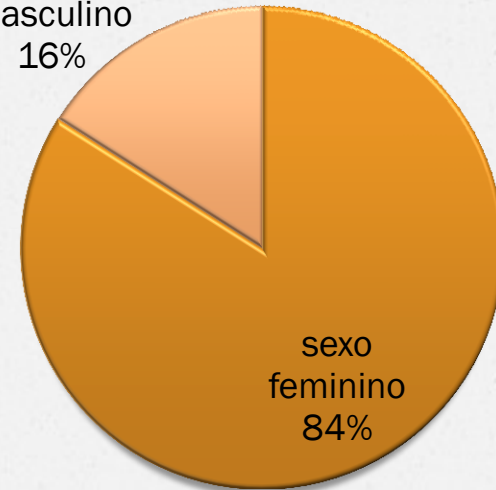
**Anatomia Patológica**



# Resultados



sexo  
masculino  
16%

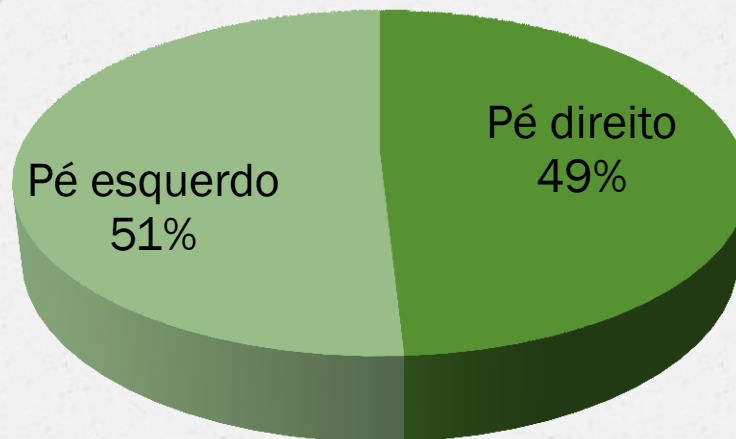
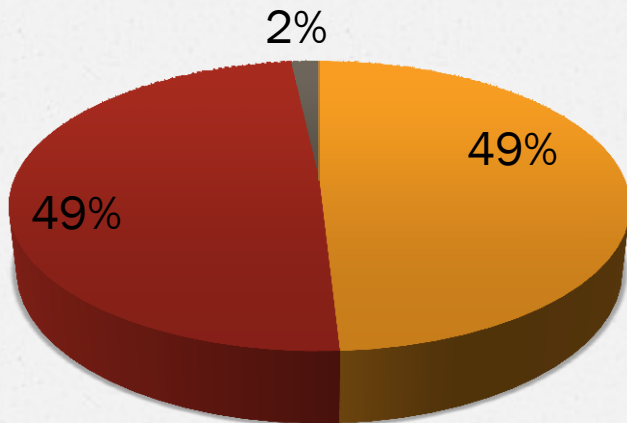


sexo  
feminino  
84%

# Resultados

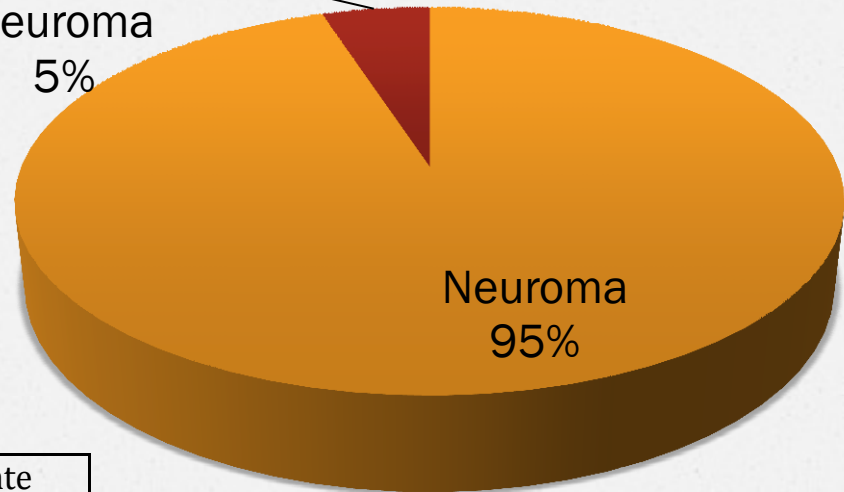
## Espaço IMT

■ 2° ■ 3° ■ 4



# Resultados AP

Não  
neuroma  
5%



2 Lipoblastoma  
1 Lesão angiomatosa

	Confirmado	Ausente
	Percentagem	Percentagem
Alt. degenerativas endo e epineurais	82,5	17,5
Fibrose intersticial e perineural	93	7
Espessamento e hielinização vasos	29,8	70,2
Hiperplasia tecido neural	21,1	78,9

**VPP = 96,7%**

# Discussão

---

## Interdigital Neuritis: Diagnosis and Treatment

*Steven B. Weinfeld, MD, and Mark S. Myerson, MD*

J Am Acad Orthop Surg 1996;4:328-335

*“...diagnosis be made on the basis of the history and clinical examination...”*

# Discussão

**Figure 2** **Intermetatarsal Neuroma**  
**Frequency of Interspace Involvement**

Author	Number of Patients	①	②	③	④
Bartolomei & Wertheimer (1983)	233	1%	29%	64%	6%
Addante et al (1986)	100	2.5%	18%	66%	4%
Bennett et al (1995)	100	-	32%	68%	-
Friscia et al (1992)	222	-	-	91%	-

Edwin L et al., The Journal of Foot and Ankle Surg 2009; 48(2), 251-6

# Discussão

## **Avaliação retrospectiva a longo prazo de 220 pacientes submetidos à ressecção cirúrgica do neuroma interdigital**

Long-term retrospective evaluation of 220 patients submitted to surgical removal of interdigital neuroma

Edegmar Nunes Costa<sup>1</sup>, Juliano Bernadelli Guerra<sup>2</sup>, Leandro Zica Oliveira<sup>2</sup>, Renata Alvarenga Nunes<sup>3</sup>

Rev ABTPé. 2012; 6(2): 66-72.

**VPP 100%**

# Conclusões

- o O diagnóstico pré-operatório é muito preciso no diagnóstico de NM, apresentando um elevado valor preditivo positivo.



**Obrigada!**

[joanabentorodrigues@gmail.com](mailto:joanabentorodrigues@gmail.com)