



CASO CLÍNICO

Urinotórax como causa rara de derrame pleural – Revisitação a propósito de caso clínico

P.G. Ferreira^{a,*}, F. Furriel^b e A.J. Ferreira^a

^a Serviço de Pneumologia, Centro Hospitalar e Universitário de Coimbra, Coimbra, Portugal

^b Serviço de Urologia e Transplantação Renal, Centro Hospitalar e Universitário de Coimbra, Coimbra, Portugal

Recebido a 22 de maio de 2012; aceite a 17 de outubro de 2012

Disponível na Internet a 9 de março de 2013

PALAVRAS-CHAVE

Urinotórax;
Derrame pleural;
Uropatia obstrutiva

KEYWORDS

Urinothorax;
Pleural effusion;
Obstructive uropathy

Resumo

Contexto: Apesar da multitude de etiologias de derrame pleural, algumas causas decorrentes de mecanismos patofisiológicos incomuns podem ser suspeitadas com base em determinados contextos clínicos sugestivos ou intervenções com potencial iatrogénico. O urinotórax é um tipo raro de derrame pleural com menos de 70 casos mundialmente reportados.

Caso clínico: Um doente que fora internado na Urologia por uropatia obstrutiva litíase com hidronefrose, é diagnosticado com derrame pleural esquerdo persistente. Havia sido sujeito à colocação ipsilateral de nefrostomia percutânea. Após a primeira toracocentese diagnóstica a causa do derrame não era aparente. Uma segunda abordagem confirmou a presença de líquido citrino com critérios *borderline* para exsudato, odor amoniacal típico e um *ratio* evocativo entre creatinina pleural e sérica. A tomografia computadorizada (TC) realizada diagnosticou presença de urinoma retroperitoneal, tendo o doente sido submetido a nefrectomia esquerda com resolução do derrame pleural.

Conclusões: O urinotórax encontra-se mais frequentemente em doentes com uropatia excretora ou trauma abdominal contuso, apesar de outros possíveis mecanismos já reportados. Tradicionalmente, um *ratio* de creatinina pleural/sérica superior a um é um traço distintivo desta condição. Em determinados contextos, a consideração desta possibilidade diagnóstica pode ser determinante para um melhor prognóstico final.

© 2012 Sociedade Portuguesa de Pneumologia. Publicado por Elsevier España, S.L. Todos os direitos reservados.

Urinothorax as an unusual type of pleural effusion – Clinical report and revisitation

Abstract

Background: Despite the fact that there are a great number of established etiologies for pleural effusion, there are grounds for believing that there are also causes from unusual pathophysiological mechanisms, seen in certain clinical contexts and from potential iatrogenic interventions.

* Autor para correspondência.

Correio eletrónico: p.goncalof@hotmail.com (P.G. Ferreira).

Urinothorax is such a rare type of pleural effusion as there are fewer than 70 cases reported worldwide.

Clinical case: A patient with a persistent left pleural effusion was admitted to the Urology ward for a lithiasic obstructive uropathy with hydronephrosis. A left percutaneous nephrostomy was performed. The effusion was unclassified at the initial workup and recurred after first drainage. A second approach confirmed a citrine fluid with borderline criteria for exudate, ammoniacal odour and an elusive pleural fluid-to-serum creatinine ratio. A retroperitoneal urinoma was recognized on CT, and the patient underwent a left nephrectomy with resolution of the pleural effusion.

Conclusions: Urinothorax most frequently develops in patients with excretory uropathy or blunt abdominal trauma, although other mechanisms have been reported. Traditionally, a pleural fluid to serum creatinine ratio higher than one is a hallmark of this condition. In certain settings, taking this diagnosis into account at an early stage might be crucial for a good outcome.

© 2012 Sociedade Portuguesa de Pneumologia. Published by Elsevier España, S.L. All rights reserved.

Introdução

O estudo de derrame pleural nem sempre é linear, existindo uma percentagem relevante de casos que permanecem etiologicamente indeterminados após o estudo inicial do líquido. Apesar de um vasto conjunto de possibilidades etiológicas serem plausíveis inicialmente, uma proporção de casos resulta de mecanismos fisiopatológicos raros, podendo a causa ser suspeitada perante certos contextos clínicos ou intervenções realizadas com potencial iatrogénico.

O urinotórax, ou seja a acumulação de urina no espaço pleural, é uma causa incomum e muitas vezes não considerada de derrame pleural. Menos de 70 casos foram reportados mundialmente. Apesar de vários mecanismos terem sido propostos, desenvolve-se mais comumente em doentes com uropatia excretora ou trauma abdominal contuso.

Tradicionalmente, uma relação entre o valor pleural e sérico de creatinina superior a um é considerado um traço distintivo desta condição, existindo ainda outras características que podem auxiliar no diagnóstico^{1,2}.

Caso clínico

Um homem de 77 anos, com história de insuficiência renal crónica de tipo obstrutivo, nefrolitíase, alcoolismo crónico, e sem patologia respiratória previamente conhecida, recorreu ao Serviço de Urgência por hematúria macroscópica recorrente. Havia sido submetido recentemente a remoção de catéter ureteral esquerdo, no seguimento de cólica renal com evidência de cálculos radiolúcentes e hidronefrose ipsilateral. Foi internado no Serviço de Urologia tendo sido alvo de colocação de catéter ureteral direito e nefrostomia percutânea esquerda.

Ao sexto dia de internamento foi diagnosticado um derrame pleural esquerdo de moderado volume. À observação clínica encontrava-se apirético, eupneico, com SaO₂ 97%, pressão arterial de 108/60 mmHg, sons cardíacos normais, 82 bpm, sem sopros; com expansão torácica simétrica,

ausência de sons respiratórios e frêmito toraco-vocal na base esquerda, acompanhadas de macicez à percussão; sem edemas periféricos ou adenopatias. Apresentava desconforto abdominal à palpação do flanco esquerdo. O cateter de nefrostomia percutânea esquerdo mostrava drenagem serosa residual.

O doente não apresentava tosse, toracalgia ou ortopneia, e encontrava-se sob profilaxia antitrombótica. Fazia medicação ambulatorial com losartan, suplementação cálcica, epoietina-alfa, alopurinol e tansulosina. À exceção do antibiótico não havia sido iniciada qualquer outra medicação e não havia registo de infeção respiratória recente. Apresentava uma história ocupacional de trabalho agrícola, sem exposição aparente a asbesto.

A primeira telerradiografia (fig. 1) mostrou uma opacificação homogénea no andar inferior do hemitórax esquerdo, sugestivo de derrame pleural de pequeno/moderado volume. Contralateralmente, verificava-se uma elevação hemidiafragmática em «tenda de campanha». A ecografia pleural mostrou um derrame móvel, sem nódulos ou espessamento pleurais.

Analiticamente, apresentava uma creatinina de 2,4 mg/dL (valor individual basal de 1,7), hipoalbuminémia de 2,0 g/dL, LDH 322 U/L, PCR 11,2 mg/dL, procalcitonina

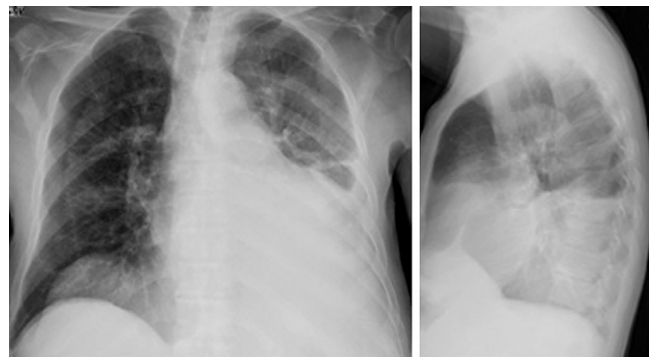


Figura 1 Primeira telerradiografia.

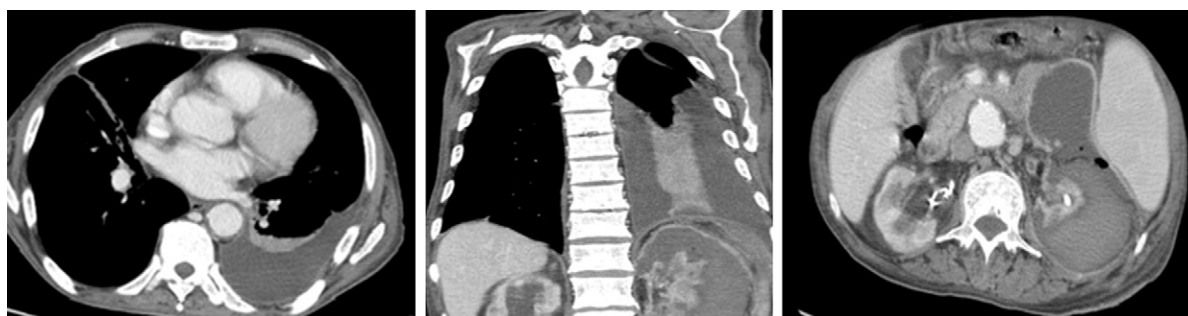

Figura 2 TC – Opacificação homogênea no andar inferior do hemitórax esquerdo, sugestivo de derrame pleural de pequeno/moderado volume.

0,2 mg/dL, hemoglobina 9,4 g/dL, 5 100 leucócitos/L, proteínas de 5,3 g/dL, e normal amilase e amilaseúria.

Antes do estudo do líquido pleural várias etiologias foram equacionadas, como derrame cardiogênico, derrame tuberculoso ou parapneumônico, neoplasia, derrame relacionado a tromboembolismo pulmonar, urinotórax ou pleurisia urêmica. Uma primeira toracocentese diagnóstica permitiu a recolha de 200 mL de líquido transudativo amarelo-citrino para estudo inicial (pH 7,7, proteínas 2,9 g/dL, albumina 1,4 g/dL, glucose 86 mg/dL, LDH 200 UI/L, microbiologia e citopatologia negativas).

Na semana seguinte o derrame progrediu. Uma segunda toracocentese drenou 550 mL de líquido claro citrino, desta vez com um típico odor amoniacal, tendo sido orientado para bateria analítica mais ampla. A análise apresentou um pH normal (apesar de medido por fita devido a avaria no potenciômetro), proteínas de 3,0 g/dL, glucose 120 mg/dL, albumina 1,4 g/dL, LDH 197 UI/L, creatinina 2,92 mg/dL, triglicerídeos 36 mg/dL, amilase 28 U/L; ADA 9,0 U/L; gradiente proteico de 0,57, relação de LDH de 0,61, e relação de creatinina pleural e sérica de 1,21. Celularidade total de 300 cells/ μ L, com 16% linfócitos, 5% neutrófilos e 78% de células mesoteliais. Os estudos citopatológico e microbiológico foram, novamente, negativos.

A TC realizada (fig. 2) demonstrou: um derrame pleural móvel de moderado volume; angiografia pulmonar normal e ausência de adenopatias mediastino-hilares; rim esquerdo atrófico com catéter de nefrostomia percutânea, e presença de coleção retroperitoneal e peri-renal (fig. 4), com áreas de baixa e outras de alta densidade concordantes com presença de urinoma retroperitoneal com algumas áreas de hematoma.

O doente foi submetido a nefectomia esquerda, tendo-se verificado progressiva resolução do derrame pleural no período pós-operatório inicial.

Discussão

Foi reconhecida a presença de urina no espaço pleural esquerdo deste doente. O urinotórax desenvolve-se mais frequentemente após uropatia obstrutiva com hidronefrose ou disrupção traumática do diafragma por trauma abdominal contuso^{3,4}. Na primeira, ocorre ou por ascensão linfática urinária para o tórax (através de reabsorção e drenagem linfática da urina extravasada a partir de urinomas retro-

peritoneais), ou por passagem transdiafragmática direta destas coleções para a cavidade pleural. Outras etiologias descritas são por exemplo: processos inflamatórios retroperitoneais, procedimentos renais endoscópicos percutâneos, doença renal poliquística, valvas ureterais, litotripsia extracorpórea ou compressão intra-abdominal a partir de útero gravídico ou massas linfomatosas⁵⁻⁹.

Neste caso reportado existiram 2 fatores etiológicos simultâneos a considerar: a bem documentada uropatia obstrutiva com extravasamento urinário retroperitoneal e a colocação de nefrostomia percutânea à admissão. Relativamente a esta última, não foi reconhecida, ainda assim, má colocação traumática da extremidade interna do cateter.

Este tipo inabitual de derrame pleural é frequentemente unilateral, de pequeno/moderado volume e ipsilateral ao trato urinário obstruído¹⁰. Apesar de classicamente conhecido como transudato, em ocasiões raras pode apresentar-se como exsudato^{2,11}. O líquido é normalmente amarelo claro, com um odor amoniacal distinto, de baixo conteúdo proteico e com LDH normal a alta. Também são relatados valores baixos de pH e níveis baixos de glucose, embora sejam marcadores pouco fiáveis e que nem sempre estão presentes^{7,11,12}. O traço patognomônico é uma relação de creatinina pleural e sérica sempre acima de um, apesar de alguma variabilidade já reportada dependente do tempo de evolução. Os estudos microbiológico e citopatológico têm de ser negativos. Em situações menos típicas ou de baixa suspeição clínica para urinotórax, doentes com derrames recorrentes de etiologia indeterminada podem ser submetidos a toracoscopia médica.

Na imagem por TC, urinomas perirrenais, renais ou outra patologia do trato excretor e extravasamento de urina com realce ao contraste para o retroperitônio ou espaço pleural, são as características mais comuns¹³. O cintigrama renal pode igualmente constituir um útil indicador da presença de fístula urinopleural. Atualmente, o cintigrama renal com MAG-3 é preferido face ao cintigrama com ácido pentacético (DTPA) marcado com Tc-99. Quando a intervenção terapêutica é possível, alguns autores defendem que estudos invasivos como pielografia retrógrada e a endoscopia do trato urinário podem ser justificáveis^{13,14}.

O tratamento deve ser especificamente dirigido à causa primária e possibilitar a drenagem do líquido. Tal como é geralmente observado, o alívio da obstrução do trato urinário conduziu neste caso também à resolução progressiva

do derrame. A decisão de nefrectomia foi perspectivada pela equipa de Urologia como uma melhor opção comparativamente à eventual drenagem eco-guiada do urinoma retroperitoneal. Foram tidos em consideração os seguintes elementos: o doente já havia apresentado episódios recorrentes de obstrução litiásica do trato urinário superior, com grande predisposição a sépsis, uma função renal esquerda basal consideravelmente diminuída e o diagnóstico recente de acumulação urinária retroperitoneal mesmo com nefrostomia percutânea, a par de um urinotórax como complicação mais recente.

A colocação de dreno torácico é recomendada para derrames volumosos e doentes muito sintomáticos. Em caso de assintomatologia ou sintomas ligeiros, é razoável a realização de toracocentese evacuadora dado que, na maioria dos doentes, o urinotórax resolverá após resolução da obstrução primária¹³.

A recorrência de um urinotórax indica, com grande probabilidade, um sistema coletor inadequadamente drenado, situação que deverá ser estudada e tratada agressivamente. Em alguns casos, um urinotórax persistente pode obrigar a correção cirúrgica de descontinuidades no sistema urinário, fístulas reno-pleurais ou mesmo nefrectomia, tal como no caso que descrevemos. Tal como é recomendado por Wey et al., e dado que não existe relato de urinotórax persistente com necessidade de cirurgia envolvendo o diafragma ou a cavidade torácica, o limiar para referenciação dos doentes para cirurgia torácica vídeo-assistida (VATS) deve ser alto¹³.

Este tipo de etiologia pode facilmente passar despercebida. Em doentes com derrame pleural e uma alteração atual/recente do trato urinário, esta etiologia deve ser ativamente equacionada¹⁵. Idealmente, estes doentes devem ser orientados por equipa multidisciplinar que deverá incluir urologista¹³ e pneumologista.

Responsabilidades éticas

Proteção de pessoas e animais. Os autores declaram que para esta investigação não se realizaram experiências em seres humanos e/ou animais.

Confidencialidade dos dados. Os autores declaram ter seguido os protocolos de seu centro de trabalho acerca da publicação dos dados de pacientes e que todos os pacientes incluídos no estudo receberam informações suficientes e deram o seu consentimento informado por escrito para participar nesse estudo.

Direito à privacidade e consentimento escrito. Os autores declaram ter recebido consentimento escrito dos pacientes e/ou sujeitos mencionados no artigo. O autor para correspondência deve estar na posse deste documento.

Conflito de interesses

Os autores declaram não haver conflito de interesses.

Bibliografia

1. Stark DD, Shanes JG, Baron RL, Koch DD. Biochemical features of urinothorax. *Arch Intern Med.* 1982;142:1509–11.
2. Garcia-Pachon E, Padilla-Navas I. Urinothorax: case report and review of the literature with emphasis on biochemical diagnosis. *Respiration.* 2004;71:533–6.
3. Leung FW, Williams AJ, Oll PA. Pleural effusion associated with urinary tract obstruction: support for a hypothesis. *Thorax.* 1981;36:632–3.
4. Parvathy U, Saldanha R, Balakrishnan KR. Blunt abdominal trauma resulting in urinothorax from a missed uretero-pelvic junction avulsion: case report. *J Trauma.* 2003;54:187–9.
5. O'Donnell A, Schoenberger C, Weiner J, Tsou E. Pulmonary complications of percutaneous nephrostomy and kidney stone extraction. *South Med J.* 1988;81:1002–5.
6. Karkoulas K, Sampsonas F, Kaparianos A, Tsamita M, Tsoukalas G, Spiropoulos K. Urinothorax: an unexpected cause of pleural effusion in a patient with non-Hodgkin lymphoma. *Eur Rev Med Pharmacol Sci.* 2007;11:373–4.
7. Garcia-Pachon E, Romero S. Urinothorax: a new approach. *Curr Opin Pulm Med.* 2006;12:259–63.
8. Salcedo JR. Urinothorax: report of 4 cases and review of the literature. *J Urol.* 1986;135:805–8.
9. Oğuzülgen IK, Oğuzülgen AI, Sinik Z, Köktürk O, Ekim N, Karaoglan U. An unusual cause of urinothorax. *Respiration.* 2002;69:273–4.
10. Light RW. Transudative pleural effusions. Em: *Pleural Diseases*. 3rd ed. Baltimore: Williams & Wilkins; 1995. p. 90–1.
11. Mora RB, Silvente CM, Nieto JM, Cuervo MA. Urinothorax: presentation of a new case as pleural exudate. *South Med J.* 2010;103:931–3.
12. Stark DD, Shanes JG, Baron RL, Koch DD. Biochemical features of urinothorax. *Arch Intern Med.* 1982;142:1509–11.
13. Wei B, Takayama H, Bacchetta M. Urinothorax: An uncommon cause of pleural effusion. *Respir Med CME.* 2009;2:179–80.
14. Taylor Jr A, Eshima D, Christian PE, Milton W. Evaluation of Tc-99m mercaptoacetyl triglycine in patients with impaired renal function. *Radiology.* 1987;162:365–70.
15. Garcia-Pachon E, Padilla-Navas I. Pleural effusion due to pyelonephritis or urinothorax? *Respiration.* 1997;64:392.