

# Doença de Vogt-Koyanagi-Harada: A propósito de 30 Casos Clínicos.

Mariana Almeida<sup>1</sup>, Nadia Baptista<sup>2</sup>, Júlia Veríssimo<sup>3</sup>, Rui Proença<sup>4</sup>

<sup>1</sup>Licenciada em Medicina, Interno do Complementar de Oftalmologia do CRI de Oftalmologia dos Hospitais da Universidade de Coimbra (HUC)

<sup>2</sup>Licenciada em Medicina, Hospitais da Universidade de Coimbra (HUC)

<sup>3</sup>Assistente Graduada de Oftalmologia do CRI de Oftalmologia dos Hospitais da Universidade de Coimbra (HUC)

<sup>4</sup>Licenciado em Medicina, Doutorada pela Universidade de Coimbra, Chefe de Serviço de Oftalmologia do CRI de Oftalmologia dos Hospitais da Universidade de Coimbra; Professor da Faculdade de Medicina da Universidade de Coimbra

Mariana Almeida,  
CRI de Oftalmologia dos Hospitais da Universidade de Coimbra  
Praceta Mota Pinto 3049 Coimbra, Portugal  
Telefone: 00351962967248  
E-mail: reismariana@sapo.pt

Prémio SPO/Angelini para a Melhor Apresentação na área da Inflamação Ocular

## RESUMO

**Introdução:** A Doença de Vogt-Koyanagi-Harada é uma doença inflamatória de etiologia desconhecida, com manifestações oftalmológicas, dermatológicas, meníngeas e auditivas. A nível oftalmológico caracteriza-se por uma uveíte difusa bilateral, acompanhada por descolamento exsudativo de retina.

**Material e Métodos:** Estudo retrospectivo de doentes com doença VKH completa que recorreram à consulta de Imunopatologia Oftálmica do Serviço de Oftalmologia dos HUC. Resultados: Foram estudados 13 homens (43,3%) e 17 mulheres (56,7%), de raça caucasiana. Aquando da primeira consulta, 46,7% dos doentes encontravam-se numa fase ocular ou oftalmo-auditiva, 33,3% numa fase crónica ou de convalescença, e 20% numa fase tardia de recorrência. Foi possível apurar uma história de manifestações prodrómicas em 6 doentes (20,0%). As manifestações neurológicas foram observadas em 73,3% dos doentes, as auditivas em 76,7% e as cutâneas em 53,3%. As manifestações oculares da doença VKH foram sempre bilaterais. O quadro de panuveíte foi o mais frequente (53,4%), sendo a uveíte posterior isolada observada em 46,6%. Verificaram-se complicações oculares em 39,7% dos casos. O tratamento médico foi a principal abordagem terapêutica na doença VKH. Uma superior MAVC final foi observada nos doentes que se apresentaram numa fase ocular da doença VKH ( $0,84 \pm 0,27$ ), na forma “Harada” da doença ( $0,82 \pm 0,30$ ), nos que iniciaram um tratamento imunossupressor precoce, e que não desenvolveram complicações no segmento anterior.

**Conclusões:** O curso clínico da doença VKH é variável, desde um período limitado de inflamação intraocular, a uma doença crónica e recorrente, necessitando imunossupressão prolongada, e com prognóstico visual reservado. Parece ser importante, como se pode depreender deste estudo, um diagnóstico em tempo útil e um tratamento inicial agressivo, pois parecem melhorar prognóstico visual a longo prazo.

### Palavras-chave

Doença de Vogt-Koyanagi-Harada; Doença de Harada; Doença de Vogt-Koyanagi; uveoencefalite; uveomeningite; uveíte; descolamento exsudativo da retina.

---

### ABSTRACT

**Introduction:** The Vogt-Koyanagi-Harada disease is an inflammatory disease of unknown etiology with ophthalmic, dermatologic, neurologic and auditory manifestations. Ophthalmologically is characterized by a bilateral diffuse uveitis, accompanied by an exsudative retinal detachment.

**Methods:** Retrospective study of patients with VKH disease observed at the Ophthalmic Immunopathology Unit of the HUC Ophthalmology

**Results:** 13 men (43.3%) and 17 women (56.7%) were studied. At the first consultation, 46.7% of patients were at a uveitic stage of the disease, 33.3% in a chronic stage, and 20% at a late stage of recurrence. It was possible to establish a history of prodromal manifestations in 6 patients (20.0%). The neurological manifestations were observed in 73.3% of cases, the auditory manifestations in 76.7% and 53.3% had dermatological manifestations. The ocular manifestations of the VKH disease were bilateral in all cases. Panuveitis was the most frequent (53.4%) manifestation of the disease. An isolated posterior uveitis was observed in 46.6% of patients. Ocular complications occurred in 39.7% of cases. Medical treatment was the main therapeutic approach in VKH disease. A higher final BCVA was observed in patients who were in the ocular stage of the VKH disease ( $0.84 \pm 0.27$ ), who presented the “Harada” form of the disease ( $0.82 \pm 0.30$ ), in those with a prompt immunosuppressive treatment and in those who did not develop anterior segment complications.

**Conclusions:** The clinical course of VKH disease is variable, from a limited period of intraocular inflammation to a chronic and recurrent disease, requiring extended immunosuppression, and with a poor visual prognosis. An early diagnosis and an aggressive initial treatment seem to be important, as was demonstrated in this study, because it appears to improve the visual prognosis.

### Key-words

Vogt-Koyanagi-Harada Syndrome; Harada’ Disease; Vogt-Koyanagi Syndrome; uveoencefalitis; uveomeningitis; uveitis; exsudative retinal detachment.

---

## INTRODUÇÃO

A Síndrome ou Doença de Vogt-Koyanagi-Harada (VKH) é uma doença multissistémica rara, de carácter inflamatório, cuja etiologia permanece ainda desconhecida. Esta doença é caracterizada por uma panuveíte granulomatosa e bilateral, eventualmente acompanhada por descolamento exsudativo da retina e frequentemente associada a manifestações dermatológicas, auditivas e meníngeas.

A doença VKH ocorre principalmente em adultos jovens (2<sup>a</sup> a 4<sup>a</sup> década de vida), embora a idade de apareci-

mento possa variar desde a infância até à vida adulta (10-50 anos), tendo um pico de frequência na 3<sup>a</sup> década<sup>1-3</sup>. As mulheres são mais frequentemente afectadas que os homens, observando-se uma relação de aproximadamente 2:1.

Os sinais clínicos podem depender do momento da apresentação durante o curso da doença. O curso clássico da doença tem sido dividido nas seguintes quatro fases<sup>1-5</sup>: fase de prodromos (ou de meningoencefalite), fase ocular (ou oftalmo-auditiva), fase crónica ou de convalescença e fase de recorrência.

O curso clínico da doença VKH é variável, desde um

período limitado de inflamação intraocular com rápida despigmentação e sem crises ulteriores, a uma doença crónica, prolongada e recorrente, necessitando imunossupressão prolongada e com prognóstico visual reservado<sup>6</sup>. O carácter crónico está dependente de um atraso no diagnóstico, muitas vezes originado por um desconhecimento das manifestações clínicas iniciais desta doença.

Dada a inexistência de estudos caracterizadores das manifestações clínicas oculares e sistémicas da doença VKH na população portuguesa, entendeu-se útil este estudo retrospectivo, porventura mais representativo do que o mero relato de casos pontuais. Pretende-se contribuir para um melhor conhecimento desta patologia na nossa população, nomeadamente as suas manifestações clínicas sistémicas e oculares, diagnóstico, tratamento e prognóstico visual.

## MATERIAL E MÉTODOS

Neste estudo retrospectivo foram incluídos todos os doentes com o diagnóstico de doença VKH completa que recorreram à consulta de Imunopatologia Oftálmica do Serviço de Oftalmologia dos Hospitais da Universidade de Coimbra (HUC), no período compreendido entre Janeiro de 1992 e Janeiro de 2010.

A inclusão de cada doente implicou uma rigorosa caracterização clínica da doença, assente num processo de avaliação de sinais e sintomas e na verificação da sua coincidência com as características conhecidas da VKH. O diagnóstico de doença VKH foi efectuado com base nos critérios do Comité de Nomenclatura Internacional, que estabeleceu critérios revistos para o diagnóstico de VKH<sup>7</sup>.

Em todos os doentes foi excluída a possibilidade de outro diagnóstico estar a simular a clínica da VKH e, nos casos duvidosos, optou-se pela não inclusão do estudo. Deste modo, foram incluídos, neste estudo, 30 indivíduos, 13 homens e 17 mulheres, num total de 58 olhos estudados. A média do tempo de seguimento destes doentes foi de  $6,1 \pm 5,4$  anos, variando entre 3 meses e 18 anos.

Foram seleccionados, dos processos clínicos de todos os doentes, as características demográficas, manifestações da doença, complicações oculares, tratamentos efectuados e resultados visuais. Os parâmetros estudados incluíram: sexo, raça, idade de início das manifestações oculares, manifestações prodrómicas, fase de evolução da doença VKH na primeira consulta de uveítes, manifestações sistémicas (neurológicas, auditivas e cutâneas). Dentro das manifestações oculares foram avaliadas a bilateralidade, o tempo decorrido até à instituição de terapêutica imunossupressora, o desenvolvimento de manifestações oculares externas, uveíte

anterior, uveíte posterior ou panuveíte, a melhor acuidade visual corrigida (MAVC) inicial e na última observação (escala de Snellen).

Foram ainda avaliadas as complicações oculares (presença/ausência de sinéquias, seclusão pupilar, catarata, hipertensão ocular, atrofia do disco óptico, neovascularização coroideia ou da retina, fibrose subretiniana, hemovítreo e *phthisis bulbi*).

Na análise estatística foi realizada uma caracterização global da amostra. Para as variáveis qualitativas foram determinadas frequências absolutas e frequências relativas. Para caracterizar as variáveis quantitativas foram utilizadas a média amostral, o desvio padrão, e valores mínimos e máximos. Nas diversas comparações realizadas, as caracterizações das variáveis foram feitas utilizando as mesmas estatísticas descritivas.

## RESULTADOS

Foram estudados 30 indivíduos, dos quais 13 eram homens (43,3%) e 17 mulheres (56,7%), todos de raça caucasiana, num total de 58 olhos observados. A média de idades, no momento da primeira manifestação de VKH, foi de  $37,7 \pm 10,5$  anos, estando compreendida entre os 13 e os 55 anos, sem diferenças significativas entre os sexos. A média do tempo de seguimento destes doentes foi de  $6,1 \pm 5,4$  anos, variando entre 3 meses e 18 anos.

Foi possível apurar uma história de manifestações prodrómicas - fase de prodromos ou de meningoencefalite - em apenas 6 doentes (20,0%), sendo todos do sexo feminino. Esta fase inicial foi caracterizada por sintomas sistémicos semelhantes a uma síndrome gripal acompanhada de sintomas neurológicos, com duração de alguns dias. Estes sintomas não-específicos incluíram, em todos os doentes, cefaleias, vertigens, náuseas, rigidez da nuca, dor orbitária, febre baixa, acufenos, perda súbita de visão, dor ocular e fotofobia.

Não foram encontrados casos de manifestações neurológicas complexas, como hemiparésia, hemiplegia, disartria ou afasia, nevrite óptica ou paralisia dos nervos cranianos. Durante esta fase foi realizada uma punção lombar em apenas 5 doentes, tendo esta revelado pleocitose do LCR em 4 casos (80%), com predomínio de linfócitos e monócitos, e uma glicorráquia com uma relação normal com o nível de glicose do soro.

Aquando da primeira consulta, 14 doentes (46,7%) encontravam-se numa fase considerada ocular ou oftalmológica, caracterizada pelo aparecimento de uveíte, 10 (33,3%) numa fase crónica ou de convalescença, com reso-

lução da inflamação e despigmentação, e 6 doentes (20%) numa fase tardia de recorrência, com panuveíte crónica e complicações oculares (Quadro II).

**Quadro II | Fase de evolução da doença VKH na primeira consulta de uveítes**

| Doença VKH  | n   | %      |
|---|-----|--------|
| Antecedentes de prodromos (ou de meningoencefalite) | (6) | (20,0) |
| Fase ocular (ou oftalmo-auditiva)                   | 14  | 46,7   |
| Fase crónica ou de convalescença                    | 10  | 33,3   |
| Fase de recorrência                                 | 6   | 20,0   |

Dos 30 doentes estudados, 14 apresentavam a forma “Harada” da doença (46,7%), com sinais oculares predominantes no pólo posterior, com descolamento exsudativo da retina associado a sinais meníngeos, e 16 a forma Vogt-Koyanagi com predomínio de panuveíte e manifestações cutâneas (53,3%).

**Manifestações sistémicas**

As manifestações sistémicas associadas ao quadro oftalmológico da VKH, surgidas no decorrer da doença, foram classificadas em neurológicas, auditivas e cutâneas (Quadro III).

**Quadro III | Manifestações sistémicas da doença VKH**

| Manifestações sistémicas     | n  | %    |
|------------------------------|----|------|
| Acufenos                     | 23 | 76,7 |
| Cefaleias                    | 22 | 73,3 |
| Poliose                      | 15 | 50,0 |
| Vertigens                    | 10 | 33,3 |
| Vitiligo                     | 7  | 23,3 |
| Meningismo (fase prodrómica) | 6  | 20,0 |
| Hipersensibilidade cutânea   | 5  | 16,7 |
| Disacúsia                    | 4  | 13,3 |
| Perda de audição coclear     | 3  | 10,0 |
| Alopécia                     | 3  | 10,0 |

As manifestações neurológicas foram observadas em 22 doentes (73,3%), sendo as cefaleias intensas a princi-

pal queixa neurológica (73,3%), tendo ocorrido num quadro de meningismo, na fase prodrómica, em apenas 6 casos (20%). Nos restantes casos, as cefaleias surgiram durante fases de agravamento da doença, geralmente associadas a uma redução da terapêutica imunossupressora. Não foram encontrados casos de manifestações neurológicas focais ou complexas.

As perturbações auditivas ocorreram em 23 doentes (76,7%), associadas às manifestações oculares. Os distúrbios do ouvido interno foram os mais frequentes, constando-se disacúsia em 4 doentes (13,3%), acufenos em 23 (76,7%) e vertigens em 10 (33,3%). Uma perda de audição coclear pode ser objectivada em 3 doentes (10%).

As manifestações cutâneas foram observadas em 16 doentes (53,3%), sendo a poliose a mais frequente, tendo ocorrido em 15 doentes (50%). O vitiligo foi observado em 7 doentes (23,3%), ocorrendo em todos os casos em fases tardias da doença, e a alopecia em apenas 3 (10%). Cinco doentes (16,7%) relataram uma hipersensibilidade ao toque da pele e do couro cabeludo (hipersensibilidade cutânea).

**Manifestações oculares**

As manifestações oculares da doença VKH foram bilaterais, excepto num caso apenas, com uveíte unilateral, mas com um tempo de seguimento curto e tratamento imunossupressor precoce. Noutra doente foi constatado, na primeira consulta, uma perda da percepção luminosa num dos olhos, atribuída a complicações da doença VKH. Nos restantes 28 casos, o envolvimento bilateral foi constante, ocorrendo o envolvimento do segundo olho em menos de duas semanas, em todos os casos. Deste modo, foram estudados 58 olhos no total. O início da uveíte ocorreu simultaneamente nos dois olhos em 25 casos (89,3%) e em menos de duas semanas em todos (100%). Não se observaram manifestações oculares externas em nenhum doente. A uveíte anterior isolada não foi observada em nenhum caso, sendo o quadro de panuveíte o mais frequente, e ocorrendo em 31 olhos (53,3%). A uveíte posterior isolada foi observada em 27 dos 58 olhos (46,7%) (Quadro IV).

A uveíte anterior foi mais frequentemente granulomatosa, com precipitados “em gordura de carneiro”, observados em 29 dos 31 olhos (93,5%). Uma actividade inflamatória intensa, com envolvimento do vítreo anterior e formação de membranas pupilares, foi observada em 10 dos 31 olhos (32,3%) com panuveíte.

Um quadro de vitrite (moderada a intensa) foi observado em 48 olhos (82,8%), nos quais em 17 surgiram num quadro de uveíte posterior isolada. Os descolamentos exsudativos da retina, localizados e/ou difusos, foram observado em 23 olhos (39,7%), dos quais 8 ocorreram em casos de

**Quadro IV | Manifestações oculares da doença VKH**

| Manifestações oculares            | n  | %    |
|-----------------------------------|----|------|
| Panuveíte                         | 31 | 53,3 |
| Uveíte posterior isolada          | 27 | 46,7 |
| Descolamento exsudativo da retina | 23 | 39,7 |
| Edema difuso da retina            | 37 | 63,8 |
| Edema macular cistóide            | 19 | 32,8 |
| Hiperémia / edema do disco óptico | 38 | 65,5 |
| Nódulos tipo Dalen-Fuchs          | 15 | 25,9 |
| Alterações do EPR                 | 23 | 39,7 |
| Despigmentação de fundo (“blond”) | 45 | 77,6 |

panuveíte. Em 10 olhos com descolamentos exsudativos da retina não se observou reacção celular significativa no vítreo posterior.

Um edema difuso da retina foi observado em 37 dos 58 olhos (63,8%), tendo o edema macular de características cistóides sido observado, no decorrer da evolução da doença, em 19 olhos (32,8%). A hiperémia ou edema do disco óptico foi observado em 38 olhos (65,5%), dos quais 25 ocorreram em casos de panuveíte. Os equivalentes clínicos dos nódulos de Dalen-Fuchs foram observados em 15 olhos (25,9%), todos em casos de panuveíte. As alterações do epitélio pigmentado da retina (EPR), como despigmentação, “linhas de demarcação” e áreas de hiperpigmentação, foram observadas em 23 olhos (39,7%). A despigmentação generalizada do fundo ocular, conhecida como fundo “blond”, foi documentada em 45 olhos (77,6%), em fases tardias da doença, tendo 29 ocorrido em casos de panuveíte.

Verificaram-se ocorrer complicações oculares decorrentes do processo inflamatório e/ou terapêutica em 23 olhos (39,7%).

**Quadro V | Complicações oculares da Doença VKH**

| Complicações oculares     | n  | %    |
|---------------------------|----|------|
| Catarata                  | 23 | 39,7 |
| Sinéquias posteriores     | 23 | 39,7 |
| Seclusão pupilar          | 20 | 34,5 |
| Hipertensão ocular        | 6  | 10,3 |
| Atrofia do nervo óptico   | 2  | 3,4  |
| Descolamento regmatogéneo | 1  | 1,7  |

A formação de cataratas, no decorrer da doença, ocorreu em 23 olhos (39,7%), dos quais 22 eram casos de panuveíte, tendo sido submetidos a cirurgia um total de 20 olhos. Em 18 casos, a cirurgia consistiu na facoemulsificação do cristalino e implante de lente intraocular e, em dois casos, foi realizada facofagia e vitrectomia anterior.

As sinéquias posteriores ocorreram em 23 olhos (39,7%), no decorrer da doença, causando seclusão pupilar em 20 olhos (34,5%), e obrigando à realização de iridotomias por Laser Nd Yag em todos os casos. Em 6 olhos constatou-se a existência de hipertensão ocular mantida, controlada com terapêutica médica, excepto num caso, com sinéquias anteriores, que teve de ser submetido a cirurgia com implante valvular, para controlo tensional.

As complicações observadas no segmento posterior foram menos frequentes. Observou-se atrofia do disco óptico em 2 olhos (3,4%) e descolamento regmatogéneo da retina em 1 doente (1,7%). Não se verificaram casos de neovascularização coroideia ou da retina, fibrose subretiniana, hemovítreo ou *phthisis bulbi*.

**Tratamento**

O tratamento médico foi a principal abordagem terapêutica na doença VKH, tendo o tratamento cirúrgico sido apenas realizado na resolução de complicações. Na fase aguda da doença, os corticosteróides foram a droga de escolha, administrados por via sistémica, por ser uma condição bilateral e com manifestações sistémicas. Foi utilizada a corticoterapia por via intravenosa em 12 doentes (40%), em doses elevadas (10mg/Kg), em casos de descolamento exsudativo da retina. Quando estas doses foram utilizadas, os doentes foram hospitalizados e colocados sob cuidadosa monitorização dos efeitos secundários.

Os corticosteróides orais foram utilizados inicialmente em 14 doentes (46,7%), com a forma posterior da doença, particularmente quando associados com inflamação anterior grave. Os doentes com panuveíte (em fase de ocular ou crónica), tiveram necessidade de tratamento corticosteroide mais prolongado (média de 12 ± 3 meses) do que aqueles cuja doença permaneceu predominantemente posterior (média de 3 ± 2 meses). A Ciclosporina A foi utilizada como terapêutica inicial isolada em 4 casos (13,3%), dos quais três se encontravam numa fase de recorrência da doença e num doente em fase ocular, por sofrer de diabetes mellitus com mau controlo metabólico.

A todos os doentes que iniciaram tratamento com corticosteróides foi posteriormente introduzida terapêutica com Ciclosporina A, na dose de 5mg/Kg/dia. Em média, a sua introdução ocorreu entre um a três meses após do início da terapêutica com corticosteróides. A redução da dose de Ciclosporina A

foi iniciada, em média, 6 meses após o controlo da inflamação intraocular, sendo a redução da dose sempre inferior ou igual a 25mg/dia a cada 2 meses. Em todos os doentes foi efectuada vigilância analítica periódica, quer hematológica, quer das funções hepática e renal, bem como uma cuidadosa monitorização dos efeitos secundários desta terapêutica, nomeadamente a hipertensão arterial. Em apenas um doente houve necessidade de suspensão e substituição da terapêutica por Metotrexato, por se ter observado toxicidade renal ao fim de 3 anos de tratamento. Apenas foi possível suspender toda a terapêutica em 8 doentes (26,7%) sem se observarem recorrências do processo inflamatório ocular. Todos estes doentes tinham envolvimento isolado do segmento posterior. Os restantes 22 doentes (73,3%) mantêm-se com terapêutica com Ciclosporina A.

A corticoterapia tópica foi utilizada em 16 doentes (53,3%), apenas nos casos de panuveíte, associada à corticoterapia sistémica, para um mais rápido controlo da inflamação nas fases iniciais da doença, assim como nas recorrências tardias da uveíte anterior. Foram igualmente utilizados corticosteróides tópicos em todos os doentes com panuveíte, associados à terapêutica sistémica com Ciclosporina A, após suspensão da corticoterapia oral.

**Resultados visuais**

A média da MAVC, na primeira observação, foi de  $0,42 \pm 0,35$ , apresentando 15 olhos (25,9%) uma MAVC inferior a 0,1. A média da MAVC, na última observação, foi de  $0,67 \pm 0,38$  (Fig.1).

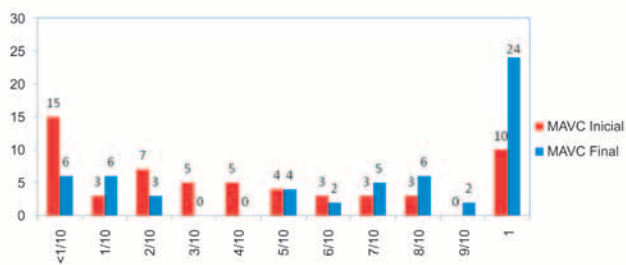


Fig. 1 | Freqüência absoluta da MAVC inicial e final.

Observou-se uma MAVC média superior nos doentes que se apresentaram numa fase ocular da doença ( $0,84 \pm 0,27$ ), do que nos que se apresentaram numa fase crónica ( $0,62 \pm 0,38$ ) ou de recorrência ( $0,38 \pm 0,39$ ). Neste último grupo de doentes registou-se mesmo uma MAVC final inferior à observada inicialmente (Quadro VI).

Nos doentes que apresentaram a forma “Harada” da doença (46,7%), com sinais oculares predominantes no pólo posterior, com descolamento exsudativo da retina associado

**Quadro VI | Fases da doença VKH e médias da MAVC inicial e final**

| Fases da Doença VKH | MAVC Inicial    | MAVC Final      |
|---------------------|-----------------|-----------------|
| Fase ocular         | $0,48 \pm 0,35$ | $0,84 \pm 0,27$ |
| Fase crónica        | $0,34 \pm 0,32$ | $0,62 \pm 0,38$ |
| Fase recorrência    | $0,42 \pm 0,38$ | $0,38 \pm 0,39$ |

a sinais meníngeos, a MAVC final foi de  $0,82 \pm 0,30$ . Na forma Vogt-Koyanagi, com predomínio de panuveíte e manifestações cutâneas (53,3%), foi bastante inferior, com uma MAVC final de  $0,55 \pm 0,39$ .

O tempo decorrido entre o início dos sintomas da doença VKH e a instituição de terapêutica imunossupressora (Ciclosporina A) parece ter influenciado a MAVC final (Quadro VII).

**Quadro VII | Tempo decorrido entre o início dos sintomas e a instituição da terapêutica imunossupressora e MAVC final**

| Tempo      | MAVC Final      |
|------------|-----------------|
| ≤ 30 dias  | $0,79 \pm 0,32$ |
| < 180 dias | $0,73 \pm 0,34$ |
| ≥ 180 dias | $0,51 \pm 0,44$ |

Observou-se, ainda, uma MAVC final inferior nos doentes submetidos a cirurgia de catarata com implante de lente intraocular, em relação aos doentes não submetidos a cirurgia (Quadro VIII):

Assim, uma MAVC final foi observada nos doentes que se apresentaram numa fase ocular da doença VKH, na forma “Harada” da doença, nos que iniciaram um tratamento imunossupressor precoce, e que não desenvolveram complicações no segmento anterior, nomeadamente cataratas, não tendo desta forma necessidade de cirurgia.

**Quadro VIII | MAVC final em doentes submetidos e não a cirurgia de catarata**

|                            | MAVC Final      |
|----------------------------|-----------------|
| Cirurgia de catarata (LIO) | $0,44 \pm 0,32$ |
| Sem cirurgia               | $0,80 \pm 0,34$ |

## DISCUSSÃO

### Manifestações Sistêmicas

#### Prodromos

A doença VKH é normalmente precedida por uma fase prodromica (ou de meningoencefalite) com sintomas não específicos que incluem cefaleias, vertigens, náuseas, rigidez da nuca, vômitos, dor orbitária e febre, e que podem durar alguns dias. Nesta casuística, apenas foi possível apurar uma história de manifestações prodromicas em 20% dos casos, todos do sexo feminino, ao contrário do habitualmente relatado. Inicialmente os doentes costumam consultar um oftalmologista devido aos problemas oculares, nomeadamente pela perda súbita de visão, dor ocular e fotofobia, embora também outros sintomas possam estar presentes, como os distúrbios auditivos. Neste estudo não foram encontrados casos de manifestações neurológicas complexas, como hemiparésia, hemiplegia, disartria ou afasia, nevrite óptica ou paralisia dos nervos cranianos, que pontualmente podem surgir nesta fase prodromica.

Na população estudada, a punção lombar foi realizada no grupo de doentes com esta fase prodromica mais evidente, tendo motivado um internamento em neurologia, com suspeita de uma meningite. Em 80% dos casos, a punção lombar revelou pleocitose do LCR, com predomínio de linfócitos e monócitos, e uma glicorráquia com uma relação normal com o nível de glicose do soro. Curiosamente, em três destes doentes foi estabelecido previamente um diagnóstico de meningite tuberculosa, tendo iniciado tratamento anti-tuberculoso. O diagnóstico de doença VKH só foi estabelecido na consulta de Imunopatologia Ocular, quando surgiu uma perda súbita de visão, na presença de achados oftalmológicos sugestivos do diagnóstico.

#### Manifestações neurológicas

As cefaleias são a principal queixa neurológica, como é referido nalguns estudos, nomeadamente num realizado em doentes Hispânicos<sup>8</sup>, o que coincide com o observado. As cefaleias intensas foram a principal queixa neurológica (73,3% dos casos), geralmente ocorrendo durante as fases de agravamento da doença, e muitas vezes associadas a uma redução da terapêutica imunossupressora, o que pode constituir um bom indicador de actividade da doença, durante a redução da terapêutica.

Outros estudos relatam outras manifestações neurológicas tais como fraqueza facial moderada, cefaleias do tipo migraine com doença sensitivo-motora e, ainda, disfunção cerebral cognitiva, meningismo, a ataxia, confusão e sintomas neurológicos focais. Neste estudo, no entanto, não foram encontrados casos de manifestações neurológicas focais ou complexas.

A maioria dos sintomas neurológicos têm sido directamente atribuídos às alterações no LCR (pleocitose, elevação da pressão intracraniana, níveis elevados de proteínas) enecessitam de uma rápida avaliação, sendo a punção lombar importante para um diagnóstico diferencial. Na doença VKH são características uma pleocitose, observada em cerca de 84% dos casos<sup>1-5,9</sup>, tal como foi constatado neste estudo, com predomínio de linfócitos e monócitos, e uma glicorráquia, devendo esta mostrar uma relação normal com o nível de glicose do soro.

#### Manifestações auditivas

Os distúrbios do ouvido interno incluem disacusia, acufenos e vertigens, ocorrendo em cerca de 75% dos doentes<sup>1-5</sup>, tal como se pode constatar na população estudada (76,7%). A perda da audição coclear envolve normalmente as frequências elevadas e pode afectar mais de 75% dos casos<sup>1-5</sup>, bastando superior ao observado neste estudo (10%), provavelmente por uma insuficiente avaliação audiométrica. Pensa-se que estes sintomas estejam associados com a inflamação que envolve as meninges e o ouvido interno, onde existem células contendo melanina.

#### Manifestações cutâneas

Cerca de 72% dos doentes relatam uma sensibilidade ao toque (hipersensibilidade cutânea) da pele e do couro cabeludo especialmente durante a fase activa (sobretudo na fase prodromica)<sup>1</sup>, frequência bastante superior à observada neste estudo (16,7%). O vitiligo e a poliose ocorrem num grande número de doentes (63% e 90%, respectivamente) durante a fase de convalescença/crónica<sup>1-5</sup>. Embora rara na fase aguda da doença, a observação de poliose dos cílios, mesmo atingindo apenas um ou dois cílios, deve chamar a atenção para o diagnóstico de doença VKH. A alopecia é igualmente frequente, tendo sido descrita em até 73% dos doentes com a doença VKH. Na população estudada a frequência das manifestações cutâneas foi bastante inferior, sendo a poliose a mais frequente (50%). O vitiligo foi apenas observado em 23,3% dos casos, ocorrendo em todos em fases tardias da doença, a alopecia foi rara (10%).

#### Manifestações oculares

Os doentes podem apresentar inicialmente um quadro unilateral de inflamação e/ou diminuição da acuidade visual mas, na maioria dos casos (94%), o envolvimento do segundo olho ocorreu dentro de duas semanas, tal como foi possível constatar. O início da uveíte ocorreu simultaneamente nos dois olhos em 89,3% e em menos de duas semanas em todos os casos.

### Uveíte Anterior

Neste estudo, a uveíte anterior foi mais frequentemente granulomatosa, com precipitados “em gordura de carneiro”, observados em 93,5% dos casos de panuveíte. Na doença VKH a uveíte nunca se observa isoladamente, mas sempre associada a um envolvimento do segmento posterior. A actividade inflamatória pode ser bastante intensa e envolver tanto a câmara anterior como o vítreo anterior, o que ocorre, segundo alguns autores, em cerca de 56% dos casos<sup>4,5</sup>, frequência algo superior à observada neste estudo, que foi de 32,3%.

### Uveíte Posterior

As alterações características, graves e em maior extensão, ocorrem no segmento posterior do globo ocular, à medida que a doença progride. Neste estudo, o envolvimento do segmento posterior foi constante, no contexto de uma panuveíte em cerca de metade dos casos, e de uma uveíte posterior isolada noutra metade.

Uma vitrite moderada a intensa foi observada em 82,8% dos casos, mas permitindo a avaliação do segmento posterior. Nos restantes, em doentes com descolamentos exsudativos da retina, não se observou uma reacção celular significativa no vítreo posterior. Os descolamentos exsudativos da retina, localizados e/ou difusos, foram observado em 39,7% dos doentes, na grande maioria sem reacção celular significativa no vítreo posterior.

Os achados retinianos característicos são o edema retiniano difuso e os descolamentos exsudativos da retina localizados e/ou difusos. O edema é uma das primeiras manifestações, observado em 63,8% dos casos deste estudo, e frequentemente localizado no pólo posterior, enquanto os descolamentos da retina ocorrem tipicamente depois, são bilaterais e multifocais, surgindo mais frequentemente na parte inferior da retina. O disco óptico está frequentemente hiperemiado e/ou pode desenvolver marcado edema, com aspecto semelhante ao de uma nevrite óptica, ocorrendo em cerca de 87% dos casos<sup>4,5</sup>. Neste estudo, foi observado em 65,5% dos casos e, na sua grande maioria, em casos de panuveíte, sendo bastante característico da doença VKH.

Durante a fase crónica, o fundo é caracterizado por alterações do epitélio pigmentado da retina (EPR), nomeadamente a despigmentação, as “linhas de demarcação” e áreas de hiperpigmentação, observados em cerca de 40% dos casos estudados. Estas “linhas de demarcação” representam a extensão anterior dos descolamentos exsudativos da retina.

Quando ocorre a característica despigmentação generalizada do fundo, de aspecto laranja-avermelhado, denomina-se por “sunset-glow” ou como fundo “blond”<sup>1,2,4,5</sup>. Observou-se este aspecto típico do fundo ocular em 77,6% dos casos estudados.

Na periferia da retina (no EPR) podem surgir lesões amareladas-esbranquiçadas focais, de contornos bem definidos, que se pensa serem os equivalentes clínicos dos nódulos Dalen-Fuchs. Estas lesões estavam presentes em 25,9% dos casos, todos em casos de panuveíte.

À medida que a doença avança pode surgir neovascularização da retina e do nervo óptico, com hemovítreos recorrentes e neovascularização sub-retiniana, na área macular, complicações que não foram, no entanto, observadas em nenhum dos doentes estudados.

### Evolução

O curso clínico da doença VKH é variável, desde um período limitado de inflamação intraocular com rápida despigmentação e sem crises ulteriores, a uma doença crónica, prolongada e recorrente, necessitando imunossupressão prolongada e com prognóstico visual reservado<sup>6</sup>. O carácter crónico está dependente de um atraso no diagnóstico, muitas vezes originado por um desconhecimento das manifestações clínicas iniciais desta doença. O tempo decorrido entre o início dos sintomas da doença VKH e a instituição de terapêutica imunossupressora (Ciclosporina A) parece influenciar a MAVC final, como constatámos neste estudo. Mas são as complicações do segmento anterior, tais como a formação de cataratas e o glaucoma secundário, que ocorrem em mais de 1/3 dos doentes, que parecem condicionar um pior prognóstico visual.

### Complicações

Uma das complicações frequente nos doentes com doença VKH é a formação de cataratas, surgindo como resultado da inflamação crónica do segmento anterior, ou do uso prolongado de corticosteróides. A formação de cataratas, no decorrer da doença, observou-se em cerca de 40% dos olhos estudados, a grande maioria em casos de panuveíte, e sendo quase sempre bilateral. A necessidade de uma cirurgia precoce, em fase activa da doença, parece influenciar negativamente o prognóstico visual. Observou-se uma MAVC final inferior nos doentes submetidos a cirurgia de catarata com implante de lente intraocular, relativamente aos doentes que não tiveram necessidade de cirurgia.

As sinéquias posteriores foram observadas em cerca de 40% dos doentes estudados, surgindo no decorrer da doença, e causando muitas vezes seclusão pupilar (cerca de 35% dos casos), obrigando à realização de iridotomias por laser Nd Yag. É frequente, na doença VKH, a existência de uma íris espessada que dificulta a realização de iridotomias por laser. Os indivíduos com a doença VKH podem desenvolver quer um glaucoma agudo, quer um glaucoma crónico, ambos de difícil controlo.



Uma causa comum de perda da visão na doença VKH é a alteração da pigmentação com degenerescência do epitélio pigmentado da retina, associada à inflamação do segmento posterior. Na realidade, muitos doentes desenvolvem despigmentação generalizada do fundo associada com o sinal “sunset glow” ou fundo “blond”. Neste estudo, apesar de frequente (77,6% dos casos), não parece influenciar de forma significativa o prognóstico visual.

O edema macular cistóide pode ocorrer (32,8% dos doentes estudados), e ser uma causa de diminuição da visão nalguns doentes. Como resultado de doença retiniana avançada e difusa, ou em associação com neuropatia, pode também ocorrer atrofia óptica. Embora a neuropatia óptica seja uma causa relativamente pouco frequente de perda da visão nos doentes com VKH, tem sido relatada como causa predominante nalguns casos. A neovascularização do disco óptico tem sido associada com a uveíte crónica e, embora rara, também tem sido descrita tardiamente na doença VKH. Não foram observadas estas complicações em nenhum doente do estudo.

### Prognóstico

Os estudos iniciais descrevem o prognóstico visual da doença de VKH como sendo pobre. Contudo, um diagnóstico em tempo útil e um tratamento mais agressivo, parecem melhorar os resultados visuais. Relativamente à acuidade visual final, esta depende da rapidez e adequação do tratamento, observando-se uma ampla distribuição de resultados nos estudos de prognóstico visual<sup>11,12</sup>. Um grande número de olhos apresentam acuidades visuais de 20/200 ou inferior mas, no entanto, uma significativa proporção de olhos tem uma acuidade visual igual ou superior a 20/40. Cerca de dois terços ou mais dos doentes com doença VKH, e sob tratamento imunossupressor, irá manter uma acuidade visual igual ou superior a 20/40. Cerca de 20% ou menos dos olhos irão ter, em última instância, uma acuidade visual inferior a 20/200. Um pior prognóstico visual parece estar associado a alguns factores de risco, nomeadamente uma baixa visão como manifestação inicial, uveíte crónica/recorrente, assim como a complicações oculares da uveíte anterior, como cataratas e glaucoma.

Parece ser importante, na doença de VKH, e como se pode depreender deste estudo, um diagnóstico em tempo útil e um tratamento inicial agressivo, pois parecem melhorar prognóstico visual a longo prazo. Particular ênfase e cuidado deve ser dado ao tratamento inicial destes doentes, pois parece condicionar a evolução futura da doença,

desde um período limitado de inflamação intraocular com rápida despigmentação e sem crises ulteriores, a uma doença crónica, prolongada e recorrente, necessitando imunossupressão prolongada e com prognóstico visual reservado. O tempo decorrido entre o início dos sintomas da doença VKH e a instituição de terapêutica imunossupressora (com Ciclosporina A) parece influenciar a MAVC final, como constatámos neste estudo.

### BIBLIOGRAFIA

1. Nussenblatt R, Whitcup S, Palestine A. Vogt-Koyanagi-Harada Syndrome. In Uveitis. Fundamentals and Clinical Practice. St Louis: Mosby, 1996;312-324.
2. Rubsamen P, Donald JD. Vogt-Koyanagi-Harada Syndrome. In Retina-Vitreous-Macula. Philadelphia: WB Saunders, 1999;573-581.
3. Choczaj-kukula A, Janniger CK. Vogt-Koyanagi-Harada Syndrome. eMedicine, 2006 <http://emedicine.medscape.com/article/1118177>.
4. Walton RC. Vogt-Koyanagi-Harada Disease. eMedicine, 2008 <http://emedicine.medscape.com/article/1229432>.
5. Farooqui SZ, Foster CS. Uveitis Classification. eMedicine, 2008 <http://emedicine.medscape.com/article/1208936-overview>.
6. Aldibhi H, Al-Fraykh H, Al-kharashi AS, El-Asrar AM, Kangave D. Prognostic Factors in Vogt-Koyanagi-Harada Disease. Int Ophthalmol, 2007;27:201-210.
7. Rao NA, Sukavatcharin S, Tsai JH. Vogt-Koyanagi-Harada Disease Diagnostic Criteria. Int Ophthalmol, 2007;27:195-199.
8. Sunakawa M, Okinami S. Epstein-Barr virus-related antibody pattern in uveitis. Jpn J Ophthalmol 1985;29(4):423-8
9. d’Almeida FR, Fonseca DC, Ramalho PS. Doenças úveo-meníngeas (VKH). Revista Soc Port Oftalmol 1997;1:49-56.
10. Rao NA. Pathology of Vogt-Koyanagi-Harada Disease. Int Ophthalmol, 2007;27:81-85.
11. Bacsal K, Chee SP, Hsien Wen, Wen DS. Concomitant choroidal inflammation during anterior segment recurrence in Vogt-Koyanagi-Harada Disease. American Journal of Ophthalmology, 2008;145: 480-486.
12. Gupta A, Gupta V, Sachdev N, Singh R. Posterior segment recurrences in Vogt-Koyanagi-Harada Disease. Int Ophthalmol, 2008;28:339-345.